

Заклучение

Разработана методика и проведены измерения модуля Юнга свободных анодных оксидных пленок алюминия. На основе разработанной методики были проведены исследования влияния барьерного слоя в структуре анодного оксида алюминия на величину прогиба при приложенной механической нагрузке. Это влияние необходимо учитывать при разработке и формировании активных элементов МЭМС на основе анодного оксида алюминия.

RESEARCH ON MECHANICAL PROPERTIES OF MEMS COMPONENTS BASED ON ANODIC ALUMINA

S.A. BIRAN, D.A. KOROTKEVICH, A.V. KOROTKEVICH

Abstract

Today, using of nanostructured materials in microelectromechanical systems (MEMS) is very perspective. One of such materials is anodic aluminum oxide that has electrical and mechanical properties not worse than other materials that are currently used in manufacturing of MEMS devices. This article presents the results of research in methodology and measurement of Young's modulus of free aluminum oxide films.

Keywords: anodic aluminum oxide, nanostructured materials, Young's modulus.

Список литературы

1. Мухуров Н.И. Аллюмооксидные микро-наноструктуры для микроэлектромеханических систем. Минск, 2004.
2. Сокол В.А., Короткевич А.В., Позудо Е.Л. и др. // Изв. Белорусской академии. 2003. № 1(15)/4. С. 42.
3. Биран С.А., Короткевич Д.А., Короткевич А.В. // Матер. 25-ой Междунар. конф. «СВЧ-техника и телекоммуникационные технологии». Севастополь, 2015. С. 741–742.
4. Сивухин Д.В. Общий курс физики. Механика. М., 1979.

УДК 616.7

ДИАГНОСТИКА ПОРАЖЕНИЙ ВЕРХНЕШЕЙНОГО ОТДЕЛА ПОЗВОНОЧНИКА И СПИННОГО МОЗГА ПРИ РЕВМАТОИДНОМ АРТРИТЕ.

А.В. БЕЛЕЦКИЙ, С.В. МАКАРЕВИЧ, П.А. БОБРИК, И.А. ИЛЬЯСЕВИЧ, К.А. КРИВОРОТ

*Республиканский научно-практический центр травматологии и ортопедии
Кижеватова, 60, к. 4, 220024, Минск, Беларусь*

Поступила в редакцию 22 ноября 2016

Описывается опыт диагностики поражения верхнешейного отдела позвоночника и спинного мозга у 21 пациента с ревматоидным артритом, оперированных с 2005 по 2015 гг. в РНПЦ травматологии и ортопедии.

Ключевые слова: ревматоидный артрит, верхнешейный отдел позвоночника, спинной мозг, компьютерная программа.

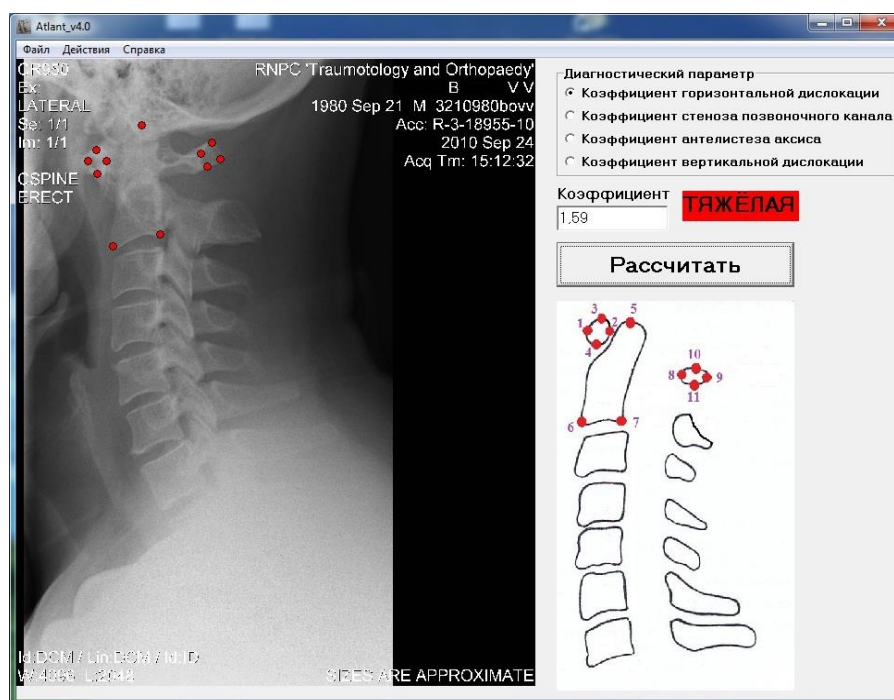
Введение

Верхний сегмент шейного отдела позвоночника вовлекается в патологический процесс в той или иной степени у 70% пациентов с ревматоидным артритом [1, 2] и занимает третье место по частоте (после кистей и стоп). К сожалению, ранняя диагностика патологических дислокаций верхнешейных позвонков при ревматоидном артрите пока находится на достаточно низком уровне, ввиду не только поздней обращаемости пациентов, но и по причине недостаточной настороженности специалистов: рентгенологов, ревматологов, ортопедов, неврологов и нейрохирургов. Поражение верхнешейного отдела позвоночника сопряжено с угрозой сдавления спинного мозга (СМ) и ствола головного мозга [3] и может в тяжелых случаях привести даже к смерти пациентов. Выделение патологии верхнешейного отдела позвоночного столба в отдельную группу не случайно, так как именно на этом уровне врач сталкивается с серьезными проблемами. Поэтому чрезвычайно важно вооружиться современными методами диагностики [4–6], которые позволяют в раннем периоде ревматоидного артрита оценить состояние не только верхнешейных позвонков, но и СМ на этом уровне для своевременного и адекватного лечения. Цель работы – оценка степени дислокации верхнешейных позвонков при ревматоидном артрите, а также выявить нарушения сегментарных и проводниковых функций верхнешейного отдела СМ с последующим анализом динамики процесса в раннем и позднем послеоперационном периодах.

Методика

Для диагностики поражения верхнешейного отдела позвоночника при ревматоидном артрите нами применялись методы: лучевая диагностика, включающая в себя выполнение рентгеновских снимков с использованием цифровой обработки снимков, магнитно – резонансная томография (МРТ), рентгеновская компьютерная томография (РКТ), аналитический метод (а именно, использование программных комплексов), метод компьютерной нейрофизиологической диагностики. Для оценки нестабильности в верхнешейном отделе позвоночника необходимо выполнять рентген обследование пациента с выполнением рентгенограмм в функциональном исполнении (сгибание и разгибание шейного отдела в боковой проекции). Большой информативностью обладает МРТ в функциональном исполнении, когда можно оценить не только степень атланта – аксиальной дислокации, но и состояние спинного мозга при сгибании в шейном отделе позвоночника. В 2015 г. в РНПЦ травматологии и ортопедии (г. Минск, Республика Беларусь) был создан программный комплекс «Atlant», который позволяет по данным рентген обследования оценить характер и степень возможных дислокаций в верхнешейном отделе позвоночника при ревматоидном артрите. Для этого пользователю после открытия компьютерной программы необходимо выбрать и загрузить на экран ПЭВМ графический файл в формате JPEG (рентгенограмма или изображения, полученные с применением электронно-оптического преобразователя) в боковой проекции, выбрать оцениваемый диагностический параметр, произвести разметку (указание положения характерных точек шейных позвонков) загруженного изображения. После разметки программа выводит диагностический параметр и оценивает его (рисунок).

Компьютерная программа зарегистрирована в Национальном центре интеллектуальной собственности Республики Беларусь (свидетельство о регистрации № 888 от 16.05.2016г.). Она предназначена для врачей-травматологов-ортопедов, врачей-нейрохирургов, врачей-рентгенологов, оказывающих медицинскую помощь пациентам с повреждениями и заболеваниями верхнешейного отдела позвоночника. В настоящее время не существует критериев прогноза миелопатии при нестабильности позвонков, поскольку неврологическая картина не имеет прямой связи со степенью увеличения смещения. Проблему диагностики функциональных нарушений СМ позволяет решить нейрофизиологическое исследование. Использовали методы электромиографии, соматосенсорных вызванных потенциалов (ССВП) и транскраниальной магнитной стимуляции (ТМС) с регистрацией моторных ответов мышц кистей и стоп. Оборудование: цифровая установка Nicolet Viking Select (Nicolet Biomedical, USA) в комплексе с магнитным стимулятором Magstim-200 (Magstim Company Ltd, UK).



Результат работы программы «Atlant»

Результаты и обсуждение

В период с 2005 по 2015 гг. на базе двух нейрохирургических отделений РНПЦ травматологии и ортопедии комплексное обследование в до и после – операционном периодах было проведено у 21 пациента в возрасте от 32 до 67 лет (средний возраст составил 53,5 лет). Все пациенты имели поражение верхней шейной части позвоночника в связи с ревматоидным артритом. Количество пациентов женского пола – 17 (81%), мужского – 4 (19%). Длительность болезни до операции в среднем составила 15 лет. Неврологический статус оценивался с применением шкалы ASIA, неврологические осложнения различной степени тяжести были диагностированы у 10 пациентов (47,6%).

Проспективно и ретроспективно при оценке степени дислокаций верхних шейных позвонков у пациентов с ревматоидным артритом с помощью программного комплекса «Atlant» выявлено, что пациенты, попадавшие в наш центр в 80% случаев имели тяжелую степень дислокации со стенозом позвоночного канала и сдавлением СМ, а выполненные хирургические технологии позволили снизить степень дислокации и стеноза позвоночного канала на верхнем уровне у 100% оперированных пациентов, при этом у 20% из этих пациентов достигнута норма этих показателей.

Нейрофизиологическую диагностику проводили с помощью комплекса методик, результаты которых дополняли друг друга и давали наиболее полные сведения о функциональном состоянии центральных и периферических отделов нервно-мышечной системы с уровня компрессии СМ. Биоэлектрическая активность произвольного напряжения мышц кистей и стоп характеризовалась уменьшением ее амплитуды и изменением структуры, отражающих снижение переднерогового контроля соответствующих сегментов СМ. По данным ССВП и ТМС осуществляли дифференцированную оценку функции проводимости передних и задних отделов СМ и его корешков на уровне шейных и пояснично-крестцовых сегментов. У 16 пациентов установлены признаки сенсомоторной недостаточности проводящих путей СМ, прогрессивно нарастающей в каудальном направлении. По данным анализа ССВП и МО дана количественная оценка степени локальных (на уровне компрессии) и дистантных нарушений функции восходящих и нисходящих нервных тактов. У 5 пациентов с нестабильностью С_I-С_{II} установлены признаки радикулопатии без изменения проводимости

СМ. Данные диагностики учитывали при разработке стратегии хирургического лечения нестабильности верхнешейного отдела позвоночника.

В сроки 6–12 месяцев после операции электрофизиологический контроль показал положительную динамику критериев оценки функций СМ и периферического нервно-мышечного аппарата. Она сопровождалась увеличением амплитуды и частоты биоэлектрической активности мышц конечностей, нормализацией амплитуды и латентного времени ССВП и моторных ответов при ТМС.

Заключение

Использование компьютерной программы «Atlant» позволило выявить и оценить степень дислокации верхнешейных позвонков в раннем периоде, а нейрофизиологическое исследование давало объективную оценку сегментарных и проводниковых нарушений спинного мозга, что позволило выработать оптимальную тактику лечения в максимально ранние сроки и достоверно оценить результаты хирургического лечения на различных этапах восстановительного периода.

DIAGNOSIS OF LESIONS UPPER CERVICAL SPINE AND SPINAL CORD IN RHEUMATOID ARTHRITIS

BELETSKIY A.V., MAKAREVICH S.V., BOBRIK P.A.,
ILYASEVICH I.A., KRIVOROT K.A.

Abstract

In the article the authors describe their experience of diagnosis of lesions of the upper cervical spine and spinal cord in 21 patients with rheumatoid arthritis operated from 2005 to 2015 in the Republican Scientific and Practical Centre for Traumatology and Orthopedics (in Minsk, Belarus).

Keywords: rheumatoid arthritis, upper cervical spine, spinal cord, computer program, neurophysiological research .

Список литературы

1. *Ветрилэ С.Т., Колесов С.В.* Краниовертебральная патология. М., 2007.
2. *Hamilton J., Gordon M., McInnes J. et. al.* // Ann Rheum Dis. 2000. № 59. P. 434–438.
3. *Коваленко В.И.* Ревматоидный артрит. Диагностика и лечение. Киев, 2001.
4. *Белецкий А.В., Пустовойтенко В.Т.* // ARTA MEDICA. 2011. № 29 (45). P. 41–44.
5. *Пустовойтенко В., Белецкий А., Смянович А.* Спондилометрия шейного, грудного, поясничного отделов. LAP Lambert Academic Publishing, 2016.
6. *Бобрик П.А., Макаревич С.В., Криворот К.А. и др.* // Российский нейрохирургический журнал им. профессора А.Л. Поленова. 2013. Спец. выпуск. С. 9–10.