

Técnica de Winograd. A propósito de un caso

Winograd technique. About one case

**Ó. ÁLVAREZ-CALDERÓN IGLESIAS^{1,2}, R. BECERRO DE BENGOA^{1,3}, M. LOSA IGLESIAS¹,
R. SÁNCHEZ GÓMEZ¹, D. LÓPEZ LÓPEZ¹**

1. Podólogo

2. Profesor E.U. Enfermería y Podología, Ferrol; UDC

3. Profesor E.U. Enfermería, Fisioterapia y Podología, UCM, Madrid a

Correspondencia:

Prof. Óscar Álvarez-Calderón Iglesias
Escuela Universitaria de Enfermería y Podología
Universidad A Coruña
Rúa San Ramón s/n-Esteiro.15403. Ferrol. A Coruña

Fecha de recepción: 14 de noviembre de 2007

Fecha de aceptación: 20 de enero de 2008

Los autores declaran no tener ningún tipo de interés económico o comercial.

RESUMEN

Una de las técnicas quirúrgicas de elección para las onicocriptosis severas es el Winograd. En el presente artículo presentamos el caso de un varón de 17 años, afecto de onicocriptosis severa, con los rodets ungueales hipertróficos al que sometimos a cirugía ungueal con resultados satisfactorios tanto para él como para los profesionales que llevamos a cabo la intervención.

Palabras clave: Onicocriptosis. Cirugía Podológica. Winograd.

ABSTRACT

One of the surgical techniques of election for the severe onicocriptosis is the Winograd. In the present article we presents the clinical case of a man of 17 years old, affected of severe onicocriptosis, with the nails fols hypertrophied who underwent to nail surgery with satisfactory results for him as for the professionals as much who we carried out the intervention.

Key words: Onicocriptosis. Podiatry surgery. Winograd.

INTRODUCCIÓN

La técnica de Winograd fue descrita por primera vez en 1929 por el Dr. Winograd, para su utilización en pacientes afectados de onicocriptosis grave recidivante que presentaban tejidos periungueales hipertróficos. Según la bibliografía consultada, representa una de las técnicas “incisionales” mas utilizadas, con mejor índice de efectividad y con menor número de recidivas. Al contrario que sucede con las técnicas “no incisionales”, esta técnica requiere la realización de incisiones cutáneas y por tanto el cierre por primera intención mediante sutura.^{1,2,3,4,5}

El objetivo de esta técnica, por tanto, es la eliminación de la uña causante de la lesión, así como de los rodets periungueales hipertrofiados, del tejido fibroso y de las células matriciales.

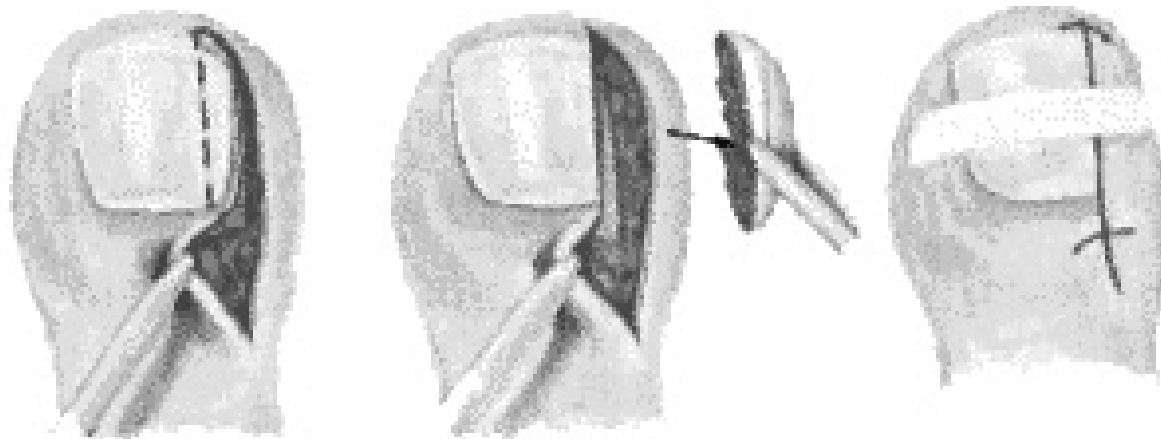


Fig 1: Diagrama de la técnica de Winograd

La técnica se puede dividir en diferentes fases que se han de realizar de manera protocolizada. Éstas son, el corte de la uña, la resección del rodete ungueal, matricectomía, eliminación de tejido fibroso no viable y cierre de la incisión mediante suturas. Veremos las distintas fases del proceso paso a paso.

CASO CLINICO

Se presenta en consulta un varón de 17 años, remitido del Servicio de Traumatología del “Policlínico L.R”, para valoración y posible tratamiento quirúrgico de la uña del 1º dedo. A la exploración se aprecia onicocriptosis severa, recidivante de 2 años de evolución con pliegues ungueales hipertróficos, e infección local. Se le recomienda por tanto al paciente el tratamiento quirúrgico mediante la técnica de Winograd. Como antecedentes personales, el paciente refiere HAV en el mismo pie, y cirugía 4 años antes de pie plano con resultado satisfactorio. No presenta alergias conocidas, ni cualquier otra patología que pudiera contraindicar el procedimiento quirúrgico.

PRE-OPERATORIO

Se solicita Rx A-P y lateral del 1º dedo para valorar la posibilidad de patología ósea subyacente y para descartar la presencia de infección ósea, siendo los resultados de la misma de normalidad y sin alteraciones de interés. Se pide asimismo una analítica general

pre-operatoria con parámetros de coagulación. Además se administra antibioterapia vía oral con Cloxacilina 500 mg 1 comp. c/ 6 horas, durante 8 días previos a la intervención, no como profilaxis antibiótica, sino para la remisión de la infección aguda presente en la zona. Se le explica el procedimiento tanto al paciente como a la madre y se firma el consentimiento informado.

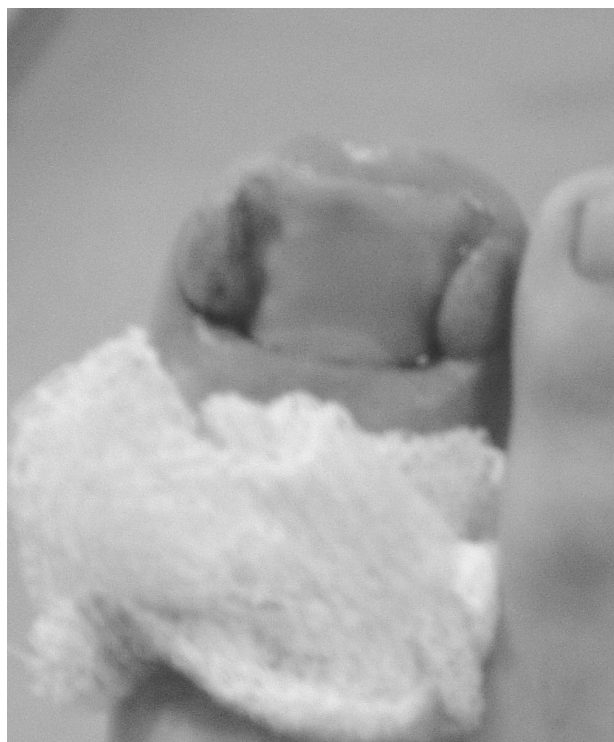

Fig 2: Aspecto inicial de la lesión

DESCRIPCIÓN DE LA INTERVENCIÓN

La intervención se realiza bajo anestesia loco-regional de las ramas nerviosas digitales, inyectando 2cc de Mepivacaína al 2% a nivel de la falange proximal, tanto en el borde medial como en el lateral del dedo.⁶

Realizamos isquemia a nivel supramaleolar situando el manguito a 250 mm de Hg., para conseguir un campo exangüe y poder visualizar mejor la zona a intervenir.

1. **Corte de la uña:** El primer paso de la técnica es el corte de la uña con el alicate Inglés. Debemos de realizar un corte desde el borde libre de la uña hasta el eponiquio sin abordar este último. El corte ha de ser lo mas recto y uniforme posible, evitando angulaciones que podrían provocar recidivas posteriores.

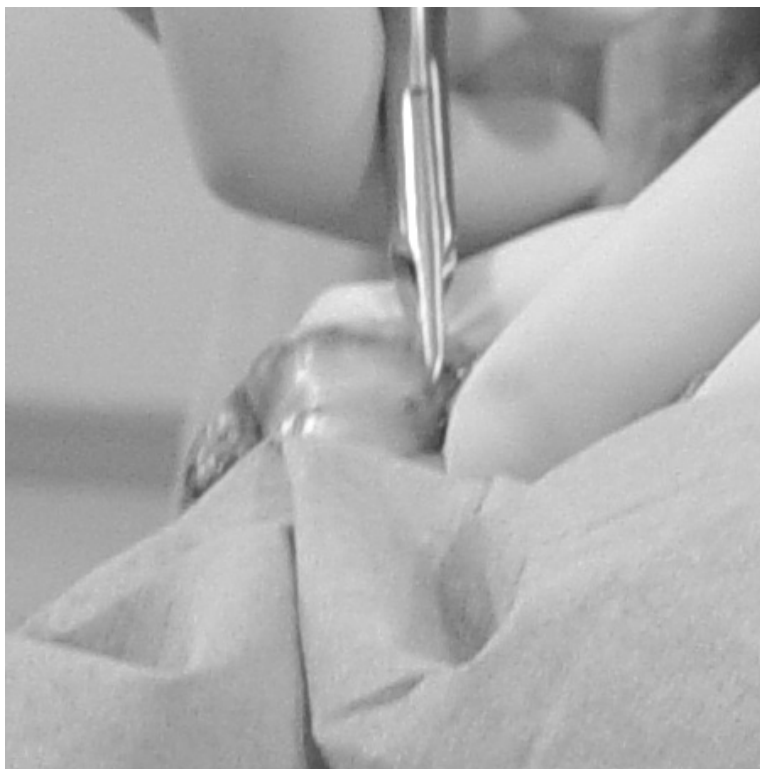

Fig 3: Corte de la uña con alicate Inglés

2. **Resección del rodete ungueal hipertrófico:** Para eliminar los rodetes ungueales, debemos de realizar una incisión con el bisturí (hoja Nº 10), desde 1cm aproximadamente proximal al eponiquio, hasta 0,5 cm distal al borde libre

de la lámina ungueal. Debemos de atravesar por tanto, el eponiquio, introduciendo con la hoja de bisturí por el surco realizado al cortar la uña con el alicate inglés, profundizando hasta planos profundos y dirigiéndonos en dirección distal hasta llegar al hiponiquio.




Fig 4: Incisión desde eponiquio a hiponiquio

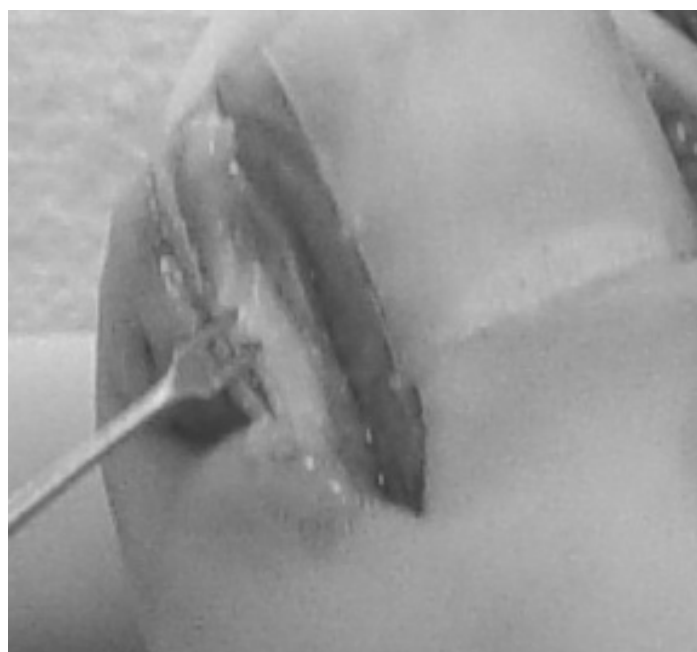

Fig 5: Zona de incisión expuesta

Posteriormente realizamos otro corte en forma de cuña, o *gajo de naranja*, desde la parte proximal de la primera incisión a la parte distal, abarcando toda la pieza cutánea a extraer.

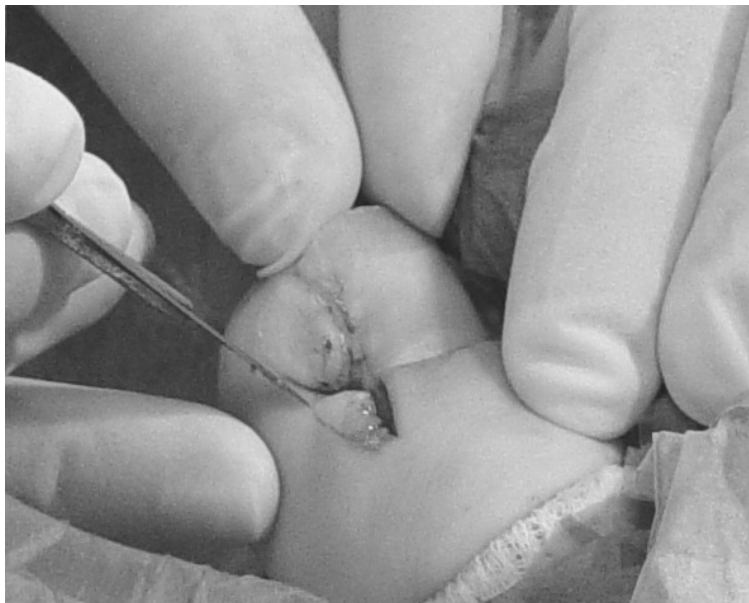

Fig 6: Segunda incisión en cuña

Una vez que las 2 incisiones confluyen, con una pinza elevamos la cuña realizada y se elimina.

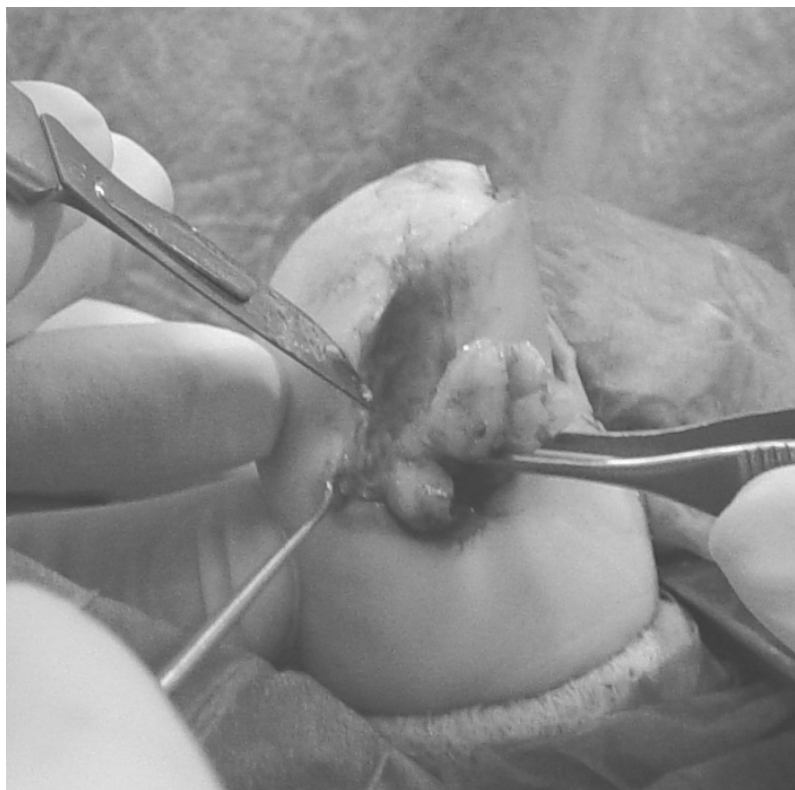
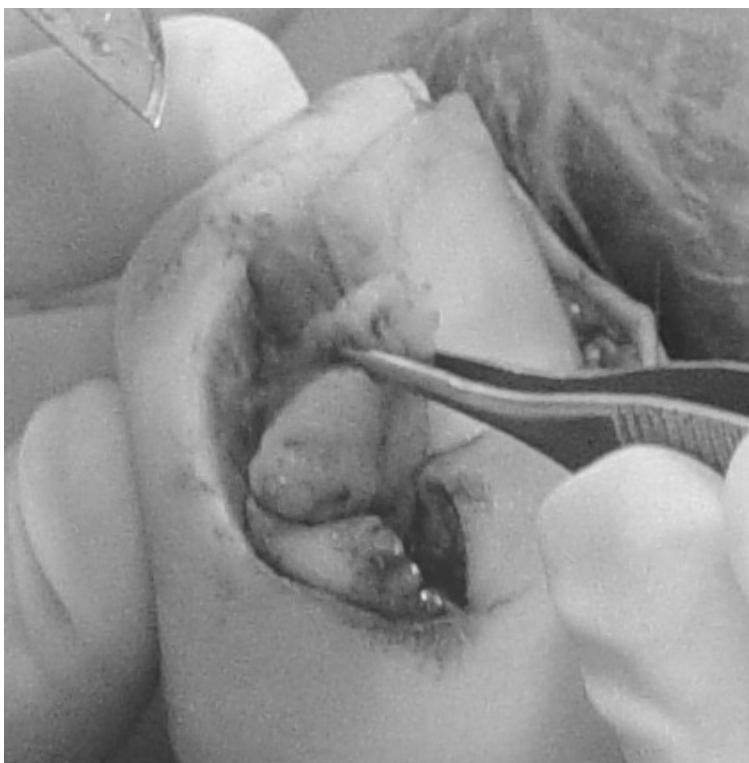

Fig 8: Eliminación con bisturí de la cuña cutánea



Fig 9: Extracción total de la cuña y comprobación de la cantidad de tejido extraído.

Fig 7: Tracción con Pinza de Adson del fragmento cutáneo

El tejido reseca debe de ser enviado a Anatomía Patológica para su análisis.7,8

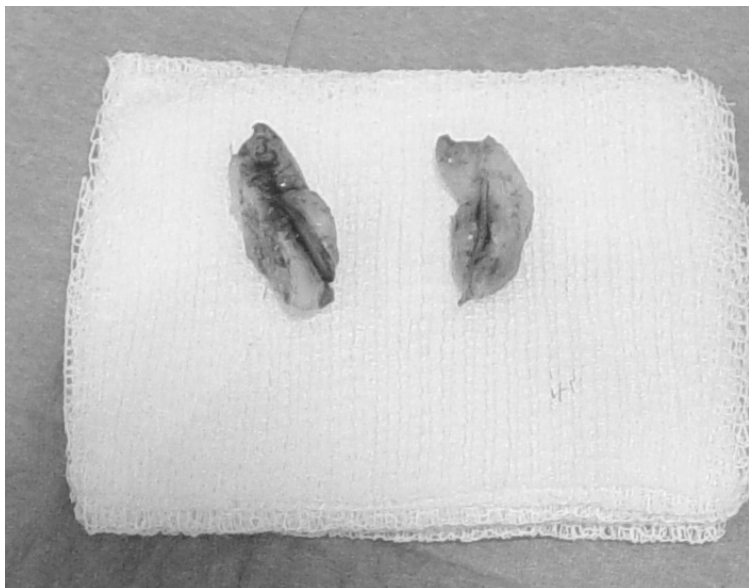


Fig 10: Tejido extraído

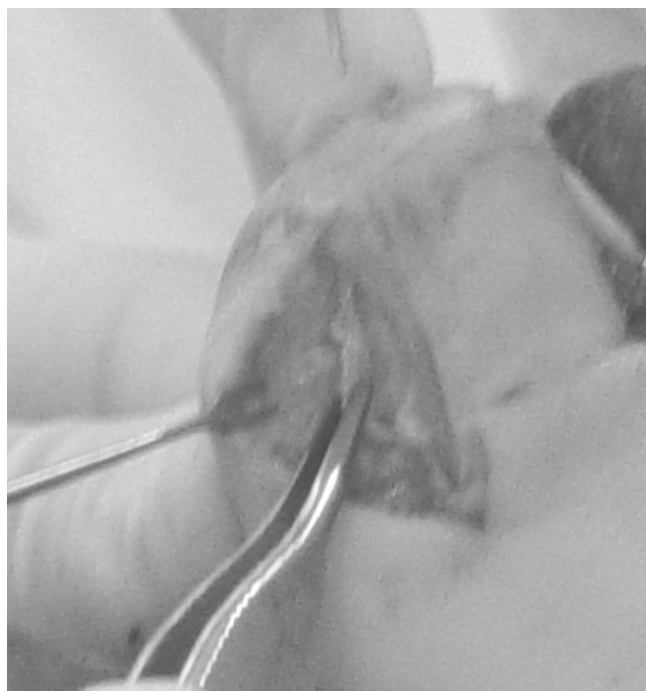

Fig 12: Retirada de restos fibrosos con pinza y hoja de bisturí

3) **Matricectomía:** Una vez eliminada la cuña (piel, uña, periostio...), procedemos a retirar las células matriciales que hayan podido quedarse en la zona, el tejido fibroso sobrante y a legrar el área con una cucharilla de Martini o de Volkman. En este momento existe exposición ósea.

Posteriormente introducimos una pinza Gubia o un Rongeur en la zona matricial para eliminar posibles restos matriciales, espículas ungueales o restos fibrosos que pudieran haber quedado, y así dejar la zona matricial limpia.



Fig 11: Legrado con cucharilla de Martini

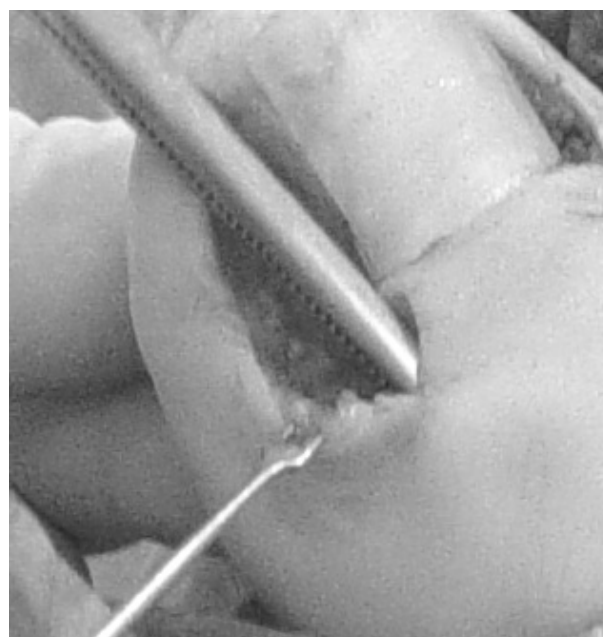


Fig 13: Limpieza de la zona con pinza Gubia

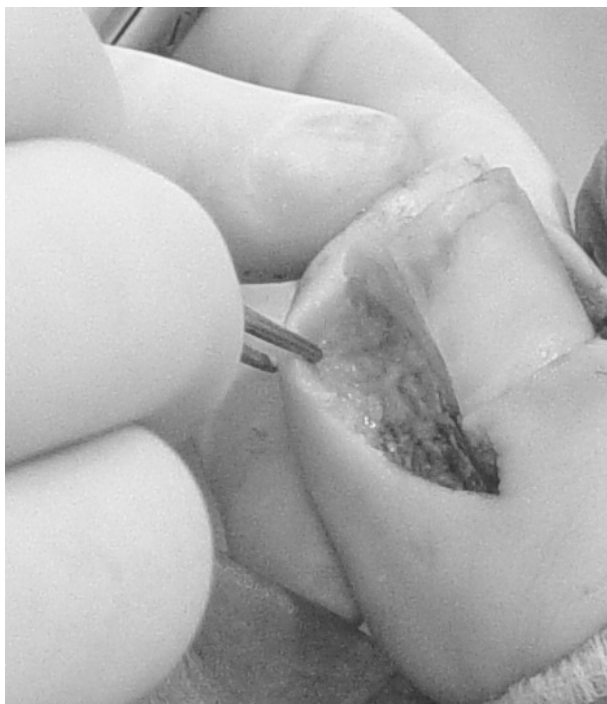

Fig 14: Zona matricial y rodete ungueal expuestos y limpios

Irrigamos la zona con suero fisiológico para eliminar todos los restos y evitar complicaciones posteriores como quistes de inclusión, y secamos con gasa estéril.

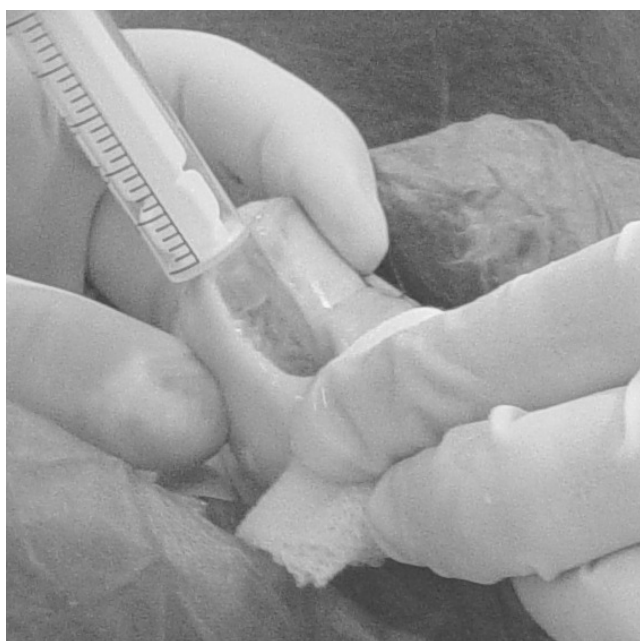

Fig 15: Limpieza de restos con suero fisiológico

4) **Sutura:** Una vez que comprobamos que la zona está limpia, procedemos a terminar la intervención suturando la piel con Nylon de 5/0. Daremos 2-3 puntos en la zona proximal y 1 en la zona distal. No recomendamos la sutura de la piel a la lámina ungueal y en vez de eso utilizamos Steri-Strips para unir la uña a la piel.

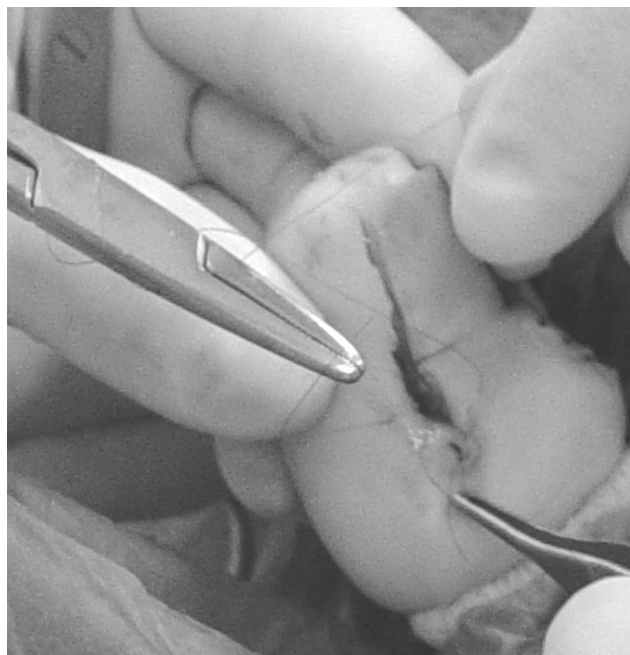

Fig 16: Sutura del dedo con Nylon 5/0

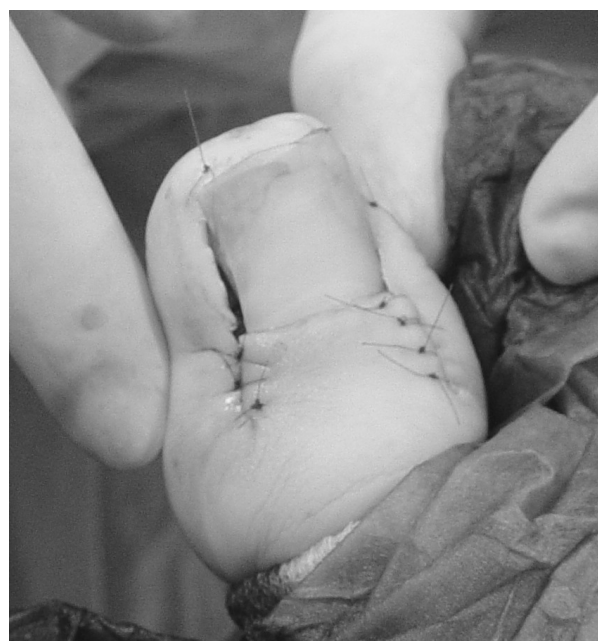

Fig 17: Aspecto final del dedo suturado

Una vez realizada la sutura soltamos el manguito de presión y dejamos fluir la sangre. Limpiamos con suero fisiológico, secamos y realizamos la cura con Povidona Iodada líquida, cubrimos con un apósito de Tul-Graso, colocamos gasas estériles y cerramos con venda cohesiva.

Antes de que el paciente abandone el quirófano, le dejaremos reposando con la pierna elevada para evitar el excesivo sangrado de la zona, y le indicamos recomendaciones a nivel ambulatorio, pautándole analgesia postoperatoria con Ibuprofeno 600 mg cada 8 horas durante 5 días, así como Metamizol Magnésico intercalado con el anterior, en caso de que hubiera mucho dolor.

Se le cita a las 48 horas y se comprueba la correcta evolución, ausencia de infección, y se le realiza la 1ª cura con Povidona Iodada.

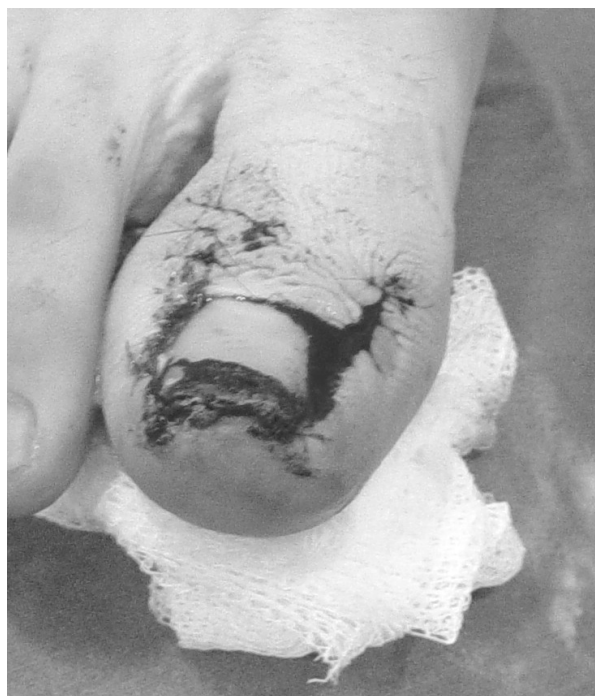

Fig 19: Aspecto del dedo al 4º día

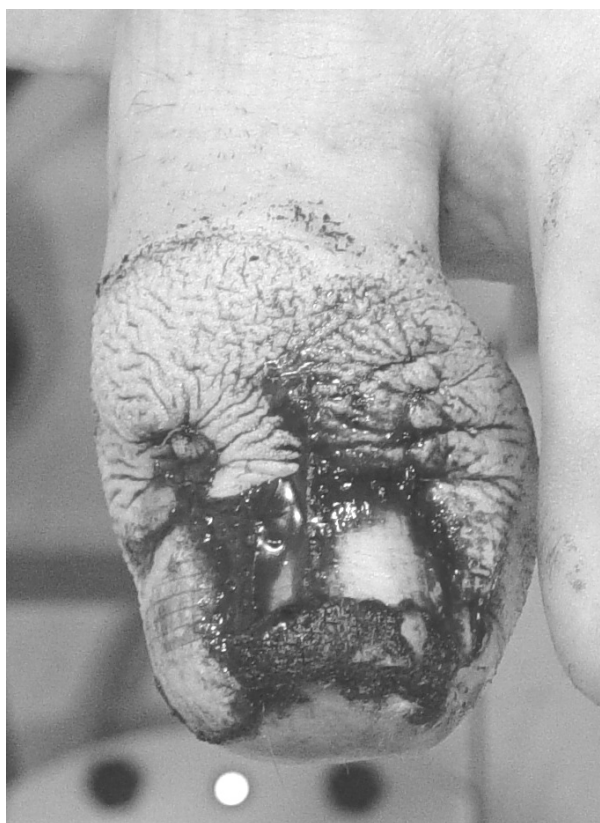

Fig 18: Aspecto del dedo a las 48 horas. 1ª Cura.

Se le vuelve a citar a los 4 días y se le realiza otra cura similar a la primera.

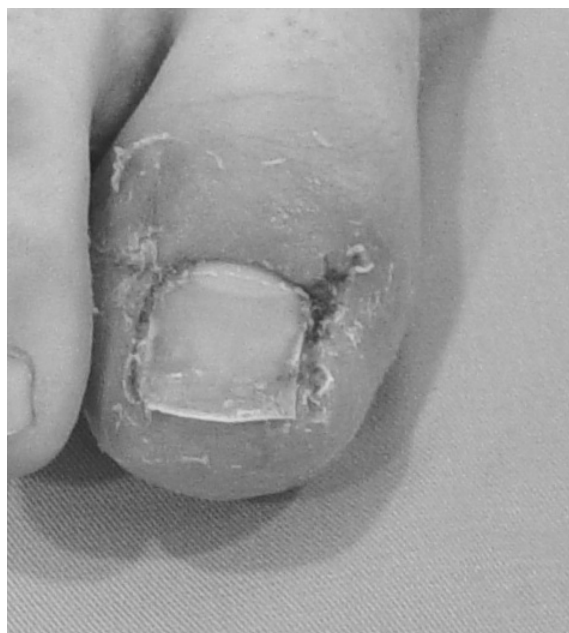

Fig 20: Aspecto del dedo al retirar los puntos

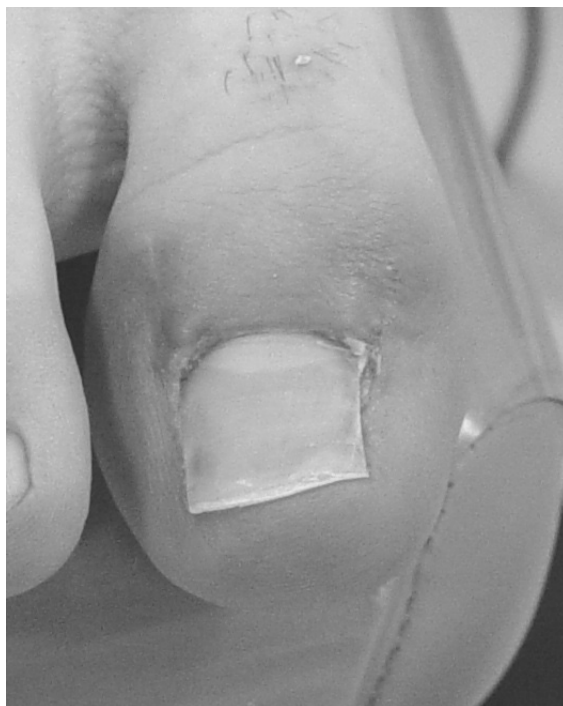

Fig 21: Aspecto del dedo a las 4 semanas.
Alta del paciente.

CONCLUSIONES

La técnica de Winograd representa un método sencillo y eficaz de tratamiento para las onicocriptosis severas. El Podólogo debe de conocer los distintos pasos de la intervención así como tener la destreza necesaria para su realización. Además al ser una técnica en la que se expone tejido óseo se debe de realizar con las máximas condiciones de asepsia y en un quirófano. También debemos de estar preparados para reconocer las posibles complicaciones post-operatorias que pudieran aparecer a lo largo de todo el proceso.

BIBLIOGRAFÍA

1. Noel, B.; "Surgery for ingrowing toenails"; Rev Med Suisse. 2006 Apr 26;2(63):1104-6, 1109-11.
2. Harrer J, Schoffl V, Hohenberger W, Schneider I. ;" Treatment of ingrown toenails using a new conservative method: a prospective study comparing brace treatment with Emmert's procedure". J Am Podiatr Med Assoc. 2005 Nov-Dec;95(6):542-9
3. Cologlu H, Kocer U, Sungur N, Uysal A, Kankaya Y, Oruc M. ; "A new anatomical repair method for the treatment of ingrown nail: prospective comparison of wedge resection of the matrix and partial matricectomy followed by lateral fold advancement flap". Ann Plast Surg. 2005 Mar;54(3):306-11; discussion 312
4. DeLauro NM, DeLauro TM; Onychocryptosis. Clin Podiatr Med Surg. 2004 Oct;21(4):617-30, VII.
5. Álvarez-Calderón Iglesias, O., Galán Gallego, F., Palomo López, P., López López D.; "Aplicación del Fenol en Cirugía Ungueal", Revista Salud del Pie, 2005. Vol. 36 (14-21)
6. Álvarez-Calderón Iglesias, O.; Galán Gallego F., Moruno Blázquez M., Rosado Tobías, O., Blanco Villaverde A; "Utilización del Bloqueo de Tobillo en Cirugía Podológica", Revista Salud del Pie, 2005. Vol 37 (28-33)
7. Losa Iglesias, M., Díaz Bigotes, R., Gómez Delgado, M., Becerro de Bengoa, R.; "Granuloma Piógeno: Manifestaciones Clínicas y Abordaje Podológico". Revista Española de Podología, 2006; XVII(1):24-29.
8. Losa Iglesias ME., Becerro de Bengoa, R., Santamaría Rebollo, E., Palomo López, P.; "Biopsia de la Uña: Indicaciones y Métodos". Revista Española de Podología, 2004; XV(4):172-183.