

Aus dem Departement für Frauengesundheit Tübingen

Universitäts-Frauenklinik

Sektion für gynäkologische Sonographie

Lernkurven in der pränatalen II.-Trimester-  
Ultraschalldiagnostik im Rahmen eines  
Ausbildungscurriculums.

Inaugural-Dissertation  
zur Erlangung des Doktorgrades  
der Medizin

der Medizinischen Fakultät  
der Eberhard Karls Universität  
zu Tübingen

vorgelegt von

Rieger, Franziska Maria

2021

Dekan:	Professor Dr. B. Pichler
1. Berichterstatter:	Professor Dr. M. Hoopmann
2. Berichterstatter:	Privatdozent Dr. G. Grözinger
Tag der Disputation	17.11.2021

## Inhaltsverzeichnis

1	Einleitung	1
1.1	Ultraschall .....	1
1.1.1	Ultraschalldiagnostik in der Schwangerschaft .....	1
1.1.2	Physikalische Grundlagen des diagnostischen Ultraschalls .....	2
1.2	II.-Trimester-Ultraschalluntersuchung .....	3
1.2.1	Pränatalmedizinisches Mehrstufenkonzept .....	8
1.2.2	Weiterbildungsordnung .....	9
1.2.3	Ultraschallvereinbarung .....	9
1.2.4	Basisultraschalluntersuchung nach den Mutterschaftsrichtlinien ..	10
1.2.4.1	Basisultraschalluntersuchung II a).....	12
1.2.4.2	Basisultraschalluntersuchung II b).....	14
1.2.5	Weiterführende Ultraschalluntersuchung .....	16
1.2.5.1	Feindiagnostik / Organultraschall .....	17
1.2.5.2	Dopplersonografie und fetale Echokardiographie.....	17
1.2.6	DEGUM .....	19
1.2.6.1	DEGUM Stufe I.....	20
1.2.6.2	DEGUM-Stufe II .....	22
1.2.6.3	DEGUM Stufe III.....	24
1.2.6.4	DEGUM Kurse.....	25
1.2.7	Gegenüberstellung der Organisation der Ausbildung .....	27
1.3	Ziel- und Fragestellung.....	27
2	Material und Methoden	28
2.1	Studienablauf .....	28
2.2	Bewertungskriterien der Ultraschallschnittbilder und Interpretation.....	29
2.2.1	Vierkammerblick .....	30
2.2.2	Abdomenquerdurchmesser oder Abdomenumfang .....	32
2.2.3	Bauchdecke mit Nabelschnuransatz und -gefäßen .....	34
2.2.4	Harnblasenfüllung.....	35
2.2.5	Cerebellum .....	37
2.2.6	Biparietaler und frontookzipitaler Kopfdurchmesser oder Kopfumfang .....	38

2.2.7	Femurlänge .....	40
2.2.8	Longitudinalschnitt mit Wirbelsäule.....	41
2.3	Technisches Equipment .....	43
2.4	Lernkurven .....	43
2.5	Erstellen der Lernkurven .....	43
3	Ergebnisse .....	44
3.1	Auswertung Untersucher 1 .....	45
3.2	Auswertung Untersucher 2 .....	47
3.3	Auswertung Untersucher 3 .....	47
3.4	Auswertung Untersucher 4 .....	48
3.5	Auswertung Untersucher 5 .....	49
3.6	Auswertung Untersucher 6 .....	50
3.7	Auswertung Untersucher 7 .....	51
3.8	Auswertung Untersucher 8 .....	52
3.9	Auswertung Untersucher 9 .....	53
3.10	Auswertung Untersucher 10 .....	54
3.11	Auswertung Untersucher 11 .....	55
3.12	Auswertung Gesamtcurriculum .....	56
4	Diskussion .....	57
4.1	Auswirkung der Ergebnisse auf die Ausbildung .....	57
4.2	Ultraschalldiagnostik in anderen Ländern .....	59
4.3	Vergleich mit anderen Studien mit Lernkurven im Ultraschall und Ultraschallsimulatoren .....	60
4.4	Kind als „Schaden“ .....	63
4.5	Schlussfolgerung aus der Arbeit .....	65
5	Zusammenfassung .....	66
6	Literaturverzeichnis .....	68
7	Erklärung zum Eigenanteil der Dissertationsschrift .....	73
8	Lebenslauf .....	74
9	Danksagung .....	76

## **Abbildungs- und Tabellenverzeichnis**

Abbildung 1: Tabelle zum Aufbau der II.-Trimester-Ultraschalldiagnostik	7
Abbildung 2: Mutterpassseite II.-Screening	12
Abbildung 3: Vierkammerblick inkorrekt	31
Abbildung 4: Vierkammerblick korrekt	31
Abbildung 5: Abdomen Biometrie inkorrekt	33
Abbildung 6: Abdomen Biometrie korrekt	33
Abbildung 7: Bauchdecke mit Nabelschnuransatz und -gefäßen inkorrekt	34
Abbildung 8: Bauchdecke mit Nabelschnuransatz und -gefäßen korrekt	35
Abbildung 9: Harnblase inkorrekt	36
Abbildung 10: Harnblase korrekt	36
Abbildung 11: Cerebellum inkorrekt	37
Abbildung 12: Cerebellum korrekt	38
Abbildung 13: Kopfbimetrie inkorrekt	39
Abbildung 14: Kopfbimetrie korrekt	39
Abbildung 15: Femurlänge inkorrekt	40
Abbildung 16: Femurlänge korrekt	41
Abbildung 17: Longitudinalschnitt mit Wirbelsäule inkorrekt	42
Abbildung 18: Longitudinalschnitt mit Wirbelsäule korrekt	42
Abbildung 19: Tabelle Untersucher versus Untersuchungsanzahl	44
Abbildung 20: Interobserver Variabilität	45
Abbildung 21: Auswertung Untersucher 1	46
Abbildung 22: Auswertung Untersucher 2	47
Abbildung 23: Auswertung Untersucher 3	48

Abbildung 24: Auswertung Untersucher 4	49
Abbildung 25: Auswertung Untersucher 5	50
Abbildung 26: Auswertung Untersucher 6	51
Abbildung 27: Auswertung Untersucher 7	52
Abbildung 28: Auswertung Untersucher 8	53
Abbildung 29: Auswertung Untersucher 9	54
Abbildung 30: Auswertung Untersucher 10	55
Abbildung 31: Auswertung Untersucher 11	56
Abbildung 32: Auswertung Curriculum	57

### **Abkürzungsverzeichnis**

ASD	Abdominaler Sagitaldurchmesser
ATD	Abdominaler Transversaldurchmesser
AU	Abdomenumfang
BPD	Biparietaler Kopfdurchmesser
CTD	Cerebellum-Transversaldurchmesser
DEGUM	Deutsche Gesellschaft für Ultraschall in der Medizin
FL	Femurlänge
FOD	Frontookzipitaler Kopfdurchmesser
HL	Humeruslänge
KBV	Kassenärztliche Bundesvereinigung
KU	Kopfumfang
KV	Kassenärztliche Vereinigung
SSL	Scheitel-Steiß Länge
SSW	Schwangerschaftswoche

# 1 Einleitung

## 1.1 Ultraschall

### 1.1.1 Ultraschalldiagnostik in der Schwangerschaft

Ultraschalldiagnostik in der Schwangerschaft ist eine nichtinvasive Methode, Mutter und Kind während der Schwangerschaft zu überwachen und mögliche Risiken für beide zu erkennen. Des Weiteren können mittels Ultraschall das genaue Gestationsalter bestimmt, Zwillingsschwangerschaften erkannt, Auffälligkeiten entdeckt und die Entwicklung des Kindes kontrolliert werden (Strauss 2017). Es können Fehlbildungen und Entwicklungsstörungen, wie beispielsweise Blasenmolen, Aborte oder extrauterine Graviditäten frühzeitig aufgedeckt werden. Das ermöglicht den Eltern und den behandelnden Ärzten früher über eine Therapie, die Auswahl eines spezialisierten Geburtszentrums und in bestimmten schweren Fällen über die Beendigung der Schwangerschaft nachzudenken (Benacerraf 2012). In den 1950er Jahren wurden erstmals klinische Untersuchungen von Schwangeren mittels Ultraschallgeräten durchgeführt. Ab 1979 wurde in Deutschland ein Ultraschallscreening für Schwangere Frauen eingeführt, welches im Mutterpass festgehalten wird. Zunächst war der Einsatz von Ultraschall zur Bestimmung des Gestationsalters und Erkennung von Mehrlingsschwangerschaften, Fehlentwicklungen oder verhaltener Fehlgeburt beschränkt. Fortschritte in der Bildqualität führten dazu, dass auch die Fehlbildungsdiagnostik durch Ultraschall möglich wurde (Gembruch et al. 2013). In Deutschland sind laut Mutterschaftsrichtlinien des Bundesausschusses der Ärzte und Krankenkassen seit Dezember 1985 während einer Schwangerschaft drei Screening-Ultraschalluntersuchungen im B-Mode-Verfahren anzubieten. Die Untersuchungszeiträume der Screenings sind jeweils von Beginn bis Ende der 9. bis zur 12. Schwangerschaftswoche (im Folgenden: SSW), der 19. bis zur 22. SSW und der 29. bis zur 32. SSW. Ziele sind die Ermittlung des Geburtstermins, Kontrolle des Wachstums des Fetus und Erkennen von Mehrlingen (Bundesausschuss der Ärzte und Krankenkassen in Kraft getreten am 20.07.2016.). Ursprünglich wurde die Hauptultraschalluntersuchung in der Schwangerschaft im zweiten Trimester

transabdominal durchgeführt. Durch die Entwicklung von hochfrequenten Transvaginalsonden und einer besseren Bildauflösung, konnte auch die Frühschwangerschaft besser beurteilt werden (Katorza und Achiron 2012). Heutzutage ist die transvaginale Sonographie in der Frühschwangerschaft vor der 12. SSW der transabdominalen vorzuziehen, da normale und ektope Schwangerschaften früher erkannt werden können und das Gestationsalter genauer bestimmt werden kann (Kaisenberg et al. 2016). Für die detaillierte anatomische Beurteilung eines Fetus in der II.-Trimester-Untersuchung, welche Thema dieser Arbeit ist, wird dagegen weiterhin hauptsächlich die transabdominale Sonografie zur Diagnostik durchgeführt.

### **1.1.2 Physikalische Grundlagen des diagnostischen Ultraschalls**

Ultraschalldiagnostik ist das am häufigsten angewandte bildgebende Verfahren in der Medizin, da es von nahezu jeder Fachrichtung als ungefährliche und preiswerte Methode genutzt wird. Frequenzen des Ultraschalls befinden sich im Bereich von 1 - 20 Megahertz und darüber hinaus. Zum Vergleich liegt hörbarer Schall im Bereich von 16 - 20.000 Hertz. Ultraschallwellen werden durch eine angelegte elektrische Spannung an einem Kristall im Schallkopf ausgelöst (piezoelektrischer Effekt) und gehen auf das Gewebe über. Wird die Schwingung dort reflektiert und auf den Kristall zurückgeleitet, führt dies zu einer Spannungsänderung. Die Schallwellen können im unterschiedlichen Gewebe verschieden gebrochen, gebeugt, reflektiert und absorbiert werden und unterliegen je nachdem unterschiedlichen Ausbreitungsgeschwindigkeiten. Die Darstellung von tief gelegenen Strukturen gelingt mit niedrigen Frequenzen, jedoch ist mit einer schlechteren Auflösung zu rechnen. Bei höheren Frequenzen verhält es sich umgekehrt, sprich die Eindringtiefe ist geringer, die Bildschärfe allerdings besser. Alle Widerstände, die zur Verlangsamung der Schallwellen führen, werden zusammen als Impedanz bezeichnet. An Übergängen von verschiedenen Geweben kommt es zu hohen Impedanzunterschieden sprich zu hoher Reflexion und damit zu einem echoreichen Bild. Bei ähnlichen Geweben kommt es stattdessen zu geringen



Impedanzunterschieden und damit zu einer echoarmen Abbildung. Bei den rückläufigen Schallwellen, die durch ein Medium mit hoher Impedanz dringen müssen, erfolgt ein Energieverlust, was als echoarmes Bild erscheint und auch als dorsale Schallauslöschung bezeichnet wird. Umgekehrt wird Gewebe hinter einem gut leitenden Medium, beispielsweise Flüssigkeit, echoreich abgebildet. Dies wird auch dorsale Schallverstärkung genannt.

Bei der Dopplersonografie werden die veränderten Frequenzen von Schallquellen, die sich in Bewegung befinden, gemessen. So können die Richtung und die Geschwindigkeit von strömenden Flüssigkeiten wie dem Blutfluss bestimmt werden (Hoopmann 2014).

Bei besonderen Fragestellungen, kann auch ein 3 D und 4 D Bild, ein dreidimensionales Bild eines bewegten Untersuchungsgegenstands in Echtzeit, erzeugt werden (Strauss 2017).

## **1.2 II.-Trimester-Ultraschalluntersuchung**

Die II.-Trimester-Ultraschalluntersuchung, welche Hauptthema dieser Arbeit ist, findet zwischen der 18. und 22. SSW statt. Zu diesem Zeitpunkt ist das Verhältnis von Größe und Übersicht bestens geeignet, um eine detaillierte Ultraschalldiagnostik durchzuführen. Ziel ist es die Anatomie und Biometrie des Fetus darzustellen und Auffälligkeiten zu erkennen. Dadurch kann die weitere interdisziplinäre Versorgung von Kind und Mutter besser geplant werden (Hackelöer und Hecher 2002). Bei entdeckten Herzfehlern beispielsweise, die direkt postnatal eine chirurgische Intervention benötigen, kann so eine geeignete Geburtsklinik gewählt werden (Strauss 2017). Ein frühzeitiges Aufdecken von Erkrankung oder Entwicklungsstörung kann die perinatale Mortalität und Morbidität reduzieren. Des Weiteren kann zu diesem Zeitpunkt der Schwangerschaft bei Erkennen von schwersten Fehlbildungen oder Krankheiten ein Schwangerschaftsabbruch diskutiert werden, wenn eine sehr kritische Prognose zu einer psychosozialen Überlastung der Schwangeren im

Sinne des § 2018 a Abs. 2 StGB führen sollte (Hackelöer und Hecher 2002). Bei fehlenden Hinweisen auf Entwicklungsstörungen können bei Paaren, die anamnestisch belastet sind, Zweifel und Ängste beseitigt werden (Merz et al. 2012). Die anschließende Tabelle gibt eine Übersicht über die verschiedenen in Deutschland angebotenen Untersuchungen im zweiten Trimester. Auf die unterschiedlichen Inhalte, die Ausbildungskonzepte und Voraussetzungen zur Durchführung, die Qualitätssicherung im Verlauf durch Dokumentation und Leistungsnachweise, sowie die Dauer der Gültigkeit der Zertifizierung wird im Folgenden eingegangen. Bezüglich der Abkürzungen in der Tabelle wird auf das Abkürzungsverzeichnis verwiesen.

II.-Trimester-Ultraschalldiagnostik					
Mehrstufenkonzept					
Basis Ultraschalluntersuchung		Weiterführende Ultraschalluntersuchung (bei Risiko, Auffälligkeiten, Indikation)		Experten/ Spezialisten Ultraschall- untersuchung	
Mutterschafts- richtlinien		DEGUM I	Fehlbildungs- diagnostik	DEGUM II	DEGUM III
<b>II a)</b> Sono- grafie mit Biometrie <b>ohne</b> systema- tische Unter- suchung der fetalen Morpho- logie	<b>II b)</b> Sono- grafie mit Biometrie <b>mit</b> systema- tischer Unter- suchung der fetalen Morpho- logie	Darstellung der Sonoanatomie des Fetus, der Plazenta, Eihäute und des Uterus, Suche von konkreten Anzeichen auf Krankheiten/ Entwicklungsstörungen/ Fehlbildungen	Feindiagnostik / Organultraschall  Dopplersono- grafische Untersuchung  Fetale Echokardio- graphie	spezialisierte Diagnostik zum Ausschluss oder Nachweis sonografischer Auffälligkeiten welche in der Basis Untersuchung entdeckt wurden	wissenschaftlicher Aspekt,  spezialisierte Diagnostik bei besonderen Fragestellungen
Inhalt der Untersuchung					
Einling/ Mehrling	Zusätzlich zu II a)	- Vitalität - Mehrlinge: Chorionizität u. Amnionizität	Der Fetus wird vollständig strukturell-anatomisch untersucht, was auch die gezielte Beurteilung des Phänotyps hinsichtlich möglicher genetischer Störungen umfasst	Einlings- oder Mehrlingsschwangerschaft (mit Chorionizität, Amnionizität), Vitalität, fetale Bewegungen, Fruchtwassermenge quantitativ und qualitativ, Nabelschnur: Gefäßen u. placentare Insertion, Plazentasitz, -struktur, -dicke, optional: Zervixlängenmessung	
Herzaktion	<b>Kopf:</b> - Ventrikel - Kopfform - Kleinhirn	- Plazentalokalisation/ -struktur - Fruchtwassermenge - Bewegungen - Zervixlänge - Nabelschnur-gefäße	Zur Diagnostik des fetalen Zustands mittels Dopplersonografie sind im Wesentlichen 3 Gefäße relevant: ▪ A. umbilicalis ▪ A. cerebri media ▪ Ductus venosus	<b>Biometrie:</b> - KU, FOD, BPD - CTD - AU, ATD, ASD - FL und Fibula- o. Tibiallänge - HL und Radius- o. Ulnalänge	
Plazenta- lokalisa- tion und -struktur	<b>Hals und Rücken:</b> - dorsale Hautkontur	- Vitalität - Mehrlinge: Chorionizität u. Amnionizität	Die fetale Echokardiographie umfasst die Darstellung von kardialen Strukturen, der intrakardialen und extrakardialen Blutflussmuster in den großen Arterien und den zuführenden systemischen und pulmonalen Venen.	<b>Biometrie:</b> - KU, FOD, BPD - CDT - AU, ATD, ASD - FL u. HL	
Entwick- lung	<b>Thorax:</b> - Herz/ Thorax- relation - linke Herz- position - persist. Arrhyth.	<b>Biometrie:</b> - KU, FOD, BPD - CDT - AU, ATD, ASD - FL u. HL		<b>Kopf:</b> Außenkontur in Höhe Planum frontooccipitale Innenstrukturen: Hirnseitenventrikel, Plexus choroidei, Cavum septi pellucidi, Kontur des Cerebellums, Cisterna magna Gesicht: Profil mit Nasenbein, Orbitae, Aufsicht Lippen/Nase	
<b>Biometrie:</b> - BPD - FOD/ KU - ATD/ APD - FL	- 4- Kammer- blick	<b>Kopf:</b> - ovoide Form - intrakranielle Raumforderung - Kleinhirn		<b>Nacken/Hals:</b> Hautkontur	
<b>Hinweise auf Entwicklungsstörungen bzgl.:</b> - Frucht- wasser- menge - körperlicher Entwicklung	<b>Rumpf:</b> - durchgängige vordere Bauchwand - Magen im linken Oberbauch - Harnblase	<b>Hals:</b> - Kontur		<b>Wirbelsäule:</b> Sagittalschnitt u. Hautkontur über der Wirbelsäule, ggf. ergänzende Querschnitte	
		<b>Thorax:</b> - Herz/Thorax- Relation - Herzposition - Arrhythmie - 4-Kammerblick - Zyste/ Erguss		<b>Thorax:</b> Lungenstruktur, Herzfrequenz und -rhythmus, Herzgröße, -form u. -position, 4-Kammerblick, links- und rechtsventrikulärer Ausflusstrakt, Sagittalschnitt der Zwerchfellkuppel	
		<b>Abdomen:</b> - durchgängige Bauchwand - Magendarstellung u. Position - Zyste/ Erguss - Harnblase - Nieren		<b>Abdomen:</b> Bauchwand mit Nabelschnurinsertion, Leberlage u. -struktur, Magenlage u. -größe, Darm: Echogenität und Dilation	
		<b>Rücken:</b> - dorsale Kontur in zwei Ebenen		<b>Urogenitaltrakt:</b> Nierenlage und -struktur, Nierenbecken, Harnblasen Lage und Form	
				<b>Extremitäten:</b> Arme, Beine, Hände, Füße, lange Extremitätenknochen: Femur, Tibia, Fibula, Humerus, Radius, Ulna	

II.-Trimester-Ultraschalldiagnostik					
Basis Ultraschalluntersuchung		Weiterführende Ultraschalluntersuchung (bei Risiko, Auffälligkeiten, Indikation)		Experten/ Spezialisten Ultraschall- untersuchung	
Mutterschafts- richtlinien		DEGUM I	Fehlbildungs- diagnostik	DEGUM II	DEGUM III
Ausbildung / Voraussetzungen / Zertifizierung					
Ultraschall vereinbarung:	Ultraschall vereinbarung:	Ausbildung über DEGUM Kurse.	Ultraschallvereinbarung:	abgeschlossene Facharztausbildung	zwei Jahre DEGUM-Kursleiterstatus
Facharzt für Gyn. u. Geburtshilfe /	Facharzt für Gyn. u. Geburtshilfe	18-monatige ärztliche Tätigkeit in der Gynäkologie und Geburtshilfe mit Nachweis von 300 geburtshilflichen und 300 gynäkologischen Ultraschalluntersuchungen in Bildern /	Facharzt für Gynäkologie und Geburtshilfe und Genehmigung zur Anwendung der geburtshilflichen Basisdiagnostik	mind. 2 Jahre DEGUM Stufe I	Habilitation oder ähnliche Leistung mit dem Thema Sonografie in der Frauenheilkunde
mind. 18-monatige Tätigkeit im Anwendungsbereich /	und	abgeschlossene Facharztausbildung	200 weiterführende differentialdiagnostische B-Modus-Sonografien bei V. a. Entwicklungsstörungen, fetalen Erkrankungen oder erhöhtem Risiko, davon 30 Fehlbildungen oder Entwicklungsstörungen	30 selbstständig diagnostizierte Fehlbildungen unterschiedlicher Organsysteme (Kopf, Hals, Thorax, Abdomen, Extremitäten) inkl. postnataler Follow-Up-Berichte	mind. 1 Jahr ausschließliche Tätigkeit in einem DEGUM III geleiteten Zentrum o. gleichwertiger Institution im Ausland
Ultraschallkurse	Genehmigung zur Anwendung der geburtshilflichen Basisdiagnostik (II a))	und	<i>Dopplersonografie</i>	Ausgefüllte Fehlbildungsliste	Leiter, bzw. stellvertretender Leiter einer Institution für pränatale Medizin mit Schwangerschaftsbetreuung und Geburtsleitung bei Risikopatientinnen; interdisziplinäre Zusammenarbeit
300 B-Modus-Sonografien der utero-plazentofetalen Einheit	→ Genehmigung durch online basierten Befähigungsnachweis	Mitgliedschaft in der DEGUM, 10 geburtshilfliche und 10 gynäkologische Fälle in Bildern dokumentiert, nach den Kriterien der DEGUM Stufe I	100 Duplex-Sonografien des feto-maternalen Gefäßsystems, davon mind. 5 pathologische Fälle	apparative Ausstattung (Abdominal- und Vaginalsonden; Dopplereinrichtung, möglichst Farbdoppler; dynamische Dokumentationsmöglichkeit)	Erfahrung mit modernen apparativen und invasiven pränatalen fetalmedizinischen Techniken
oder bei Qualifikation im B-Modus-Verfahren eines anderen Anwendungsbereichs:			<i>fetale Echokardiographie</i>	Mind. 4 aktuelle DEGUM-Fortbildungsnachweise	Curriculums mit beruflichem und wissenschaftlichem Werdegang
200 B-Modus-Sonografien der utero-plazentofetalen Einheit			100 Duplex-Sonografien des fetalen kardiovaskulären Systems, davon mind. 5 pathologische Fälle	mündliche und praktische Prüfung, die von Mitgliedern der DEGUM Stufe III vorgenommen wird	aktuelles Publikations- und Vortragsverzeichnis
					Vortrag mit anschließender Diskussion zu einem Ultraschallthema auf einem Stufe III Treffen, bei 2/3 Zustimmung erhält der Antragsteller die DEGUM Stufe III

II.-Trimester-Ultraschalldiagnostik				
Basis Ultraschalluntersuchung		Weiterführende Ultraschalluntersuchung (bei Risiko, Auffälligkeiten, Indikation)		Experten/ Spezialisten Ultraschall- untersuchung
Mutterschafts- richtlinien	DEGUM I	Fehlbildungs- diagnostik	DEGUM II	DEGUM III
<b>Qualitätssicherung / Dokumentation / Leistungsnachweis</b>				
Bilddokumentation der oben genannten Biometrie Maße sowie auffälliger und/oder kontrollbedürftiger Befunde.  Ja / Nein / Kontrolle ankreuzen im Mutterpass	Zusätzlich zu II a) Bilddokumentation der Auffälligkeiten  Ja / Nein ankreuzen bezüglich der Darstellbarkeit im Mutterpass	Bilddokumentation von mind.: - Planum frontooccipitale - Planum transcerebellare - Abdomenquerschnitt mit Magen - Femur/ Humerus - 4 Kammerblick - Cerebellum - Blase mit Umbilical Arterien - Nieren - Wirbelsäule - ggf.: li. u. re. Ausflusstrakt  Bilddokumentation der Auffälligkeiten	<i>Feindiagnostik / Organultraschall</i> Bilddokumentation in Anlehnung an die in DEGUM II und III geforderten Maßstäbe  <i>Doppler und Echokardiographie</i> bei nicht pathologischen Befunden, Schnittbild in einer Ebene und Dopplerspektrum; bei pathologischen Befunden Schnittbilder in zwei Ebenen, davon eine farbkodierte Dokumentation und Dopplerspektrum.  <i>Echokardiographie</i> Transversalschnitt des Oberbauchs, 4-Kammerblick, rechts- und linksventrikulärer Ausflusstrakt, Ductus arteriosus, Aortenbogen im B-Bild u. Farbdoppler Modus	Bilddokumentation von: - Schädel im Planum frontooccipitale - Cerebellum - Gesichtsprofil mit Nasenbein - Orbitae - Aufsicht Lippen/Nase - sagittale Wirbelsäule mit Hautkontur - Herz: 4-Kammerblick, linksventrikulärer u. rechtsventrikulärer Ausflusstrakt - Zwerchfell im Sagittal- oder Frontalschnitt - Abdomen Querschnitt mit Magen - Nabelschnuransatz - Nieren beidseits - Harnblase - Femur, Humerus, Tibia, Fibula, Radius, Ulna - Hände und Füße - Plazentasitz  Bilddokumentation der Auffälligkeiten
II.-Trimester-Ultraschalldiagnostik				
Basis Ultraschalluntersuchung		Weiterführende Ultraschalluntersuchung (bei Risiko, Auffälligkeiten, Indikation)		Experten/ Spezialisten Ultraschall- untersuchung
Mutterschafts- richtlinien	DEGUM I	Fehlbildungs- diagnostik	DEGUM II	DEGUM III
<b>Gültigkeit</b>				
unbegrenzt gültig, jedoch jährlich Stichprobenprüfung von 5 Ultraschalluntersuchungen bei 6 % der Ärzte  alle 6 Jahre Konstanzprüfung durch die KV, Genehmigung durch eine aktuelle Bilddokumentation	6 Jahre, Verlängerung nach Einreichen einer neuen Fallsammlung (10 Fälle)	unbegrenzt gültig, jedoch jährlich Stichprobenprüfung bei 6 % der Ärzte,  alle 6 Jahre Konstanzprüfung durch die KV, Genehmigung durch eine aktuelle Bilddokumentation	6 Jahre, Verlängerung nach Einreichen einer neuen Fallsammlung (15 Fälle), neuer ausgefüllter Fehlbildungsliste und mind. 12 DEGUM-Fortbildungsnachweise der letzten 6 Jahre	6 Jahre, Verlängerung bei Tätigkeit in einer Einrichtung für Pränatale Medizin, Nachweise von Vortragstätigkeit, Fortbildungsveranstaltungen und regelmäßiger Teilnahme an den DEGUM III-Treffen

**Abbildung 1: Tabelle zum Aufbau der II.-Trimester-Ultraschalldiagnostik**

### 1.2.1 Pränatalmedizinisches Mehrstufenkonzept

In der pränatalmedizinischen Ultraschalldiagnostik in Deutschland ist ein mehrstufiges Untersuchungsmodell gängig. Tabelle 1 zeigt die drei Stufen bezogen auf die II.-Trimester-Ultraschalldiagnostik. Die erste Spalte veranschaulicht das Basisscreening. Diese Untersuchung kann von jeder Schwangeren in Anspruch genommen werden. Bei speziellen Fragestellungen, Risiken, wie höheres Alter der Mutter, Noxen oder familiären Erkrankungen und Entdeckung von Auffälligkeiten wird eine weiterführende Ultraschalldiagnostik (zweite Spalte) angeboten. An dritter Stelle in Spalte drei steht als höchste Stufe eine akademisch fundierte Diagnostik bei komplexen Krankheitsbildern oder bei besonderen Fragestellungen (Strauss 2017). Das Prinzip des Mehrstufenkonzepts beruht darauf, dass ein niedergelassener Frauenarzt, der hundert Schwangere in einem Jahr betreut, bei einer Fehlbildungsrate von 3 - 6 % nur drei bis sechs Fehlbildungen sieht, wenn man von einer 100 % Erkennungsrate ausgeht (Bahlmann und Merz 1998). Da bei seltenen Fehlbildungen die praktische Erfahrung somit nicht gegeben sein kann, ist eine Überweisung in ein Zentrum mit größeren Fallzahlen eine zuverlässige Qualitätssicherung. Die seltenen Fälle werden in wenigen Zentren gesammelt, somit steigt dort die Untersuchungserfahrung. Im Folgenden ein Beispiel, um dies zu verdeutlichen. In einer Studie von E. Tegnander und S. H. Eik von 2006 wurde der Zusammenhang von Ultraschallerfahrung und Entdeckungsrate von kongenitalen Herzfehlern in der II.-Trimester-Diagnostik untersucht. Teilnehmer mit über 2.000 Ultraschalluntersuchungen fanden 52 % der schweren Herzfehler, Teilnehmer mit 200 bis 2000 Routineuntersuchungen nur 32,5 %. Es zeigte sich, dass sowohl die Gruppe erfahrenen als auch der weniger erfahrenen Untersucher Herzfehler gar nicht entdeckten, die Erfahrenen jedoch deutlich mehr (Tegnander und Eik-Nes 2006). Ein Kritikpunkt des Drei-Stufen-Modells ist, dass die Gesamtsensitivität auf der ersten Stufe entschieden wird. Falls Auffälligkeiten in erster Instanz nicht erkannt werden, wird keine Weiterleitung zur Stufe zwei oder drei erfolgen. Jedoch können falsch positive Befunde auf Stufe eins in der weiteren Untersuchung widerlegt werden und somit steigt die Spezifität (Gembruch et al. 2013). Innerhalb der Stufen ist

zwischen der Ultraschalldiagnostik der Mutterschaftsrichtlinien und der Deutschen Gesellschaft für Ultraschall in der Medizin (im Folgenden: DEGUM) zu unterscheiden. Letztere sind in Tabelle 1 grau markiert.

### **1.2.2 Weiterbildungsordnung**

Die Weiterbildungsordnung wird von den jeweiligen Landesärztekammern festgelegt. Es gilt die Weiterbildungsordnung der Landesärztekammer, in der der Arzt oder die Ärztin Mitglied ist. Sie beinhaltet die Voraussetzungen zur Qualifikation zum Facharzt. Es handelt sich bei den Weiterbildungszeiten und Inhalten um Mindestanforderungen. Die Weiterbildung soll die Qualität ärztlicher Ausbildung sichern. Sie kann nur an anerkannten Weiterbildungsstätten erfolgen (Landesärztekammer Baden-Württemberg 2018). Laut der Weiterbildungsordnung der Landesärztekammer Baden-Württemberg für Gynäkologen muss ein Assistenzarzt zusammen 500 Sonografieuntersuchungen der weiblichen Urogenitalorgane, der Brust und der utero-plazento-fetalen Einheit vorweisen, um sich zur Facharztprüfung anzumelden. Wie die Untersuchungszahlen aufgeteilt werden, wird nicht festgelegt. Um die Schwerpunktsbezeichnung Spezielle Geburtshilfe und Perinatalmedizin führen zu dürfen, müssen 200 fetale Ultraschalluntersuchungen eingereicht werden (Landesärztekammer Baden-Württemberg 2017).

### **1.2.3 Ultraschallvereinbarung**

In der Vereinbarung von Qualitätssicherungsmaßnahmen nach § 135 Absatz 2 des Sozialgesetzbuchs V zur Ultraschalldiagnostik, kurz genannt der Ultraschallvereinbarung der Kassenärztlichen Bundesvereinigung (im Folgenden: KBV) ist für alle Teilnehmer der vertragsärztlichen Versorgung festgelegt, welche Qualifikationen, welches technische Equipment und welche Voraussetzungen zur Durchführung einer qualitätsgesicherten Ultraschalluntersuchung gegeben sein müssen. Um diese auch abrechnen zu

können, muss die Kassenärztlichen Vereinigung (im Folgenden: KV) eine Genehmigung erteilt haben. Die hierfür fachlichen Kompetenzen können entweder gemäß der Weiterbildungsordnung zum Facharzt oder durch eine mindestens 18 Monate lange Tätigkeit im Anwendungsbereich oder durch Ultraschallkurse erworben werden. Um die fachliche Befähigung nachzuweisen, müssen 300 B-Modus-Sonografien der utero-plazento-fetalen Einheit vorgelegt werden. Sollte man bereits die Qualifikation im B-Modus-Verfahren eines anderen Anwendungsbereichs besitzen, reichen 200 B-Modus-Sonografien der utero-plazento-fetalen Einheit. Die Ultraschallkurse gliedern sich in Grund-, Aufbau- und Abschlusskurs. Der theoretische Teil des Abschlusskurses kann auch in Form einer computergestützten Fortbildung abgehalten werden. Die Qualifikation der Ausbilder ist ebenso in der Ultraschallvereinbarung vorgeschrieben. Lehren darf nur ein Facharzt, der mindestens drei Jahre selbständig in der Ultraschalldiagnostik tätig war und bestimmte Untersuchungszahlen je Anwendungsbereich vorweisen kann. Die apparative Ausstattung muss bestimmte Sicherheits- und Leistungsstandards aufweisen. Für die Transvaginale Ultraschalluntersuchung im zweiten Trimester wären dies beispielsweise unter anderem eine Sendefrequenz von mindestens fünf MHz, variable tiefenabhängige Empfangsverstärkung, Bildfeldtiefe von mindestens fünf Zentimetern und ein Bildfeldwinkel 90° oder mehr. Zur weiteren Qualitätssicherung ist laut Ultraschallvereinbarung jeder Arzt verpflichtet die Untersuchung zu dokumentieren. Dabei sollen Indikation der Untersuchung, Name und Alter des Patienten, Name des Untersuchers, Datum der Untersuchung, Untersuchungsbedingungen, Auffälligkeiten, und gegebenenfalls weiteres Vorgehen notiert werden. Die KV prüft stichprobenartig die Dokumentation und kann bei großen Mängeln die Genehmigung zur Ultraschalldiagnostik aberkennen (SGB V 2008).

#### **1.2.4 Basisultraschalluntersuchung nach den Mutterschaftsrichtlinien**

Laut den Richtlinien des Bundesausschusses der Ärzte und Krankenkassen über die ärztliche Betreuung während der Schwangerschaft und nach der



Entbindung, auch genannt Mutterschaftsrichtlinien, haben gesetzlich krankenversicherte Frauen während der Schwangerschaft in jedem Trimenon Anspruch auf eine Basisultraschalluntersuchung. Ziel dieser Untersuchungen ist es die Entwicklung des Kindes zu kontrollieren und auf Normabweichungen zu untersuchen. Jede werdende Mutter hat das Recht auf die sonografischen Vorsorgeuntersuchungen zu verzichten (Bundesausschuss der Ärzte und Krankenkassen in Kraft getreten am 20.07.2016.).

Bei der zweiten Basisuntersuchung zwischen der 19.-22. SSW, also im zweiten Trimenon, gibt es die Wahl zwischen einer „Basisultraschalluntersuchung“, welcher einer Sonografie mit Biometrie ohne systematische Untersuchung der fetalen Morphologie entspricht, oder einer „erweiterten Basisultraschalluntersuchung“, welche einer Sonografie mit Biometrie und systematischer Untersuchung der fetalen Morphologie entspricht. Die Untersuchungen sind in Tabelle 1 als II a) und II b) in der ersten Spalte gegenübergestellt. Sie sind im Mutterpass, siehe Abbildung 2, zu dokumentieren (Strauss 2004; Siemer et al. 2013).

Datum	SSW (LR)	SSW korrigiert	II. Screening 18 + 0 bis 21 + 6 SSW					
			<b>a)</b>					
			Einling:	<input type="radio"/> ja	<input type="radio"/> nein			
			Herzaktion:	<input type="radio"/> ja	<input type="radio"/> nein			
			Plazentalok./-struktur:	<input type="radio"/> normal	<input type="radio"/> Kontrolle			
			Kommentar:					
			Zeitgerechte Entwicklung:					
			<input type="radio"/> ja	<input type="radio"/> nein	<input type="radio"/> Kontrolle			
			<b>b)</b>					
			<b>Kopf:</b>					
			Ventrikelauffälligkeiten	<input type="radio"/> ja	<input type="radio"/> nein			
			Auffälligkeiten der Kopfform	<input type="radio"/> ja	<input type="radio"/> nein			
			Darstellbarkeit des Kleinhirns	<input type="radio"/> ja	<input type="radio"/> nein			
			<b>Hals und Rücken:</b>					
			Unregelmäßigkeiten der dorsalen Hautkontur	<input type="radio"/> ja	<input type="radio"/> nein			
				BPD	FOD/KU	ATD	APD/AU	FL
<b>Thorax:</b>								
Auffällige Herz/Thorax-Relation (Blickdiagnose)			<input type="radio"/> ja	<input type="radio"/> nein				
Linksseitige Herzposition			<input type="radio"/> ja	<input type="radio"/> nein				
Persistierende Arrhythmie im Untersuchungszeitraum			<input type="radio"/> ja	<input type="radio"/> nein	Kontrollbedürftige Befunde hinsichtlich			
Darstellbarkeit des Vier-Kammer-Blicks			<input type="radio"/> ja	<input type="radio"/> nein	Fruchtwassermenge: <input type="radio"/> nein <input type="radio"/> ja			
<b>Rumpf:</b>			körperl. Entwicklung: <input type="radio"/> nein <input type="radio"/> ja					
			Konturunterbrechung an der vorderen Bauchwand			<input type="radio"/> ja	<input type="radio"/> nein	Konsiliaruntersuchung veranlasst: <input type="radio"/> nein <input type="radio"/> ja
Darstellbarkeit des Magens im linken Oberbauch			<input type="radio"/> ja	<input type="radio"/> nein	Bemerkungen: Biometrie II			
Darstellbarkeit der Harnblase			<input type="radio"/> ja	<input type="radio"/> nein				

Abbildung 2: Mutterpasseite II.-Screening

#### 1.2.4.1 Basisultraschalluntersuchung II a)

Untersuchung II a) ist im Mutterpass grau unterlegt (siehe Abbildung 1) und beinhaltet die Prüfung auf Einlings- oder Mehrlingsschwangerschaft, der Herzaktion, der Plazentalokalisation und -struktur und der zeitgerechten Entwicklung. Außerdem werden Störungen in Bezug auf die Fruchtwassermenge und die Entwicklung des Kindes gegebenenfalls als kontrollbedürftig eingestuft (Gemeinsamer Bundesausschuss). An sogenannten

Basis Biometrie Parametern sollten mindestens vier der folgenden Hilfsgrößen untersucht werden und im Mutterpass dokumentiert werden. Zur Darstellung des biparietalen Kopfdurchmessers (im Folgenden: BPD), des frontookzipitalen Kopfdurchmessers (im Folgenden: FOD), oder des Kopfumfangs (im Folgenden: KU), muss der Kopf symmetrisch im Querschnitt getroffen sein, sodass die beiden Thalamuskern in der Mitte und das Cavum septi pellucidi im vorderen Anteil liegen. Das Cerebellum und die Augenhöhlen dürfen diese Ebene nicht schneiden. Der Abdominale Sagittaldurchmesser (im Folgenden: ASD), der Abdominaler Transversaldurchmesser (im Folgenden: ATD) oder der Abdomenumfang (im Folgenden: AU) können exakt ausgemessen werden, wenn ein runder Transversalschnitt eingestellt wird. Dieser sollte dorsal drei Wirbelsäulenossifikationskerne, lateral zwei Rippen und innerhalb der Leber die Einmündung der Vena umbilicalis in den Sinus venae portae zeigen. Beim Messen der Femurlänge (im Folgenden: FL) sollte nur der ossifizierte Anteil berücksichtigt werden. Der Knochen sollte horizontal auf dem Ultraschallbild dargestellt werden (Strauss 2017).

Die Befähigung die Untersuchung durchführen zu dürfen, kann zum einen nach der Weiterbildungsordnung der jeweiligen Landesärztekammer erfolgen (SGB V 2008). Nach der Baden-Württembergischen Weiterbildungsordnung für Gynäkologie und Geburtshilfe werden für die Facharztanmeldung 500 Ultraschalluntersuchungen einschließlich Endosonografie und Dopplersonografie der weiblichen Urogenitalorgane und der Brust sowie der utero-plazento-fetalen Einheit verlangt. Die Verteilung ist hierbei nicht vorgeschrieben (Landesärztekammer Baden-Württemberg 2017). Zum anderen kann die Kompetenz laut Ultraschallvereinbarung durch eine ständige Tätigkeit erworben werden. Entsprechend gilt es, eine mindestens achtzehnmonatige ganztägige Tätigkeit in der Gynäkologie und Geburtshilfe nachzuweisen. Schließlich kann die Befähigung auch durch Ultraschallkurse erreicht werden. Fachärzte der Gynäkologie und Geburtshilfe benötigen als Nachweis für die fachliche Befähigung zur Basisultraschalluntersuchung 300 B-Modus-Sonografien der utero-plazento-fetalen Einheit oder, sollte bereits in einem anderen Fachgebiet die Qualifikation im B-Modus-Verfahren vorhanden sein,

200 B-Modus-Sonografien der utero-plazento-fetalen Einheit. Ärzte in Weiterbildung in ständiger Tätigkeit oder nach erfolgreichen Grund-, Aufbau- und Abschlusskursen müssen ebenfalls 300 B-Modus-Sonografien der utero-plazento-fetalen Einheit nachweisen (SGB V 2008).

Als Qualitätssicherung und zur Kontrolle im Verlauf muss jede Untersuchung schriftlich im Mutterpass dokumentiert werden, siehe Abbildung 2. Außerdem müssen die Bioparameter BPD, FOD oder KU, AU oder APD und FL sowie alle Auffälligkeiten als Bild gespeichert werden (Bundesausschuss der Ärzte und Krankenkassen in Kraft getreten am 20.07.2016.).

#### **1.2.4.2 Basisultraschalluntersuchung II b)**

Die erweiterte Untersuchung II b) beinhaltet zusätzlich zur Sonografie mit Biometrie eine systematische Untersuchung der fetalen Morphologie. Die zu dokumentierenden Inhalte sind im Mutterpass weiß unterlegt (siehe Abbildung 2). Besonderheiten müssen in Bildform gespeichert werden. Am Kopf wird auf Auffälligkeiten der Kopfform, der Ventrikel und auf Darstellbarkeit des Kleinhirns geprüft. Die dorsale Hautkontur von Hals und Rücken wird beurteilt. Am Thorax wird die Lage und Relation des Herzens zum Brustkorb und der Vierkammerblick dargestellt und auf Arrhythmien geachtet. Am Rumpf muss die Harnblase, der Magen und die vordere Bauchwand untersucht werden.

Seit 2012 können Schwangere im zweiten Trimenon laut Mutterschaftsrichtlinien wie bereits oben erwähnt zwischen zwei Sonografieuntersuchungen wählen. Die „erweiterte Basisultraschalluntersuchung“ kann nur von einem Frauenarzt oder einer Frauenärztin, der oder die einen Test absolviert hat, durchgeführt werden. Die Untersucher müssen sich mit einer Onlineprüfung qualifizieren und erhalten dann von der KV einen sogenannten Befähigungsausweis. Voraussetzung ist der Facharzt für Gynäkologie und Geburtshilfe und die Genehmigung zur Anwendung der geburtshilflichen Basisdiagnostik. Das entspricht Bereich 9.1 der Ultraschallvereinbarung. Damit soll erreicht werden, dass jeder, der diesen

Ultraschall anbietet, die systematische morphologische Untersuchung durchführen kann (KBV 2012). Ärzte, welche ein Jahr vor Gelten der Anlage VI der Ultraschallvereinbarung zum 1. Juni 2012 Leistungen der Anwendungsbereiche 9.1 und 9.2 durchgeführt haben, müssen keine Prüfung ablegen. Die Onlineprüfung wurde von der KBV, dem GKV-Spitzenverband, Frauenärzten und Pränatalmedizinerinnen aus den Berufsverbänden und Fachgesellschaften entworfen (SGB V 2008). Sie besteht aus 30 Fragen, die mit „Ja“, „Nein“ oder „Weiß ich nicht“ in maximal einer Stunde beantwortet werden sollen. Es werden Ultraschallbilder und Videos gezeigt, auf denen die Prüfungsteilnehmer Fehlbildungen bestimmter Organe erkennen sollen und verschiedene Biometrieparameter abgefragt. Eine richtige Antwort wird mit zwei Punkten belohnt, eine falsche Antwort wird mit null Punkten und „Weiß ich nicht“ mit einem Punkt gewertet. Von möglichen 60 Punkten müssen 50 Punkte erreicht werden. Dazu hat man drei Prüfungsversuche. Sollten alle drei Versuche scheitern, kann eine mündliche Prüfung bei der KV beantragt werden. Bei bestandener Prüfung wird das Ergebnis sofort angezeigt und an die KV gesendet. Zur Vorbereitung steht eine Fallsammlung zu Verfügung mit der trainiert werden kann (KBV 2012). Die KBV stellt die bundeseinheitlichen Prüfungsfälle aus einer Sammlung von 200 Fällen. Die Trainingsfälle sind darin nicht enthalten. Die 30 Prüfungsfälle für einen Arzt werden zufällig ausgewählt, müssen jedoch Fragen zu allen fetalen Strukturen, die in den Mutterschutz-Richtlinien in Anlage 1a in Abschnitt 2 definiert sind, enthalten (SGB V 2008).

Die Befähigung zur Basis Ultraschalluntersuchung II a) und II b) nach den Mutterschutzlinien ist unbegrenzt gültig. Jedoch wird jährlich stichprobenartig die ärztliche Dokumentation von über sechs Prozent der Ärzte, die eine Genehmigung besitzen, von der KV geprüft. Dabei werden fünf dokumentierte Ultraschalluntersuchungen begutachtet. Sind diese mangelhaft kann die KV den Arzt zur Teilnahme an einer mündlichen Prüfung auffordern, neue Fälle einfordern und bei Missachtung die Genehmigung entziehen. Die technische Bildqualität wird unabhängig davon alle sechs Jahre von der KV geprüft. Für

diese Konstanzprüfung wird eine aktuelle Bilddokumentation jeder genehmigten Anwendungsklasse eingefordert. Die Ultraschallgenehmigung wird entzogen, sollte die Bildqualität nicht den Forderungen der Ultraschallvereinbarung entsprechen (SGB V 2008).

### **1.2.5 Weiterführende Ultraschalluntersuchung**

Laut den Mutterschaftsrichtlinien und Ultraschalleitlinien sollte jeder Gynäkologe, der die Basisscreening Untersuchung im zweiten Trimester durchführt, bei Auffälligkeiten nötige Folgeuntersuchungen in die Wege leiten. Auch bei bestehender Risikoschwangerschaft, zum Beispiel bei Mehrlingen oder höherem Lebensalter der Mutter, sollte an einen erfahrenen Untersucher überwiesen werden (Bahmann und Merz 1998). Eine gezielte Ultraschalldiagnostik kann auch gerechtfertigt werden, wenn in einer Familie bereits eine Fehlbildung aufgetreten ist, ein genetisch bedingtes Risiko für bestimmte Fehlbildungen besteht und eine Infektion oder Krankheit der Mutter mit einem Risiko für das Kind vorhanden ist. Bei Auffälligkeiten oder Risikoschwangerschaften übernimmt die Krankenkasse diese zusätzlichen Untersuchungen (Gemeinsamer Bundesausschuss). Die Ultraschallbilder, welche die Indikation zur weiterführenden Untersuchung rechtfertigen, müssen an den nachfolgenden Arzt übermittelt werden (Bundesausschuss der Ärzte und Krankenkassen in Kraft getreten am 20.07.2016.). Indikationen für eine weiterführende Ultraschalluntersuchung sind laut Mutterschaftsrichtlinien wiederkehrende oder bestehende Blutungen, Zustand nach intrauterinem Eingriff, vorzeitiger Blasensprung, Plazentalösung oder Eintreten der Wehen, Auffälligkeiten in der vorangegangenen Ultraschalldiagnostik, zum Ausschluss einer Erkrankung bei laborchemischen Befunden, bei vererbaren Erkrankungen, nach Einnahme fruchtschädigender Drogen oder auch alternativ zu pränatalen diagnostischen Eingriffen (Bundesausschuss der Ärzte und Krankenkassen in Kraft getreten am 20.07.2016.).

### **1.2.5.1 Feindiagnostik / Organultraschall**

Bei der Feindiagnostik oder beim sogenannten Organultraschall findet eine strukturell-anatomische Untersuchung des Fetus statt. Da es sich hierbei in vielen Fällen auch um eine Suche nach genetischen Erkrankungen handelt, muss vor der Untersuchung eine ausführliche Aufklärung über die Untersuchungsziele, Limitationen und Folgen der Untersuchung nach dem Gendiagnostikgesetz erfolgen (Voigt et al. 2017).

Laut Ultraschallvereinbarung ist der Facharzt für Gynäkologie und Geburtshilfe und die Genehmigung zur Anwendung der geburtshilflichen Basisdiagnostik Voraussetzung diese Untersuchung durchführen zu dürfen. Es müssen 200 weiterführende B-Modus-Ultraschalluntersuchungen bei Verdacht auf fetale Entwicklungsstörungen, Erkrankungen oder bei erhöhtem Risiko nachgewiesen werden. Darunter sollten mindestens 30 Fälle von Fehlbildungen oder Störungen in der Entwicklung sein (SGB V 2008).

Bei der Dokumentation des Organultraschalls werden keine genauen Maßstäbe vorgegeben.

### **1.2.5.2 Dopplersonografie und fetale Echokardiographie**

Laut Mutterschaftsrichtlinien ist eine Dopplersonografie bei vermindertem Wachstum des Kindes, aktueller oder in der Vorgeschichte bekannter hypertensiver Schwangerschaftserkrankungen, bereits stattgehabter Mangelgeburt, auffälliger fetaler Herzfrequenz, Verdacht auf Fehlbildung, Mehrlingsschwangerschaft mit Wachstumsungleichgewicht und vermutetem Herzfehler des Fetus gerechtfertigt (Bundesausschuss der Ärzte und Krankenkassen in Kraft getreten am 20.07.2016.). Es wird die fetomaternale Hämodynamik untersucht und so können pathologische Blutströmungen bei der Mutter in den Arteriae uterinae oder Arteriae arcuatae und beim Kind in den Arteriae umbilicales, Aorta descendens, Arteriae cerebri mediae oder in den Venen, vor allem im Ductus Venosus entdeckt werden (Bahlmann und Merz 1998). Um das Befinden des Fetus einschätzen zu können ist die Untersuchung der Arteria umbilicalis, der Arteria cerebri media und des Ductus venosus von

Relevanz. Der Blutstrom der Nabelschnurarterie entspricht dem in der Plazenta. Im Verlauf der Schwangerschaft kommt es physiologischerweise zu einer Stromzunahme. Die Arteriae cerebri mediae sind je nach Sauerstoffpartialdruck in ihrer Weite reguliert. Normalerweise eng gestellt, kommt es bei Mangel an Sauerstoff und Nährstoffen zu einer Abnahme des Gefäßwiderstands. Der Ductus venosus führt sauerstoffgesättigtes Blut von der Nabelschnur direkt in die Vena cava inferior. Flussveränderungen können auf eine Nachlasterhöhung hinweisen (Voigt et al. 2017). Eine dopplersonografische Untersuchung bei Frauen mit Präeklampsie und fetaler Wachstumsretardierung führt zu einer Abnahme der kindlichen Mortalität und Morbidität (Alfirevic und Neilson 1995).

Das Ultraschallgerät muss neben einer B-Modus-Darstellung auch die Farbdoppler- und Spektraldoppler-Sonografie-Einstellung besitzen und für Untersuchungen in der Schwangerschaft zugelassen sein. Da es bei Ultraschallanwendung zu mechanischer und thermischer Energieausbreitung kommt, sollte die Geräteeinstellung überprüft werden und insbesondere bei gepulster Dopplersonografie so kurz wie möglich untersucht werden (Faber et al. 2019). Die Dopplerultraschall-Untersuchung darf in Deutschland laut Ultraschallvereinbarung nur von berechtigten Ärzten angewandt und abgerechnet werden. Nachgewiesen werden müssen 100 Duplex-Ultraschalluntersuchungen des fetomaternalen Gefäßsystems, darunter mindestens fünf Fälle mit Pathologien (SGB V 2008).

Die fetale Echokardiographie ist die weiterführende Untersuchung des kardiovaskulären Systems und beinhaltet die Kontrolle der Herzentwicklung, der intra- und extrakardialen Blutströmungsmuster in den ab- und zuführenden Gefäßen. Dazu gehören die absteigende Aorta, die Vena cava und der Sinus venae portae, die Verbindungen zwischen Venen und Vorhöfen, Vorhöfen und Kammern sowie Kammern und Arterien, der Aortenbogen, der Truncus pulmonalis und der Ductus arteriosus Botalli. Die Darstellung muss zuerst im B-Modus dann im Farbdoppler und bei Auffälligkeiten im Spektraldoppler erfolgen (Voigt et al. 2017; Chaoui et al. 2008). Voraussetzung, die fetale Echokardiographie in Deutschland durchführen und abrechnen zu können, sind



laut Ultraschallvereinbarung der Nachweis von 100 Duplex-Ultraschalluntersuchungen des fetalen kardiovaskulären Systems, darunter mindestens fünf Fälle mit Pathologien (SGB V 2008).

Sowohl bei der Dopplerultraschall- als auch bei der Echokardiographie-Untersuchung besteht zur Qualitätssicherung eine Dokumentationspflicht. Bei unauffälligem Befund genügen eine Schnittebene und Dopplerspektrum. Bei Auffälligkeiten müssen die Bilder zwei Schnittebenen, eine davon mit Flussrichtung und Geschwindigkeit farbkodierte Darstellung, und Dopplerspektrum enthalten (SGB V 2008). Bei der Echokardiographie sollten ein Transversalschnitt des Oberbauchs, der Vierkammerblick, der rechts- und linksventrikulärer Ausflusstrakt, der Ductus arteriosus und Aortenbogen im Querschnitt als Bild gespeichert, jeweils im B-Bild und Farbdoppler Modus (Voigt et al. 2017).

Die Gültigkeit der Ultraschalluntersuchungen der Fehlbildungsdiagnostik ist unbegrenzt. Jedoch wird, wie auch bei der Basisultraschalluntersuchung nach den Mutterschaftsrichtlinien, jährlich stichprobenartig die ärztliche Dokumentation von über sechs Prozent der Ärzte mit Genehmigung von der KV geprüft. Dazu werden dokumentierte Ultraschallbilder angefordert. Auch hier gilt bei Mängeln, dass die KV den Arzt zur Teilnahme an einer mündlichen Prüfung auffordern, neue Fälle einfordern und bei Missachtung die Genehmigung entziehen kann. Außerdem wird die technische Bildqualität alle sechs Jahre begutachtet. Für diese Konstanzprüfung wird eine aktuelle Bilddokumentation jeder genehmigten Anwendung eingefordert. Bei der Ultraschallvereinbarung nicht entsprechender Bildqualität wird die Genehmigung aberkannt (SGB V 2008).

### **1.2.6 DEGUM**

Die Deutsche Gesellschaft für Ultraschall in der Medizin (DEGUM) ist eine interdisziplinäre Fachgesellschaft, die sich der wissenschaftlichen Auseinandersetzung, Ausbildung und Qualitätssicherung der klinischen

Ultraschalldiagnostik verschrieben hat. Die Mitgliedschaft ist freiwillig. Mit über 10.000 Mitgliedern stellt sie jedoch eine der größten Fachgesellschaften und Empfehlungen haben daher einen beachteten Stellenwert. Im Gegensatz zu den vorgenannten Regelungen sind die DEGUM-Empfehlungen jedoch nicht abrechnungsrelevant. Die Sektion Gynäkologie und Geburtshilfe, die innerhalb der DEGUM die mitgliederstärkste Sektion darstellt, hat im Jahr 1982 ein dreistufiges Ausbildungsmodell eingeführt. In Tabelle 1 ist dieses Konzept grau hinterlegt. Die Stufe I umfasst dabei eine flächendeckende Basisdiagnostik. In diesem Screening auffallende Befunde werden im Mehrstufenkonzept von Ärzten mit DEGUM Stufe II und III abgeklärt. Stufe II beinhaltet eine spezialisierte Diagnostik in Kliniken und Praxen. Stufe III steht an höchster Stelle für besondere Fragestellungen und ist wissenschaftlich orientiert. Durch festgelegte Anforderungen an die jeweilige Stufe soll dem Untersucher eine Art Anleitung vorgegeben werden (Eichhorn et al. 2006; Kähler et al. 2020). Eine exakte Bilddokumentation jeder Untersuchung ist vorgegeben und bildet so die Basis für eine kontrollierbare und vergleichbare Untersuchung. Sollten die Untersuchungsbedingungen eingeschränkt sein, so muss dies notiert und der Patientin mitgeteilt werden. Der Arzt sichert sich so auch in Bezug auf rechtliche Fragen ab (Merz et al. 2012). Außerdem gibt es klare Richtlinien zum Erwerb der jeweiligen Qualifikationen, der Gültigkeit und Rezertifizierung. Die Ausbildung nach den DEGUM Kriterien ist freiwillig und gilt als zusätzliche Zertifizierung (Eichhorn et al. 2006; Kähler et al. 2020).

#### **1.2.6.1 DEGUM Stufe I**

Die DEGUM Stufe I beinhaltet neben dem reinen Screening im Gegensatz zu den Mutterschaftsrichtlinien auch das Untersuchen von konkreten Anzeichen auf Krankheiten, Entwicklungsstörungen und Fehlbildungen des Fetus. Damit übersteigt sie zwar die Mindestanforderungen der Mutterschaftsrichtlinien, es werden jedoch eher die heutzutage möglichen Ultraschalluntersuchung im zweiten Trimenon durchgeführt. Die DEGUM Stufe 1 ist eine freiwillige Ausbildung, um die II.-Trimester-Screening Ultraschalluntersuchung nach

einem vorgelegten Schema von Leistungsinhalten durchführen zu können. Die Untersuchung sollte folgende Punkte beinhalten. Es sollte auf die Vitalität, bei Mehrlingen auf die Darstellung der Chorionizität und Amnionizität und auf das Erkennen eines feto-fetalen Transfusions-Syndroms, auf die Plazentalokalisation und -struktur, auf die Anzahl der Nabelschnurgefäße, auf die Fruchtwassermenge, zum Beispiel Erkennen von Oligo- und Polyhydramnion und auf die Bewegungen des Fetus geachtet werden. Bei Verdacht auf Zervixlängen-Verkürzung, sollte diese ausgemessen werden. An Biometrie Parametern sind am Kopf der BPD und der KU oder FOD und der Zerebellum Transversaldurchmesser (im Folgenden: CTD) zu messen. Am Abdomen sollte der ATD und ASD oder AU bestimmt werden. Des Weiteren gehört zur Biometrie die Humeruslänge (im Folgenden: HL) und FL dazu, welche optional mit der Länge der Unterschenkel- und Unterarmknochen ergänzt werden kann. Anhand all dieser Werte wird das Wachstum und der im Ersttrimester bestimmte Geburtstermin überprüft und eventuelle Ungleichgewicht erkannt. Im Bereich des Kopfes ist auf die Kopfform, Zysten und Darstellung des Cavum septi pellucidi und des Cerebellums zu achten. Nicht verpflichtend ist eine Darstellung des Gesichtprofils und einer Mund-Nase Aufsicht. Hals und Rücken werden nach Auffälligkeiten der Hautkontur im Längs- und Querschnitt untersucht. Die zu prüfenden Bereiche am Thorax sind das Verhältnis der Herzgröße zum Brustkorb, Herzposition, -rhythmus, Vierkammerblick mit Relation der Vorhöfe und Kammern zueinander, Prüfung der Herzklappen und etwaige Raumforderungen wie Ergüsse, verlagerter Darm oder Zysten im Brustkorb. Am Abdomen sollte auf eine Konturunterbrechung der Bauchdecke, Malposition des Magens, Ergüsse oder Zysten, fehlende Darstellung des Magens oder der Harnblase Wert gelegt werden. Außerdem sollten beide Nieren in zwei Ebenen dargestellt werden (Kähler et al. 2020; Eichhorn et al. 2006).

Voraussetzungen für die DEGUM Stufe I Anerkennung sind eine 18-monatige ärztliche Tätigkeit in der Gynäkologie und Geburtshilfe und Nachweis in Form von Bildern von jeweils 300 geburtshilflichen und 300 gynäkologischen Ultraschalluntersuchungen oder eine abgeschlossene Facharztausbildung,

Mitgliedschaft in der DEGUM und sowohl zehn geburtshilfliche Fälle als auch zehn gynäkologische Fälle in Bildern dokumentiert, die den Kriterien der DEGUM Stufe I entsprechen (DEGUM 2019).

Jede Untersuchung muss in Bildform dokumentiert werden. Die Bildeinstellung sind exakt vorgegeben. Dazu gehören die Darstellung des Planum frontooccipitale, des Planum transcerebellare, der Abdomenquerschnitt mit Magen, Femur- oder Humeruslänge, der Vierkammerblick gegeben Falls mit rechtem und linkem Ausflusstrakt, das Kleinhirn, die Harnblase mit Umbilicalarterien, die Nieren und Nierenbecken, die Wirbelsäue im Sagitalschnitt und alle sonstigen Auffälligkeiten. Somit ist jede Untersuchung kontrollierbar. In der Basisuntersuchung nach den Mutterschaftsrichtlinien ist es im Vergleich nur vorgeschrieben vier der Biometrie Parameter und die gefunden Auffälligkeiten bildlich zu dokumentieren. Von der DEGUM wird außerdem eine Beratung der Schwangeren vor und nach der Ultraschalluntersuchung vorgegeben, welche ebenso dokumentiert werden muss (Eichhorn et al. 2006; Kähler et al. 2020).

Die DEGUM Stufe I Qualifikation gilt sechs Jahre lang und kann nach Einreichen einer neuen Fallsammlung von wieder jeweils zehn Fällen verlängert werden.

#### **1.2.6.2 DEGUM-Stufe II**

Die weiterführende Ultraschalldiagnostik nach DEGUM Stufe II hat als Ziel fetale Entwicklungsstörungen, welche in der Basisdiagnostik entdeckt wurden, nachzuweisen oder auszuschließen. Dies geschieht teilweise auch in Zusammenarbeit mit Untersuchern der DEGUM Stufe III. Die im folgenden Abschnitt beschriebenen Inhalte sind bei einer weiterführenden Ultraschalluntersuchung nach der DEGUM Stufe II mindestens abzudecken. Es wird erneut auf eine Einlings- oder Mehrlingsschwangerschaft geprüft. Die Vitalität, fetalen Bewegungen, das Fruchtwasser, die Plazentalokalisation und -struktur und die Nabelschnurgefäße werden beurteilt. Bei Mehrlingen wird,

wenn noch nicht geschehen, nach der Chorionizität und Amnionizität geschaut. Eine Messung der Gebärmutterhalslänge kann durchgeführt werden. Als Biometrieparameter sind am Kopf der BPD, FOD, KU, Hirnseitenventrikel (Hinterhorn) und CTD, am Rumpf der ATD, AU und ASD, an den Extremitäten die Länge des Femurs und der Tibia oder Fibula und die Länge des Humerus und Radius oder der Ulna zu messen. Die zu prüfenden anatomischen Parameter am Kopf sind die Schädelform in Höhe des Planum frontooccipitale, die Hirnseitenventrikel, Plexus chorioidei, Cavum septi pellucidi, Umriss des Kleinhirns, Cisterna magna, das Gesicht von der Seite, die Augenhöhlen und eine frontale Aufsicht auf die Mund-Nasen-Partie. Am Nacken und Hals und im Bereich der gesamten Wirbelsäule wird die Haut im Sagittalschnitt beurteilt und je nach Befund mit der Transversalebene ergänzt. Im Bereich des Thorax ist die Lunge, das Herz mit Herzfrequenz und -rhythmus, Form, Position, Größe, Vierkammerblick, sowie links- und rechtsventrikulärer Ausflusstrakt und das Zwerchfell darzustellen. Im Abdomen ist die Leberlage und -struktur, die Magenlage und -größe, die Nabelschnurinsertion an der Bauchdecke und die Dar mechogenität und -aufweitung zu überprüfen. Des Weiteren werden die Nierenlage, -struktur, die Nierenbecken, die Harnblasenlage und -form untersucht. Die Arme, Hände, Beine und Füße werden dargestellt, ohne exakt die Zehen und Finger darzustellen. Die langen Röhrenknochen der Extremitäten müssen abgebildet werden.

Um sich für die DEGUM Stufe II zu qualifizieren, muss eine praktische und mündliche Prüfung, welche von Mitgliedern der Stufe III abgenommen wird, absolviert werden. Voraussetzung ist eine abgeschlossene Facharztausbildung sowie Qualifikation der DEGUM Stufe I seit mindestens zwei Jahren. Es müssen 30 eigene Ultraschalluntersuchungen aus den letzten sechs Jahren mit nachgewiesenen Fehlbildungen unterschiedlicher Organsysteme aufgezeigt werden. Die Fälle sollten zu über 50 % aus dem zweiten Trimenon stammen. Zu jeder bilddokumentierten Untersuchung, auf der die Fehlbildung gut zu erkennen sein sollte, muss ein Befundbericht, Behandlungsablauf und postnataler Verlauf hinzugefügt werden. Außerdem muss eine Fehlbildungsliste ausgefüllt werden. Zum Erreichen des DEGUM Stufe II Grads werden die

Anforderungen der KBV-Richtlinien an die technische Ausstattung gestellt. Es sollten verschiedene Ultraschallsonden vorhanden sein und das Gerät sollte eine Doppler- und dynamische Bilddokumentationsfunktion besitzen. Der Bewerber muss in den vergangenen zwei Jahren an vier DEGUM-Fortbildungen teilgenommen haben.

Im Gegensatz zur Basisultraschalluntersuchung ist die Liste der bildlich zu dokumentierenden Parametern deutlich ausführlicher. Identisch ist, dass die Auffälligkeiten als Ultraschallbild zu dokumentieren sind. Außerdem sollten zusätzlich zu den bei der Basis Ultraschalluntersuchung gespeicherten Befunden, Bilder des seitlichen Gesichts mit Nasenbein, der Orbitae, einer Frontalansicht der Lippen-Nasen-Partie, der seitlichen Wirbelsäule, des rechts- und linksventrikulären Ausflusstrakts, des Zwerchfells in zwei Ebenen, des Nabelschnuransatz, der Nieren, aller langer Extremitätenknochen, der Hände, der Füße und der Plazenta dokumentiert werden. Sollte die Untersuchung aufgrund von Übergewicht der Schwangeren, Position des Kindes oder der Fruchtwassermenge erschwert sein, muss dies auch notiert werden und die Schwangere darüber aufgeklärt werden (Merz et al. 2012).

Die Qualifizierung zur DEGUM Stufe II gilt sechs Jahre und kann verlängert werden, indem erneut 15 Fälle nach den genannten Kriterien eingereicht werden. Außerdem sind eine neue Fehlbildungsliste und der Nachweis von zwölf DEGUM-Fortbildungen einzureichen. Alles muss aus den letzten sechs Jahren stammen. Die Zertifizierungs- und Rezertifizierungsanträge der Stufe II werden durch den Leiter, die Mitglieder des Boards und die Mitglieder der Stufe III der Sektion geprüft.

### **1.2.6.3 DEGUM Stufe III**

Die DEGUM Stufe III steht an höchster Stelle und hat einen wissenschaftlichen Aspekt. Die Inhalte der Untersuchung im II.-Trimester sind an die der DEGUM Stufe II angelehnt. Die Grenzen sind fließend, daher ist in Tabelle 1 sowohl bei

den Inhalten als auch bei der Dokumentation eine gemeinsame Spalte angelegt.

Um sich für die DEGUM Stufe III zu qualifizieren, muss der Antragsteller auf einem Stufe III Treffen einen Vortrag mit anschließender Diskussion zu einem Ultraschallthema halten. Im Anschluss wird über die Aufnahme in DEGUM Stufe III abgestimmt. Der Antragsteller benötigt die Zustimmung von zwei Dritteln der Teilnehmer. Weitere Voraussetzungen sind eine mindestens zweijährige Tätigkeit als DEGUM Kursleiter, Habilitation oder vergleichbare Leistung mit dem Thema Sonografie in der Frauenheilkunde, für mindestens ein Jahr angestellt in einem DEGUM III geführtem Zentrum oder einer äquivalenten Einrichtung außerhalb Deutschlands gewesen zu sein. Des Weiteren muss der Antragsteller eine Einrichtung für pränatale Medizin mit Schwangerschaftsbetreuung und Geburtshilfe bei Risikopatientinnen leiten oder stellvertretend leiten und im Umgang mit den neusten invasiven und technischen Eingriffen, wie beispielsweise Amniozentese, Doppler, Farbdoppler oder Gewinnung von Fetalblut erfahren sein. Abschließend werden zur DEGUM Stufe III Zertifizierung ein Lebenslauf und eine Liste der eigenen wissenschaftlichen Veröffentlichungen benötigt (DEGUM 2018a).

Die Auszeichnung ist sechs Jahre gültig. Eine Verlängerung kann beantragt werden, wenn weiterhin eine Tätigkeit in einer pränatal medizinischen Einrichtung ausgeübt wird, an DEGUM III-Treffen teilgenommen wurde, Weiterbildungsveranstaltungen besucht wurden und Vorträge gehalten wurden (DEGUM 2018c).

#### **1.2.6.4 DEGUM Kurse**

Die DEGUM bietet spezielle Ultraschallfortbildungen an, deren Intention es ist, mittels besonders qualifizierter Kursleiter einen hohen Standard zu erreichen und damit auf das Niveau der Ultraschalldiagnostik Einfluss zu nehmen. Abschließend erhält jeder Teilnehmer eine Bescheinigung mit DEGUM-Plakette. Die Kurse sind in drei aufeinander aufbauenden Einheiten gegliedert.

Sie sind auf die Anforderungen der KBV und der Ultraschallvereinbarung abgestimmt und somit darf nach erfolgreicher Teilnahme über die KV abgerechnet werden. Im Bereich der Pränataldiagnostik werden ein Fehlbildungskurs, ein Dopplerkurs und ein Kurs für fetale Echokardiographie angeboten und die jeweils in Grund-, Aufbau- und Abschlusskurs unterteilt sind. Zwischen den Kursen sollten die Teilnehmer eigenständig praktische Erfahrung sammeln. Um Kursleiter zu werden, wird ein Antrag gestellt, der vom Board der DEGUM Sektion geprüft wird. Außerdem muss der Antragsteller einen Vortrag zu einem Ultraschallthema mit anschließender Diskussion auf einem Stufe III-Treffen halten. Erhält der Bewerber eine Zweidrittelmehrheit des Stufe II Gremiums, kann er zukünftig DEGUM Kurse leiten, muss nach Ablaufen eines sechs-Jahres-Zeitraums jedoch wieder rezertifizieren. Als Kursleiter sollen aktuelle Kenntnisse in Technik, Methodik, Sicherheit, Spektral- und Farbdopplertechnologie, Abdominal-/Vaginal- und Mammasonografie, 3 D- und 4 D-Sonografie vermittelt werden können. Des Weiteren ist als Kursinhalt physiologische und pathophysiologische Fetalentwicklung und deren Sonomorphologie zu behandeln. Ein DEGUM Kursleiter muss einmal im Jahr eine DEGUM-zertifizierte Veranstaltung (Kurs oder Fortbildung) leiten oder an zwei DEGUM zertifizierten Fortbildungen aktiv als Referent teilnehmen, ansonsten kann die Kursleiterfunktion aberkannt werden. Als Kursleiter kann man sich nur als Facharzt mit fünfjähriger Tätigkeit in der Ultraschalldiagnostik der Gynäkologie und Geburtshilfe und zweijähriger DEGUM Stufe II Zertifizierung bewerben. Es müssen 5.000 eigene Ultraschalluntersuchungen nachgewiesen werden können. Jährlich sollten selbstständig mindestens 1.000 Sonografien in einer Einrichtung durchgeführt werden, an welcher mindestens 3.000 Sonografien im Jahr ausgeübt werden. Um den Kursleiterstatus zu erhalten, sollte man mindestens fünf Publikationen zu Sonografie, drei davon als Erstautor vorzeigen und zehn wissenschaftliche Vorträge über diverse Ultraschallthemen gehalten haben (DEGUM 2018b).



### **1.2.7 Gegenüberstellung der Organisation der Ausbildung**

Wie bereits oben erwähnt sind für die Weiterbildung in Deutschland die jeweilige Bundes- und Landesärztekammer zuständig. In der Weiterbildungsordnung sind die Anzahl und Art der notwendigen Ultraschalluntersuchungen vorgegeben, allerdings nicht wie diese genau erlernt werden sollen, welche Fähigkeiten konkret erworben werden sollen und wie die Qualität des Gelernten gesichert wird. Die DEGUM hingegen hat sich als Ziel gesetzt, die Ultraschall-Forschung, die Ausbildung und die Anwendung zu fördern. Durch ein spezifisches Lehrprogramm für jeden Anwendungsbereich mit Grund- Mittel- und Aufbaukurs werden nach den Richtlinien der KBV die festgelegten Inhalte vermittelt. Diese werden regelmäßig auf den aktuellen Stand gebracht und mit den Inhalten der Weiterbildungsordnung abgestimmt. Eine Qualitätssicherung wird durch die notwendige Zertifizierung und Rezertifizierung erreicht.

### **1.3 Ziel- und Fragestellung**

Die Vielfalt der Untersuchungen, die im II.-Trimester angeboten werden und die Unterschiede zwischen den Untersuchungen und der Ausbildung nach Mutterschaftsrichtlinien beziehungsweise der Ultraschallvereinbarung und der DEGUM machen deutlich, dass in Deutschland kein einheitlicher Standard bei der II.-Trimester-Ultraschalluntersuchung gegeben ist. Bei einer Analyse des Ultraschall-Screening-Programms in der Schwangerschaft, die vom Gemeinsamen Bundesausschuss angeordnet wurde, bestätigte sich die vermutete Breite an unterschiedlicher Qualität. Es zeigte sich in Hinsicht auf die Erkennungsrate von fetalen Anomalien sowohl ein Zusammenhang mit der Qualifikation der Untersucher als auch mit der Ausstattung der Geräte (Institut für Qualität und Wirtschaftlichkeit im Gesundheitswesen 2008). Anhand dieser Dissertation wurde untersucht, welche unterschiedlichen Lernkurven sich in der pränatalen II.-Trimester-Ultraschalldiagnostik im Rahmen eines Ausbildungscurriculums ergeben. Ziel war es, festlegen zu können nach wie vielen Untersuchungen ein definierter Mindeststandard an diagnostischer

Bildqualität erreicht werden kann. Es wurde geprüft, ob ein kausaler Effekt des Ultraschallkurses auf die Fehlerhäufigkeit bei den Untersuchungen der teilnehmenden Ärzte entsteht. Bei dem durchgeführten Ausbildungscurriculum nach Standard der DEGUM Stufe I stellte sich die Frage, wie viele Untersuchungen durchgeführt werden müssen, bis eine stabile Qualität erreicht wird. Hierzu wurden Lernkurven mit abnehmender Fehlerhäufigkeit zur Zahl der durchgeführten Ultraschalluntersuchungen erstellt.

## **2 Material und Methoden**

### **2.1 Studienablauf**

Von März 2014 bis Dezember 2015 wurden einmal pro Woche im Rahmen eines Ausbildungscurriculums II.-Trimester-Screening-Ultraschalluntersuchungen von Ärzten der Frauenklinik Tübingen durchgeführt. Dieses Curriculum wurde von erfahrenen Oberärzten der Pränataldiagnostik mit DEGUM Stufe III geleitet und betreut. Während des genannten Zeitraums wurden insgesamt 297 Patientinnen untersucht. Sie befanden sich gemäß des Zweittrimesters in der 18.-22. SSW. Elf Ärzte nahmen teil, die vor Beginn bereits mit den Grundlagen der Ultraschalldiagnostik vertraut waren, da sie bereits im Kreißsaal tätig waren und dort Erfahrung sammeln konnten. Außerdem wurden sie von den Betreuern in die II.-Trimester-Ultraschalluntersuchung nach den DEGUM Stufe I Kriterien eingewiesen. Die Ärzte hatten pro Schwangere 20 bis 30 Minuten Zeit selbstständig die geforderten Ultraschallschnittbilder einzustellen. Nach diesem Zeitraum kam ein Ausbilder der DEGUM Stufe III hinzu. Dieser war in der Zeit des Ausbildungscurriculums ausschließlich mit diesen Ultraschalluntersuchungen beschäftigt. In der Regel wurden 2-3 Auszubildende parallel begleitet. Probleme in der Führung des Ultraschallkopfes wurden per Hands-on trainiert. Die Untersuchung wurde vervollständigt, um die Vorgaben einer anatomischen Feindiagnostik zu erfüllen. Hierbei wurde die korrekte Einstellung der erforderlichen Schnittebenen demonstriert. Die vom Auszubildenden

akquirierten Bilder wurden am Ende der Untersuchung vom Ausbilder überprüft und konstruktive Rückmeldung gegeben. Die gesamte Untersuchungszeit betrug pro Patientin durchschnittlich eine Stunde. Fehlende Schnittbilder und nicht gelungene Aufnahmen der Feten wurden so vermieden und damit ein Nachteil für die am Ausbildungskurs teilnehmenden Mütter ausgeschlossen. Das gewonnene Bildmaterial wurde im Programm Viewpoint gespeichert.

Anschließend wurden die erstellten Ultraschallbilder jedes Untersuchers in zeitlicher Reihenfolge sortiert. Dabei wurden die Ultraschalleinstellungen für die Kopf-Biometrie, die Abdomen-Biometrie, die Femurlänge, den Vierkammerblick, den Nabelschnuransatz an der Bauchdecke, die Harnblase, das Cerebellum und die sagittale Wirbelsäule erfasst. Danach sichtete ein Betreuer mit DEGUM Stufe III diese jeweils acht Bildeinstellungen der elf Kursteilnehmer und überprüfte jedes Bild auf seine Gültigkeit anhand der DEGUM Stufe I-Kriterien. Es wurden diejenigen Bilder markiert, die nicht alle Forderungen erfüllten, oder die nicht innerhalb des vergebenen Zeitfensters durch den Auszubildenden eingestellt werden konnten. In einem zweiten Durchgang prüfte ein weiterer Betreuer mit DEGUM Stufe III exemplarisch anhand von Stichproben. Insgesamt wurden 15 % der Bilder auf diese Art und Weise doppelt bewertet.

Die Studie wurde durch die Ethik-Kommission geprüft und es bestanden keine Bedenken, die Projektnummer lautete 548/2016BO2.

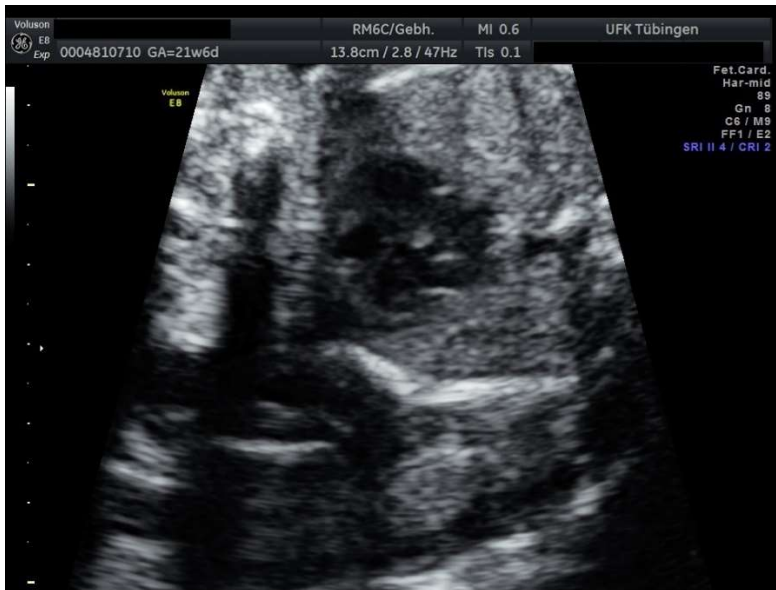## **2.2 Bewertungskriterien der Ultraschallschnittbilder und Interpretation**

Die Kriterien zur Beurteilung der Ultraschallbilder auf Gültigkeit entsprach den Standards der DEGUM Stufe I, welche den Anforderungen an eine Basisultraschalluntersuchung im zweiten Trimenon entspricht. In Tabelle 1 sind unter Dokumentation die geforderten Schnittbilder aufgelistet. Im Ausbildungscurriculum wurde bei der Auswertung auf die Darstellung der Nieren verzichtet. Die Mindestanforderungen der DEGUM-Stufe-I-Untersuchung im Zeitraum 18+0 und 21+6 SSW sind inhaltlich detaillierter als in den

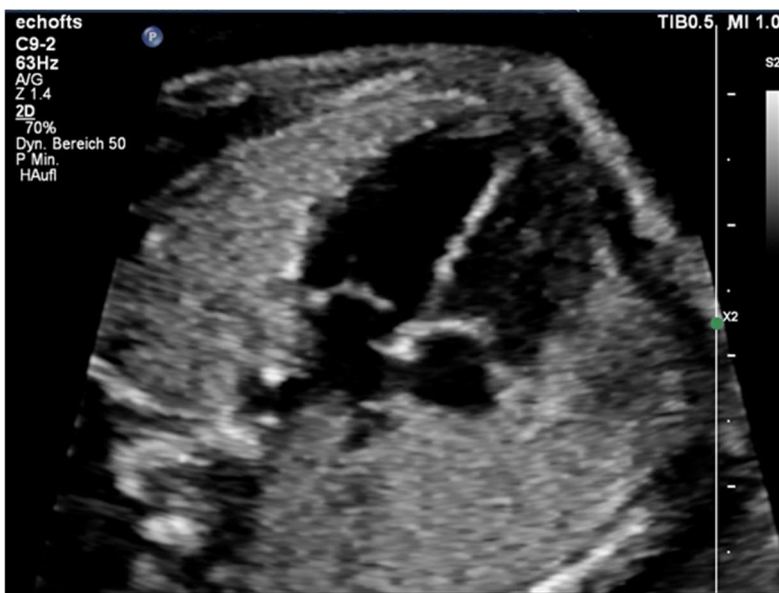Mutterschaftsrichtlinien definiert und die gewünschte Dokumentation ist genau vorgegeben (Kähler et al. 2020). In den folgenden Punkten soll auf die Anforderungen an die Ultraschallbildeinstellungen, die zur Darstellung der Lernkurven verwendet worden sind, und auf die Bedeutung dieser Schnittbilder näher eingegangen werden. Zu jeder Ebene wurde beispielhaft eine inkorrekte und eine richtige Abbildung aus den Bildern des Ausbildungskurses ausgewählt.

### **2.2.1 Vierkammerblick**

Der Vierkammerblick hatte als Voraussetzung, dass eine gute Vergrößerung gewählt, die Darstellung in der Helligkeit und Erkennbarkeit angepasst und die richtige Ebene getroffen wurde, sprich die Rippen im Verlauf waren. Zusätzlich mussten die AV-Klappen und ein runder Querschnitt der Aorta links vor der Wirbelsäule dargestellt werden. Die Lage des Herzens sollte in 45 Grad von der Mittellinie auf der linken Seite sein (Board der DEGUM-Sektion Gynäkologie und Geburtshilfe 2019). Somit stellen sich die Vorhöfe gleich groß dar und der linke Ventrikel erscheint dezent länger, da er die Herzspitze bildet. Außerdem sollte ein sichtbares Moderatorband des septomarginal Trabekels in der Spitze des rechten Ventrikels zu sehen sein. Der Trikuspidalklappenansatz am Ventrikelseptum sollte sich auf Höhe gerade unter der Mitralklappenansatzstelle zeigen. Das Foramen ovale war darzustellen, da es beim gesunden Herzen die einzige physiologische Unterbrechung der Herzsepten ist. Während der Untersuchung wurde auf den Rhythmus, die Größe, die Lage, die Septen, die Klappen und Kammerformen des Herzens geachtet (Berg et al. 2007). Auf den folgenden Abbildungen ist einmal eine Vierkammerblick Darstellung, die ungenügend ist und eine, die alle Kriterien erfüllt.



**Abbildung 3: Vierkammerblick inkorrekt**



**Abbildung 4: Vierkammerblick korrekt**

Bei einem Auftreten bei 8 - 9/1.000 Lebendgeborenen in einem Jahr machen die kongenitalen Herzfehler die größte Gruppe der angeborenen Fehlbildungen aus. 35 % davon sind schwerwiegend, können jedoch mit der Darstellung des Vierkammerblicks erkannt werden (Hackelöer und Hecher 2002). Kongenitale Herzfehler sind Ursache für über 20 % der perinatalen Todesfälle, die durch kongenitale Anomalien verursacht sind (Katorza und Achiron 2012). Eine frühe

Erkennung und damit Anbindung an ein spezialisiertes Zentrum sind somit sehr wichtig, um die perinatale Mortalität und Morbidität zu senken. Sollte der Vierkammerblick nicht eindeutig darstellbar sein, muss von einer Herzfehlbildung ausgegangen werden und eine weiterführende Untersuchung in die Wege geleitet werden (Bahlmann und Merz 1998). Nur 20 % der Kinder mit Herzfehler gehören einer Risikogruppe an. Die restlichen 80 % können nur durch eine Screening Untersuchung entdeckt werden. Eine exakte Darstellung des Vierkammerblicks durch geschultes Personal, fest im Rahmen einer Basis Ultraschalluntersuchung integriert, würde diesen Vorteil bieten (Berg et al. 2007).

Eine zusätzliche Darstellung des Ausflusstraktes zur Vierkammerblick-Einstellung erhöht die Erkennungsrate von Anlagefehlern. Diese ist jedoch keine Basisuntersuchung und war deshalb auch nicht Teil der Studie. In einer Arbeit von 1993 zeigte sich, dass bei alleiniger Vierkammerblick-Ansicht nur eine Erkennungsrate von 33,3 % zustande kommt (WIGTON et al. 1993). In einer anderen Studie wurde die erweiterte Herzdarstellung gewählt, hier liegt die Herzfehlererkennungsrate bei 88 % statt 48 % bei alleinigem Vierkammerblick. Jedoch hängen die Ergebnisse auch stark von den Untersuchern und deren Fähigkeiten ab (Stümpflen et al. 1996). Aus einer anderen Quelle ergeben sich folgende Werte: Die Sensitivität bei alleinigem Vierkammerblick liegt bei 40 %. Untersucht man dazu noch den aortopulmonalen Ausflusstrakt, erhöht sich die Chance einen Herzfehler zu entdecken auf 65 - 70 % (Bahlmann und Merz 1998).

### **2.2.2 Abdomenquerdurchmesser oder Abdomenumfang**

Die Abdomen-Biometrie wurde bei guter Vergrößerung und Darstellung als korrekt gewertet, wenn der Magen und die Lebervene abgebildet waren und die Calliper-Platzierung außen an der Haut ansetzte (Board der DEGUM-Sektion Gynäkologie und Geburtshilfe 2019). Ein korrekter transversaler Schnitt sollte eine Magenblase, eine rechtwinklig angeschnittene Umbilikalvene zwischen den vorderen beiden Dritteln des Abdomens und symmetrische Knochenzonen

der Wirbelkörper und Rippen enthalten (Voigt et al. 2017). Sind Anteile des Herzens oder der Lunge zu sehen, ist die Ebene zu kranial. Sind Anteile der Nieren oder der Nabelschnuransatz erkennbar, ist die Ebene zu kaudal. Die Messung des Abdomenumfangs spielt im Verlauf zur Schätzung des fetalen Gewichts eine wichtige Rolle (Gembruch et al. 2013).

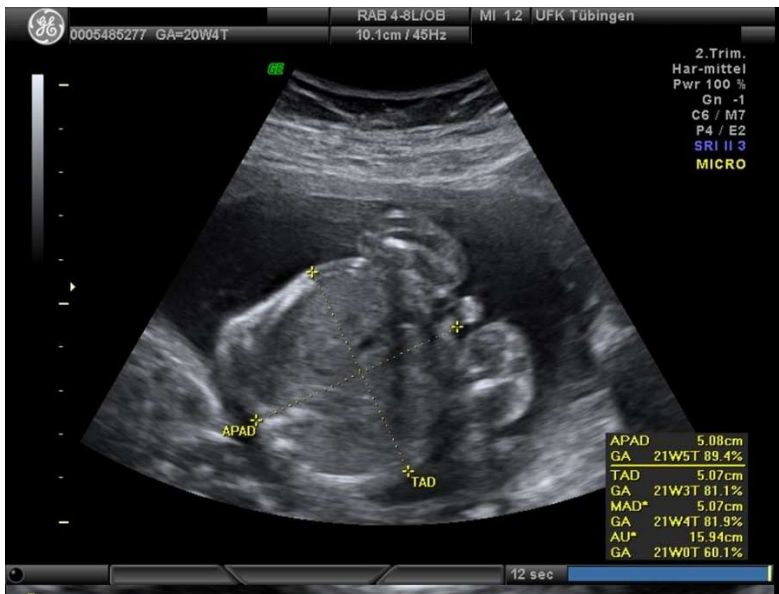

Abbildung 5: Abdomen Biometrie inkorrekt

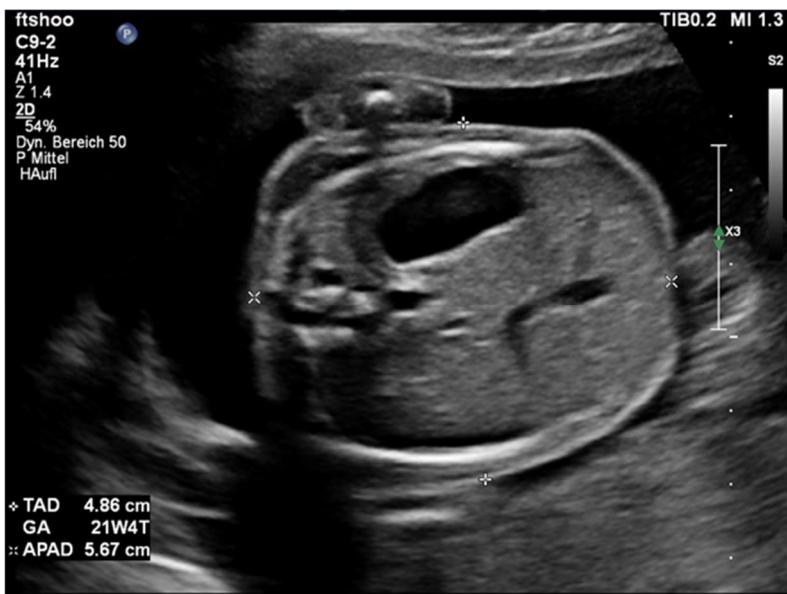

Abbildung 6: Abdomen Biometrie korrekt

Bei dieser Untersuchung sollte neben Beurteilung der Magen- und Nierenanlage auf Konturunterbrechungen an der vorderen Bauchwand geachtet werden. Fehlende Darstellung oder abweichende Position des Magens und pathologische Flüssigkeitsansammlungen im Abdomen können ebenso gesehen werden (Eichhorn et al. 2006).

### 2.2.3 Bauchdecke mit Nabelschnuransatz und -gefäßen

Der Bauchdeckenansatz sollte den Abgang der Nabelschnur abbilden und es sollte erkennbar sein, dass die Bauchdecke geschlossen ist. Zur Darstellung der Umbilikalvene und der zwei Umbilikalarterien wird oft der Farbdoppler verwendet. Die Einstellungsschnittebene liegt dabei neben der Blase. Bei singulären Nabelschnurarterien, kann zu 20 - 30 % mit einer Fehlbildung gerechnet werden (Bahlmann und Merz 1998).

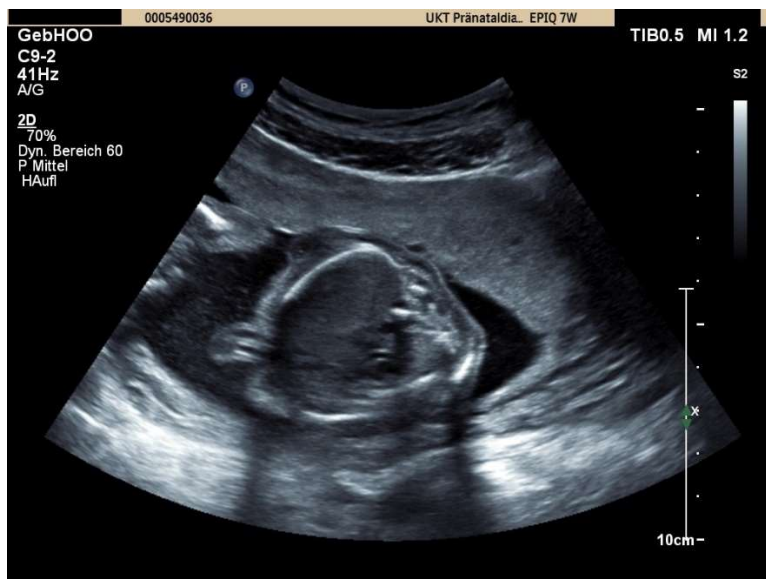
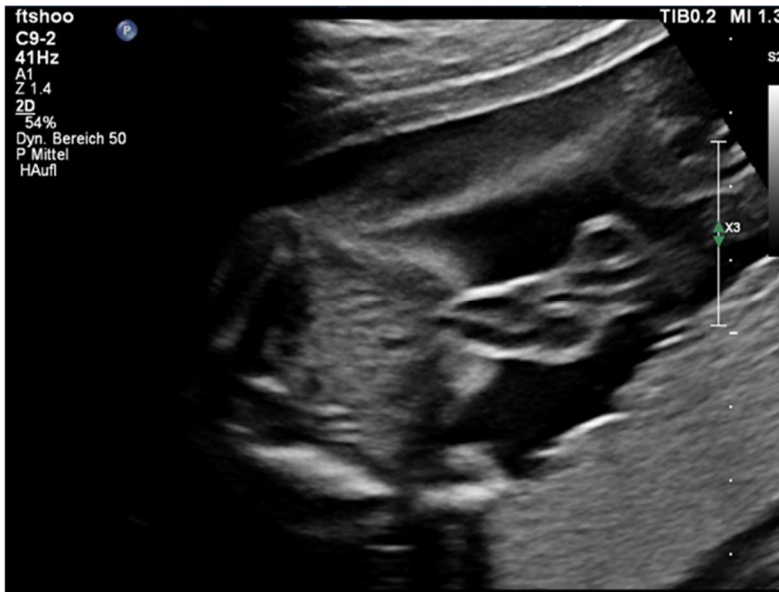
Abbildung 7: Bauchdecke mit Nabelschnuransatz und -gefäßen inkorrekt



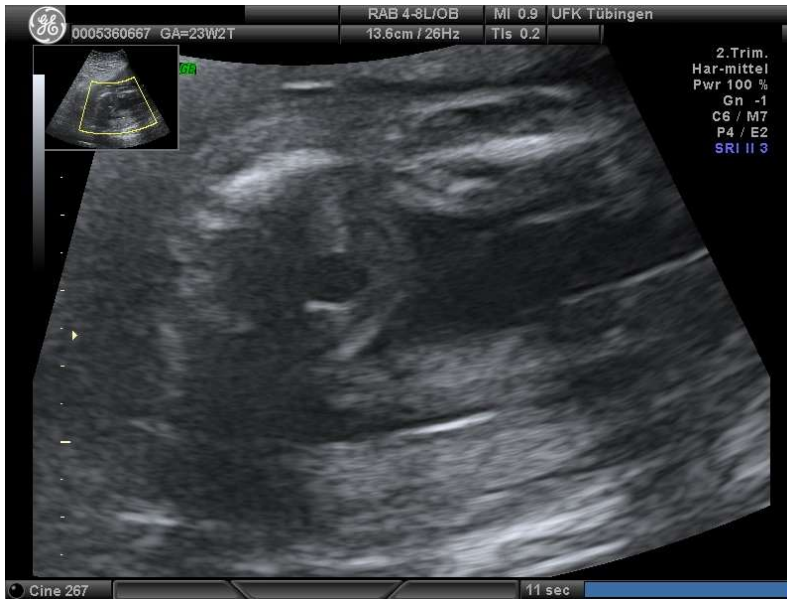

**Abbildung 8: Bauchdecke mit Nabelschnuransatz und -gefäßen korrekt**

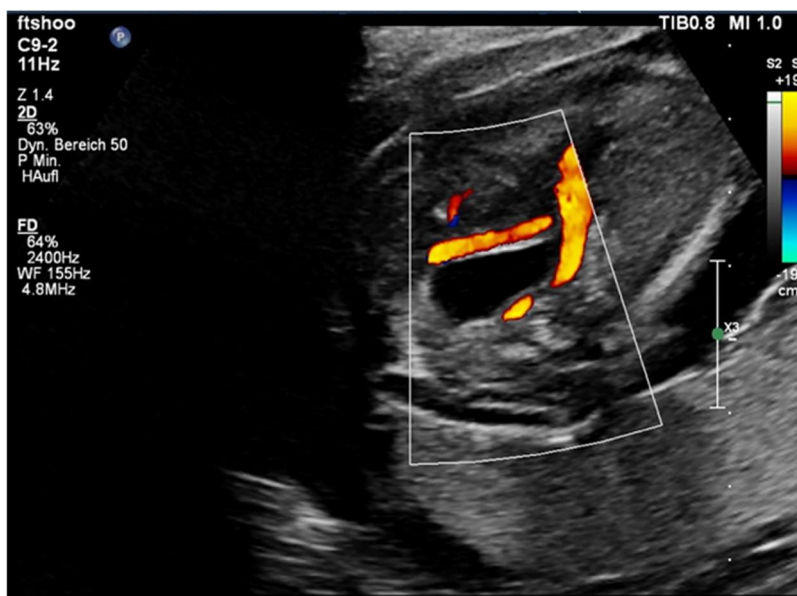
Eine Omphalozele, ein Bruch der ventralen Bauchwand, tritt bei 1/3.000 - 1/5.000 Lebendgeburten auf. Der Bruch kann von wenigen Millimetern bis zu mehreren Zentimetern Durchmesser an Größe variieren. Der Bruchsack kann jedes Organ des Bauchraums enthalten, nur eine Darmschlinge aber auch ganze Organe wie Leber oder Milz (Katorza und Achiron 2012)

#### **2.2.4 Harnblasenfüllung**

Die gefüllte Harnblase sollte als eine echofreie, flüssigkeitsgefüllte, rundliche bis dreieckige Struktur im Becken dargestellt werden, die beidseits von zwei Nabelarterien eingerahmt ist. Eine gute Vergrößerung und Wahl der Helligkeit wurden ebenso bewertet (Board der DEGUM-Sektion Gynäkologie und Geburtshilfe 2019).



**Abbildung 9: Harnblase inkorrekt**



**Abbildung 10: Harnblase korrekt**

Angeborene Fehlentwicklungen des urogenitalen Traktes sind eine der häufigsten Entwicklungsstörungen in der Fetalperiode. Die Inzidenz in der Bevölkerung liegt bei 3/1.000. Die Harnblase kann physiologischerweise als eine runde, hypoechogene Struktur in der Mitte des fetalen Beckens ab der 10. – 12. SSW per Ultraschall beurteilt werden. Eine volle Blase schließt einige der folgenschwersten Nierenfehlbildungen, wie beispielsweise Nierenversagen

bei polyzystischen Nieren, aus. Bei leerer Harnblase muss nach 30 – 60 Minuten erneut geschallt werden. Sollte dann immer noch keine Blasenfüllung eingetreten sein, muss von einer urogenitalen Fehlbildung ausgegangen werden. Unterstützend zu dieser Diagnostik kann die Messung der Fruchtwassermenge sein. Bei fehlender Nierenfunktion ist die Fruchtwassermenge vermindert (Katorza und Achiron 2012).

### 2.2.5 Cerebellum

Das Kleinhirn in korrekter Ultraschalldarstellung zeigt einen echogenen Vermis mit guter Vergrößerung, Erkennbarkeit, Helligkeit und richtiger Calliperplatzierung. Das Cerebellum musste so in der Ebene abgebildet sein, dass es dorsal von Liquor umgeben ist und die Cisterna magna sichtbar war (Board der DEGUM-Sektion Gynäkologie und Geburtshilfe 2019).

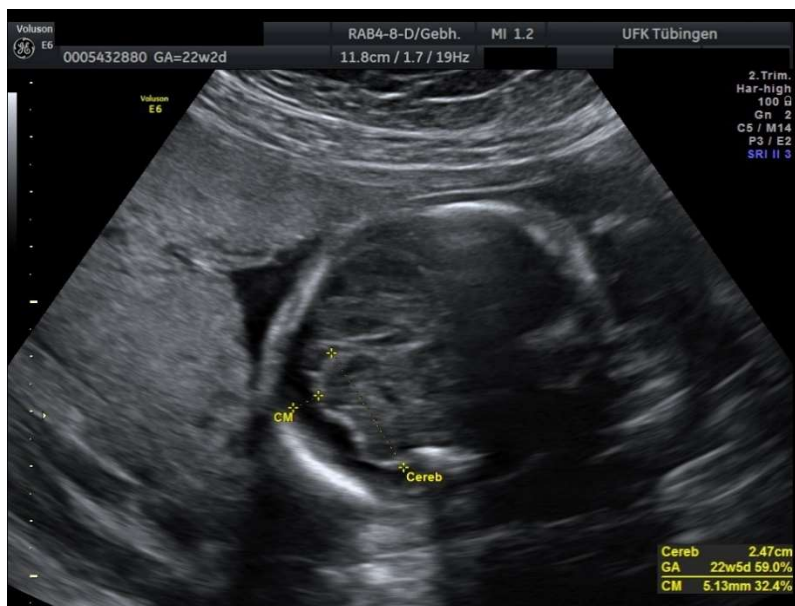


Abbildung 11: Cerebellum inkorrekt

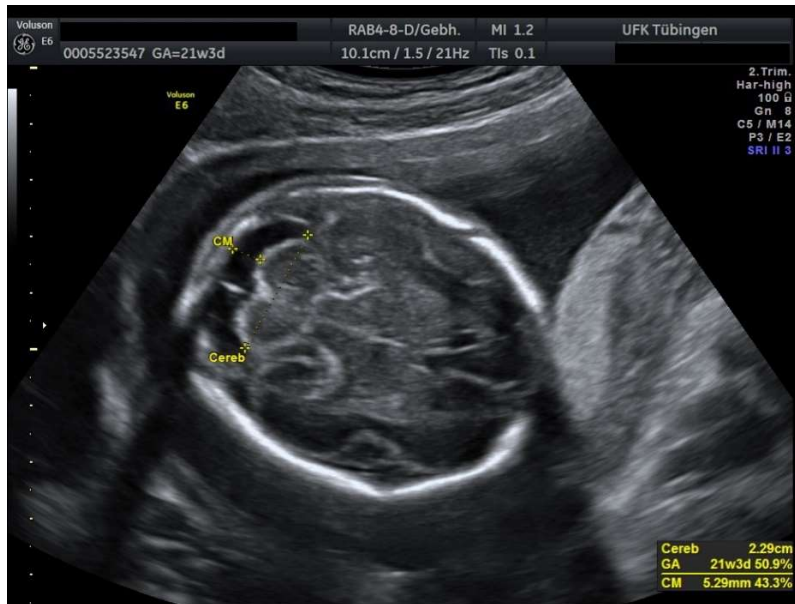

Abbildung 12: Cerebellum korrekt

Die korrekte Darstellung des Cerebellums dient in erster Linie dem Screening auf Spina bifida, da hier in über 95 % der Fälle mit einer konvexen Verformung, Kaudalverlagerung des Cerebellums und signifikanten Verschmälerung bis Aufhebung der Cisterna magna zu rechnen ist (Arnold-Chiari-II-Komplex, „banana sign“). Aber auch seltenere cerebellare Fehlbildungen wie das Dandy-Walker-Syndrom können hier auffällig werden (Kainer und Berg 2020).

### 2.2.6 Biparietaler und frontookzipitaler Kopfdurchmesser oder Kopfumfang

Die Kopfeinstellung musste in der richtigen exakten Transversalebene getroffen sein und Ventrikel, das Cavum septi pellucidi und die Falx präsentieren. Die genaue Messung sollte außen am Schädelknochen angelegt werden (Board der DEGUM-Sektion Gynäkologie und Geburtshilfe 2019). Bei zu kranialer Ebene stellt sich die Falx cerebri durchgängig dar. Bei einer zu tief gewählten Schnittfläche ist das Kleinhirn sichtbar (Gembruch et al. 2013).

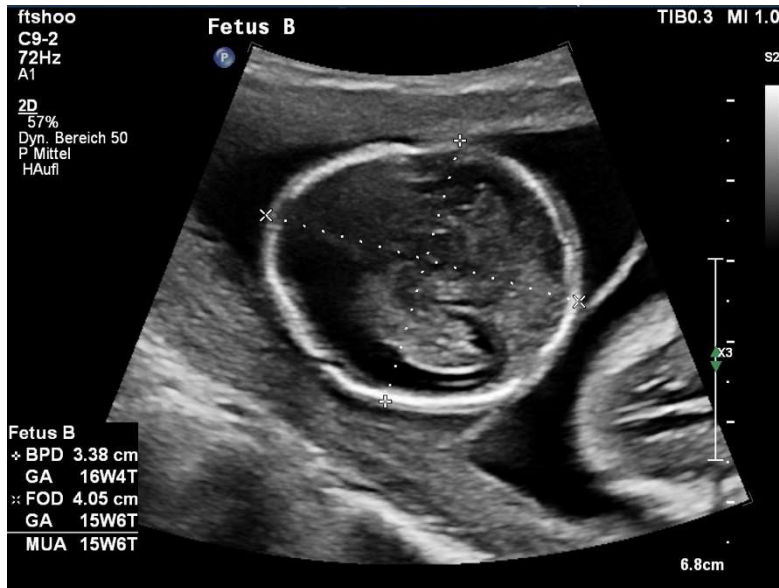

Abbildung 13: Kopfbimetrie inkorrekt

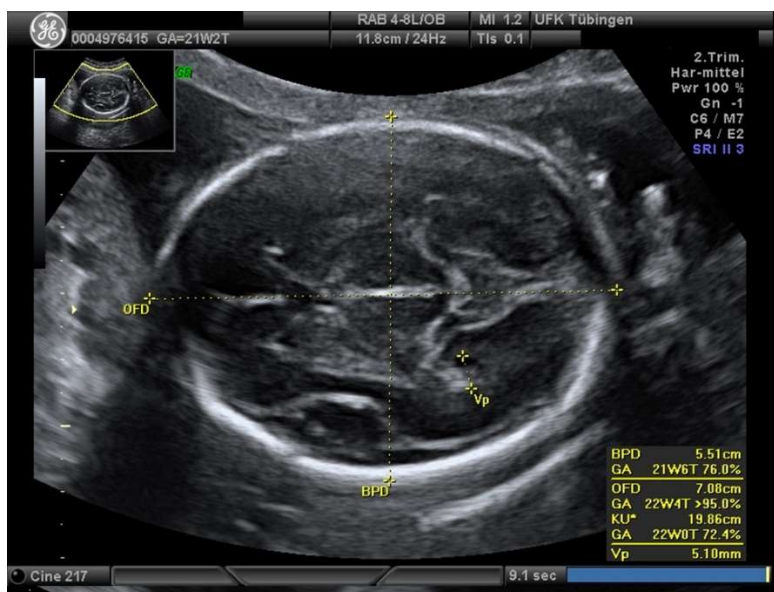


Abbildung 14: Kopfbimetrie korrekt

Kongenitale Anomalien des zentralen Nervensystems treten in etwa bei 3/1.000 Geburten auf. Bei den beiden oben genannten

Ultraschallschnittbildeinstellungen werden Kleinhirn und Ventrikelsystem beurteilt. Sollte das Cerebellum bananenartig geformt sein („banana sign“) ist dies typisch für eine Myelomenigozele. Bei einer auffälligen Kopfform mit eingedrücktem frontalem Schädelknochen dem sogenannten „lemon sign“, liegt mit großer Wahrscheinlichkeit auch eine Myelomenigozele vor (Bahlmann und

Merz 1998). Mit einer Inzidenz von 1/1.000 Geburten treten eine Anenzephalie oder eine Exenzephalie auf, welche sehr gut per Ultraschall detektiert werden können. Weitere Fehlentwicklungen des Gehirns, die ebenfalls ausgemacht werden können, sind zum Beispiel ein Hydrozephalus, eine Holoprosenzephalie oder eine Mikrozephalie (Katorza und Achiron 2012).

### 2.2.7 Femurlänge

Die FL sollte durch exakte Calliperplatzierung genau gemessen werden. Gute Vergrößerung und eine horizontale Darstellung parallel zum Schallkopf waren für eine Bewertung als korrekte Abbildung notwendig (Board der DEGUM-Sektion Gynäkologie und Geburtshilfe 2019). Es sollte nur der knöcherne Bereich der Diaphyse abgemessen werden. Hierzu war der näher zum Schallkopf gelegene Femurknochen zu wählen. Bei einer nicht horizontalen Abbildung bestand die Gefahr, dass bei höherer Dichte des Knochens eine zu kurze FL vermessen wurde (Gembruch et al. 2013).

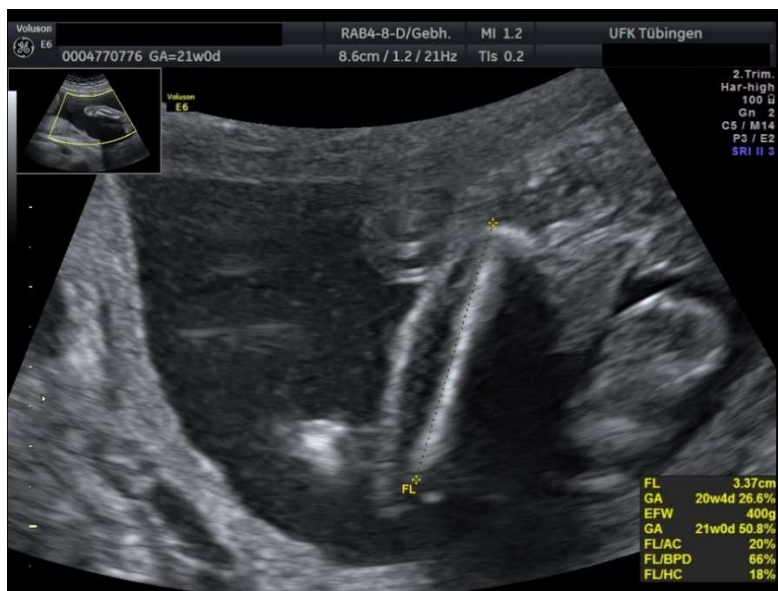
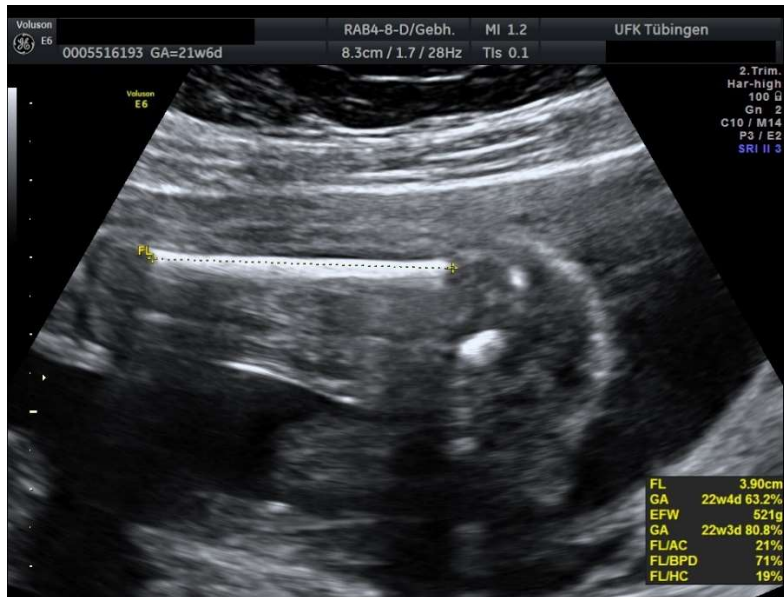
Abbildung 15: Femurlänge inkorrekt





**Abbildung 16: Femurlänge korrekt**

Das Augenmerk sollte dabei auf Form und Mineralisationsgrad des Knochens liegen. Eine signifikante Verkürzung kann ein frühes Symptom einer intrauterinen Wachstumsretardierung sein. Seltener muss an kongenitale Skelettanomalien gedacht werden, welche in 0,075 - 0,1 % aller Geburten in der Normalbevölkerung auftreten. Skelettanomalien machen 1 - 3,5 % aller durch Ultraschall erkannten Fehlbildungen aus. Zeichen im Ultraschall, die einen Hinweis auf Fehlbildungen im skelettalen System geben, sind kurze Extremitätenknochen, anormale Formen oder Stellungen von Gliedmaßen, Knochenbrüche und ungewöhnliche Ossifikation (Katorza und Achiron 2012).

### **2.2.8 Longitudinalschnitt mit Wirbelsäule**

Bei diesem Längsschnitt wurde darauf Wert gelegt, dass die Wirbelsäule sagittal in der Ebene getroffen wurde und kein Abschnitt fehlte.

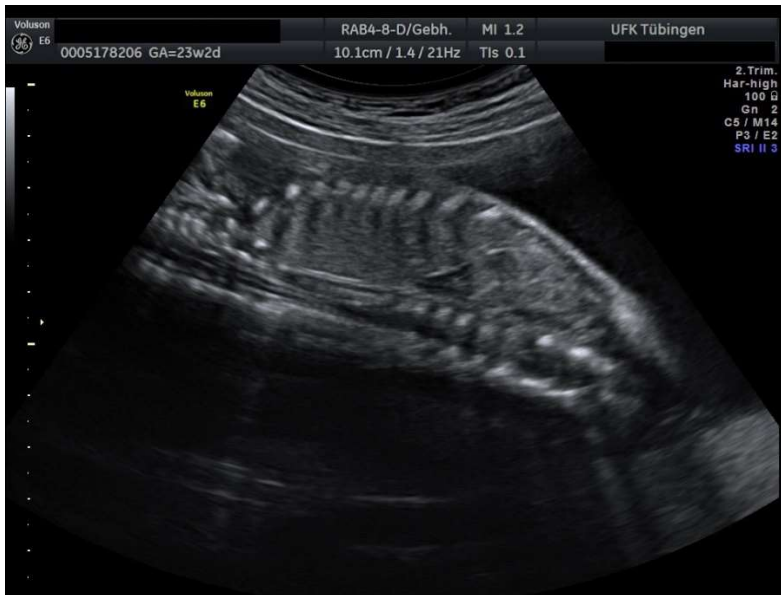

Abbildung 17: Longitudinalschnitt mit Wirbelsäule inkorrekt

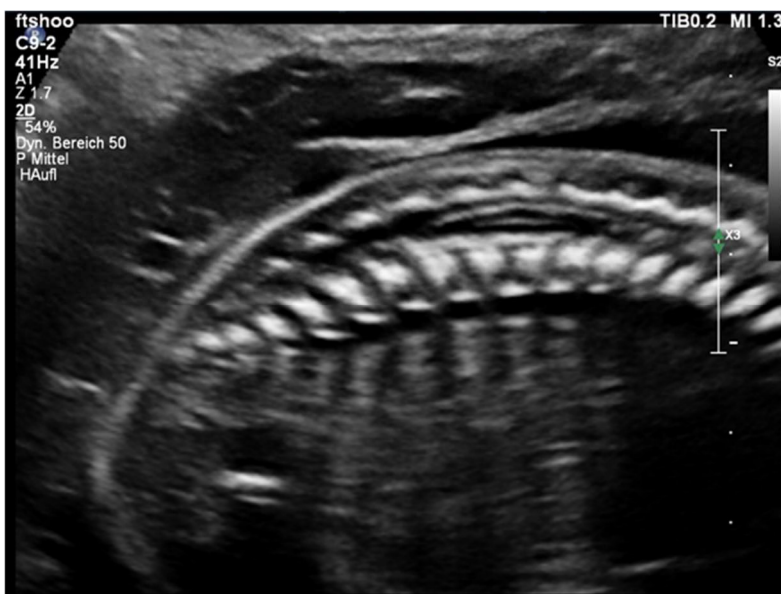

Abbildung 18: Longitudinalschnitt mit Wirbelsäule korrekt

Hierbei können Defekte im spinalen Neuralrohr entdeckt werden. Diese werden auch Myelomenigozele bzw. Spinabifida genannt. Fehlender Verschluss des knöchernen Anteils der Wirbelsäule ist Hauptursache für Neuralrohrdefekte und kann auf jeder Höhe der Wirbelsäule auftreten. Bei Auffälligkeiten sowohl in der BPD/FOD-Abbildung und der Wirbelsäulendarstellung ist von einer Läsion des zentralen Nervensystems aus zugehen (Katorza und Achiron 2012).

Auffälligkeiten im knöchernen Anteil, sprich Wirbelkörperfehlbildungen, treten



meist isoliert auf und können zur Ausbildung einer Skoliose führen. Klinisch relevant wird diese im Bereich der Brustwirbelsäule, da die Ausbildung des Brustkorbs in Größe und Form beeinträchtigt sein kann (Benacerraf 2012).

### **2.3 Technisches Equipment**

Die II.-Trimester-Ultraschallscreenings wurden in zwei Räumen der Pränataldiagnostik der Frauenklinik Tübingen durchgeführt. Die Untersuchungen wurden transabdominal mit den Geräten GE healthcare Voluson E6 E8 E10 und Philips IU22 Epiq 7w, beides High-End-Geräte, durchgeführt.

### **2.4 Lernkurven**

Eine Lernkurve ist eine grafische Darstellung des Erfolgsgrad des Lernens im Verlauf der Zeit. Der Steigungsgrad der Kurve korreliert mit der Effizienz beim Lernen. Je steiler, desto schneller erhöht sich die gelernte Stoffmenge. Nach gewisser Zeit wird jede Lernkurve flacher und es entsteht das sogenannte Lernplateau. Einflussfaktoren sind unter anderem Vorwissen, Begabung, Lehr- und Lernmethoden, Motivation und Umfeld. Es gibt jedoch keine einheitliche Form von Lernkurven. In dieser Arbeit wurden Kurven erstellt, auf denen der Anteil fehlerhafter Bilder in Prozent mit Zunahme der untersuchten Patientinnen aufgezeigt wurde. Alternativ hätte eine Darstellung der Anzahl korrekter Ultraschallbilder in Prozent mit steigender Untersuchungszahl gewählt werden können.

### **2.5 Erstellen der Lernkurven**

Alle erfassten Daten wurden zur statistischen Analyse in Excel festgehalten und ausgewertet. Dazu wurde einmal für alle Teilnehmer des

Ausbildungscurriculums zusammen und jeweils für jeden einzelnen Kursteilnehmer in Fünf- bis Zehnerschritten die Zahl der inkorrekten und fehlenden Ultraschallbilder durch die insgesamt gemachten Bilder geteilt und somit der Anteil der fehlerhaften Bilder in Prozent berechnet. Die oberen und unteren Grenzen der 95 % Konfidenzintervalle wurden nach Clopper und Pearson berechnet. Dazu galt  $k$  entspricht der Anzahl der als nicht richtig gewerteten Bilder und  $n$  als die Anzahl aller aufgenommenen Ultraschallbilder. Die obere Grenze des Konfidenzintervalls wurde durch  $P(X \leq k; p_o) = 0,025$  und die untere Grenze durch  $P(X \geq k; p_u) = 0,025$  bestimmt (Clopper und Pearson 1934). Ein signifikanter Unterschied in der Abnahme der Fehlerrate lag vor, wenn das untere Konfidenzintervall sich nicht mit dem oberen der nachfolgenden Untersuchungen überschneidet.

### 3 Ergebnisse

Die Auszubildenden untersuchten eine unterschiedlich große Zahl an Schwangeren. Untersucher 1 brachte mit 15 Untersuchungen die geringste Zahl an Untersuchungen auf, Untersucher 11 mit 51 Ultraschallsitzungen die größte Zahl. Der Mittelwert an durchgeführten Untersuchungen pro Auszubildendem liegt bei 27. Die Folgende Tabelle gibt eine Übersicht, wie viele Untersuchungen der jeweilige Teilnehmer durchgeführt hat. Der Medianwert liegt bei 26 Untersuchungen.

Untersucher	1	2	3	4	5	6	7	8	9	10	11
Untersuchungsanzahl	15	18	20	21	22	26	27	29	30	38	51

Abbildung 19: Tabelle Untersucher versus Untersuchungsanzahl

Die Auswertung der einzelnen Untersucher wurde durchgängig in Zehnerschritten durchgeführt. Es liegt ein signifikanter Abfall der Fehlerhäufigkeit vor, wenn das untere Konfidenzintervall sich nicht mit dem nachfolgenden oberen Konfidenzintervall überlappt.

Wie im Material- und Methodenteil bereits beschrieben erfolgte die Bewertung der Bilder durch einen Betreuer mit DEGUM Stufe III mit Hilfe der Bewertungskriterien der DEGUM Stufe I. In einem zweiten Durchgang kontrollierte ein weiterer Betreuer mit DEGUM Stufe III exemplarisch anhand von Stichproben. Insgesamt wurden 15 % der Bilder auf diese Art und Weise doppelt bewertet. Die Interobserver Variabilität ergab bei einer Cohens Kappa Korrelation ein Kappa von 0,885. Dies dokumentiert eine sehr gute Übereinstimmung in der Beurteilung durch die erfahrenen Untersucher.

Im Folgenden Diagramm sind die Werte der einzelnen Bildserien aufgezeigt. Die grauhinterlegte Fläche zeigt den insgesamten Cohens Kappa Koeffizient an.

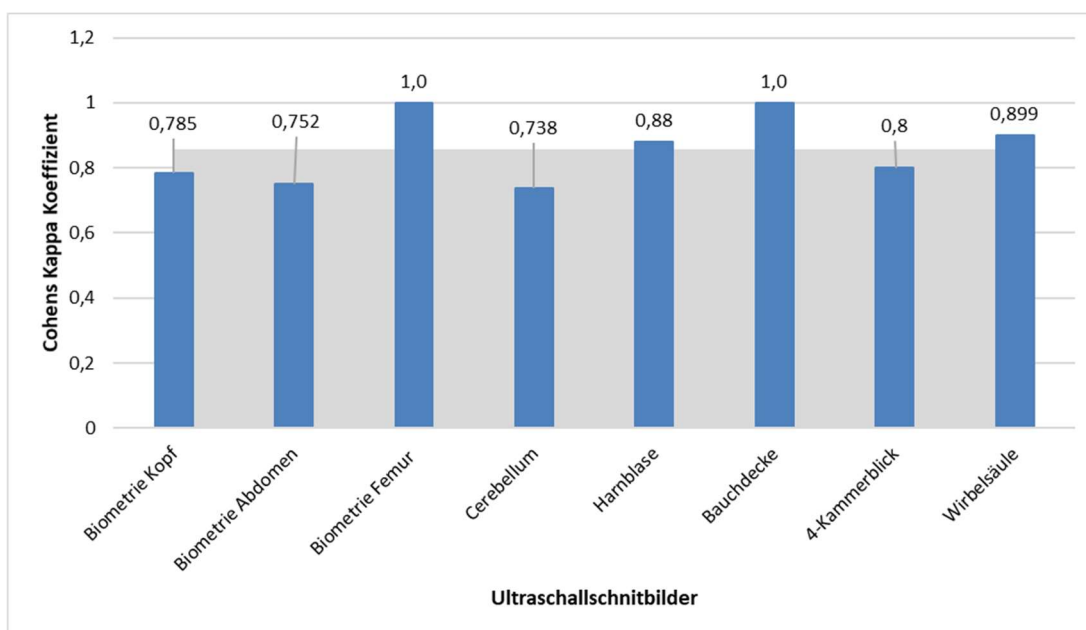


Abbildung 20: Interobserver Variabilität

### 3.1 Auswertung Untersucher 1

Untersucher 1 mit den wenigsten II.-Trimester-Screenings zeigt im Verlauf eine steigende Fehlerrate. Der Anteil fehlerhafter Bilder liegt bei den ersten zehn Untersuchungen bei 26,25 % und erhöht sich dann bei den folgenden fünf Untersuchungen auf 32,5 %. Das Konfidenzintervall bei den letzten fünf

Untersuchungen ist größer, da weniger Daten vorhanden sind. Die Grenzen entfernen sich vom Mittelwert, da mit einer kleineren Stichprobe die Sicherheit der Mittelwertschätzung abnimmt. Ursächlich für die Zunahme der Fehler, könnten verschiedene Faktoren sein, wie zum Beispiel eine längere Pause, während der das Wissen nicht angewendet wird, mangelnde Motivation oder schlechtere Schallbedingungen bei den untersuchten Schwangeren. Die Lernkurve ist bei der geringen Menge an Untersuchungen nicht aussagekräftig. Wenn man die einzelnen Untersuchungen in Fünferschritten betrachtet, fällt auf, dass sich Untersucher 1 von fünf auf zehn Untersuchungen zunächst von 32,5 % auf 20 % Fehlerzahl verbessert hat, um dann beim nächsten Fünferschritt wieder einen Anteil von 32,5 % an fehlerhaften Bildern aufzuweisen. Somit ergibt sich eher ein stabiler Verlauf und die Fallzahl an untersuchten Patientinnen scheint zu gering für einen Lernerfolg zu sein. Ursächlich könnte ein bereits gutes Vorwissen sein, da bereits nach zehn Untersuchungen eine geringe Fehlerhäufigkeit vorliegt.

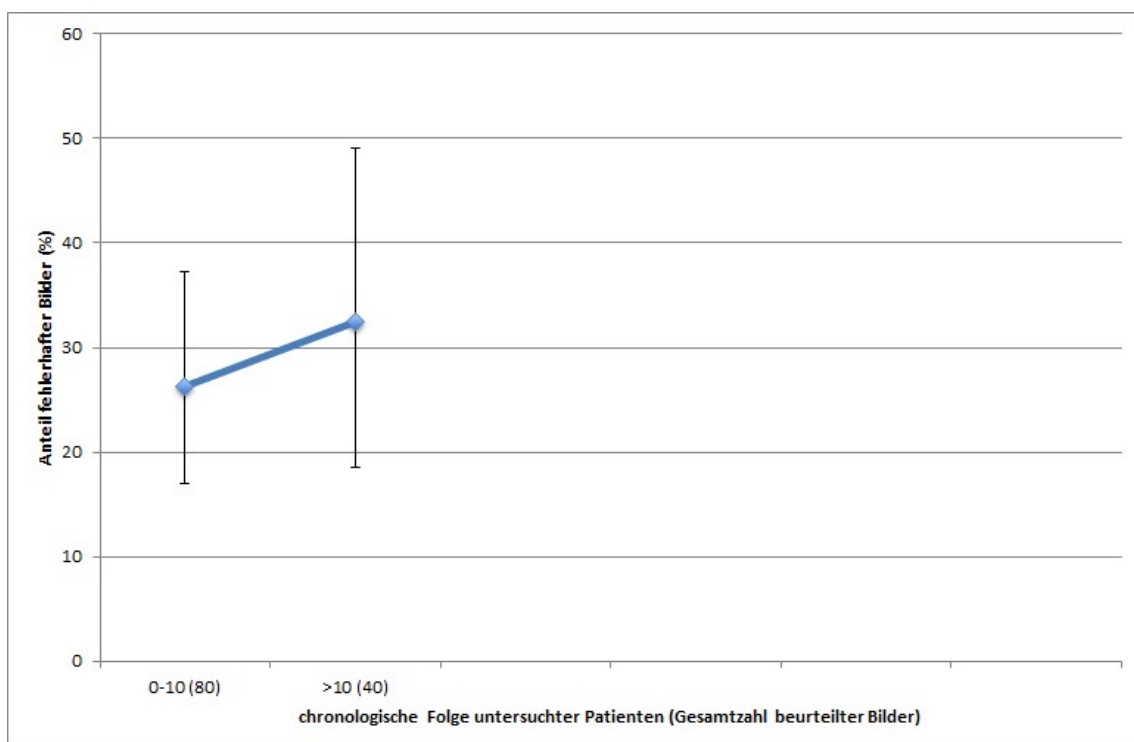


Abbildung 21: Auswertung Untersucher 1

### 3.2 Auswertung Untersucher 2

Untersucher 2 verbesserte seine Fehlerrate von 37,50 % auf 26,56 % während 18 Untersuchungen. Die Tendenz geht in Richtung fallender Fehlerhäufigkeit, aber auch hier ist die Untersuchungszahl zu gering, um eine signifikante Aussage aus der Lernkurve ziehen zu können.

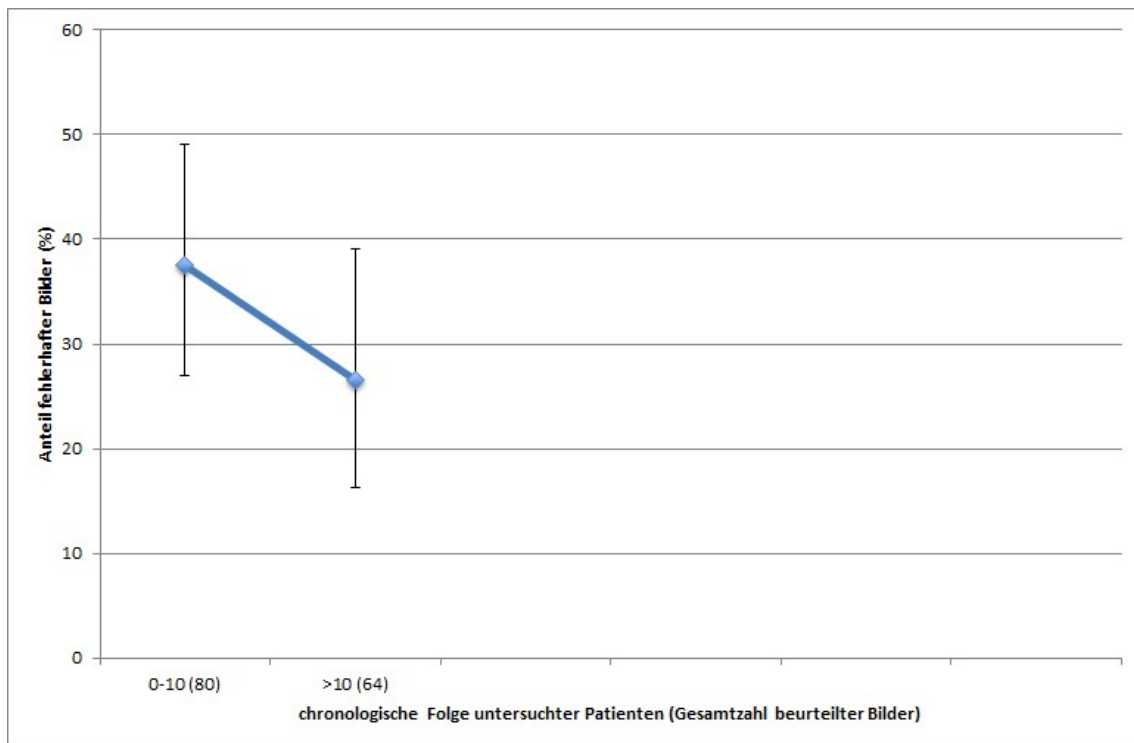
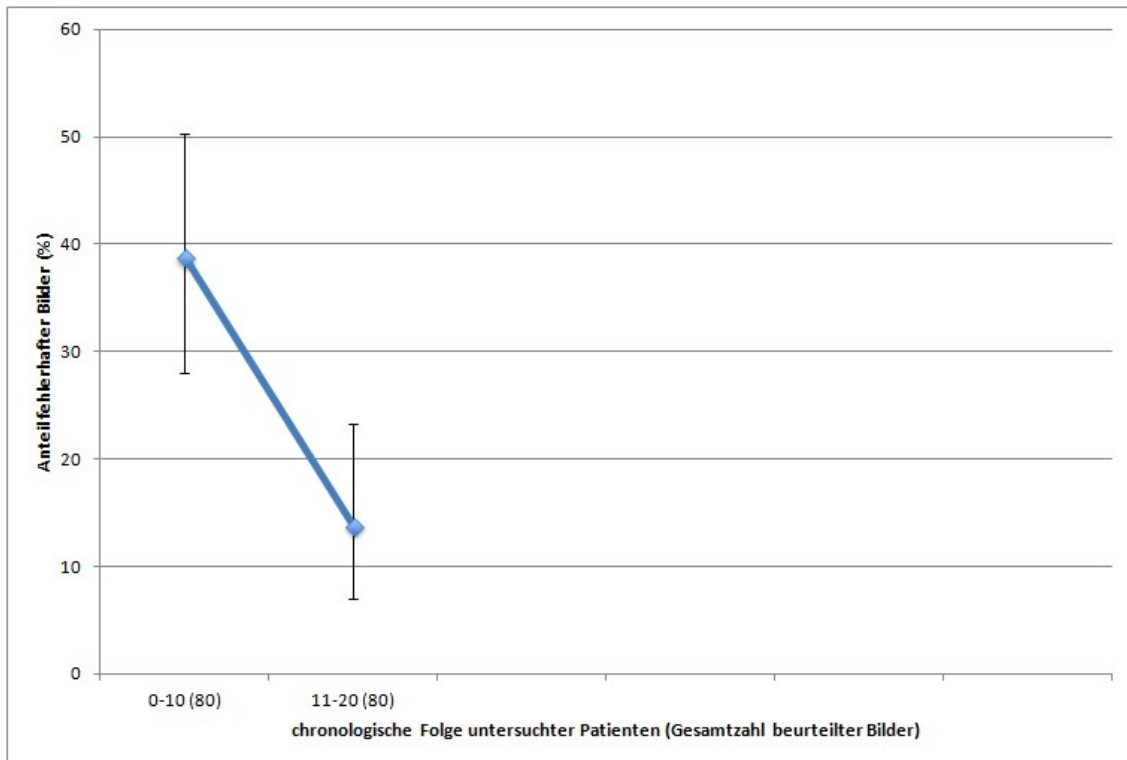


Abbildung 22: Auswertung Untersucher 2

### 3.3 Auswertung Untersucher 3

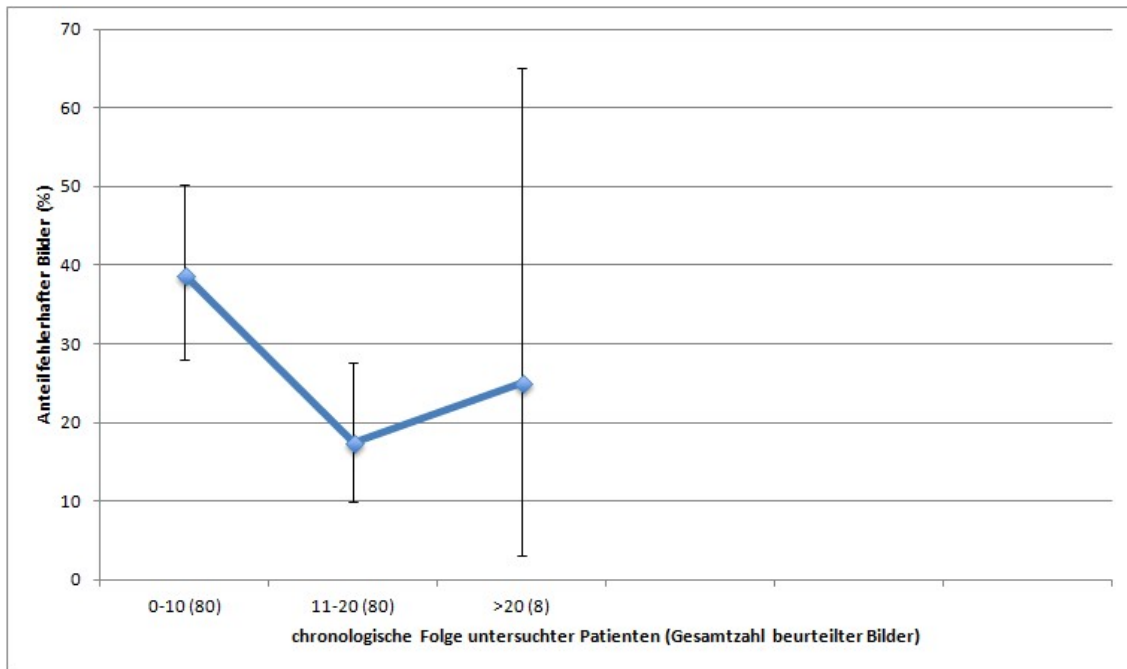
Untersucher 3 reduzierte die Fehlerrate von 38,75 % auf 13,75 % bei 20 Untersuchungen. Vergleicht man Untersucher 2 und 3 direkt miteinander, fällt auf, dass sie nach zehn untersuchten Schwangeren ungefähr die gleiche Fehlerquote hatten, sie lagen also ungefähr auf dem gleichen Niveau. Untersucher 3 jedoch reduzierte den Anteil fehlerhafter Bilder mit nur zwei zusätzlichen Untersuchungen signifikant. In der Lernkurve ist keine Überschneidung des ersten unteren und nachfolgend oberen Konfidenzintervalls zu sehen.



**Abbildung 23: Auswertung Untersucher 3**

### **3.4 Auswertung Untersucher 4**

Bei der Lernkurve von Untersucher 4 ist zu beobachten, dass nach zehn Untersuchungen die Rate der fehlerhaften Bilder bei 38,75 % lag und nach zehn weiteren auf 17,5 % sank. Das ist im Vergleich zu Untersucher 3 eine etwas geringere Abnahme der Fehlerhäufigkeit, sie ist jedoch ebenso signifikant. Die Lernkurve steigt bei über zwanzig Untersuchungen wieder nach oben und die Fehlerquote liegt bei 25 %. Der Grund hierfür ist die geringe Gesamtzahl der Bilder. Hier wurde nur noch eine Untersuchung durchgeführt, also nur acht Bilder wurden beurteilt, was zu den weit auseinanderliegenden oberen und unteren Konfidenzintervall führt. Bei dieser letzten Untersuchung wurden zwei Bilder von acht als fehlerhaft gewertet.



**Abbildung 24: Auswertung Untersucher 4**

### **3.5 Auswertung Untersucher 5**

Untersucher 5 startete den Ultraschallkurs mit einem Anteil fehlerhafter Bilder von 40 % und steigerte sich signifikant auf 11,5 %. Bei der Untersuchung 21 und 22 entsprachen alle Ultraschallbilder den Kriterien, weshalb hier die Lernkurve den bestmöglichen Verlauf nimmt und am Ende eine Fehlerquote von 0 % zeigt. Da es sich aber nur um zwei Untersuchungen handelt, ist diesem Teil der Lernkurve weniger Bedeutung zuzuschreiben.

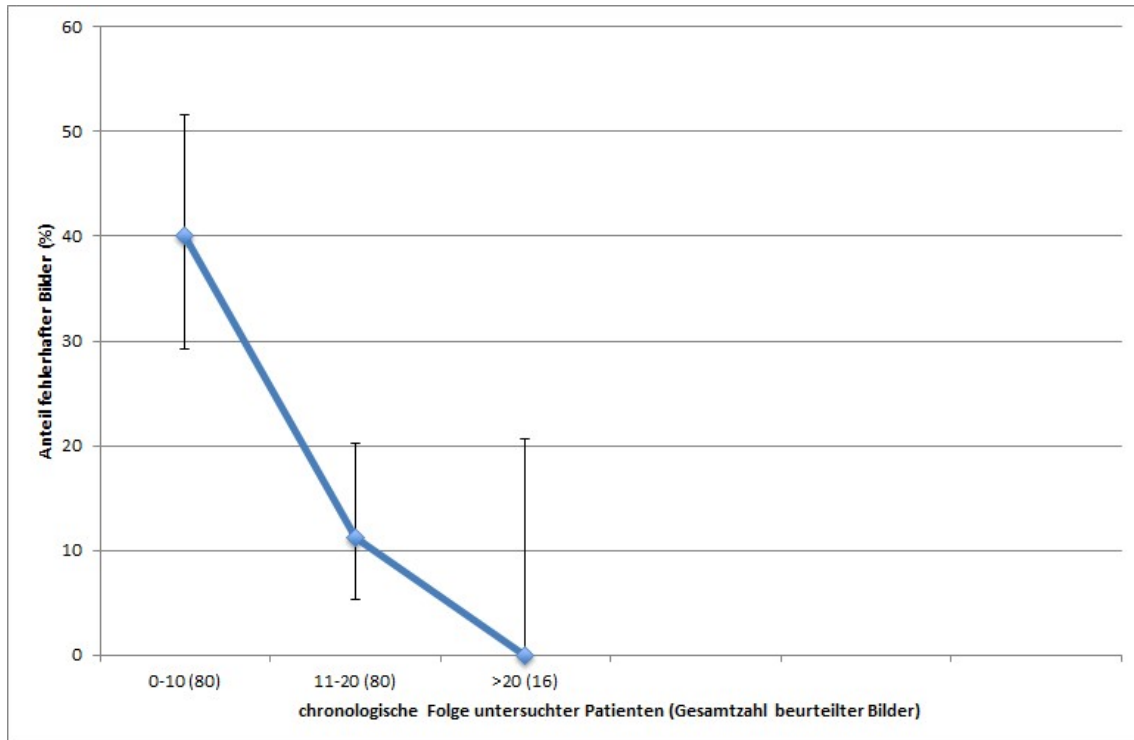


Abbildung 25: Auswertung Untersucher 5

### 3.6 Auswertung Untersucher 6

Die Lernkurve von Untersucher 6 zeigt einen stetig fallenden Verlauf des Anteils fehlerhafter Bilder. Nach zehn Untersuchungen liegt die Fehlerhäufigkeit bei 56,25 %, nach weiteren zehn bei 36,25 % und nach sechs weiteren bei 22,92 %. Dabei überschneiden sich die Konfidenzintervalle. Es ist kein signifikanter Abfall der Fehlerhäufigkeit zu verzeichnen. Eine Signifikanz zeigt sich bei einer größeren Untersuchungszahl zwischen zehn und 26 Untersuchungen. Damit zeigt sich, dass Teilnehmer 6 durchaus vom Kurs profitiert hat, auch wenn er langsamere Fortschritte gemacht hat, als andere, wie zum Beispiel Untersucher 5.



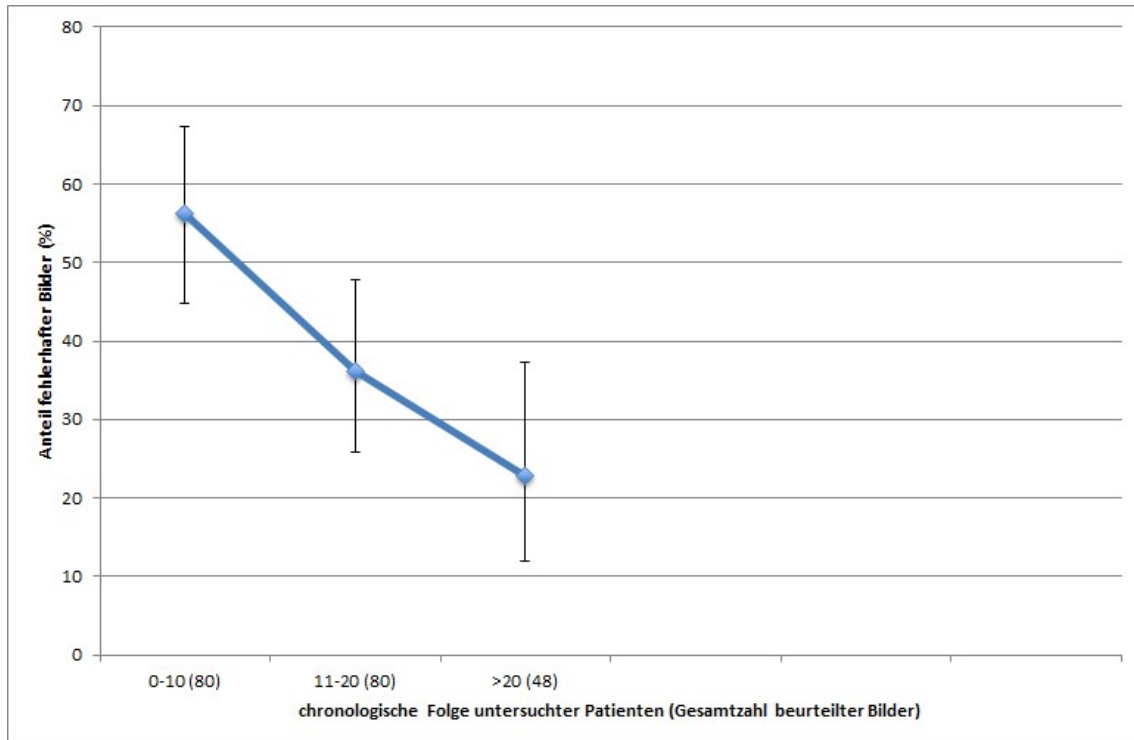


Abbildung 26: Auswertung Untersucher 6

### 3.7 Auswertung Untersucher 7

Die Lernkurven von Untersucher 6 und Untersucher 7 ähneln sich. Auch bei Teilnehmer 7 fällt der Anteil fehlerhafter Bilder mit den durchgeführten Untersuchungen. Nach zehn liegt er bei 46,25 %, nach weiteren zehn bei 40 % und nach sieben weiteren bei 37,5 %. Dabei überschneiden sich immer die Konfidenzintervalle und es ist somit kein signifikanter Abfall der Fehlerhäufigkeit innerhalb der Zehnerschritte zu verzeichnen. Im Unterschied zu Teilnehmer 6 ist aber auch nach größeren Schritten keine Signifikanz zu erkennen. Da die Kurve fällt, kann man auch hier von einem Lerneffekt sprechen, auch wenn dieser langsamer als bei anderen Teilnehmern eintritt. Mit 27 Untersuchungen liegt Teilnehmer 7 genau bei der Anzahl, die im Durchschnitt vom gesamten Ausbildungscurriculum untersucht wurde.

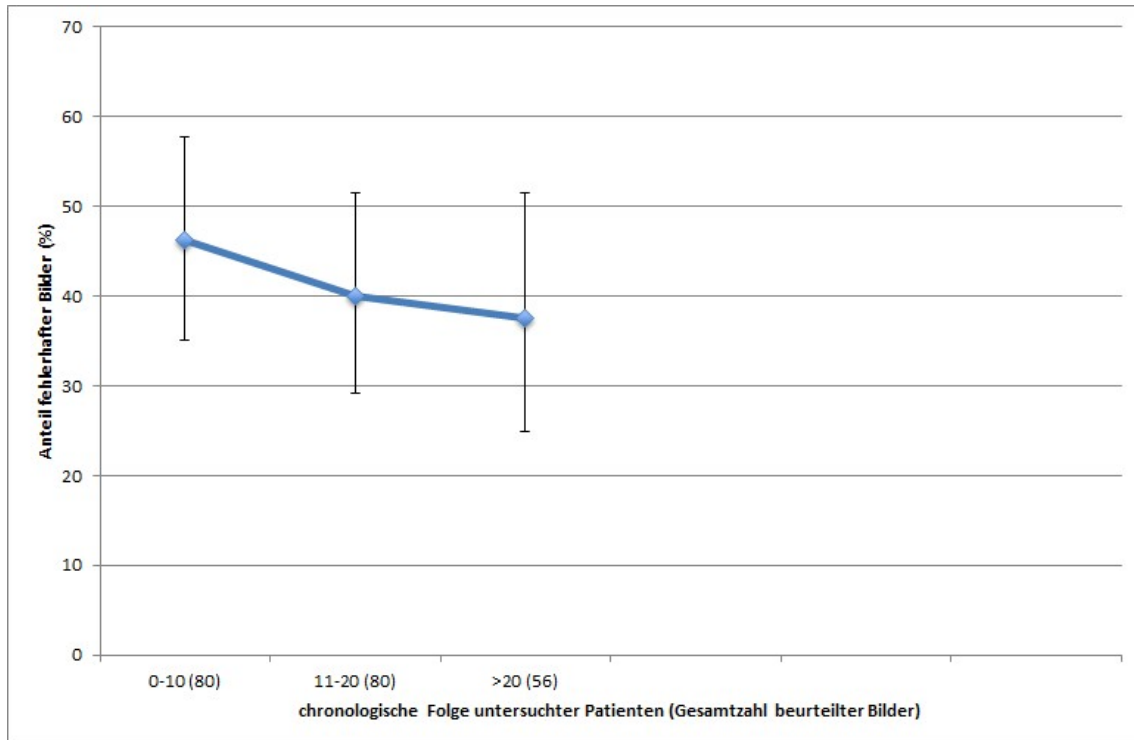


Abbildung 27: Auswertung Untersucher 7

### 3.8 Auswertung Untersucher 8

Die Kurve von Untersucher 8 fällt bei 29 Untersuchungen in Zehnerschritten von 37,5 % auf 25 % und auf 11,11 %. Einen signifikanten Lernerfolg sieht man beim Sprung von zehn Untersuchungen auf 29. Auch hier kann man sagen, dass Teilnehmer 8 vom Kurs profitiert hat, auch wenn etwas langsamer Fortschritte gemacht wurden. Die Fehlerkurve fällt ab.

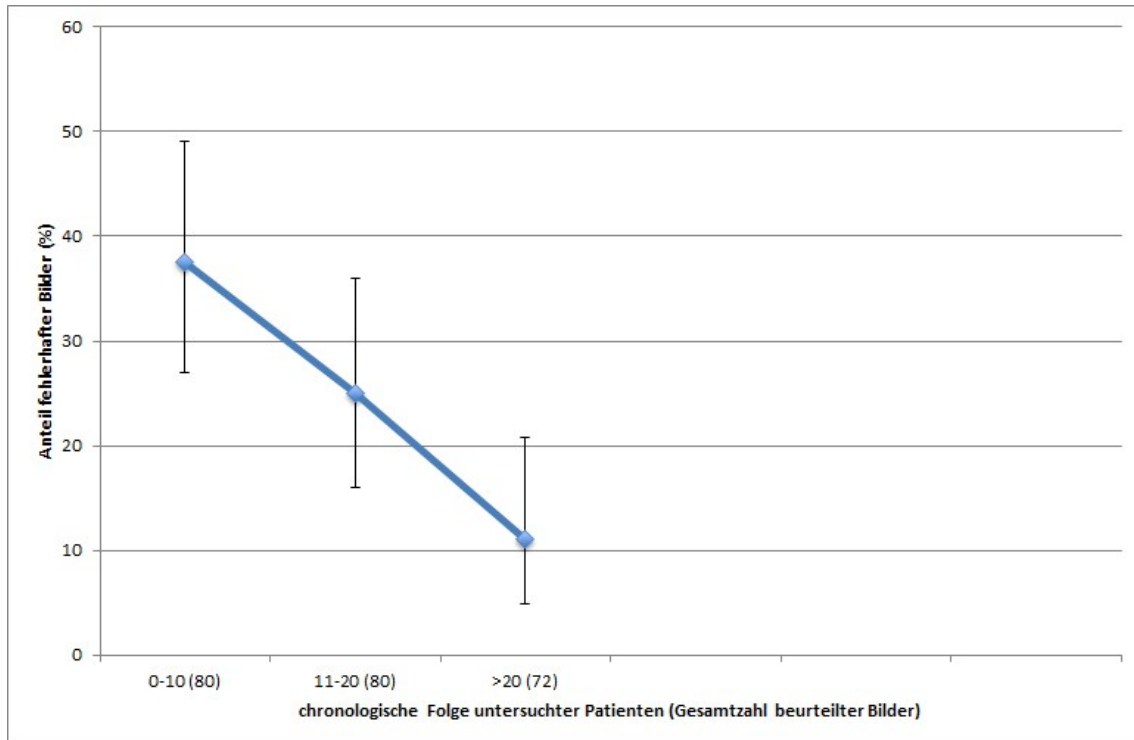
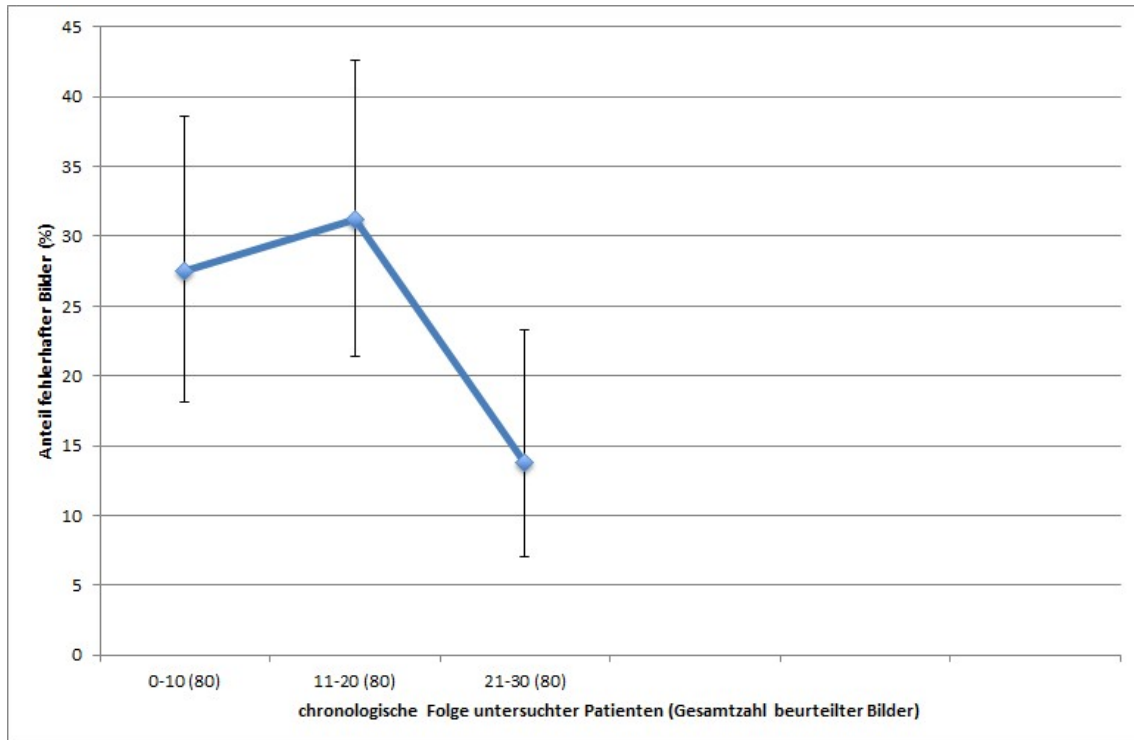


Abbildung 28: Auswertung Untersucher 8

### 3.9 Auswertung Untersucher 9

Bei Untersucher 9 ergibt sich ein anderer Kurvenverlauf. Nach zehn Untersuchungen lag die Fehlerquote bei 27,5 % und stieg dann in den folgenden zehn auf 31,25 % an. Somit hat sich der Teilnehmer zunächst verschlechtert. Bei den letzten Untersuchungen sank die Fehlerhäufigkeit dann auf 13,75 %. Ursache für die Zunahme der Fehler könnten wie bei Untersucher 1 verschiedene Faktoren sein. Längere Übungspause oder schlechtere Schallbedingungen bei den Schwangeren. Anders als bei Untersucher 1 ist hier eine größere Anzahl von Untersuchungen durchgeführt worden.



**Abbildung 29: Auswertung Untersucher 9**

### **3.10 Auswertung Untersucher 10**

Untersucher 10 hat 38 schwangere Frauen untersucht und dabei den Anteil fehlerhafter Bilder von 35 % auf 21,25 % auf 17,5 % und schließlich auf 14,6 % gesenkt. Die Konfidenzintervalle überlappen und es ist somit innerhalb der Zehnerschritte kein signifikanter Abfall der Fehlerhäufigkeit zu erkennen. Der Teilnehmer hat also einen langsamen Fortschritt im Kurs gemacht, aber sich dennoch kontinuierlich verbessert.

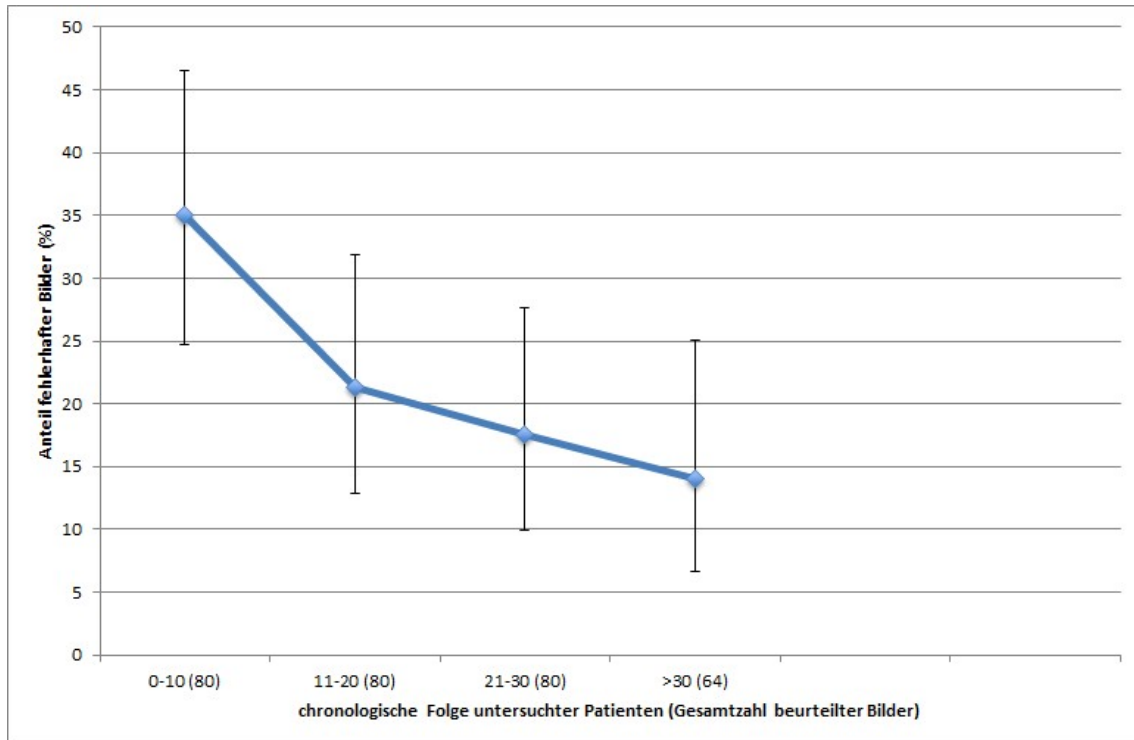


Abbildung 30: Auswertung Untersucher 10

### 3.11 Auswertung Untersucher 11

Mit 51 Untersuchungen hat Untersucher 11 die größte Anzahl von Ultraschallbildern durchgeführt. Nach zehn Untersuchungen lag die Fehlerquote bei 42,5 % und sank nach weiteren zehn auf 36,25 %. Dieser Schritt zeigt keinen signifikanten Abfall der fehlerhaften Bilder. Jedoch der Schritt von zehn auf 30 und von 20 auf 50 Untersuchungen. Die Fehlerhäufigkeit von 20 % ergab sich sowohl bei 21 - 30 als auch bei 31 - 40 Untersuchungen und zeigt sich als Plateau in der sonst abfallenden Kurve. Danach sinkt die Fehlerzahl auf 12,5 % und endet mit der 51. Untersuchung bei 0 %. Bei dem Endpunkt der Lernkurve handelt es sich aber nur um eine Untersuchung, was am großen Konfidenzintervall zu sehen ist. Somit ist dieser letzte Abschnitt der Kurve weniger aussagekräftig.

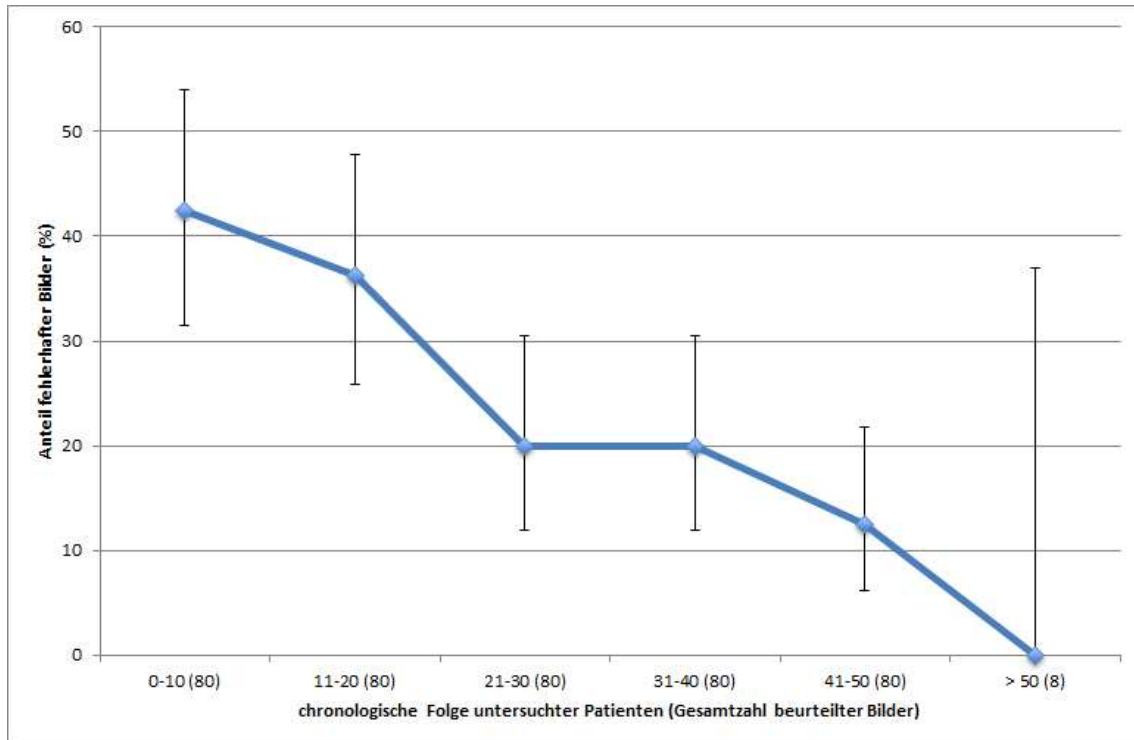
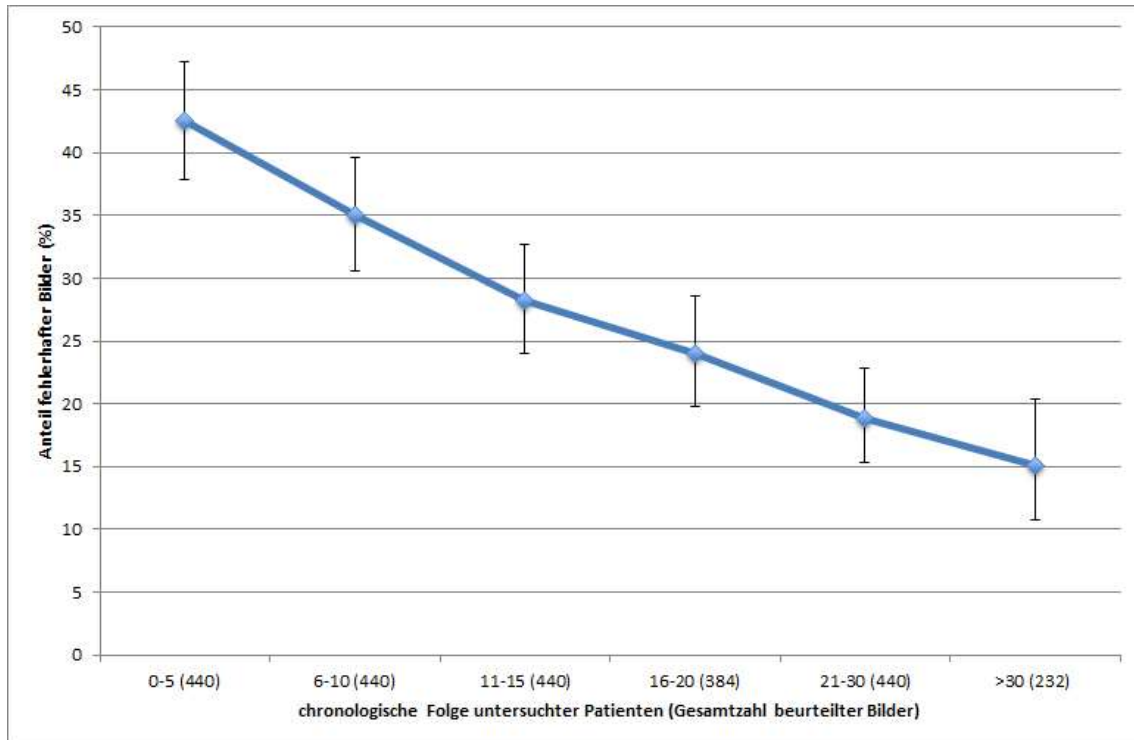


Abbildung 31: Auswertung Untersucher 11

### 3.12 Auswertung Gesamtcurriculum

Bei der Auswertung des gesamten Curriculums ergab sich eine Abnahme der Fehlerrate von 42,50 % auf 35 %, auf 28,18 %, auf 23,96 %, auf 18,86 %, auf 15,09 % bei insgesamt 2.376 gemachten Ultraschallbildern. Da die Teilnehmer unterschiedlich viele Frauen untersucht haben, wurde in der Lernkurve zunächst mit Fünferschritten begonnen, ab 21 Untersuchungen in Zehnerschritten weitergemacht und alle Untersuchungen über 30 zusammengenommen. Somit ist ein Lernerfolg also eine signifikante Abnahme der fehlerhaften Bilder beim Schritt von fünf auf 15, beim Schritt von 10 auf 20 und beim Schritt von 15 auf 30 Ultraschalluntersuchungen eingetreten. Beim Sprung von 20 auf 30 Untersuchungen ist dies nicht mehr der Fall, jedoch annähernd beim Sprung von 20 auf über 30. Im Durchschnitt liegt also nach zehn Ultraschalluntersuchungen ein signifikanter Erfolg vor.



**Abbildung 32: Auswertung Curriculum**

Zusammenfassend kann man sagen, dass bei drei von elf Teilnehmern bereits beim Sprung von zehn auf 20 Untersuchungen ein signifikanter Lernerfolg stattgefunden hat. Im Schnitt erkennt man die Tendenz, dass es jeweils nach zehn Untersuchungen zu einer signifikanten Abnahme der Fehlerhäufigkeit kommt. Bei der Mehrzahl der Teilnehmer waren insgesamt zwischen 20 und 30 Untersuchungen notwendig, um eine signifikante Besserung zu erreichen.

## 4 Diskussion

### 4.1 Auswirkung der Ergebnisse auf die Ausbildung

Ein frühes Erkennen von pränatalen Erkrankungen, fetalen Entwicklungsstörungen oder Fehlbildungen kann oft zu einer besseren Therapiemöglichkeit, Lebensqualität und Senkung der perinatalen Mortalität und Morbidität führen. Die meisten betroffenen Schwangeren gehören keiner Risikogruppe an. Ein Ultraschall-Screening hilft diese Fälle zu entdecken. Wenn man auf die in der Einleitung besprochene Tabelle 1 zurückgeht, wird deutlich, dass in Deutschland die in den Mutterschaftsrichtlinien verankerten

Anforderungen an eine Basis Ultraschalluntersuchung II a) und II b) gleichzusetzen mit der DEGUM I Stufe sind. Es soll die fetale Morphologie und Biometrie systematisch untersucht werden. Bei der Untersuchung nach den Mutterschaftsrichtlinien wird jedoch, bis auf wenige Biometrie Parameter, nur das dokumentiert, was von der Norm abweicht. Außerdem gibt es keine klar definierten Leistungsinhalte (Kähler et al. 2020). Die Mindestanforderungen an das II.-Trimester-Screening, die in den Mutterschaftsrichtlinien beschrieben sind, entsprechen nicht mehr den Möglichkeiten, die die Ultraschalldiagnostik heutzutage bietet. Zusätzlich sind sie im Vergleich zu den Anforderungen der DEGUM nicht exakt dargestellt, sodass jedem Untersucher viel Freiraum gegeben wird (Eichhorn et al. 2006). Eine Kontrolle der Untersuchungen, des eigenen Könnens und Fortschritts ist damit kaum möglich. Die aktualisierten Qualitätsanforderungen der DEGUM Stufe I geben eine Struktur vor, in der die genauen Inhalte und die zu dokumentierenden Bilder einer II.-Trimester-Ultraschalluntersuchung vorgegeben sind. Diese Untersuchung sieht, im Gegensatz zu der der Mutterschaftsrichtlinien, das Abhandeln von konkret festgelegten Hinweisen auf fetale Erkrankungen, Entwicklungsstörungen oder Fehlbildungen vor (Kähler et al. 2020). Durch das Mehrstufenkonzept der DEGUM ist eine weiterführende Untersuchung durch einen DEGUM II oder III Untersucher bei Besonderheiten geregelt. Bei einer höheren Qualität der DEGUM-Stufe-I-Untersuchung, werden eine größere Anzahl weiterführende Untersuchungen und Behandlungen in DEGUM Stufe II und III Zentren wahrgenommen (Kähler et al. 2020). In dieser Arbeit wurde ein Ausbildungscurriculum nach der DEGUM Stufe I anhand von Lernkurven bewertet. Trotz unterschiedlicher Anzahl der Untersuchungen zeigte sich im Durchschnitt nach jeweils zehn Untersuchungen eine signifikante Steigerung der Untersucherqualität. Bei den meisten Ärzten war die Abnahme der Fehlerhäufigkeit zwischen 20 und 30 Untersuchungen signifikant. Es stellt sich die Frage, was als Mindeststandard für die Ausbildung akzeptiert werden kann. Während sowohl nach den Mutterschaftsrichtlinien als nach der DEGUM eine 18-monatige Tätigkeit in der Gynäkologie und Geburtshilfe und 300 B-Modus Sonografien der utero-plazentaren Einheit vorgeschrieben sind, benötigt man für



die Zertifizierung über die DEGUM zusätzlich 300 B-Modus Bilder von gynäkologischen Untersuchungen und jeweils 10 exakt dokumentierte Fälle der Gynäkologie und der Geburtshilfe in Bildern. Es liegt nahe, dass die genauen Vorgaben der DEGUM das Erlernen der Ultraschalltechniken und die Kontrolle der Ausbildung erleichtern. Um dies jedoch genauer beurteilen zu können, müssten im nächsten Schritt Lernkurven im Rahmen einem Ausbildungscurriculum, welches nicht anhand der DEGUM Stufe I Vorgaben abgehalten wird, mit den Lernkurven dieser Arbeit verglichen werden.

## **4.2 Ultraschalldiagnostik in anderen Ländern**

Ultraschalldiagnostik ist mittlerweile global in der Schwangerschaftsbetreuung integriert. Über die Hälfte aller Frauen weltweit haben mindestens eine Ultraschalluntersuchung während der Schwangerschaft. Je nach Land unterscheidet sich die Anzahl an empfohlenen Untersuchungen, der Zeitpunkt der Untersuchungen und das Personal, welches die Untersuchung ausübt (Gembruch et al. 2013). In Belgien, Luxemburg, Spanien, Frankreich und Italien gibt es drei routinemäßige Ultraschalluntersuchungen während der Schwangerschaft. In den Niederlande und Großbritannien sind es dagegen nur zwei (Langer et al. 1999). In Irland war bis 2019 ein induzierter Schwangerschaftsabbruch verboten, außer es bestand Lebensgefahr für die Mutter, daher wurde eine pränatale Ultraschalluntersuchung auf Fehlbildungen nicht ausgeübt. Auch in Dänemark ist keine Ultraschalluntersuchung während der Schwangerschaft fest etabliert. Dagegen gibt es in Österreich zwischen der 16.-20. SSW eine spezielle Fehlbildungsdiagnostik mittels Ultraschalls und eine zweite biometrische Ultraschalluntersuchung zwischen der 30.-34. SSW. In Frankreich ist es ähnlich wie in Deutschland, dass zwischen der 18.-22. SSW per Ultraschall auf Fehlbildungen geachtet wird und es in jedem Trimester eine Ultraschalluntersuchung gibt (Garne et al. 2001). In Kanada und den Vereinigten Staaten wird Ultraschall in der Schwangerschaft oft mit „genetic screening“ gleichgesetzt. Außerdem wird in beiden Ländern empfohlen im zweiten Trimester bestimmte Marker auf Aneuploidie in der

Ultraschalluntersuchung abzudecken und dieses Ergebnis mit einem mütterlichen Serumtest zu kombinieren (Shipp und Benacerraf 2002; Chitayat et al. 2011). Während die drei Ultraschalluntersuchung der Schwangerschaft in Deutschland nur entsprechend qualifizierten Frauenärzten anvertraut werden, werden diese in Schweden von Hebammen durchgeführt (Eurenius et al. 1999). In Finnland und Norwegen gibt es Ultraschall-Screenings durch spezialisierte Zentren und die Routineultraschalluntersuchungen durch Hebammen (Taipale et al. 2004).

Die ISUOG, International Society of Ultrasound in Obstetrics and Gynecology, empfiehlt in einer Leitlinie ein „mid-trimester screening“ an allen Schwangeren zwischen der 18.-22. SSW durch geschultes Personal. Dieses sollte im diagnostischen fetalen Ultraschall und im Erkennen von auffälligen und normabweichenden Befunden ausgebildet sein, die Ultraschalluntersuchung regelmäßig anwenden, sich weiterbilden und Qualitätskontrollen unterziehen (Salomon et al. 2011). In der sogenannten Eurofetus Studie von 1999 wurden von 61 Ultraschallzentren aus 14 europäischen Ländern (Belgien, Finnland, Frankreich, Großbritannien, Italien, Kroatien, Luxemburg, Norwegen, Österreich, Polen, Portugal, Schweden, Spanien und Ungarn) die Genauigkeit von II.-Trimester-Screenings untersucht. Dabei kam man zu dem Ergebnis, dass 56 % der Fehlbildungen erkannt wurden, von den Hauptanomalien 55 % vor der 24. SSW und dass somit eine systematische Ultraschalluntersuchung in der Schwangerschaft eine große Anzahl an Fehlbildungen aufdecken kann, einige werden dennoch übersehen (Grandjean et al. 1999).

#### **4.3 Vergleich mit anderen Studien mit Lernkurven im Ultraschall und Ultraschallsimulatoren**

Bisher wurde wenig geforscht, wie man Auszubildenden Ultraschalluntersuchungen in der effektivsten Weise beibringen kann. Praktische Erfahrung und Üben unter Aufsicht werden als beste Möglichkeit angenommen. In der Realität hat sich jedoch gezeigt, dass Supervision oft zu kurz kommt und die Ausbildung unstrukturiert und ohne genaue Lernziele

stattfindet. Die Anleitung über einen erfahrenen Untersucher, ist immer eingeschränkt durch Zeit und auch Subjektivität des Lehrers. Virtual reality im Sinne von Ultraschallsimulatoren bietet einen alternativen Weg Ultraschalltechniken zu üben, ohne Patientenwohl zu gefährden. (Madsen et al. 2014).

Im Folgenden werden verschiedene Beispiele der aktuellen Forschung aufgeführt. In einer Studie aus Hong Kong wurde anhand von Lernkurven versucht die Anzahl an Untersuchungen herauszufinden, die benötigt werden, um Untersucher im exakten Ausmessen des fetalen frontomaxillaren Gesichtswinkels auszubilden. Dabei wurden acht Teilnehmer mit unterschiedlicher Vorerfahrung in Trainingsrunden mit 20 Fällen eingeteilt. In den Trainingseinheiten wurde nach der Messung jeweils der exakte Winkel mitgeteilt. Anschließend mussten die Teilnehmer zehn Untersuchungen durchführen. Eine Winkelabweichung von weniger als fünf Grad galt als richtig. Wenn alle zehn Untersuchungen als richtig gewertet wurden, wurde der Arzt als kompetent ausgebildet eingestuft. Anderenfalls musste eine weitere Runde absolviert werden. Die Fälle waren eine Sammlung von 3D Datenträgern. Wie auch in unserer Studie zeigte sich, dass die Teilnehmer jeweils unterschiedlich viele Untersuchungen benötigten, im Schnitt 90. Die erfahrensten benötigten nur 40, die unerfahrensten 140 Fälle (Yang et al. 2010). Der Unterschied zu unserer Studie liegt darin, dass bis zur absoluten Fehlerfreiheit gemessen wurde und die Untersucher in ihrer Vorerfahrung eingestuft wurden. Außerdem wurde hier speziell nur die Darstellung des frontomaxillaren Gesichtswinkels ausgewertet und nicht eine gesamte Screening Untersuchung. Hätte man die Studie wie in unserem Curriculum an echten Patientinnen durchgeführt, wären die Ergebnisse eventuell anders ausgefallen (Balsyte et al. 2010).

Eine Studie aus Kopenhagen von 2014 versuchte ebenfalls darzulegen, dass virtuelle Lernprogramme eine zuverlässige Wissensvermittlung sein können. In der Studie wurden Lernkurven in der Benutzung eines Ultraschallsimulator für transvaginale Ultraschalluntersuchung ermittelt. Die Teilnehmergruppe bestand aus 16 Ultraschallneulingen und 12 gynäkologischen Fachärzten. Es wurden

zunächst zwei Runden zum Festlegen sicherer Maßstäbe genutzt, sodass dann die unerfahrenen Untersucher bis zum Erreichen des Leistungslevels der Fachärzte üben konnten. Dazu benötigten sie im Schnitt 219 Minuten und im Median fünf Durchgänge (Madsen et al. 2014).

In einer anonymen Umfrage unter Assistenzärzten der Gynäkologie und Geburtshilfe in Großbritannien 2016 gaben 69 % an, dass sie nur selten fest etablierte Ultraschalllehrstunden hätten. 50 % hätten das zu ihrem Ausbildungszeitpunkt passende Kompetenzlevel nicht erreicht. 83 % berichteten von zu großer Arbeitsbelastung, welche das Üben von Ultraschalluntersuchungen einschränken würde. Der Aussage, dass Ultraschallsimulatoren eine wichtige Ausbildungsmöglichkeit sein könnten, stimmten 73 % zu und 69 % nahmen an, dass sie dadurch ihre praktischen Fähigkeiten verbessern könnten. Nur die Hälfte der Befragten hatte Zugang zu Simulatoren (Patel et al. 2016).

An einer prospektiven Kohortenstudie 2010 in England bezüglich der Benutzerfreundlichkeit von virtual-reality Training im pränatalen Ultraschall nahmen 18 im Ultraschall unerfahrene Assistenzärzte und acht Fachärzte teil. Sie stellten im Ultraschallsimulator den BPD, die FL, den FOD und die Kronen-Rumpf-Länge dar. Die mittlere prozentuale Abweichung für die erste Ultraschall Untersuchung war signifikant größer für die weniger erfahrene Teilnehmergruppe. Auch ihre Untersuchungszeit war deutlich länger. Mit mehr Wiederholungen wurden die Assistenzärzte genauer und effektiver und erreichten sogar beinahe das Leistungsniveau der Erfahrenen. Es zeigt, dass Untersucher mit unterschiedlichem Können mit einem Ultraschallsimulator genaue biometrische Messungen machen können und sich Untrainierte schon nach wenigen Wiederholungen deutlich verbessern können (Burden et al. 2013).

Zusammengefasst kann man annehmen, dass Übung mit Ultraschallsimulatoren vor der klinischen Tätigkeit Sicherheit gibt und so die Ausbildung unterstützt werden kann. Aber auch ohne Simulatoren ist Forschung bezüglich der Ausbildung im Ultraschall notwendig. Ziel einer israelischen

Studie von 2017 zur Erkennung von tiefinfiltrierender Endometriose war es, mit einer statistischen Methode die kleinste Anzahl von Ultraschalluntersuchungen festzulegen. Die Untersucher hierzu waren im gynäkologischen Ultraschall erfahren. Neu ausgebildet wurden sie während der Studie im Erkennen von tiefinfiltrierender Endometriose. Mittels learning curve cumulative summation test, kurz LC-CUSUM, wurde festgestellt, dass unter 50 Untersuchungen benötigt werden, um Sicherheit im Stellen der Diagnose tiefinfiltrierende Endometriose zu erlangen. Bei diesem Test werden die Nullhypothese, dass der Vorgang unter Kontrolle ist, mit der Alternativhypothese, dass der Vorgang außer Kontrolle ist, überwacht. Eine akzeptable Fehlerrate wurde mit bis zu 10 % eine inakzeptable mit ab 25 % festgelegt (Eisenberg et al. 2017). Auch in einer Züricher Studie zur kontinuierlichen Qualitätskontrolle der fetalen Biometrie-Messung wurde die LC-CUSUM Technik angewandt. Das Ergebnis hierbei war wieder sehr vom jeweiligen Untersucher abhängig. Insgesamt zeichnete sich jedoch ab, dass mindestens 200 Untersuchungen innerhalb von 3 Jahren bis zum Kompetenzerlangen vollendet werden müssen. Dies passt gut zu den Vorgaben der Ultraschallverordnung und der DEGUM welche mindestens 300 B-Modus-Sonografien der utero-plazento-fetalen Einheit für die II.-Trimester-Ultraschalldiagnostik fordert (Balsyte et al. 2010).

#### **4.4 Kind als „Schaden“**

Ultraschall in der Geburtshilfe wird oft mit Screening gleichgesetzt. Zu Beginn der Einführung des Ultraschalls bedeutete dies Feststellung des Gestationsalters, Erkennen von Mehrlingsschwangerschaften und verzögertem Wachstum. In der heutigen Zeit verschiebt sich der Schwerpunkt jedoch mehr und mehr in Richtung Fehlbildungsdiagnostik (Hackelöer 2005). Das Diagnostizieren von Fehlbildungen ist Teil der Ultraschalluntersuchung, egal ob es das Hauptziel ist oder nicht. Durch die gezielte Suche nach Fehlbildungen in den Schwangerschaftsscreenings und die vorher durchgeführten Aufklärungsgespräche kann es dazukommen, dass angenommen wird, ein Schwangerschaftsabbruch sei durch den entsprechenden Ultraschallbefund

einfach zu rechtfertigen. Abtreibung vieler auffälliger Schwangerschaften als mögliche Konsequenz eines genauen Screenings, wird in Deutschland im Gegensatz zu anderen Ländern wie den USA, England, Frankreich und Skandinavien, als bedenkliche Entwicklung gesehen. Körperlich und geistig beeinträchtigte Menschen könnten in so einer Gesellschaft als verpasster Schwangerschaftsabbruch gesehen werden, da der Gedanke entsteht, durch Ultraschalldiagnostik wäre die Geburt eines behinderten Menschen zu verhindern gewesen. In Gerichtsurteilen wird vom „Kind als Schaden“ gesprochen (Gembruch et al. 2013). werdende Eltern haben immer größere Erwartungen in die Ultraschalldiagnostik. Bei Auffälligkeiten, die nicht erkannt oder falsch eingeordnet werden, steigen die Schadensersatzansprüche (Hackelöer 2005). Das bedeutet für die Ärzte und Ärztinnen, dass sie sich dem Risiko von Haftungsansprüchen bewusst sein müssen und ihr Möglichstes tun sollten, um dieses Risiko so klein wie möglich zu halten. Die häufigsten Gründe einer Anklage vor Gericht sind das nicht Erkennen von Fehlbildungen des zentralen Nervensystems – beispielsweise eine Spina bifida, der Extremitäten – wie Amelie, Lippen-Kieferdeformitäten, Herzfehler und Chromosomenaberrationen – zum Beispiel Trisomie 21. Daher ist eine Aufklärung der Schwangeren vor der Untersuchung über die Limitationen und Möglichkeiten und eine Aufklärung nach dem Ultraschall bei erschwerten Bedingungen, wie Adipositas der Schwangeren, wenig Fruchtwasser oder erschwerender Lage des Fetus, zu dokumentieren (Rauskolb, R., Pelz, F. J 2004). Es muss verdeutlicht werden, dass trotz der gestiegenen Erwartungen an die pränatale Diagnostik in den letzten Jahren selbst unter besten Bedingungen nicht alle Auffälligkeiten und Krankheitsbilder per Sonografie entdeckt werden. Ein Beispiel speziell für das II.-Trimester-Screening wären Darmatresien, da sie erst nach dem zweiten Trimenon entstehen können (Merz et al. 2012). Die Ärzte der Pränataldiagnostik haben als Aufgabe klar zu machen, dass Ultraschall in der Schwangerschaft nicht nur als Fehlbildungsscreening, sondern als Diagnostik zum Vorteil für Mutter und Kind aufzufassen ist (Gembruch et al. 2013).

#### **4.5 Schlussfolgerung aus der Arbeit**

Das am meisten angewendete bildgebende Verfahren in nahezu jedem Fachbereich der Medizin ist die Ultraschalluntersuchung. Jedoch fehlt vielen Ärzten eine solide Ausbildung und die nötige Erfahrung. Um eine gute Weiterbildung und somit Qualitätssicherung zu erreichen, haben die Bundes- und Landesärztekammern in den jeweiligen Weiterbildungsordnungen die Inhalte der Ultraschalldiagnostik festgelegt. Ein Kritikpunkt ist hierbei, dass es sich nicht um genaue Qualitätskriterien für die Ausbildung, sondern um Untersuchungszahlen handelt. Als Möglichkeit der Qualitätssicherung steht hier im Kontrast die Ausbildung über die DEGUM und die damit verbundene Zertifizierung in die drei DEGUM Stufen und in qualifizierte Zentren. Eine weitere Qualitätsverbesserung wäre die Verankerung von Ultraschall in Leitlinien, was aber eine fundierte Studienlage zum Stellenwert des Ultraschalls als Basis haben müsste.

## 5 Zusammenfassung

Ultraschalldiagnostik ist ein seit Jahrzehnten fest etablierter Bestandteil der Schwangerenvorsorge. Sie trägt wesentlich zur Senkung der fetomaternalen Morbidität und Mortalität durch Erkennung und Monitoring von Risikoschwangerschaften bei. Insbesondere der II. Trimester-Ultraschall hat eine zentrale Bedeutung in der Beurteilung der fetalen Anatomie.

In dieser Arbeit sollten Erkenntnisse zum Stellenwert der praktischen, durch einen erfahrenen Untersucher begleiteten Ausbildung in der II. Trimester-Ultraschalldiagnostik gewonnen werden.

In Deutschland gibt es bezüglich des II. Trimester-Screenings mehrere überschneidende Systeme (GBA, Ultraschallvereinbarung der KBV, DEGUM, Leitlinien). In erster Linie regeln diese die Standards und Qualitätsanforderungen für eine Basisuntersuchung wie für eine weiterführende Ultraschalldiagnostik. Für die erforderliche Ausbildung von Assistenzärzten zur Erlangung der Basisanforderungen sind die Vorgaben der Weiterbildungsordnung der jeweiligen Landesärztekammer zuständig. Da diese jedoch nur Kennzahlen für eine erbrachte Menge an sehr unterschiedlichen Ultraschalluntersuchungen vorgeben, ist die tatsächliche Ausbildungsumsetzung in den deutschen Kliniken sehr heterogen.

Ziel der vorliegenden Untersuchung war, die Effektivität eines Ausbildungscurriculums bei 11 Assistenzärzten mit Basiskenntnissen im geburtshilflichen Ultraschall unter Anleitung eines DEGUM-Stufe III-Untersuchers zu analysieren. In dieser Dissertation wurden Lernkurven der pränatalen II. Trimester-Ultraschalldiagnostik im Rahmen eines Ausbildungscurriculums erstellt. Durchschnittlich erfolgten 27 begleitete Ultraschalluntersuchungen pro Teilnehmer. Die elf Untersucher mussten nach Standard der DEGUM Stufe I die Kopf-Biometrie, die Abdomen-Biometrie, die Femurlänge, den Vierkammerblick, den Nabelschnuransatz an der Bauchdecke, die Harnblase, das Cerebellum und die sagittale Wirbelsäule darstellen. Ein DEGUM-Stufe III-Untersucher hat die Untersuchungen begleitet, die Schallkopfführung teils korrigiert und die gemachten Bilder mit den Teilnehmern konstruktiv auf Fehler oder verbesserungswürdige Aspekte



hingewiesen. Die Bilder wurden auf Vollständigkeit und Korrektheit geprüft. Die Prüfung wurde teilweise durch einen Zweitbegutachter, ebenfalls DEGUM-Stufe III, retrospektiv wiederholt. Hierbei zeigte sich eine sehr gute Übereinstimmung der Beurteilung. Die Interobservervariabilität wies einen Cohens Kappa Coefficient von 0,885 auf.

Es zeigte sich, dass die Fehlerquote zu Beginn des Curriculums trotz Vorkenntnissen mit durchschnittlich 43% sehr hoch war. In den Lernkurven fand sich im Durchschnitt nach jeweils 10 Untersuchungen ein signifikanter Abfall der Fehlerhäufigkeit. Einzelnen betrachtet war bei allen Ärzten nach 20 bis 30 Untersuchungen ein signifikanter Lernerfolg zu erkennen, die Ausprägung war jedoch individuell unterschiedlich. Die Gesamtfehlerquote konnte nach 30 durchgeführten Ultraschall-Untersuchungen auf 15% deutlich gesenkt werden. Einzelne Teilnehmer mit bis zu 50 Untersuchungen zeigten eine weitere Verbesserung und erreichten ein nahezu fehlerloses Ergebnis.

Aus den Studienergebnissen darf geschlossen werden, dass die Qualitätsanforderungen der DEGUM Stufe I durch unbegleitete „learning-by-doing“ von vielen Assistenzärzten nicht erreicht werden. Bereits 10 begleitete Ultraschall-Untersuchungen mit Hands-on und Rückmeldung zu den akquirierten Bildern bringen eine signifikante Qualitätsverbesserung. Mindestens 30-50 gezielte Ausbildungsuntersuchungen erscheinen erforderlich, um eine befriedigende Untersuchungsqualität zu erreichen.

Folglich ist zu überlegen, ob neben den in der Weiterbildungsverordnung geforderten Kennzahlen und/ oder in Logbüchern zu dokumentierenden Einsatzzeiten, auch Ausbildungsstrukturen gefordert werden. Neben dem Einsatz eines erfahrenen Ultraschalluntersuchers außerhalb seiner klinischen Tätigkeit, erscheint auch der ergänzende Einsatz von Ultraschallsimulatoren, digitalen Lernprogrammen und KI-unterstützten Assistenzsystemen vielversprechend.

Ultraschalldiagnostik ist eine wertvolle Methode in der fetomaternalen Medizin, deren Effektivität jedoch untersucherabhängig ist. Die Ergebnisse der Studie zeigen, dass es einer Ausbildungsstruktur und Zeitinvestition bedarf, um die dafür erforderliche Untersuchungsqualität zu erreichen.

## 6 Literaturverzeichnis

Alfirevic, Zarkok; Neilson, James P. (1995): Doppler ultrasonography in high-risk pregnancies. Systematic review with meta-analysis. In: *American Journal of Obstetrics and Gynecology* 172 (5), S. 1379–1387. DOI: 10.1016/0002-9378(95)90466-2.

Bahlmann, F.; Merz, E. (1998): Die Ultrasonographie in der Schwangerschaftsbetreuung. Teil I: Sonographische Screeninguntersuchung. In: *Gynäkologe (Der Gynäkologe)* 31 (12), S. 995–1008. DOI: 10.1007/s001290050380.

Balsyte, D.; Schäffer, L.; Burkhardt, T.; Wisser, J.; Zimmermann, R.; Kurmanavicius, J. (2010): Continuous independent quality control for fetal ultrasound biometry provided by the cumulative summation technique. In: *Ultrasound in obstetrics & gynecology: the official journal of the International Society of Ultrasound in Obstetrics and Gynecology* 35 (4), S. 449–455. DOI: 10.1002/uog.7545.

Benacerraf, B. (2012): The Sherlock Holmes Approach to Diagnosing Fetal Syndromes by Ultrasound. In: *CLINICAL OBSTETRICS AND GYNECOLOGY* 55 (1), S. 226–248, zuletzt geprüft am 15.06.2017.

Berg, C.; Geipel, A.; Gembruch, U. (2007): The four-chamber view in fetal echocardiography. In: *Ultraschall in der Medizin (Stuttgart, Germany : 1980)* 28 (2), 132-51; quiz 152-5. DOI: 10.1055/s-2007-963085.

Board der DEGUM-Sektion Gynäkologie und Geburtshilfe (2019): DEGUM Stufe I Zertifizierung / Rezertifizierung Sektion Gynäkologie und Geburtshilfe. Bewertungskriterien 10-fache Bilddokumentationen. Online verfügbar unter [https://www.degum.de/fileadmin/dokumente/sektionen/gynaekologie/mehrstufenkonzept/GYN\\_2020\\_\\_Bewertungskriterien-10-fache-Bilddokumentationen.pdf](https://www.degum.de/fileadmin/dokumente/sektionen/gynaekologie/mehrstufenkonzept/GYN_2020__Bewertungskriterien-10-fache-Bilddokumentationen.pdf), zuletzt geprüft am 30.06.2020.

Bundesausschuss der Ärzte und Krankenkassen (in Kraft getreten am 20.07.2016.): Richtlinien des Bundesausschusses der Ärzte und Krankenkassen über die ärztliche Betreuung während der Schwangerschaft und nach der Entbindung („Mutterschafts-Richtlinien“), vom 10.12.1985. Fundstelle: veröffentlicht im Bundesanzeiger AT 19.07.2016 B5, zuletzt geprüft am zuletzt geändert am 21.04.2016.

Burden, C.; Preshaw, J.; White, P.; Draycott, T. J.; Grant, S.; Fox, R. (2013): Usability of virtual-reality simulation training in obstetric ultrasonography. A prospective cohort study. In: *Ultrasound in obstetrics & gynecology: the official journal of the International Society of Ultrasound in Obstetrics and Gynecology* 42 (2), S. 213–217. DOI: 10.1002/uog.12394.

Chaoui, R.; Heling, K.; Mielke, G.; Hofbeck, M.; Gembruch, U. (2008): Qualitätsanforderungen der DEGUM zur Durchführung der fetalen Echokardiografie. In: *Ultraschall in der Medizin (Stuttgart, Germany: 1980)* 29 (2), S. 197–200. DOI: 10.1055/s-2008-1027302.

Chitayat, David; Langlois, Sylvie; Douglas Wilson, R.; Audibert, François; Blight, Claire; Brock, Jo-Ann et al. (2011): Prenatal Screening for Fetal Aneuploidy in Singleton Pregnancies. In: *Journal of Obstetrics and Gynaecology Canada* 33 (7), S. 736–750. DOI: 10.1016/S1701-2163(16)34961-1.

Clopper, C. J.; Pearson, E. S. (1934): The Use of Confidence or Fiducial Limits Illustrated in the Case of the Binomial. In: *Biometrika* 26 (4), S. 404. DOI: 10.2307/2331986.

DEGUM (2018a): DEGUM Stufe III Zertifizierungsantrag Geburtshilflicher Ultraschall. Online verfügbar unter <https://www.degum.de/sektionen/gynaekologie-geburtshilfe/mehrstufenkonzept-zertifizierung/stufe-iii.html>.

DEGUM (2018b): DEGUM-Kursleiter Zertifizierungsantrag Geburtshilflicher Ultraschall. Online verfügbar unter <https://www.degum.de/sektionen/gynaekologie-geburtshilfe/mehrstufenkonzept-zertifizierung/kursleiter.html>.

DEGUM (2018c): DEGUM-Stufe III Rezertifizierungsantrag Geburtshilflicher Ultraschall. Online verfügbar unter <https://www.degum.de/sektionen/gynaekologie-geburtshilfe/mehrstufenkonzept-zertifizierung/stufe-iii.html>.

DEGUM (2019): DEGUM Stufe I Zertifizierungsantrag Sektion Gynäkologie und Geburtshilfe. Online verfügbar unter <https://www.degum.de/sektionen/gynaekologie-geburtshilfe/mehrstufenkonzept-zertifizierung/stufe-i.html>.

Eichhorn, K-H; Schramm, T.; Bald, R.; Hansmann, M.; Gembruch, U. (2006): Qualitätsanforderungen an die DEGUM-Stufe I bei der geburtshilflichen Ultraschalldiagnostik im Zeitraum 19 bis 22 Schwangerschaftswochen. In: *Ultraschall in der Medizin (Stuttgart, Germany: 1980)* 27 (2), S. 185–187. DOI: 10.1055/s-2006-926622.

Eisenberg, Vered H.; Alcazar, Juan L.; Arbib, Nissim; Schiff, Eyal; Achiron, Reuven; Goldenberg, Motti; Soriano, David (2017): Applying a statistical method in transvaginal ultrasound training. Lessons from the learning curve cumulative summation test (LC-CUSUM) for endometriosis mapping. In: *Gynecological surgery* 14 (1), S. 19. DOI: 10.1186/s10397-017-1022-4.

Eurenius, Karin; Axelsson, Ove; Cnattingius, Sven; Eriksson, Lars; Norsted, Torgny (1999): Second trimester ultrasound screening performed by midwives; sensitivity for detection of fetal anomalies. In: *Acta obstetrica et gynecologica Scandinavica* 78 (2), S. 98–104. DOI: 10.1034/j.1600-0412.1999.780205.x.

Faber, R.; Heling, Kai-Sven; Steiner, Horst; Gembruch, Ulrich (2019): Dopplersonografie in der Schwangerschaft – Qualitätsanforderungen der DEGUM und klinischer Einsatz (Teil 1). In: *Ultraschall in der Medizin (Stuttgart, Germany: 1980)* 40 (3), S. 319–325. DOI: 10.1055/a-0800-8596.

Garne, E.; Berghold, A.; Johnson, Z.; Stoll, C. (2001): Different policies on prenatal ultrasound screening programmes and induced abortions explain

- regional variations in infant mortality with congenital malformations. In: *Fetal diagnosis and therapy* 16 (3), S. 153–157. DOI: 10.1159/000053901.
- Gembruch, Ulrich; Hecher, Kurt; Steiner, Horst (2013): *Ultraschalldiagnostik in Geburtshilfe und Gynäkologie*. Berlin, Heidelberg: Springer Berlin Heidelberg.
- Gemeinsamer Bundesausschuss: Beschluss des Gemeinsamen Bundesausschusses über eine Änderung der Richtlinien über die ärztliche Betreuung während der Schwangerschaft und nach der Entbindung (Mutterschafts-Richtlinien): *Ultraschallscreening in der Schwangerschaft*, S. 1–7. Online verfügbar unter [www.g-ba.de](http://www.g-ba.de), zuletzt geprüft am 15.06.2017.
- Grandjean, Hélène; Larroque, Danièle; Levi, Salvator (1999): The performance of routine ultrasonographic screening of pregnancies in the Eurofetus Study. In: *American Journal of Obstetrics and Gynecology* 181 (2), S. 446–454. DOI: 10.1016/s0002-9378(99)70577-6.
- Hackelöer, B.-J.; Hecher, K. (2002): Ultraschallscreening im 2. Trimenon. In: *Gynäkologe (Der Gynäkologe)* 35 (7), S. 628–636. DOI: 10.1007/s00129-002-1222-4.
- Hackelöer, Bernhard-Joachim (2005): Sinn und Grenzen dergewebshilflichen Sonographie. In: *Gynäkologisch-geburtshilfliche Rundschau* 45 (2), S. 62–72. DOI: 10.1159/000083780.
- Hoopmann, Kagan (2014): Kernpunkte der fetomater-nalen Dopplersonografie. In: *Frauenarzt* (4), S. 358–363.
- Institut für Qualität und Wirtschaftlichkeit im Gesundheitswesen (2008): *Ultraschallscreening in der Schwangerschaft: Testgüte hinsichtlich der Entdeckungsrate fetaler Anomalien. Abschlussbericht S05-03*. Köln.
- Kähler, Christiane; Schramm, Thomas; Bald, Rainer; Gembruch, Ulrich; Merz, Eberhard; Eichhorn, Karl-Heinz (2020): Aktualisierte Qualitätsanforderungen an die Ultraschall- Screeninguntersuchung in der pränatalen Basisdiagnostik (=DEGUM-Stufe I) im Zeitraum 18 + 0 bis 21 + 6 Schwangerschaftswochen. In: *Ultraschall in der Medizin (Stuttgart, Germany: 1980)*. DOI: 10.1055/a-1018-1752.
- Kainer, Franz; Berg, Christoph (2020): *Sonografie-Atlas Geburtsmedizin/Gynäkologie*.
- Kaisenberg, C. von; Chaoui, R.; Häusler, M.; Kagan, K. O.; Kozłowski, P.; Merz, E. et al. (2016): Qualitätsanforderungen an die weiterführende differenzierte Ultraschalluntersuchung in der pränatalen Diagnostik (DEGUM-Stufen II und III) im Zeitraum 11-13+6 Schwangerschaftswochen. In: *Ultraschall in der Medizin (Stuttgart, Germany : 1980)* 37 (3), S. 297–302. DOI: 10.1055/s-0042-105514.
- Katorza, E.; Achiron, R. (2012): Early Pregnancy Scanning for Fetal Anomalies - The New Standard? In: *CLINICAL OBSTETRICS AND GYNECOLOGY* 55 (1), S. 199–2016, zuletzt geprüft am 15.06.2017.
- KBV (2012): Online-Prüfung zum neuen Ultraschallscreening im 2. Trimenon – was Gynäkologen dazu wissen sollten. Hg. v. Kassenärztliche

- Bundesvereinigung. Online verfügbar unter [https://www.kbv.de/html/themen\\_7262.php](https://www.kbv.de/html/themen_7262.php), zuletzt geprüft am 06.07.2020.
- Landesärztekammer Baden-Württemberg (2017): Richtlinien der Landesärztekammer Baden-Württemberg über den Inhalt der Weiterbildung.
- Landesärztekammer Baden-Württemberg (2018): Weiterbildungsordnung der Landesärztekammer Baden-Württemberg (WBO 2006).
- Langer, Bruno; Caneva, Marie-Pierre; Schlaeder, Guy (1999): Routine prenatal care in Europe. The comparative experience of nine departments of gynaecology and obstetrics in eight different countries. In: *European Journal of Obstetrics & Gynecology and Reproductive Biology* 85 (2), S. 191–198. DOI: 10.1016/S0301-2115(99)00020-2.
- Madsen, M. E.; Konge, L.; Nørgaard, L. N.; Tabor, A.; Ringsted, C.; Klemmensen, A. K. et al. (2014): Assessment of performance measures and learning curves for use of a virtual-reality ultrasound simulator in transvaginal ultrasound examination. In: *Ultrasound in obstetrics & gynecology: the official journal of the International Society of Ultrasound in Obstetrics and Gynecology* 44 (6), S. 693–699. DOI: 10.1002/uog.13400.
- Merz, E.; Eichhorn, K-H; Kaisenberg, C. von; Schramm, T. (2012): Aktualisierte Qualitätsanforderungen an die weiterführende differenzierte Ultraschalluntersuchung in der pränatalen Diagnostik (= DEGUM-Stufe II) im Zeitraum von 18 + 0 bis 21 + 6 Schwangerschaftswochen. In: *Ultraschall in der Medizin (Stuttgart, Germany: 1980)* 33 (6), S. 593–596. DOI: 10.1055/s-0032-1325500.
- Patel, Hersha; Chandrasekaran, Dhivya; Myriokefalitaki, Eva; Gebeh, Alpha; Jones, Kate; Jeve, Yadava B. (2016): The Role of Ultrasound Simulation in Obstetrics and Gynecology Training. A UK Trainees' Perspective. In: *Simulation in healthcare: journal of the Society for Simulation in Healthcare* 11 (5), S. 340–344. DOI: 10.1097/SIH.000000000000176.
- Rauskolb, R., Pelz, F. J (2004): Ultraschalldiagnostik im Rahmen der Schwangerenvorsorge. Stellungnahme der AG Medizinrecht der DGGG. In: *FRAUENARZT* 2004 (45), S. 576–579.
- Salomon, L. J.; Alfirevic, Z.; Berghella, V.; Bilardo, C.; Hernandez-Andrade, E.; Johnsen, S. L. et al. (2011): Practice guidelines for performance of the routine mid-trimester fetal ultrasound scan. In: *Ultrasound in obstetrics & gynecology: the official journal of the International Society of Ultrasound in Obstetrics and Gynecology* 37 (1), S. 116–126. DOI: 10.1002/uog.8831.
- SGB V (2008): Vereinbarung von Qualitätssicherungsmaßnahmen nach § 135 Abs. 2 SGB V zur Ultraschalldiagnostik (Ultraschall-Vereinbarung), vom 01.01.2018. Online verfügbar unter <http://www.kbv.de/media/sp/Ultraschallvereinbarung.pdf>.
- Shipp, Thomas D.; Benacerraf, Beryl R. (2002): Second trimester ultrasound screening for chromosomal abnormalities. In: *Prenatal diagnosis* 22 (4), S. 296–307. DOI: 10.1002/pd.307.

Siemer, J.; Schild, R.; Hoopmann, M. (2013): Neuerungen im Mutterpass und pränatalen Ultraschallscreening. In: *Geburtsh Frauenheilk* 73 (07), R49-R62. DOI: 10.1055/s-0032-1328771.

Strauss, Alexander (2004): Normalbefunde im 2. und 3. Trimenon. In: Alexander Strauss, Ivo Markus Heer, Susanne Müller-Egloff und Alexander Burges (Hg.): *Ultraschallpraxis. Geburtshilfe und Gynäkologie*. Berlin, Heidelberg: Springer Berlin Heidelberg, S. 37–39.

Strauss, Alexander (2017): *Ultraschallpraxis in Geburtshilfe und Gynäkologie*. Berlin, Heidelberg: Springer Berlin Heidelberg.

Stümpflen, Ingrid; Stümpflen, Andreas; Wimmer, Maria; Bernaschek, Gerhard (1996): Effect of detailed fetal echocardiography as part of routine prenatal ultrasonographic screening on detection of congenital heart disease. In: *The Lancet* 348 (9031), S. 854–857. DOI: 10.1016/S0140-6736(96)04069-X.

Taipale, Pekka; Ammälä, Martti; Salonen, Riitta; Hiilesmaa, Vilho (2004): Two-stage ultrasonography in screening for fetal anomalies at 13-14 and 18-22 weeks of gestation. In: *Acta obstetrica et gynecologica Scandinavica* 83 (12), S. 1141–1146. DOI: 10.1111/j.0001-6349.2004.00453.x.

Voigt, Franziska; Franz, Cordula; Stickeler, Elmar; Goecke, Tamme (2017): Ultraschalldiagnostik im 2. Trimenon. In: *Frauenheilkunde up2date* 11 (04), S. 335–355. DOI: 10.1055/s-0043-105908.

WIGTON, THOMAS R.; SABBAGHA, RUDY E.; TAMURA, RALPH K.; COHEN, LEEBER; MINOGUE, JOHN P.; STRASBURGER, JANETTE F. (1993): Sonographic Diagnosis of Congenital Heart Disease. Comparison Between the Four-Chamber View and Multiple Cardiac Views. In: *Obstetrics & Gynecology* 82 (2). Online verfügbar unter [http://journals.lww.com/greenjournal/Fulltext/1993/08000/Sonographic\\_Diagnosis\\_of\\_Congenital\\_Heart\\_Disease\\_.11.aspx](http://journals.lww.com/greenjournal/Fulltext/1993/08000/Sonographic_Diagnosis_of_Congenital_Heart_Disease_.11.aspx).

Yang, X.; Chen, M.; Wang, H. F.; Leung, T. Y.; Borenstein, M.; Nicolaides, K. et al. (2010): Learning curve in measurement of fetal frontomaxillary facial angle at 11-13 weeks of gestation. In: *Ultrasound in obstetrics & gynecology: the official journal of the International Society of Ultrasound in Obstetrics and Gynecology* 35 (5), S. 530–534. DOI: 10.1002/uog.7574.

## **7 Erklärung zum Eigenanteil der Dissertationsschrift**

Die Arbeit wurde in der Pränataldiagnostik der Frauenklinik unter Betreuung von Prof. Dr. med. Markus Hoopmann durchgeführt.

Die Konzeption der Studie erfolgte in Zusammenarbeit mit Prof. Dr. med. M. Hoopmann und Prof. Dr. med. O. Kagan.

Die Ultraschallbilder wurden (nach Einarbeitung durch Prof. Dr. med. M. Hoopmann) von mir eigenständig vorsortiert und durch Prof. Dr. med. M. Hoopmann bewertet. Durch Prof. Dr. med. O. Kagan erfolgte mittels Stichproben die Zweitbegutachtung. Anhand der ausgewerteten Bilder erfolgte die statistische Auswertung nach Anleitung durch Prof. Dr. med. M. Hoopmann durch mich.

Ich versichere, das Manuskript selbständig verfasst zu haben und keine weiteren als die von mir angegebenen Quellen verwendet zu haben.

Augsburg, den 11.05.21

Franziska Rieger

## 8 Lebenslauf

### Persönliche Daten

Franziska Maria Rieger

Geboren am 23. April 1989

in Schwabmünchen, Deutschland

### Ausbildung

Seit 10/2020	Assistenzärztin der Inneren Medizin am Universitätsklinikum Augsburg
04/2020-09/2020	Weiterbildungsassistentin in der Allgemeinmedizinpraxis Rieger und Dr. Jaser, Bobingen
09/2018-03/2020	Assistenzärztin der Orthopädie an den Universitäts- und Rehabilitationskliniken Ulm
seit Januar 2017	Dissertation in der Pränataldiagnostik Tübingen bei Prof. Dr. med. Markus Hoopmann: „Lernkurven in der pränatalen II. Trimester-Ultraschalldiagnostik im Rahmen eines Ausbildungscurriculums“
27.06.2018	Approbation als Ärztin
22.06.2018	3. Staatsexamen
06.04.2017	2. Staatsexamen
27.03.2014	1. Staatsexamen
Ab 04/2012	Medizinstudium an der Eberhard Karls Universität Tübingen
2009-2012	Sebastian Kneipp Berufsfachschule für Physiotherapie, Bad Wörishofen
1999-2008	Leonhard-Wagner-Gymnasium, Schwabmünchen, Abschluss: Abitur



## **Praktische Erfahrungen und Tätigkeiten**

### Praktisches Jahr:

- 2018, 4 Monate Internal Medicine Department im Mayo General Hospital, Castlebar, Irland
- 2017, 4 Monate Chirurgische Klinik Spitalzentrum Oberwallis, Visp, Schweiz
- 2017, 4 Monate Universitätsklinik für Orthopädie Tübingen

### Famulaturen:

- 2016, 1 Monat Kinderklinik Tübingen, Abteilung für Entwicklungsstörungen und Neurologie
- 2015, 1 Monat Hausarztpraxis Rieger und Dr. Jaser in Bobingen
- 2015, 1 Monat Klinikum Landsberg am Lech, orthopädische und unfallchirurgische Abteilung
- 2014, 1 Monat Diakonissen Krankenhaus Augsburg, kardiologische Abteilung/ Herzkatheter Zentrum

### Physiotherapeutische Praktika:

- 2010-2012 Klinikum Landsberg am Lech, Kreisklinik Mindelheim, Fachklinik Enzensberg, Gesundheitszentrum Pro Vita Augsburg, Physiotherapie Praxis Engelhardt und Petrich Mindelheim und Physiotherapie Praxis Sigl Neugablonz

### Pflegepraktika:

- 2009, 3 Monate orthopädischen Fachklinik der Hessing Stiftung Augsburg
- 2008, 2 Monate Wertachklinik Schwabmünchen

Franziska Rieger

Augsburg, den 11.05.2021

## **9 Danksagung**

Ich danke Herrn Prof. Dr. med. Markus Hoopmann für seine geduldige Begleitung und Unterstützung als Betreuer dieser Dissertation. Außerdem gilt mein Dank insbesondere meiner Familie für ihr Verständnis, ihre motivierenden Worte und hilfreichen Anmerkungen.