

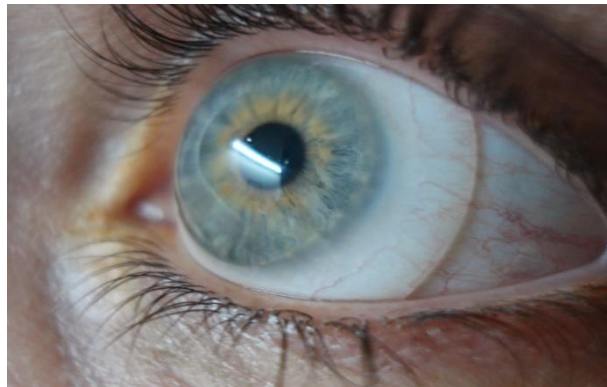


**Facultad de Farmacia
Universidad de Sevilla**



TRABAJO FIN DE GRADO

INDICACIONES TERAPÉUTICAS DE LENTES DE CONTACTO ESCLERALES





Facultad de Farmacia

Universidad de Sevilla

**INDICACIONES TERAPÉUTICAS DE LENTES DE CONTACTO
ESCLERALES**

Grado en Óptica y Optometría

Trabajo Fin de Grado.

Tipología del trabajo: Bibliográfico

Autor: Francisco Javier Ríos Callejas

Tutora: María del Carmen Sánchez González

Departamento de Física de la Materia Condensada

Lugar y fecha de presentación: Facultad de Farmacia, 19 de julio 2021.

Resumen.

Las lentes de contacto esclerales son lentes rígidas gas permeable de gran diámetro que no contactan con la córnea y descansan totalmente sobre la conjuntiva, capa que recubre la esclerótica.

El uso de las lentes esclerales como método de corrección refractiva pierde protagonismo con la aparición de las lentes hidrofílicas, más pequeñas, económicas y fáciles de manejar. Sin embargo, su adaptación vuelve a estar de actualidad por la cantidad de patologías que se benefician de sus propiedades. Las lentes esclerales han experimentado un crecimiento desde un 1% en 2014 a más del 5% del total de lentes de contacto adaptadas en 2017.

El propósito de esta revisión sistemática fue enumerar las ventajas de las lentes de contacto esclerales con respecto a otras lentes o tratamientos en diferentes patologías.

La búsqueda bibliográfica se realizó entre febrero y mayo de 2021. Se encontraron 1480 artículos entre todas las bases de datos (Scopus, Pubmed y Web of Science). De estos estudios, finalmente se incluyeron 19. Todos los artículos seleccionados incluyen investigaciones llevadas a cabo entre 2016 y 2021, en las cuales se describe como la adaptación de lentes de contacto esclerales permite la mejora visual mediante una regularización de la superficie corneal (10 estudios) o gracias a la protección y creación de un ambiente propicio para la curación de la córnea (9 estudios).

Con este objetivo en los artículos tratados se mide la agudeza visual con corrección (AVcc) antes y después de la adaptación de las lentes. Además, se miden variables adicionales como las aberraciones de alto orden (AAO), la osmolaridad lagrimal, el error cilíndrico, el equivalente esférico, la prueba de Schirmer I, el tiempo de ruptura lagrimal (TBUT) o diferentes test como el OSDI o el Oxford.

El crecimiento en la adaptación de las lentes de contacto esclerales se debe al éxito que presenta en el tratamiento de patologías que no consiguen mejorar con ningún otro tipo de lente, fármaco, lagrimales artificiales o cirugía.

Palabras clave: lentes esclerales, ectasias, astigmatismos irregulares, queratocono, ojo seco

ÍNDICE

1. Introducción.	3
1.1 Lentes esclerales.	4
1.1.1 Historia.	4
1.1.2 Definición.	5
1.1.3 Clasificación.	6
1.1.4 Estructura.	6
1.1.5 Materiales.	9
1.2 Indicaciones.	9
2. Objetivos.	11
3. Metodología.	11
4. Discusión y resultados.	13
4.1 Indicaciones terapéuticas.	18
4.1.1 Regularización corneal.	18
4.1.1.1 Queratocono.	18
4.1.1.2 Degeneración marginal pelúcida.	21
4.1.1.3 Queratoplastia penetrante.	21
4.1.1.4 Queratotomía radial.	22
4.1.1.5 Anillos intraestromales.	22
4.1.1.6 Laser Assisted in Situ Keratomileusis (LASIK).	23
4.1.1.7 Afaquia junto a irregularidad corneal severa.	24
4.1.2 Protección ocular.	25
4.1.2.1 Síndrome de Stevens-Johnson.	25
4.1.2.2 Penfigoide de las membranas mucosas (PMM).	26
4.1.2.3 Queratitis neurotrófica.	27
4.1.2.4 Queratitis por exposición.	28
4.1.2.5 Defectos epiteliales persistentes (DEP).	28
4.1.2.6 Enfermedad del injerto contra el huésped (EICH).	29
4.1.2.7 Neovascularización corneal.	30
4.1.2.8 Síndrome de ojo seco (SOS).	31
5. Conclusiones.	32
6. Bibliografía.	33

1. Introducción.

Actualmente el uso de las lentes de contacto esclerales se encuentra en auge siendo cada vez más amplia la lista de patologías de la superficie corneal que solo pueden mejorar con el uso de este tipo de lentes.

Dentro de las lentes de contacto se distinguen lentes hidrofílicas (conocidas como blandas) y rígidas gas permeable (RGP). Estas últimas a su vez se dividen en varios tipos en función de donde realicen su apoyo.

Las lentes RGP más comunes apoyan totalmente sobre la córnea, presentando siempre un diámetro inferior al diámetro horizontal del iris visible (DHIV), que es la distancia desde el limbo esclerocorneal nasal al temporal. Según el tamaño, se distinguen lentes de mayor diámetro cuyo apoyo se realiza tanto en córnea como en esclera, estas son las lentes esclerocorneales.

Finalmente, las lentes de contacto esclerales, sobre las que versa este estudio, son lentes de gran diámetro cuyo punto de apoyo se sitúa totalmente en la esclera. Estas lentes representan un gran avance en el tratamiento de multitud de patologías oculares, consiguiendo tanto una cantidad como una calidad de visión no obtenible ni con gafas ni con cualquier otro tipo de lentes de contacto para estas patologías. No solo aumenta el diámetro, sino también la distancia entre córnea y lente, consiguiendo reservorios lagrimales mayores que favorecen la lubricación de la superficie corneal, de ahí su importancia también en patologías que cursen con ojo seco severo.

Según una encuesta realizada por Contact Lens Spectrum a usuarios de lentes de contacto, las lentes esclerales han experimentado un crecimiento desde un 1% en 2014 a más del 5% del total de lentes de contacto adaptadas (blandas y rígidas) en 2017. Las principales razones de este aumento se deben a los avances realizados en la última década (Vincent, 2018).

Las nuevas técnicas de torneado permiten realizar diseños mucho más complejos y a su vez reproducibles de lentes de contacto esclerales. Esto unido a la utilización de materiales altamente permeables al oxígeno facilita la adaptación de estas lentes. (Vincent, 2018).

Los avances en instrumentación óptica también han servido para lograr mejores adaptaciones con estas lentes gracias a las medidas cada vez más precisas y completas de los topógrafos corneales y la utilización de la tomografía de coherencia óptica (OCT) como medio para estudiar las variaciones fisiológicas en la superficie corneal con el uso de las lentes esclerales.

1.1 Lentes esclerales.

1.1.1 Historia.

Las lentes esclerales existen desde hace cientos de años, antes que cualquier otro tipo de lentes de contacto. Las primeras lentes de contacto partían de diseños de ojos artificiales, que eran las primeras estructuras de gran diámetro colocadas directamente sobre la superficie ocular. La elaboración de ojos artificiales comienza en Egipto alrededor del 2000 a.c, estos se utilizaban al embalsamar los cadáveres por la creencia de que podrían seguir viendo después de la muerte (Bowden,Barnett, 2017).

La elaboración de ojos artificiales se convirtió en un gran negocio siglos después debido a la frecuencia de infecciones oculares por falta de higiene y antibióticos que acababan provocando la pérdida del ojo, además del comienzo del uso de cal y metales calientes en la industria (Bowden,Barnett, 2017).

En 1859 William White Cooper, oftalmólogo inglés, utilizó una especie de concha de vidrio transparente, realizada por fabricantes de ojos artificiales, con el objetivo de separar la córnea de los párpados en un caso de simbléfaron. Esta estructura era muy similar a las lentes esclerales actuales salvo por la ausencia de la zona óptica (Cooper,1859).

Las primeras lentes esclerales fabricadas en Europa eran de vidrio soplado, delgadas, con bajo peso y neutras. Elaboradas por Fredich A.Muller y Albert C. Muller en 1887, hermanos que trabajaban en una empresa familiar de ojos artificiales, la principal indicación era el manejo de enfermedades de la superficie ocular. El primer paciente tenía daños quirúrgicos en el párpado del ojo derecho, dejando la córnea expuesta. Eran lentes esféricas en la zona escleral, favoreciendo el paso de la lágrima y por tanto la comodidad. (Nissel, 1956)

Posteriormente Adolf Eugen Gaston Fick, oftalmólogo alemán, describió su uso para corregir la visión. Utilizó lentes esclerales con 6 pacientes, 5 de ellos con diferentes grados de opacidad corneal y 1 con queratocono logrando una mejora de la Agudeza Visual (AV) desde 2/60 a 6/36 (Fick, 1888).

En 1889, August Muller, elaboró unas lentes esclerales para su propio uso con el objetivo de corregir sus 14 dioptrías (D) de miopía magna como tesis para su doctorado en medicina en la Universidad de Kiel. Fueron elaboradas por el óptico alemán Otto Himmler y tenían un diámetro de entre 15 y 16 mm. Muller también describió las molestias que limitaban la tolerancia, llegando a utilizar gotas para los ojos a base de cocaína antes de la inserción de las lentes, sin éxito debido a su toxicidad (Muller, 1889) Este problema fue solventado en 1892, con el uso de solución salina para insertar las lentes por recomendación del oftalmólogo francés Henri Dor.

Con la entrada de 1900 a Muller se le sumó Carl Zeiss, que elaboraba lentes esclerales con vidrio esmerilado. Estas lentes ya eran capaces de corregir pequeñas ametropías, pero apenas podían ser usadas por tiempos de entre 30 minutos y 2 horas.



Figura 1. Perfil de la lente escleral de Zeiss(Bowden,Barnett, 2017)

El siguiente gran avance se produjo en 1930 con el desarrollo de plásticos como el polimetilmetacrilato (PMMA) (Bowden,Barnett, 2017).

Con el desarrollo de las lentes hidrofílicas, las lentes esclerales perdieron peso. Se experimenta un nuevo resurgir con el desarrollo de las primeras lentes esclerales de gas permeable elaboradas con acetato butirato de celulosa (CAB) en 1970. Tenían diámetros entre 18-25 mm y eran indicadas en ojo seco, superficies corneales irregulares o para facilitar la cicatrización de la córnea. (Bowden,Barnett, 2017)

En 1983, Donald Ezequiel describe las condiciones oculares para las cuales las lentes esclerales son especialmente beneficiosas, entre ellas habla del queratocono avanzado, irregularidades corneales por traumatismos, injertos o distrofias, deformidades palpebrales o ptosis (Ezequiel, 1983).

Avances modernos han superado sus defectos, incluido la inducción de edema corneal debido a la pobre transmisibilidad de oxígeno a través de la lente. En los últimos años ha habido una explosión de nuevos diseños e innovaciones en todo el mundo provocando que cada vez sea mayor el uso de las lentes esclerales (Bowden,Barnett, 2017).

1.1.2 Definición.

Una lente escleral es una lente de contacto rígida gas permeable de gran diámetro que no entra en contacto ni con la córnea ni con el limbo y que descansa solamente en la esclera. La lente se apoya en un reservorio de líquido lagrimal. Realmente ‘escleral’ es un nombre equivocado. No descansa en la esclera, sino en la conjuntiva, la capa que está sobre la esclera (Johns, Barnett, 2017).

1.1.3 Clasificación.

Existen diferentes formas de clasificar a las lentes de contacto rígidas gas permeable de gran diámetro. Durante muchos años la terminología más usada clasificaba las lentes según su diámetro. De esta forma se establecen lentes corneales (8-12 mm), corneoesclerales o también llamadas semiesclerales (12.5-15 mm) y esclerales (15-25 mm, subdividiéndose en mini-esclerales 15-18 mm y gran esclerales 18-25 mm).

Sin embargo, en 2013 la Sociedad de Educación en Lentes Esclerales (SLS) establece una terminología basada en las características de su adaptación, independientemente del diámetro (tabla 1). De esta forma, se establece la división en corneales, corneoesclerales y esclerales. (Johns, Barnett, 2017).

Tabla 1. Terminología recomendada por la SLS. (Barnett, Johns, 2017).

Lente	Subdivisión	Apoyo
Corneal		Totalmente en la córnea.
Corneo-escleral		Parcialmente en córnea, parcialmente en esclera.
Escleral	Lentes mini-esclerales: Hasta 6 mm mayor que el DHIV.	La lente se apoya totalmente en la esclera.
	Lentes gran esclerales: Más de 6 mm mayor que el DHIV.	

El motivo de que esta clasificación basada en la adaptación sea la más adecuada se debe a que clasificar las lentes por el diámetro pierde validez cuando el diámetro de la córnea no es estándar. Por ejemplo, una lente clasificada por su diámetro como corneoescleral puede actuar como totalmente escleral en una persona con microcórnea. Es decir, según el DHIV que tenga cada paciente, una lente se va a adaptar como un tipo u otro. De esta forma, lo más adecuado es clasificar las lentes en función del apoyo en la superficie ocular.

1.1.4 Estructura.

Una lente de contacto escleral está compuesta de diferentes partes o zonas. De nuevo, tal y como ocurre con los tipos de lentes, también hay diversidad de criterios en la división de las partes de una lente escleral. Un problema de unificar las lentes esclerales es que cada diseño tiene propiedades únicas y variables. Aunque la función sea parecida, la geometría varía entre curvas, tangentes o ángulos.

Según la terminología de la International Organization for Standardization (ISO) encontramos 4 zonas:

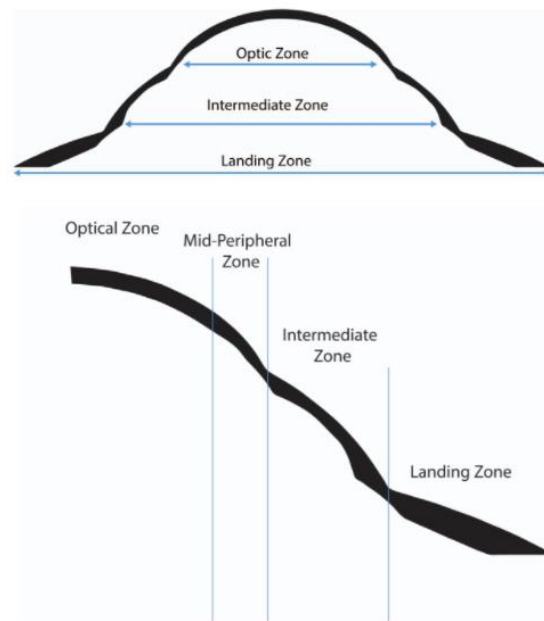


Figura 2. Las 4 zonas de una lente escleral establecida por la Organization for Standardization (ISO) desde dos puntos de vista.

• **Zona óptica.** También llamada curva base, zona de separación apical o zona corneal entre otras. Abarca el diámetro de la parte central de la lente y la curvatura base de la zona anterior y posterior de la lente. Proporciona la potencia dióptrica, el radio de curvatura y la altura o profundidad sagital (máxima distancia descrita por una cuerda perpendicular al eje de rotación de una superficie, a la superficie curva).

Tanto la potencia como el radio son comunes a cualquier tipo de lente independientemente de la marca de lente. Sin embargo la altura sagital, no proporciona siempre la misma separación central en todas las lentes debido a las diferentes geometrías utilizadas por cada fabricante. La zona óptica es la única parte de la lente escleral con propiedades ópticas. Otro parámetro medido en esta zona es el espesor central, debe ser lo suficientemente grueso para evitar daños por el manejo y uso de la lente pero a su vez lo suficientemente delgado para tener buena permeabilidad al oxígeno. (Johns, Barnett, 2017).

• **Zona media periférica.** También llamada zona corneal periférica, levantamiento o curva periférica. Sobre esta parte existen diferentes criterios, ya que no en todas las lentes esclerales se presenta. Depende del diseño, algunas la incluyen dentro de su zona óptica o su zona intermedia. Su objetivo es aumentar la separación entre la lente y la córnea periférica media (Johns, Barnett, 2017).

Las fenestraciones son unas perforaciones esféricas o cilíndricas en la zona media periférica que pueden encontrarse en algunos diseños. Separados o agrupados con una inclinación de 45° respecto del borde, tienen la finalidad de lograr un mayor intercambio lagrimal con nueva oxigenación y asistiendo a la excursión de posibles detritus atrapados entre la lente y la córnea. Su utilidad aún se encuentra en investigación.

• Zona intermedia. También llamada curva limbal, zona limbal o zona de transición. Entre la periferia media y la zona de apoyo de la lente escleral, puentea el limbo y puede controlar la altura sagital de la lente. El levantamiento sobre el limbo es uno de los factores más importantes del diseño de la lente, lo logra mediante una geometría inversa. (Johns, Barnett, 2017).

• Zona de apoyo. También llamada zona escleral, periférica o háptico periférico. Es la zona de ajuste de la lente, contactando con la conjuntiva. Para una adaptación ideal, la zona de apoyo debe estar prácticamente alineada con la superficie ocular. Presenta varias características que pueden ser modificadas con el fin de lograr una adaptación adecuada:

- Periferias o hápticas tóricas: Ofrecen mejor centrado, reducción tanto de la formación de burbujas de aire bajo la lente como del debris (residuos mucosos bajo la lente). También favorecen el blanqueamiento de vasos conjuntivales. Cuando existen diferencias entre dos meridianos separados por 90 grados, se puede diseñar con superficie posterior tórica. En casos especiales con cambios en todos los cuadrantes se pueden lograr lentes con hasta 8 meridianos para su adaptación personalizada.




Figura 3. Lente de contacto escleral con diseño de 8 meridianos. (Johns, Barnett, 2017).

- Brechas y canales/microbóvedas: Cuando las lentes esclerales cierran completamente en la zona de apoyo se pueden incorporar con el objetivo de mejorar el intercambio lagrimal. Son excavaciones en la parte posterior de la lente que pueden continuar en la parte anterior, miden menos de 100 micras y no son visibles.
- Notch: Son muescas o cortes en la forma de la lente con el objetivo de salvar una anomalía conjuntival (pterigium, pingüecula, elevación por glaucoma entre otras). En estos casos la orientación de la lente será crítica, para asegurarnos de salvar el problema corneal.
- Puntos y marcas láser: A veces se pone un punto como marca láser en la lente derecha. No poniendo nada, 2 puntos o uno de diferente color en el ojo izquierdo. Además del ojo, también indican la orientación. También puede tener marcas en la superficie anterior con el objetivo de identificar al paciente o establecer la toricidad (Johns, Barnett, 2017).

1.1.5 Materiales.

Desde vidrio soplado o esmerilado en su inicio pasando por plásticos como el polimetilmetacrilato (PMMA) hasta los actuales materiales altamente permeables al gas. El Dk/t mide la permeabilidad al oxígeno, la capacidad que tiene de pasar a través de la lente y llegar a la superficie corneal.

Las lentes esclerales son más gruesas que las corneales, entre 0.4-0.6 mm, lo que reduce bastante el Dk/t. Su grosor se debe a la facilidad que tienen para deformarse cuando son delgadas por la asimetría de su superficie anterior. La flexión de las lentes se puede explorar una vez puestas, mediante técnicas como la topografía o la queratometría.

El reemplazo de las lentes de contacto esclerales puede ser un año o varios. Con el paso de los meses la humectabilidad decrece, de forma que se pierde progresivamente la comodidad.

1.2 Indicaciones.

Comienzan con Fick y Kalt adaptándolas a finales de 1800 en casos de queratocono, pero su uso comienza a extenderse con la aparición de los materiales permeables al gas, que reducían la hipoxia provocada por el polimetilmetacrilato usado en estas lentes (Schornack, 2015).

Posteriormente se describió como sus principales indicaciones el uso para mejorar la visión en irregularidades corneales significativas, como medio para proteger la superficie ocular y la corrección del error refractivo.

•**Mejora visual.** Las lentes esclerales actúan sobre la superficie corneal haciéndola uniforme y por tanto eliminando o reduciendo las irregularidades existentes. El hecho de que la lente no contacte con la zona corneal otorga grandes beneficios ópticos, además también mejoran la estabilidad y centrado de otros tipos de lentes. La falta de contacto en córnea también proporciona mayor comodidad facilitando la adaptación. Con esta finalidad se utilizan en ectasias corneales (Schornack, 2015).

Las ectasias se pueden dividir en primarias (queratocono, queratoglobos y degeneración macular pelúcida) o secundarias(postcirugía refractiva como laser assisted in-situ keratomileusis (LASIK), laser assisted epithelial keratoplasty (LASEK), queratectomía fotorrefractiva (PRK), queratotomía radial (RK) y trauma ocular)(Van der Worp, 2010).

Otras indicaciones en las que las lentes esclerales logran una mejora visual pueden ser trasplantes de córnea, cicatrices corneales, infecciones víricas, degeneraciones y distrofias corneales (degeneración marginal de Terrien o degeneración nodular de Salzmann entre otras). Incluso personas con grandes errores refractivos que no logran una buena visión con lentes corneales (Visser 1997) o para adaptar prismas en lentes de contacto, logrando mejor estabilización que con otros tipos de lentes de contacto. Por último, también se utilizan para reducir los destellos en casos de aniridia o albinismo (Millis, 2005).

•**Protección corneal.** Existen también muchas patologías que pueden beneficiarse de las lentes esclerales gracias al reservorio lagrimal que se forma entre lente y superficie corneal. Entre ellas están: Síndrome de Sjögren, defectos epiteliales persistentes, síndrome de Steven Johnson, enfermedad de injerto contra el huésped, penfigoide ocular cicatricial, enfermedad corneal neurotrófica y queratoconjuntivitis atópica (Van der Worp, 2010).

También protege en casos en los que no se puede cerrar completamente los párpados: coloboma de párpados, exoftalmos, ectropión, parálisis nerviosa y tras cirugía de retracción del párpado. Además, también constituyen una ayuda en casos de entropión, triquiasis, simblefaron o neurinoma acústico (Van der Worp, 2010).

En los últimos años la industria farmacéutica ha fijado su atención en las lentes esclerales, comenzando a utilizarse con el objetivo de administrar antibióticos a la vez que la superficie ocular se está recuperando en casos de defectos epiteliales persistentes (Van der Worp,2010).

Por último, también existe un uso no terapéutico de las lentes esclerales. Lentes esclerales pintadas se utilizan con motivos cosméticos en personas con atrofia bulbi o ptosis. Incluso con motivos deportivos en deportes acuáticos.

2. Objetivos.

El objetivo de la revisión sistemática fue enumerar las indicaciones terapéuticas de las lentes de contacto esclerales descritas en la literatura científica disponible, así como su efectividad y la comparación con otras alternativas para las mismas patologías.

También se describe la seguridad y las posibles complicaciones de las lentes esclerales así como el método de adaptación.

3. Metodología.

Esta revisión sistemática se realizó de acuerdo con la metodología PRISMA. Se realizaron búsquedas en las bases de datos PubMed, Web of Science y Scopus desde el 26 de febrero hasta el 19 de mayo.

Las palabras clave utilizadas fueron divididas en dos bloques unidos por operadores booleanos. El primero compuesto por los nombres en inglés de los diferentes tipos de lentes rígidas de gran diámetro (scleral lens, miniscleral lens, corneo-scleral contact lens, semiscleral contact lens).

El segundo está compuesto para las diferentes indicaciones de las lentes (therapeutic indications, optical considerations, therapeutic approach, corneal ectasia, corneal scarring, keratoconus, irregular astigmatism, dry eye, ectasia, Cross Linking, keratoplasty, penetrating keratoplasty, intracorneal ring segment, pellucid marginal degeneration, keratoglobus, LASIK, corneal infection, Herpes Simplex, corneal degeneration, Terrien marginal degeneration, Salzmann nodular degeneration, higher order aberrations, Stevens-Johnson syndrome, neurotrophic keratopathy, atopic keratoconjunctivitis, eyelid coloboma, exophthalmos, ectropion, entropion, nerve palsy, trichiasis, symblepharon, chemical burn, antibiotic reservoirs, drug reservoirs, keratitis).

Se evaluaron los artículos duplicados. Se identificaron y evaluaron los artículos seleccionados según criterios de inclusión y exclusión (Figura 1). Entre los criterios de inclusión estaban: (1) informes de casos, serie de casos, análisis de gráficos y ensayos que informan sobre indicaciones de lentes esclerales (2) publicaciones en los últimos 5 años.

Los criterios de exclusión fueron: (3) revisiones narrativas, revisiones sistemáticas, cartas al editor y correspondencia; (4) estudios en animales; (5) publicaciones que no están en inglés ni indexadas; (6) publicaciones sobre lentes intraoculares (LIO) de fijación escleral.

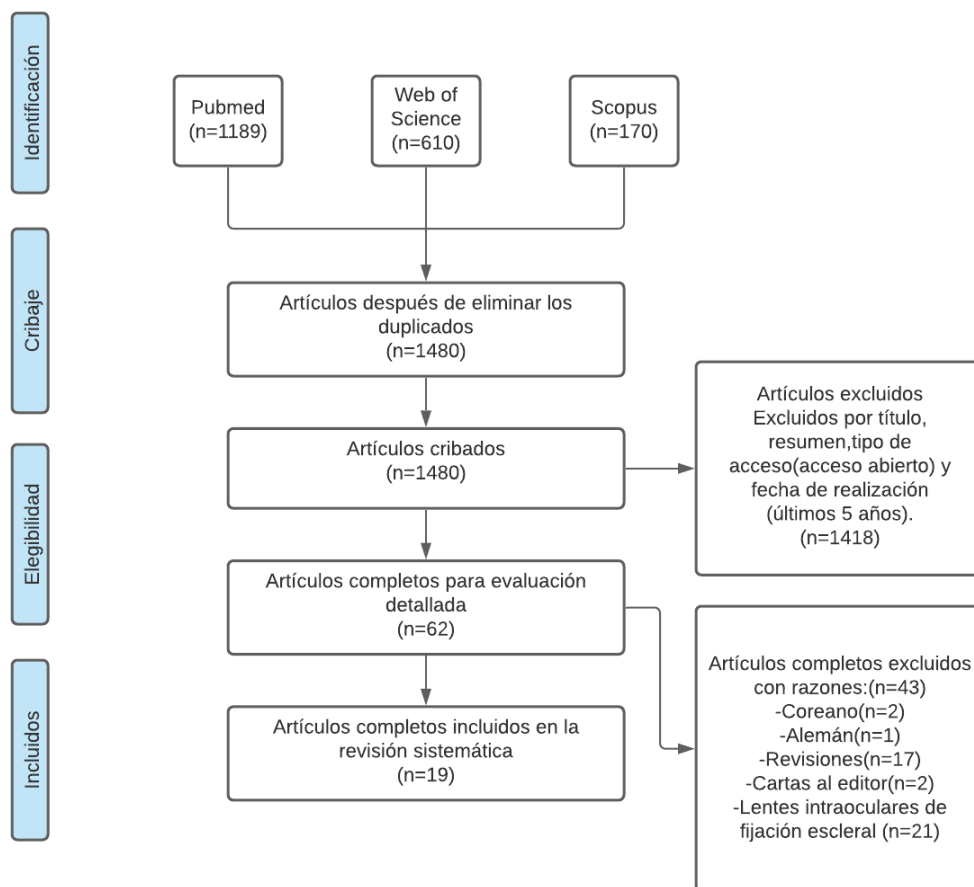


Figura 4. Diagrama de flujo.

Se diseñaron dos tablas para extraer los datos de los estudios incluidos. Los datos de la revisión sistemática se utilizaron para estudiar las características y las principales medidas de los estudios incluidos.

En la Tabla 2, los datos extraídos incluyeron: (1) autores y año de publicación; (2) diseño del estudio; (3) conflicto de intereses (sí o no; cuál, en caso afirmativo); (4) inclusión de participantes (5) criterios de exclusión; (6) período de seguimiento paciente medio (7) porcentaje de participantes masculinos involucrado en el estudio; (8) número de ojos involucrados en el estudio; (9) edad media de los participantes expresada en años; (10) grupos en los que se dividió a los participantes.

Entre la tabla de resultados (Tabla 3) se incluyeron: (1) autores y año de publicación; (2) tipología de la lente escleral; (3) laboratorio o marca registrada; (4) parámetros de la lente; (5) medidas de resultados pre y postadaptación (agudeza visual con corrección, error esférico, error cilíndrico, equivalente esférico, aberraciones de alto orden, aberración esférica, coma, trefoil, test OSDI, test Oxford, osmolaridad, Schimer I, y TBUT).

4. Discusión y resultados.

En esta parte del trabajo, se va a desarrollar la información extraída de los distintos artículos científicos seleccionados, los cuales van a ser analizados con el objetivo de llegar a conclusiones sobre las distintas indicaciones terapéuticas de las lentes de contacto esclerales, la eficacia, la seguridad y el beneficio sobre otros tipos de lentes o tratamientos.

Para cumplir con los objetivos propuestos en este trabajo, se realizan las siguientes tablas (Tabla 2 y Tabla 3). En la primera se identifican las características de cada estudio mientras que en la segunda el tipo de lente utilizada, sus parámetros y los resultados obtenidos.

Tabla 2. Características de los estudios descritos

Autor(año)	Diseño estudio	Conflicto de intereses	Criterios de inclusión	Criterios de exclusión	Seguimiento (meses)	Sujetos (% hombres)	N (ojos)	Edad (años) *	Grupos(n)
Alipour et al. (2016)	Serie de casos	No	Pacientes que no estaban satisfechos después de la implantación de anillo intraestromal, remitidos entre 2011 y 2012.	Pacientes que tuvieran antecedentes de ambliopía u otras enfermedades oculares como glaucoma o cataratas.	3-7	100	9	24 (20-31)	NR
Alipur, Hosseini (2016)	Serie de casos	No	Afáquia con antecedentes con irregularidad corneal severa que no pudieron ser adaptados con lentes RGP convencionales.	NR	12-18	75	8	27,9 (11-59)	NR
Asena, Altınörs (2016)	Serie de casos	No	Pacientes con DMP no satisfechos con su AV con gafas y que no pueden ser adaptados con lentes RGP corneales.	NR	8,5-18	58,3	24	35,0 ± 13,8 (23-47)	NR
La Porta Weber et al. (2016)	Serie de casos	No	Ojo seco moderada-grave con síntomas visuales molestos, tinción corneal, cambios en las glándulas de Meibomio, TBUT inferior a 10 segundos y Schirmer inferior a 10 milímetros	Glaucoma, trastornos que afectan la sensibilidad (enfermedad herpética o diabetes mellitus), infección ocular activa, variaciones anatómicas del párpado y conjuntiva que afectan el ajuste de la lente, embarazo e incapacidad para el manejo adecuado de las lentes.	12	36,6	41	39,51 ± 12,16	1-SSJ (22) 2-Síndrome de Sjogren (11) 3-EICH (2) 4-Ojo seco post-LASIK(2) 5- Otras patologías de la superficie ocular (4)
Saeed et al. (2016)	Serie de casos	No	Diagnósticos con síndrome de Stevens-Johnson y ectasia corneal.	Déficit de componente acuoso en la lágrima y de células madre del limbo que supondrían alto riesgo de ruptura epitelial y superinfección.	14	33,33	13	33,9(23-44)	1-M y/o AST <5.00 D, K<48.00 D (3). 2- M y/o AST entre 5.00 y 8.00, K<53.00 y PM >400 µm. (3) 3-M y/o AST 8.00-10.00 D, K>53.00 D y PM 200-400 µm (1). 4- K >55.00 D, cicatrices corneales centrales y PM<200 µm (6).
Zaki (2017)	Serie de casos	No	Cirugías de neuromas acústicos que resultaron en parálisis facial y por consecuencia, queratitis por exposición.	NR	24	33,33	4	63(56-74)	NR
Rocha et al. (2017)	Serie de casos	No	Antecedentes de queratoplastia penetrante.	NR	12	42,86	27	42,3 ± 13,1(18-75)	1-Grupo I <10 años (14). 2-Grupo II >10 años (13).

Porcar et al. (2017)	Serie de casos	No	Córnea irregular y problemas visuales después de someterse a una cirugía LASIK para corregir la miopía.	NR	12	55,56	18	32,6 ± 4 (27-38)	NR
Magro et al. (2017)	Serie de casos	No	Ojo seco relacionado con EICH crónica.	No descrito	2-125	53	120	47 (6-67)	NR
Kumar et al. (2017)	Reporte de caso	No	Penfigoide de las membranas mucosas con afectación ocular	NR	6	100	2	68	NR
Koppen et al. (2018)	Serie de casos	No	Queratoconos con valores de queratometría mayores de 70 dioptrías, medidos utilizando el mapa de curvatura sagital mediante tomografía de Scheimpflug.	Ambliopía, discapacidad intelectual o enfermedad ocular que limite su potencial visual.	30	84,1	51	36,70 ± 14,73	NR
Dias et al. (2018)	Reporte de caso	No	Queratitis neurotrófica	NR	1	100	1	54	NR
Khan et al. (2019)	Serie de casos	No	Defectos epiteliales persistentes debidos a otras medidas terapéuticas o desarrollados después de una queratoplastia penetrante(queratitis fúngica, queratitis neurotrófica,trauma,herpes simple, secuelas extracción en cirugía de cataratas).	NR	NR	62,5	8	65,6 ± 6.9 (34-87)	NR
Kumar et al. (2019)	Serie de casos	No	Patologías con función visual reducida que no mejoran con gafas o lentes de contacto convencionales.	Pupilas inferiores a 4.5 mm	NR	49,43	112	1- 26 ± 5 (18-40). 2- 28 ± 6 (17-39). 3- 40 ± 8 (29-47), 4- 30 ± 5 (22-39).	1.Queratocono (55) 2.Anillos intracorneales (22) 3.Queratotomía radial(19) 4. Queratoplastia penetrante(16)
Yin et al. (2019)	Serie de casos	No	Tratados por KNV en el BostonSight entre 2006 y 2017.	NR	61	38,46	14	45 ± 20(22-79)	NR
Oh et al. (2020)	Reporte de caso	No	Ojo seco severo después de la resección de la glándula lagrimal por carcinoma adenoide quístico.		12	0	1	53	NR
Fuller,Wang (2020)	Serie de casos	No	Ojos con queratocono adaptados durante al menos 1 año con lentes de contacto esclerales.	Cirugía corneal previa, distrofia, degeneración o trauma corneal.	12-60	44,2	157	34.8 ± 11.7 (14-64)	1-Desconocido(2) 2-Grado I (1). 3-Grado II (17) 4-Grado III (60) 5-Grado IV (41) 6-Grado V (36)
Akkaya Turhan et al. (2020)	Serie de casos	No	Queratocono	NR	NR	41,67	29	25.2 ± 5.9 (17-36)	NR
Formisano et al. (2021)	Serie de casos	No	Pacientes afectados por diferentes grados de queratocono en ambos ojos visualmente insatisfechos con gafas o lentes de contacto RGP convencionales.	Pacientes con glaucoma o que ya se les haya realizado cirugía ocular.	12	70	60	38.4 ± 11.8(26-62)	1-Grado I (K<48D): 5. 2-Grado II (48-53D): 14. 3-Grado III (53-55D):18. 4-Grado IV (>55D): 23.

AV: Agudeza Visual. RGP: Rígiditas gas permeable. DMP: Degeneración marginal pelucida LASIK: Queratomileusis in situ asistida con láser. K: Queratometría TBUT: tiempo de ruptura de la película lagrimal. EICH: Enfermedad de injerto contra huésped. CD: Cuenta dedos. KNV: Neovascularización corneal. NR: No Reportado *Media ± Desviación Estándar (Rango). SSJ: Síndrome de Stevens-Johnson PM: Paquimetría. M: Miopía AST: Astigmatismo

Tabla 3. Resultados.

Autor(año)	Tipología de LC	Laboratorio/Marca registrada	Parámetros	Medidas *		
				Preadaptación	Postadaptación	
Alipour et al. (2016)	Mini-escleral	Blanchard Contact Lens	Material: Boston XO Dk/t: 141. Diámetro(mm): 15.8 Altura sagital (mm): 3.80-5.60.			
				AVcc(LogMAR)	0.38 ± 0.16	0.09 ± 0.05
				Error cilíndrico(D)	-0.5 ± 1.8	-0.75 ± 0.45
				Equivalente esférico(D)	-5.3 ± 3.9	-0.5 ± 1.5
				AAO RCM (µm)	1.85 ± 0.81	0.886 ± 0.47
				Coma(µm)	1.14 ± 0.49	0.487 ± 0.5
				Aberración esférica(µm)	-0.1 ± 0.3	0,21 ± 0,1
			Trefoil(µm)	0.8 ± 0.47	0.32 ± 0.3	
Alipor,Hosseini (2016)	Mini-escleral	Blanchard Contact Lens	Material: Boston XO Dk/t: 141. Diámetro(mm): 15.80 Altura sagital (mm): 3.80-5.60			
				AVcc(LogMAR)	0.36(0.22-0.56)	0.05(-0.04-1.0)
Asena, Altınörs (2016)	Mini-escleral	MISA	Material: Acrilato de fluorosilicona. DK: 122. Diámetro (mm):16,5 o 17 mm. Altura sagital: 325–400 µm. Curva base: 7,8, 8,3 y 8,8 mm.			
				AVcc(Snellen)	0,42 ± 0,15	0,75 ± 0,15
La Porta Weber et al. (2016)	Escleral	Esclera TM	Dk/t:141 Diámetro(mm):16.0-18.2 Altura sagital(mm):4.12-6.27 Potencia(D): -20/+20			
					Preadaptación	Postadaptación
				AVcc(LogMAR)	0.703 ± 0.55	0.406 ± 0.43
				OSDI(pts)	30.71 ± 14.13	11.29 ± 11.24
				Osmolaridad(mOsm/L)	338.1 ± 27.1	314.25 ± 38.8
				Schirmer I(mm)	3.2 ± 3.443	2.5 ± 3.204
			TBUT(s)	2.65 ± 1.785	2.9 ± 1.518	
Saeed et al. (2016)	Escleral	BostonSight PROSE	Dk/t: 85-180. Diámetro(mm):17.5-23.0			
				AVcc(Decimal)	0.1 (CD-1.0)	0.66 (0.33–1.33)

Zaki (2017)	Mini-escleral	NR	Diámetro:15.8 mm	AVcc(Decimal)	Preadaptación CD	Postadaptación 0.66
Rocha et al. (2017)	Mini-escleral	Esclera TM	Material Boston XO2 Dk/t141. Diámetro (mm):16.0-18.7. Radio base (mm): 6.37-8.44. Altura sagital(mm) 4.12-6.82	AVcc(LogMAR)	Preadaptación 0.39 ± 0.34	Postadaptación 0.09 ± 0.12
Porcar et al. (2017)	Corneoescleral	MAGD	Material: Acrilato de fluorosilicona y oxicon. Dk 125. Diámetro (mm):12.6-13.5. Radio base(mm): 5.8-9.2 Potencia(D) +20.00/+25.00	AVcc(LogMAR)	Preadaptación 0.14 ± 0.03	Postadaptación 0.01± 0.06
				AAO RCM(μm)	1.09 ± 0.26	0.24 ± 0.14
				Coma(μm)	0.52 ± 0.26	0.18 ± 0.14
				Aberración esférica(μm)	0.67 ± 0.26	0.16 ± 0.13
				Aberraciones de 2° orden(μm)	0.92 ± 0.22	0.18 ± 0.11
Magro et al. (2017)	Escleral	ICD y SPOT	Material: Contaperm F100 Dk 100. Diámetro(mm):16-23	AVcc(LogMAR)	Preadaptación 0.33	Postadaptación 0.10
				OSDI(pts)	86	30
				Oxford(pts)	3.2	1.3
Kumar et al. (2017)	Mini-escleral	Rose K2 Menicon	Material: Menicon Z Boston XO Diámetro (mm): 14.60. Radio base (mm): 6.60.	AVcc(Decimal)	Preadaptación 0.15 ± 0.05	Postadaptación 0.45 ± 0.05
Koppen et al. (2018)	Escleral y mini-escleral	MISA	Diámetro(mm):Mini-MISA 16.50-17.50 y MISA 18.	AVcc(Decimal)	Preadaptación 0.13 ± 0.14	Postadaptación 0.66 ± 0.18
Dias et al. (2018)	Escleral	NR	Diámetro (mm): 16. Radio base(mm): 7,5 Altura sagital(mm):4,34 Potencia(D): -7,00	AVcc(Decimal)	Preadaptación CD a 1.5 metros	Postadaptación 0.1
Khan et al. (2019)	Escleral	Blanchard Onefit 2.0, BostonSight Scleral y BostonSight PROSE.	Dk/t:100 y 85(PROSE) Diámetro(mm): 14.9-18.5 Radio base(mm): 2.80-8.20 Espesor central(mm): 0.20-0.25	AVcc(Decimal)	Preadaptación 0.10 (CD-0.20)	Postadaptación 0.355 (CD-0.8)

Kumar et al. (2019)	Corneoescleral	Rose K2 XL Menicon	Material: Menicon Z Boston XO (Tisifilcon A). Dk/t: 163. Superficie posterior esférica. Diámetro (mm):13,0-14,6.		Preadaptación	Postadaptación
				AVcc(LogMAR)	0.55 ± 0.33	0.04 ± 0.08
				Error cilíndrico(D)	-4.49 ± 2.16	-0.90 ± 0.80
				Equivalente esférico(D)	-6.44 ± 3.70	-1.59 ± 1.21
				Total RCM(μm)	1.52 ± 1.34	0.44 ± 0.26
				Coma(μm)	0.99 ± 0.87	0.33 ± 0.23
				Trefoil(μm)	0.63 ± 0.70	0.14 ± 0.13
Yin et al. (2019)	Escleral	BostonSight PROSE	Diámetro (mm): 17.5–23.0.		Preadaptación	Postadaptación
				AVcc(LogMAR)	1.1(MM-0.17)	0.66(1.30-0.00)
Oh et al. (2020)	Escleral	BostonSight Scleral	Diámetro: 18 mm		Preadaptación	Postadaptación
				AVcc(Decimal)	0.4	1.0
Fuller,Wang (2020)	Escleral	NR	Diámetro(mm): 15.8 ± 0.6		Preadaptación	Postadaptación
				AVcc(LogMAR)	0.5 (0.44-0.56)	0.08 (0.06-0.11)
Akkaya Turhan et al. (2020)	Mini-escleral	Esclera TM	NR		Preadaptación	Postadaptación
				AVcc(Decimal)	0.40 ± 0.14	0.93 ± 0.12
Formisano et al. (2021)	Mini-escleral	Mediac	Material: Tisilfocon A. DK 180. Módulo de flexión (Mpa):1341. Grosor central (μm):220. Diámetro(mm):16,8		Preadaptación	Postadaptación
				AVcc(LogMAR)	0.2 ± 0.25	-0.002 ± 0.041

D: dioptría. AAO: Aberraciones de alto orden. RCM: Raíz cuadrática media. AVcc: Agudeza visual con corrección (siendo con gafas antes y con lentes de contacto esclerales tras la adaptación). CD: Cuenta dedos. MM: Movimiento manos. DK/t: Transmisibilidad al oxígeno. TBUT: Tiempo de ruptura lagrimal. OSDI: Índice de trastorno de la superficie ocular. NEI-VFQ-25: Cuestionario de función visual del Instituto Nacional del Ojo. PROSE : Reemplazo protésico del ecosistema de superficie ocular. NR: No Reportado *Media ± DE(Desviación Estándar):

4.1 Indicaciones terapéuticas.

Un total de 19 estudios publicados entre 2016 y 2021 fueron incluidos en esta revisión. 16 estudios eran series de casos y 3 reportes de un caso. En todos los estudios incluidos las lentes esclerales consiguen una mejora de la AV. Sin embargo, podemos distinguir claramente dos formas con las que estas lentes permiten la mejora.

De entre los 19 estudios, 10 describen el uso de las lentes esclerales como método de la regularización de la superficie corneal tratando ectasias y astigmatismos irregulares que no mejoran con sistemas de corrección habituales. Por otra parte 9 estudios utilizan las lentes como tratamiento para la protección de la superficie corneal y generación de un ambiente propicio para mitigar los síntomas provocados por diferentes desordenes de las mucosas y de la córnea.

4.1.1 Regularización corneal.

Las lentes esclerales permiten crear una superficie refractiva uniforme estabilizando la AV. Dentro de este grupo englobamos las ectasias primarias (queratocono, degeneración marginal pelúcida, queratoglobo) y las secundarias ya sea por cicatrices tras un traumatismo o por una cirugía (ectasias post-lasik, queratotomía radial, queratoplastia penetrante, implantación de anillos intraestromales).

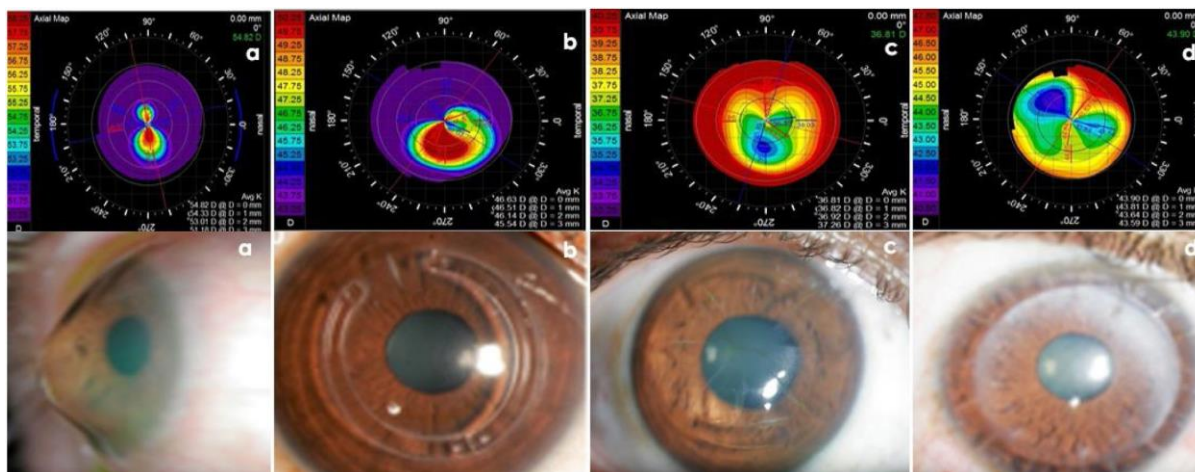


Figura 4. Mapas topográficos e imágenes en casos típicos de queratocono, segmentos de anillo intracorneal, queratotomía radial y queratoplastia penetrante (Kumar et al., 2019).

4.1.1.1 Queratocono

El queratocono es una enfermedad ectásica corneal bilateral y progresiva que se caracteriza por un adelgazamiento irregular del estroma de la córnea en forma de cono, normalmente en la zona inferior temporal (Davidson et al., 2014).

Entre las consecuencias ópticas se encuentra una reducción significativa de la AV, el aumento de la sensibilidad al deslumbramiento y la luz, así como distorsión de la imagen. Esta asimetría de astigmatismos se traduce en una reducción de la corrección visual a través de gafas, requiriendo métodos alternativos para lograr una mejor AV.

Existen variedad de opciones para su manejo, desde tratamientos pasivos que mejoran la AV pero no frenan su progresión como gafas y lentes de contacto RGP, blandas o híbridas a tratamientos activos como los anillos intraestromales, la reticulación de colágeno (cross-linking) y la queratoplastia. Las lentes de contacto RGP logran una mejora de la AV gracias al menisco lagrimal formado entre córnea y lente, siendo capaz de neutralizar las AOO asociadas a la ectasia. Dentro de las RGP, las lentes esclerales son las que ofrecen una mayor comodidad además de lograr dicha mejora visual. Las lentes esclerales son las más utilizadas para obtener una buena AV en casos de queratocono debido a que otros tipos de lentes RGP tienen un problema principal, el descentramiento, que puede acabar generando intolerancia en su adaptación. Otros problemas son la neovascularización o las reacciones alérgicas.

En los estudios (Formisano et al., 2021), (Akkaya Turhan et al., 2020), (Fuller, Wang, 2020) y (Koppen et al., 2018) se realiza la adaptación de diferentes modelos de lentes RGP de gran diámetro en casos de queratocono, con unas muestras de estudio de 60, 29, 157 y 51 ojos respectivamente. Mientras que Fuller y Wang (Fuller, Wang, 2020) en la investigación que llevaron a cabo utilizaron lentes esclerales, tanto Akkaya Turhan (Akkaya Turhan et al., 2020) como Formisano et al. (Formisano et al., 2021) utilizaron mini-esclerales. Por último, Koppen et al. (Koppen et al., 2018) emplearon ambos diseños.

La variable a medir y comparar antes y después del uso de las lentes fue la agudeza visual con corrección (AV_{cc}), obteniéndose mejoras significativas (Tabla 3). En cuanto a las diferencias entre los diferentes estudios, Formisano et al. (Formisano et al., 2021), además de valorar la mejora en la visión también evalúa las posibles consecuencias sobre la presión intraocular (PIO) de las lentes mini-esclerales. Se cree que la concentración de la superficie de apoyo en un área cerca del limbo podría comprimir el canal de Schlemm, estructura importante en la salida del humor acuoso, los canales colectores o las venas episclerales y, por tanto, aumentar la PIO.

Como resultado se obtuvo un leve aumento de la PIO media (1,01 mmHg) medida con tonometría de Diaton, volviendo a valores normales tras quitar las lentes. Se considera un aumento pequeño como para generar daño glaucomatoso. En la zona de apoyo también se disponen las células madre limbocorneales, importantes en la regeneración de la superficie ocular, por lo que se requieren estudios posteriores que comprueben si las lentes pueden causar daño sobre estas células.

Por su parte Akkaya Turhan et al. (Akkaya Turhan et al.,2020) exponen la mejora que supone utilizar la tomografía de coherencia óptica (OCT) a la hora de realizar la adaptación de estas lentes ya que permite obtener mediciones precisas para la selección de lentes de prueba y la evaluación del ajuste de los lentes de contacto como la alineación del borde periférico y la medición objetiva de la abertura central de la córnea .Una adaptación adecuada también ayuda a prevenir complicaciones oculares asociadas al uso de lentes esclerales.

Fuller,Wang (Fuller,Wang,2020) evalúan la seguridad de estas lentes en pacientes que ya llevaban más de un año adaptados con ellas, consiguiendo una gran muestra para ello (n=157). Se observó que el problema encontrado con mayor frecuencia (3.2%) fue la hidropesía corneal aguda, una complicación del avance del queratocono consistente en la ruptura de la membrana de Descemet (Barsam et al., 2015). También se describen ojos rojos asociados a lentes de contacto y la pingueculitis. Estudios anteriores como el desarrollado por Mimura et al. (Mimura et al., 2010) demuestran que el uso de lentes de contacto, tanto blandas como rígidas, se asocia con la formación de pinguéculas. El efecto adverso más grave fue la queratitis microbiana, observada en un solo caso.

Por último, en el ensayo realizado por Koppen et al. (Koppen et al., 2018) se evalúa si el uso de lentes esclerales reduce la necesidad de trasplantes de córnea en casos de queratocono severo (queratometrías superiores a 70 D obtenidas por tomografía de Scheimpflug). Se realizó un seguimiento de $30,15 \pm 12,83$ meses.

En el queratocono la cirugía se realiza cuando existe intolerancia a las lentes de contacto o una limitación de la mejor AV obtenida con ellas. En los últimos años la cirugía refractiva también se ha convertido en parte del tratamiento del queratocono mediante anillos intracorneales, implantes de lentes fáquicas y láser. Estas formas de cirugía sin trasplante están indicadas en casos leves y moderados, pero no son efectivas en etapas avanzadas de la enfermedad que presenten cicatrización corneal.

En los casos más graves la queratoplastia ha sido durante mucho tiempo la única opción. Sin embargo, con los avances de las lentes esclerales existen estudios que indican que el uso de lentes esclerales puede suponer un resultado visual mejor y más rápido que el trasplante de córnea tras comparar los resultados obtenidos por ambos (DeLoss et al., 2014).

De los 51 ojos adaptados, 7 se pierden durante el seguimiento y 4 abandonan el uso de lentes esclerales por dificultades en su manejo. Si no existiesen las lentes esclerales, los 40 ojos se habrían sometido a un trasplante. Por tanto, las lentes esclerales son una opción importante que ofrece gran seguridad y eficacia en sujetos con queratocono y permiten reducir el número de cirugías de trasplante de córnea.

4.1.1.2 Degeneración marginal pelúcida.

La degeneración marginal pelúcida (DMP) es una patología ectásica corneal, progresiva y no inflamatoria con forma de media luna en la parte inferior de la córnea. (Sedaghat et al., 2017).

La DMP se distingue de otros trastornos corneales ectásicos por su localización ya que el adelgazamiento se produce a lo largo de las posiciones 4 y 8 en punto. A su vez se separa 1-2 mm del limbo. Aunque la DMP se localiza como una condición inferior bilateral, también puede encontrarse en la parte superior o ser unilateral. (Sedaghat et al., 2017).

En la investigación de Asena, Altinörs (Asena, Altinörs, 2016) se adaptan lentes de contacto mini-esclerales para el manejo de la DMP en 24 ojos. Los 24 ojos (100%) experimentaron una mejoría en la AV con las lentes en comparación con la obtenida con gafas. Las lentes esclerales son muy útiles en situaciones en las que las lentes RGP corneales son inestables o no se pueden adaptar y las lentes blandas no son capaces de corregir el astigmatismo irregular. Estas lentes fueron capaces de adaptarse con éxito a la mayoría de los pacientes con córneas distorsionadas que no toleraban otras formas de corrección, incluidas las lentes piggyback, híbridas o permeables al gas corneal (Pecego et al., 2012).

En otros estudios como el de Tan et al. (Tan et al., 1995) se observó cómo el 69% de los ojos adaptados con lentes esclerales habrían sido operados de queratoplastia por no poder adaptarse con otras lentes. De forma que las lentes de contacto mini-esclerales con un diámetro de 16,5 mm o 17 mm pueden ser usadas con éxito en pacientes con DMP que no toleran otros tipos de lentes de contacto.

4.1.1.3 Queratoplastia penetrante

El término queratoplastia hace referencia al trasplante de córnea. Esta cirugía puede ser penetrante cuando se reemplaza toda la córnea o lamelar si solo se reemplaza las capas afectadas. Consiste en eliminar la parte central de la córnea dañada y sustituirla por la de un donante. (Alemán et al., 2020)

Esta cirugía, a pesar de los avances en la técnica, presenta múltiples complicaciones entre las que se encuentran el glaucoma, catarata, rechazo del injerto, astigmatismos elevados o edema macular cistoide, todos ellos con repercusión grave sobre la visión. (Zemba et al., 2017).

Rocha et al. (Rocha et al., 2017) en la investigación adaptan 27 ojos con lentes mini-esclerales en pacientes con baja AV que no podían adaptarse a otros modelos de lentes de contacto, dividiendo los pacientes según si la operación fue realizada hace menos de 10 años (14 ojos) o más (13 ojos).

El uso de las lentes mini-esclerales logró una rehabilitación visual con éxito después de la queratoplastia corneal, mejorando la AVcc (Tabla 3), llegando incluso a conseguir un aumento de 2 o más líneas en 21 ojos (77%). Con respecto a los dos grupos, no hubo diferencias significativas.

Debido a las características del perfil de la córnea tras un trasplante, las mejores opciones de lentes de contacto son lentes híbridos, lentes RGP corneales, lentes RGP esclerales, hidrogeles de geometría inversa y lentes RGP de geometría inversa de gran diámetro. Sin embargo, los trasplantes de córnea provocan un aumento de la necesidad ocular de oxígeno (Szczotka et al., 2003), lo que limita el uso de lentes de hidrogel o híbridos debido al aumento del grosor de la lente necesario para neutralizar el astigmatismo irregular. Actualmente, las lentes RGP esclerales se consideran el estándar para la rehabilitación visual en pacientes con córneas irregulares. (Severinsky et al., 2014).

4.1.1.4 Queratotomía radial.

Procedimiento quirúrgico en el que se realizan una serie de incisiones en la córnea para aplanar su zona central con el objetivo de reducir su poder refractivo y por tanto corregir la miopía. Se realiza mediante 6 pasos: 1. Anestesia. 2. Marcado del eje visual. 3. Marcar tamaño zona óptica. 4. Medir el grosor de la córnea. 5. Seleccionar profundidad de la hoja. 6. Llevar a cabo las incisiones corneales (Robin, 1999).

Con la queratotomía radial, las córneas sufren un aplanamiento central que se relaciona con un aumento de las AAO, sobre todo aberración esférica provocando una discapacidad visual de leve a grave y síntomas como el deslumbramiento y las imágenes fantasmas.

Kumar et al. en la investigación llevada a cabo (Kumar et al., 2019) adaptan lentes corneoesclerales a 19 pacientes que habían sido operados de queratotomía radial una media de 15 años antes, logrando mejoras sustanciales de la AVcc además una reducción marcada de las AOO (Tabla 3).

4.1.1.5 Anillos intraestromales.

Los anillos intraestromales son anillos de PMMA con forma de media luna que se sitúan en el estroma corneal periférico con el objetivo de aplanar la córnea, reduciendo miopía y astigmatismo.

El procedimiento consiste en la creación de un túnel en el estroma corneal, con disector de acero o láser de femtosegundo y colocar los segmentos de anillos (Zadnik et al., 2019).

Se utilizan para el tratamiento de ectasias, cuando ni las gafas ni las lentes de contacto permiten obtener una buena visión y para impedir o retrasar el trasplante de córnea (Zadning et al., 1998).

Alipour et al. (Alipour et al., 2016) en su estudio adaptaron lentes mini-esclerales en 9 ojos de 6 pacientes insatisfechos tras la implantación de anillos intracorneales. El ajuste se evaluó mediante lámpara de hendidura con fluoresceína usando luz azul cobalto.

Tras la adaptación se produjo una mejora de la AVcc en los 9 ojos, así como una reducción del astigmatismo refractivo y el equivalente esférico. También se redujeron las AOO, habiendo cambios significativos en las de tercer orden (coma y trefoil) y no significativos en las de cuarto orden (aberración esférica), tal y como se recoge en la Tabla 3.

El ajuste de lentes de contacto esclerales conlleva una disminución significativa en el desenfoque, astigmatismo y AAO, ya que la superficie corneal irregular es reemplazada por la superficie anterior regular de la lente de contacto.

4.1.1.6 Laser Assisted in Situ Keratomileusis (LASIK).

Es una cirugía rápida e indolora para la corrección de defectos refractivos. Primero se corta un flap delgado del tejido corneal con un microqueratomo o un láser de femtosegundo y se levanta. Así queda libre la zona ocular donde actuará el láser para modificar la forma de la córnea. Después se aplica el láser Excímer (luz ultravioleta) sobre la capa intermedia de la córnea. Por último, se recoloca el flap corneal, que se adhiere sin necesidad de puntos para que sane de forma natural. (Tran, Ryce, 2018).

Aunque es una cirugía muy segura puede presentar ciertas complicaciones como ojo seco, visión de halos, ectasias corneales, reducción de la sensibilidad al contraste, queratitis lamelar difusa, crecimiento epitelial, infección(bacteriana o fúngica) o liberación del flap entre otras(Wilkinson et al., 2017).

Hay autores que afirman (Ho, 2014) que cerca del 4% de los operados por LASIK se encuentran insatisfechos con su visión tras la cirugía y un 1% declara tener muchas dificultades o incluso incapacidad para realizar actividades habituales. Los síntomas se relacionan con irregularidades creadas por el flap o por un mal centrado en la corrección con láser, generando elevados niveles de AOO. Las AAO no son corregidas a través de lentes oftálmicas o lentes de contacto hidrofílicas. Sin embargo, las lentes RGP enmascaran las irregularidades de la superficie corneal a través del menisco lagrimal formado entre la córnea y la lente, reduciendo las aberraciones y mejorando la visión.

En el estudio elaborado por Porcar et al. (Porcar et al., 2017) adaptan lentes corneoesclerales en córneas irregulares post-LASIK que presentan una visión insatisfactoria con gafas o lentes blandas. De cada paciente se registró su AVcc, biomicroscopía, fondo de ojo, topografía corneal y aberrometría (obteniendo medidas sobre el error refractivo esferocilíndrico, equivalente esférico o AAO).

En los 18 ojos estudiados (100%) se experimentó mejora de la AV y una reducción significativa en todas las medidas aberrométricas tomadas, tal y como se refleja en la Tabla 3. El ensayo muestra la eficacia de las lentes de contacto corneoesclerales en córneas irregulares post-LASIK, para conseguir una visión óptima no alcanzable con los métodos de corrección habituales.

4.1.1.7 Afaquia junto a irregularidad corneal severa.

La afaquia consiste en la ausencia del cristalino. Esta lente contribuye al poder dióptrico del ojo por lo que se genera un defecto refractivo elevado que debe ser corregido. Sin embargo, si además de la afaquia existen irregularidades corneales, tal y como ocurre en la investigación llevada a cabo por Alipor, Hosseini (Alipor, Hosseini, 2016) la adaptación con gafas o lentes de contacto blandas no proporcionará una buena AV, requiriendo del uso de lentes de contacto esclerales. En esta serie de casos se adaptan 8 pacientes con afaquia postraumática y lesión iridocorneal que no pudieron ser corregidos tampoco con lentes RGP corneales.

Para evaluar el ajuste se realizó un examen con lámpara de hendidura y se observó el patrón de fluoresceína (Tabla 4).

Tabla 4. Clasificación de los ajustes posibles de la lente mini-escleral (Alipor, Hosseini, 2016).

	Ajuste ideal	Ajuste aceptable	Ajuste inaceptable
Córnea	Sin contacto	Sin contacto	Toque córnea con la altura sagital máxima disponible o más de 3 horas de reloj
Vasos conjuntivales	Sin contacto	Mínima compresión (menos de 3 horas de reloj)	Pinzamiento conjuntival

Tras lograr el ajuste óptimo se realizó seguimiento de la lente adaptada cada 2 meses, realizando un seguimiento total de entre 12 y 18 meses. La AVcc final media con la lente mini-escleral mejoró sustancialmente los datos iniciales (Tabla 3). La única complicación relacionada con las lentes de contacto fue un leve enrojecimiento e irritación en 2 pacientes durante las visitas de seguimiento.

En los casos de afaquia deben corregirse cantidades elevadas de hipermetropía. Sin embargo, la diferencia de graduación entre ambos ojos o aniseiconia genera distorsión de la imagen, aberraciones y restricción del campo periférico debido al efecto prismático, provocando que las gafas sean un sistema de corrección poco satisfactorio (Lindsay, Chi, 2010).

Las lentes de contacto mini-esclerales pueden considerarse una opción segura y eficaz en pacientes con afaquia con cicatrices corneales secundarias a una lesión ocular para quienes la intervención quirúrgica sea imposible o exista el riesgo de realizar un daño adicional al ojo.

4.1.2 Protección ocular.

Las lentes esclerales actúan como un depósito precorneal de lágrimas que logra una lubricación prolongada del epitelio y protegen la superficie corneal contra la fricción mecánica del párpado.

Con este fin se utilizan en casos de trastornos de las mucosas (Síndrome de Stevens-Johnson o el penfigoide de las membranas mucosas) o trastornos corneales (queratitis, defectos epiteliales persistentes, enfermedad del injerto contra el huésped o neovascularización corneal).

4.1.2.1 Síndrome de Stevens-Johnson.

El síndrome de Stevens-Johnson (SSJ) y la necrólisis epidérmica tóxica (NET) son reacciones adversas que afecta a mucosas y piel, son poco frecuentes, agudas y potencialmente mortales. Se considera una reacción de hipersensibilidad generalmente por ciertos antibióticos, como las sulfonamidas, los anticonvulsivos y algunos fármacos antiinflamatorios no esteroideos (AINE). La diferenciación entre SSJ y NET es el porcentaje de superficie cutánea afectada, siendo menor del 10% en el SSJ y mayor del 30% en NET. En el rango intermedio se produce una superposición de ambos (Wong et al., 2016).

Entre las secuelas oculares del SSJ se encuentran la fotofobia, disminución de la AV, úlceras, triquiasis, ojo seco, neovascularización corneal, sinequias palpebrales y principalmente xeroftalmía (Oakley, Krishnamurthy., 2020).

Las lentes blandas terapéuticas son una opción de tratamiento. Sin embargo, ciertas características habituales de la afectación ocular de SSJ como la cicatrización, la deficiencia de componente acuoso lagrimal o de células madre del libro provocan mayor riesgo de ruptura epitelial y superinfección, ya que el espacio entre el epitelio corneal y la lente es mucho menor. Por su parte lentes esclerales saltan la córnea apoyando sobre la esclerótica y se llenan con solución salina estéril.

Los autores Saeed et al. (Saeed et al., 2016) en una serie de casos tratados estudian el tratamiento de SSJ con lentes mini-esclerales y su relación con la aparición de ectasias corneales. Se exploraron 250 pacientes con SSJ, de los cuales a 9 pacientes (13 ojos) también se les diagnosticó ectasias corneales. En todos ellos el diagnóstico ectásico fue posterior al del SSJ, esto unido a la poca morbilidad de ambas afecciones sugiere relación causal. No existen ensayos anteriores que desarrollen esta relación concreta pero sí los hay que estudian la relación entre enfermedades de la superficie lagrimal y el avance de las ectasias.

En él Dogru et al. (Dogru et al., 2003) proponen que las interacciones anormales entre párpado y córnea pueden contribuir al desarrollo de ectasias corneales por la alteración de la película lagrimal y por tanto la pérdida de células calciformes y posterior metaplasia escamosa.

El tratamiento con lentes esclerales realizado, permitió la mejora de la AV (Tabla 3) en todos los casos así como la calidad de vida en pacientes con córneas irregulares y enfermedad de la superficie ocular.

En la investigación elaborada por Huhtanen et al. (Huhtanen et al.,2020) se realiza la adaptación de lentes mini-esclerales en una paciente diagnosticada con SSJ debido a una reacción adversa al ibuprofeno. La repercusión ocular comenzó con una conjuntivitis bilateral grave, obstrucción de los conductos lagrimales y queratopatía por el desarrollo de triquiasis. Finalmente quedó en ojo seco incapacitante y doloroso que trataba con lubricantes oculares varias veces cada hora del día. Usaba tanto suero autólogo como ciclosporina al 1%.

Tras la adaptación de las lentes mini-esclerales obtuvo reducción en sus síntomas con un fin casi instantáneo del malestar ocular. La biomicroscopía reveló una mejora sustancial en la integridad de su superficie ocular. El epitelio corneal estaba intacto sin abrasiones corneales y solo una mínima queratopatía puntiforme. Todo esto permitió al paciente reducir de forma considerable el uso de lubricantes y lágrimas artificiales, de usarlos entre 3 y 4 veces cada hora a un uso solo 2 veces al día.

4.1.2.2 Penfigoide de las membranas mucosas (PMM).

Es un grupo de enfermedades crónicas, autoinmunes y subepiteliales que afectan sobre todo a las membranas mucosas y a veces a la piel. Se caracteriza por la formación de ampollas en las mucosas,úlceras y cicatrización posterior. Con más frecuencia afecta a boca y ojos, siendo este último caso llamado penfigoide cicatricial ocular (PCO), el cual afecta de forma bilateral en un gran porcentaje de los casos (Xu et al., 2013).

Es la causa más común de conjuntivitis cicatrizante en países desarrollados, su naturaleza progresiva provoca que en un 30% de los casos se produzca una discapacidad visual grave y en un 20% de los llegue a la ceguera bilateral (Georgoudis et al., 2019).

Entre las opciones de tratamiento se encuentran lágrimas artificiales, fármacos como la ciclosporina A tópica o lentes de contacto esclerales con el fin de proteger la superficie ocular, aliviar los síntomas y mejorar la función visual (Georgoudis et al. ,2019).

En el caso clínico elaborado por Kumar et al. (Kumar et al., 2017) presentan un varón de 68 años con gran disminución de la AVcc en ambos ojos como resultado de defectos epiteliales persistentes secundarios a PCO. El paciente se encontraba en tratamiento con lágrimas artificiales, gel oftálmico y ciclofosfamida intravenosa, no logrando frenar la pérdida de AV.

Al observar con lámpara de hendidura mostró simbléfaron, disfunción de la glándula de Meibomio y vascularización superficial corneal en ambos ojos. El defecto del epitelio tenía una extensión de 2,5 mm × 1,5 mm en el ojo derecho y 2 mm × 1 mm en el ojo izquierdo. La ausencia de mejora con fármacos provocó el inicio del tratamiento con lentes de contacto. Primero se intentó el uso terapéutico de lentes de contacto hidrofílicas. Tras varios intentos no se obtuvo éxito y la lente se salió continuamente por las irregularidades de la superficie corneal del paciente. Finalmente se adaptó las lentes de contacto mini-esclerales. La pauta dada fue usarlas durante el día y para dormir cambiarla por lentes hidrofílicas. Se logró una rápida reepitelización y el tamaño del defecto epitelial corneal disminuyó a 0,5 mm en 8 días en ambos ojos, quedando resuelto por completo tras 4 semanas. La AVcc aumentó tras su uso en ambos ojos (Tabla 3). Se mantuvieron estables durante el seguimiento (6 meses).

4.1.2.3 Queratitis neurotrófica.

Con el término queratitis se hace referencia a cualquier proceso inflamatorio corneal, sin importar su etiología o gravedad. Se caracterizan por provocar pérdida variable de la transparencia corneal e incluso pérdida de tejido corneal. En la mayoría de los casos no tienen importancia, pero pueden llegar a ser potencialmente graves por afectación sobre la AV e incluso poner en riesgo la integridad del ojo.

La queratitis neurotrófica es una enfermedad corneal degenerativa secundaria a trastornos de la innervación del nervio trigémino, provocando ruptura epitelial y úlceras corneales. Se caracteriza por una pérdida de sensibilidad y por tanto los reflejos protectores, importantes para la cicatrización de la córnea. Se definen tres estadios en esta patología, el estadio 1 son alteraciones del epitelio corneal, el 2 son defectos epiteliales persistentes y el 3 la formación de úlceras. (Versura, P et al., 2018).

Los tratamientos más frecuentes son lubricantes tópicos, apósitos oclusivos, oclusión del punto lagrimal, tarsorrafia, suero autólogo tópico o membrana amniótica.

Los autores Dias et al. (Dias et al., 2018) en su estudio describen un caso de un paciente con pérdida de visión en el ojo derecho. Este paciente porta una prótesis ocular en el ojo izquierdo a raíz de una herida con arma de fuego por la que también perdió sensibilidad en la parte derecha de la cara. Presentaba una úlcera central de 3,7 mm x 2,7mm y resultados de ausencia de sensibilidad, siendo diagnosticado con queratitis neurotrófica.

En el primer tratamiento se prescribieron colirios lubricantes, ofloxacina cada 6 horas y epithezan 3 veces al día. La curación de la úlcera se produjo en 14 días, pero tras un año vuelve con el mismo problema, se le volvió a prescribir un tratamiento farmacológico sin lograr efecto esta vez.

Finalmente se adaptó una lente de contacto escleral. La pauta consistía en llevarla todo el día, quitándosela varias veces para limpiarla y sustituir el líquido, compuesto por solución salina estéril con tobramicina al 0,3%. Tras un mes la úlcera se curó completamente.

La lente de contacto escleral proporciona protección mecánica de la superficie ocular. Además, su alta permeabilidad al oxígeno favorece la oxigenación y por tanto, la cicatrización corneal, haciéndola especialmente útil en casos de queratitis.

4.1.2.4 Queratitis por exposición.

La queratitis por exposición se produce como consecuencia de imposibilidad de cierre completo de los párpados, por una renovación epitelial defectuosa o por falta de extensión de la lágrima, generando erosiones corneales, quemosis e incluso perforación corneal. (Wang et al., 2019)

A continuación, se describe un estudio elaborado por Zaki (Zaki, 2017) en el que 3 pacientes que fueron sometidos a cirugía de un tumor del nervio auditivo denominado neurinoma del acústico, sufrieron parálisis facial como complicación de la cirugía. El cierre incompleto de los párpados tras la parálisis hace que la córnea se seque y se produzca una queratitis por exposición. El manejo va desde gotas lubricantes hasta cirugías. A los 3 pacientes descritos se les realizó la inserción de implantes de oro, con el objetivo de que el peso del implante tire el párpado superior hacia abajo cubriendo parte de la córnea. Además, a 2 de ellos se les realizó tarsorrafia lateral, que consiste en la realización de suturas en los bordes temporales palpebrales para hacer más pequeña la apertura.

Después de estas cirugías los pacientes presentaban AV muy reducida además de sensación de arenilla, lagrimeo e incomodidad por lo que fueron adaptados con lentes de contacto mini-esclerales con solución. En los 3 casos se obtuvo mejoras significativas de la AV (Tabla 3) así como el alivio de los síntomas. No hubo efectos secundarios durante los dos años de seguimiento.

El éxito de estas adaptaciones pone de manifiesto no sólo el uso de lentes mini-esclerales en casos de molestias y mala visión tras ser operados por una parálisis facial sino a la posibilidad de ser utilizadas como primer tratamiento antes de implantes de oro o la tarsorrafia.

4.1.2.5 Defectos epiteliales persistentes (DEP).

Los DEP se producen como consecuencia de un fracaso en la reepitelización después de 10-14 días tras una lesión corneal. En caso de no ser tratados pueden generar complicaciones como infecciones graves y pérdidas de visión.

Se producen por una interrupción de la curación corneal debido a una adherencia epitelial defectuosa, deficiencia de células madre del limbo, ciertos medicamentos, infecciones o defectos mecánicos. Como consecuencia se produce la proliferación de miofibroblastos generando una matriz extracelular desordenada y por tanto, opacidad corneal (Vaidyanathan et al., 2019).

Las opciones de tratamiento más comunes incluyen lubricación, lentes de contacto blandas y tarsorrafia. En los casos más graves, se utilizan injertos de membrana amniótica, lentes esclerales o queratoplastia. En la investigación (Khan et al., 2019) informan de los resultados obtenidos en 8 pacientes con DEP mediante 3 modelos de lentes esclerales tras fracaso con otros tratamientos. Se logró una reepitelización completa en un rango de 5 a 21 días. Al final del tratamiento, la AVcc (Tabla 3) mejoró en 7 de los 8 pacientes (87.5%). No se observaron complicaciones durante el tratamiento.

Las propiedades sobre hidratación, permeabilidad al oxígeno y protección a fuerzas mecánicas que presentan las lentes esclerales facilitan la curación de los DEP, mejorando las propiedades de las alternativas (Tabla 5).

Tabla 5. Comparación propiedades de los tratamientos para los DEP (Rosenthal et al., 2000).

	Depósito de líquido	Hidratación epitelio corneal	Fricción con epitelio corneal	Exposición de oxígeno al epitelio corneal
Lentes RGP esclerales	Si	Si	No	Ligeramente reducido
Lentes terapéuticas blandas	No	Reducido	Lente	Reducido
Tarsorrafia	No	Si	Párpado	Reducido
Injertos de membrana amniótica	No	Reducido	No	Ligeramente reducido
Parche	No	Reducido	Párpado	Reducido

4.1.2.6 Enfermedad del injerto contra el huésped (EICH).

La enfermedad de injerto contra huésped es una causa común de morbilidad y mortalidad tras el trasplante de células madre hematopoyéticas, con el cual se tratan enfermedades hematológicas benignas y malignas. (Shikari et al., 2013).

La enfermedad de la superficie ocular es la causa más común de morbilidad a largo plazo en la EICH. Puede ser aguda si se produce en los primeros 100 días tras el trasplante o crónica si se produce después. Afecta tanto a la superficie ocular provocando conjuntivitis de leve a grave y perforación corneal, como a las glándulas lagrimales con disfunción de las glándulas de Meibomio (Shikari et al., 2013).

Destaca el desarrollo de ojo seco tras entre 6 y 9 meses del implante, cuyos síntomas son sensación de arenilla, visión borrosa, enrojecimiento, lagrimeo, fotofobia y visión borrosa (Inamoto et al., 2019). Las opciones de tratamiento actuales para el ojo seco grave relacionado con EICH son reducidas, se utilizan para compensar la sequedad conjuntival tratamientos tópicos con éxito variable. Sin embargo, la mayoría tienen efectos leves sobre los síntomas y no mejoran la visión (Dietrich-Ntoukas et., 2012), considerándose el uso de lentes esclerales cuando estos tratamientos no son suficientes.

En la serie de casos descrita por Magro et al. (Magro et al., 2017) realizan adaptación de lentes esclerales en 60 casos de ojo seco provocado por EICH. Fueron medidas la AVcc, el daño corneal por la escala Oxford mediante biomicroscopía y los pacientes evaluaron su calidad de vida mediante el test OSDI. En las 3 variables medidas se obtuvo mejoras significativas (Tabla 3). La AVcc mejoró en 49 pacientes (82%), el daño corneal en 53(88%) y el test OSDI en 58 (97%). 5 pacientes dejaron las lentes, siendo solo uno de ellos por molestias con las lentes (2%).

La alternativa a las lentes esclerales son lentes hidrofílicas terapéuticas pero ninguna de ellas presenta la efectividad de las esclerales. Existen investigaciones (Inamoto et al., 2015) motivadas por el coste de las lentes esclerales para encontrar una alternativa más económica. Sin embargo, las lentes hidrofílicas tienen dificultad para actuar en situaciones de ojo seco severo obteniendo un 47% de pacientes con mejoras significativas tras 3 meses de adaptación y un 16% de abandono por falta de resultados. Por otra parte, las lentes rígidas corneales contactan directamente con la córnea, pudiendo agravar el problema y generar queratitis por lo que no son recomendadas en estos casos.

Los hallazgos respaldan la eficacia y la tolerancia de las RGP esclerales para tratar el ojo seco grave relacionado con la EICH, con especial éxito en pacientes que fracasaron con otras terapias.

4.1.2.7 Neovascularización corneal.

Tanto la avascularidad como la transparencia de la córnea son indispensables para una buena visión y la protección contra infecciones. En la neovascularización corneal (NVC) se produce una angiogénesis, es decir, las células endoteliales de vasos ya existentes forman nuevos vasos a partir de vasos limbales. Entre las principales afecciones que pueden desembocar en NVC se encuentran cicatrices corneales, infección por herpes, queratitis infecciosa, queratitis lipídica o rechazos de injertos. (Sharif, 2019)

Autores como Yin y Jacobs (Yin, Jacobs, 2019) en su estudio proponen la utilización de lentes esclerales para su tratamiento, funcionando como un sistema de administración de fármacos, concretamente Bevacizumab tópico, un anticuerpo monoclonal cuya función es unirse de forma selectiva al factor de crecimiento del endotelio vascular y así bloquearlo. Fueron tratados 13 pacientes con 1 gota al 1% del fármaco 2 veces al día en el depósito de la lente junto con solución salina estéril. La distribución de las afecciones iniciales que finalizaron en NVC fue: SSJ (7), EICH (2), queratoplastia (2), úlcera corneal con deficiencia de células madre del limbo (1) y disautonomía familiar (1).

Entre las respuestas clínicas obtenidas se encuentra la eliminación de la turbidez corneal, falta de flujo sanguíneo en la zona y reducción del área vascularizada. También se obtuvo mejoras en la AVcc (Tabla 3). De los 13 sujetos, 12 consiguieron una regresión de la NVC (92%) y 10 obtuvieron una mejoría de la AVcc (77%). Solo en 1 de los casos hubo regresión tras dejar el tratamiento. No hubo efectos secundarios ni complicaciones en ninguno de los pacientes tratados.

4.1.2.8 Síndrome de ojo seco (SOS).

Es un grupo compuesto de diferentes afecciones que cursan con insuficiencia de la película lagrimal. Entre sus síntomas se encuentra el enrojecimiento, fotofobia, prurito, sensación de cuerpo extraño o escozor (Messmer, 2015).

En su tratamiento se pueden utilizar lentes de contacto, siendo las esclerales la opción más eficaz. Estas se encuentran llenas de solución de suero sin conservantes proporcionando una lubricación constante. Estudios recientes (Thulasi et Djalilian, 2017) que utilizan lentes esclerales demuestran mejora de AV, mayor comodidad y disminución de los síntomas del ojo seco en pacientes con enfermedad grave de la superficie ocular. A pesar de su eficacia, su uso está limitado por el coste económico y la falta de conocimiento sobre sus beneficios terapéuticos. Su uso se encuentra en auge y en los próximos años, se espera que las lentes esclerales sean cada vez más importantes en el tratamiento del SOS.

En el artículo de La Porta Weber et al. (La Porta Weber et al., 2015) se adaptó lentes esclerales en 41 ojos de 25 pacientes con SOS de moderado a grave. Es decir, pacientes con síntomas visuales, tinción corneal, un tiempo de ruptura de la película lagrimal (TBUT) ≤ 10 segundos y un Schirmer ≤ 10.1 mm.

Se exploró la AVcc, TBUT, tinción corneal, osmolaridad lagrimal, Schirmer I y el cuestionario OSDI, antes y después de la adaptación, obteniendo mejoras significativas en todos ellos (Tabla 3).

Las lentes esclerales actúan como una cubierta protectora tanto para la córnea como para la conjuntiva, controlando la evaporación de la lágrima y manteniendo el contacto directo entre el líquido y el epitelio corneal, por lo que se consideran una opción efectiva para SOS.

En otra investigación los autores Oh et al. (Oh et al., 2020) describen un paciente que tras ser intervenido de un tumor en la glándula lagrimal presenta graves síntomas relacionados con ojo seco. Tras diversos tratamientos sin éxito se decide adaptación de lente escleral experimentando mejoras en la visión y reducción en las tinciones tras 3 horas de uso, por lo que se le prescribió para su uso de forma continuada. En el seguimiento se confirmó la mejora de la AV (Tabla 3). La intervención temprana con lente escleral permitió la rehabilitación de la superficie corneal, mejoró el patrón de tinción corneal y la función visual, característica que no habían podido mejorar con otras opciones de tratamiento como lágrimas artificiales, pomadas oftálmicas, parches o gafa con cámaras humectantes.

5. Conclusiones.

Tras la revisión bibliográfica realizada sobre lentes de contacto esclerales podemos concluir que:

1. Existen múltiples enfermedades para las cuales las lentes de contacto esclerales son una indicación terapéutica, siendo recogidas en dos grandes grupos, según si su función es la regularización de la superficie corneal o el uso como elemento de protección.
2. En su uso como regularizadoras de la superficie corneal, las lentes esclerales desempeñan un papel de tratamiento pasivo, es decir, tras su adaptación regularizan la superficie corneal mejorando la agudeza visual y reduciendo las aberraciones pero no consiguen resolver el problema, requiriendo su uso de forma continuada.
3. En cuanto la utilización de las lentes de contacto esclerales para la protección de la superficie ocular existen patologías para las cuales el uso de las lentes corrige el problema de forma definitiva mientras que en las enfermedades crónicas se requerirá su uso de forma frecuente con el fin de no volver a desencadenar los síntomas y signos asociados.
4. Las lentes esclerales apoyan totalmente en la conjuntiva, por encima de la esclerótica, de forma que no entran en contacto con la córnea permitiendo conseguir reservorios de lágrima y solución salina mayores a los obtenidos con otros tipos de lentes como las RGP corneales o las lentes hidrofílicas. Con ello se mejora la lubricación de la superficie corneal, imprescindible en patologías relacionadas con el ojo seco. Su tamaño favorece la estabilidad y centrado en comparación con el resto de lentes así como su comodidad.
5. Su uso puede retrasar e incluso impedir la realización de cirugías como la queratoplastia en pacientes con queratocono o la tarsorrafia en casos de parálisis facial.

6. Bibliografía.

Akkaya Turhan S, Özarslan Özcan D, Toker E. Use of a Mini-Scleral Lens in Patients with Keratoconus. Turkish journal of ophthalmology. 2020;50(6):339–42.

Alemán O, Suárez V, Armengol Y, de Arma N. Queratoplastia penetrante con fines ópticos. Presentación de cuatro casos. Rev.Med.Electrón.2020;42(3):1889-1899.

Alipour F, Rahimi F, Hashemian M, Ajdarkosh Z, Roohipour R, Mohebi M. Mini-scleral contact lens for management of poor visual outcomes after intrastromal corneal ring segments implantation in keratoconus. Journal of ophthalmic & vision research. 2016;11(3):252–7.

Alipur F, Hosseini SS. Visual management of aphakia with concomitant severe corneal irregularity by mini-scleral design contact lenses. Journal of current ophthalmology. 2016;28(1):27–31.

Asena L, Altınörs DD. Clinical outcomes of scleral Misa lenses for visual rehabilitation in patients with pellucid marginal degeneration. Contact lens & anterior eye. 2016;39(6):420–4.

Barnett M, Bowden T, Johns L. Ophthalmology current and future developments volume 4 contemporary scleral lenses: theory and application, Bentham Science Publisher, 2018 ISBN: 978-1-68108-567-8.

Barrientez B, Nicholas SE, Whelchel A, Sharif R, Hjortdal J, Karamichos D. Corneal injury: Clinical and molecular aspects. Experimental eye research. 2019;186:107709–107709.

Barsam A, Petrushkin H, Brennan N, Bunce C, Xing W, Foot B, et al. Acute corneal hydrops in keratoconus: a national prospective study of incidence and management. Eye (London). 2015;29(4):469–74.

Cooper WW. On Wounds and Injuries of the Eye. London: John Churchill 1859.;24(47):64-80.

Davidson AE, Hayes S, Hardcastle AJ, Tuft SJ. The pathogenesis of keratoconus. Eye (London). 2014;28(2):189–95.

DeLoss KS, Fattah NH, Hood CT. Prosthetic Replacement of the Ocular Surface Ecosystem (PROSE) Scleral Device Compared to Keratoplasty for the Treatment of Corneal Ectasia. American journal of ophthalmology. 2014;158(5):974–982.e2.

Dias MR, Larivoir NB, Rabelo TB, Kiryu BR, Yokoda JC. Use of scleral contact lens in the therapeutic approach of corneal neurotrophic ulcer. *Revista brasileira de oftalmologia*. 2018;77(2):95–7.

Dietrich-Ntoukas T, Cursiefen C, Westekemper H, Eberwein P, Reinhard T, Bertz H, et al. Diagnosis and Treatment of Ocular Chronic Graft-Versus-Host Disease: Report From the German–Austrian–Swiss Consensus Conference on Clinical Practice in Chronic GVHD. *Cornea*. 2012;31(3):299–310.

Dogru M, Karakaya H, Ozçetin H, Ertürk H, Yücel A, Ozmen A, Baykara M, Tsubota K. Tear function and ocular surface changes in keratoconus. *Ophthalmology*. 2003;110(6):1110-8.

Ezekiel D. Gas permeable haptic lenses. *Journal of the British Contact Lens Association*. 1983;6(4):158,160–158,161.

Fick AE. A contact lens. 1888. *Arch Ophthalmol*. 1997 ;115(1):120-1.

Formisano M, Franzone F, Alisi L, Pistella S, Spadea L. Effects of Scleral Contact Lenses for Keratoconus Management on Visual Quality and Intraocular Pressure. *Therapeutics and clinical risk management*. 2021;17:79–85.

Fuller DG, Wang Y. Safety and Efficacy of Scleral Lenses for Keratoconus. *Optometry and vision science*. 2020;97(9):741–8.

Georgoudis P, Sabatino F, Szentmary N, Palioura S, Fodor E, Hamada S, et al. Ocular Mucous Membrane Pemphigoid: Current State of Pathophysiology, Diagnostics and Treatment. *Ophthalmology and therapy*. 2019;8(1):5–17.

Ho JD; Food and Drug Administration (FDA). LASIK quality of life collaboration project (LQOLCP). 2014.

Huhtanen A, Lindsay RG. Management of Stevens-Johnson syndrome using a mini-scleral contact lens. *Clinical and experimental optometry*. 2021;104(2):233–6.

Inamoto Y, Sun Y-C, Flowers ME., Carpenter PA, Martin PJ, Li P, et al. Bandage Soft Contact Lenses for Ocular Graft-versus-Host Disease. *Biology of blood and marrow transplantation*. 2015;21(11):2002–7.

Inamoto Y, Valdés-Sanz N, Ogawa Y, Alves M, Berchicci L, Galvin J, et al. Ocular graft-versus-host disease after hematopoietic cell transplantation: Expert review from the Late Effects and Quality of Life Working Committee of the CIBMTR and Transplant Complications Working Party of the EBMT. *Bone marrow transplantation (Basingstoke)*. 2019;54(5):662–73.

Khan M, Manuel K, Vegas B, Yadav S, Hemmati R, Al-Mohtaseb Z. Case series: Extended wear of rigid gas permeable scleral contact lenses for the treatment of persistent corneal epithelial defects. *Contact lens & anterior eye*. 2019;42(1):117–22.

Koppen C, Kreps EO, Anthonissen L, Van Hoey M, Dhubhghaill SN, Vermeulen L. Scleral Lenses Reduce the Need for Corneal Transplants in Severe Keratoconus. *American journal of ophthalmology*. 2018;185:43–7.

Kumar M, Shetty R, Dutta D, Rao HL, Jayadev C, Atchison DA. Effects of a semi-scleral contact lens on refraction and higher order aberrations. *Contact lens & anterior eye*. 2019;42(6):670–4.

Kumar M, Shetty R, Jayadev C. Role of mini-scleral lens in mucous membrane pemphigoid. *Indian journal of ophthalmology*. 2017;65(4):320–2.

La Porta Weber S, Becco de Souza R, Gomes JÁP, Hofling-Lima AL. The Use of the Esclera Scleral Contact Lens in the Treatment of Moderate to Severe Dry Eye Disease. *American journal of ophthalmology*. 2016;163:167–173.e1.

Lindsay RG, Chi JT. Contact lens management of infantile aphakia. *Clinical and experimental optometry*. 2010;93(1):3–14.

Magro L, Gauthier J, Richet M, Robin M, Nguyen S, Suarez F, et al. Scleral lenses for severe chronic GvHD-related keratoconjunctivitis sicca: a retrospective study by the SFGM-TC. *Bone marrow transplantation (Basingstoke)*. 2017;52(6):878–82.

Messmer EM. The pathophysiology, diagnosis, and treatment of dry eye disease. *Deutsches Ärzteblatt international*. 2015;112(5):71–81; quiz 82.

Millis EAW. Scleral and prosthetic lenses. In: *Medical Contact Lens Practice*. Elsevier. 2005;12,121–

8

Mimura T, Usui T, Mori M, Yamamoto H, Obata H, Yamagami S, et al. Pinguecula and contact lenses. *Eye (London)*. 2010;24(11):1685–91.

Müller A. Billenklärer und hornhautlinsen. Inaugural Dissertation p20 University of Kiev 1889; 20.

Nissel G. The müllers of wiesbaden. *Optician* 1965; 150(3897): 591-4.

Oakley, A. M., & Krishnamurthy, K. Stevens Johnson Syndrome. In *StatPearls*. StatPearls Publishing.2020.

Oh DJ, Michael R, Setabutr P, Shorter E. Scleral lens for severe dry eye status post lacrimal gland resection for adenoid cystic carcinoma. *American journal of ophthalmology case reports*. 2020;17:100601.

Pecego M, Barnett M, Mannis MJ, Durbin-Johnson B. Jupiter Scleral Lenses: The UC Davis Eye Center Experience. *Eye & contact lens*. 2012;38(3):179–82.

Porcar E, España E, Montalt JC, Benlloch-Fornés JI, Peris-Martínez C. Post-LASIK Visual Quality With a Corneoscleral Contact Lens to Treat Irregular Corneas. *Eye & contact lens*. 2017;43(1):46–50.

Robin JB. Radial keratotomy: procedures. *Indian journal of ophthalmology*. 1990;38(3):103–6.

Rocha GA do N, Miziara POB, Castro ACV de, Rocha AA do N. Visual rehabilitation using mini-scleral contact lenses after penetrating keratoplasty. *Arquivos brasileiros de oftalmologia*. 2017;80(1):17–20.

Rosenthal P, Cotter JM, Baum J. Treatment of persistent corneal epithelial defect with extended wear of a fluid-ventilated gas-permeable scleral contact lens. *American journal of ophthalmology*. 2000;130(1):33–41.

Saeed HN, Kohanim S, Le H-G, Chodosh J, Jacobs DS. Stevens-Johnson syndrome and corneal ectasia: management and a case for association. *American journal of ophthalmology*. 2016;169:276–81.

Schornack MM. Scleral lenses: a literature review. *Eye Contact Lens*. 2015;41(1):3-11.

Sedaghat MR, Ostadi-Moghadam H, Jabbarvand M, Askarizadeh F, Momeni-Moghaddam H, Narooie-Noori F. Corneal hysteresis and corneal resistance factor in pellucid marginal degeneration. *Journal of current ophthalmology*. 2018;30(1):42–7.

Severinsky B, Behrman S, Frucht-Pery J, Solomon A. Scleral contact lenses for visual rehabilitation after penetrating keratoplasty: Long term outcomes. *Contact lens & anterior eye*. 2013;37(3):196–202.

Sharif Z, Sharif W. Corneal neovascularization: updates on pathophysiology, investigations & management. *Romanian journal of ophthalmology*. 2019;63(1):15–22.

Shikari H, Antin JH, Dana R. Ocular Graft-versus-Host Disease: A Review. *Survey of ophthalmology*. 2013;58(3):233–51.

Szczotka LB, Lindsay RG. Contact lens fitting following corneal graft surgery. *Clinical and experimental optometry*. 2003;86(4):244–9.

Thulasi P, Djalilian AR. Update in Current Diagnostics and Therapeutics of Dry Eye Disease. *Ophthalmology*. 2017;124(11S):S27-S33.

Tran K, Ryce A. Laser Refractive Surgery for Vision Correction: A Review of Clinical Effectiveness and Cost-effectiveness [Internet]. Ottawa (ON): Canadian Agency for Drugs and Technologies in Health; 2018 Jun 22.

Vaidyanathan U, Hopping GC, Liu HY, Somani AN, Ronquillo YC, Hoopes PC, et al. Persistent Corneal Epithelial Defects: A Review Article. *Medical hypothesis, discovery and innovation in ophthalmology*. 2019;8(3):163–76.

Van der Worp E. A Guide to Scleral Lens Fitting, Version 2.0 [monograph online]. Forest Grove, OR: Pacific University; 2015.

Van der Worp E. New technology in contact lens practice. *Contact Lens Spectrum*. 2010;2,22–9

Versura P, Giannaccare G, Pellegrini M, Sebastiani S, Campos EC. Neurotrophic keratitis: current challenges and future prospects. *Eye and brain*. 2018;10:37–45.

Vincent SJ. The rigid lens renaissance: A surge in sclerals. *Contact lens & anterior eye*. 2018;41(2):139–43.

Visser ES. Advanced contact lens fitting part five: the scleral contact lens: clinical indications. *The Optician*. 1997;5,15–20

Wang G, Xue Y, Wang Y, Dong F, Shen M, Zong R, et al. The role of autophagy in the pathogenesis of exposure keratitis. *Journal of cellular and molecular medicine*. 2019;23(6):4217–28.

Wilkinson JM, Cozine EW, Khan AR. Refractive Eye Surgery: Helping Patients Make Informed Decisions About LASIK. *American family physician*. 2017;95(10):637–44.

Wong A, Malvestiti AA, Hafner Mde F. Stevens-Johnson syndrome and toxic epidermal necrolysis: a review. *Rev Assoc Med Bras*. 2016;62(5):468-73.

Xu H-H, Werth VP, Parisi E, Sollecito TP. Mucous Membrane Pemphigoid. *The Dental clinics of North America*. 2013;57(4):611–30.

Yin J, Jacobs DS. Long-term outcome of using Prosthetic Replacement of Ocular Surface Ecosystem (PROSE) as a drug delivery system for bevacizumab in the treatment of corneal neovascularization. *The ocular surface*. 2019;17(1):134–41.

Zadnik K, Barr J, Edrington T, Everett D, Jameson M, McMahon T, et al. Baseline findings in the Collaborative Longitudinal Evaluation of Keratoconus (CLEK) Study. *Investigative ophthalmology & visual science*. 1998;39(13):2537–46.

Zadnik K, Money S, Lindsley K. Intrastromal corneal ring segments for treating keratoconus. *Cochrane database of systematic reviews*. 2019;5:CD011150–CD011150.

Zaki V. A non-surgical approach to the management of exposure keratitis due to facial palsy by using mini-scleral lenses. *Medicine (Baltimore)*. 2017;96(6):e6020–e6020.

Zemba M, Stamate A-C. Glaucoma after penetrating keratoplasty. *Romanian journal of ophthalmology*. 2017;61(3):159–65.