

**Dr. Carlos Bonilla Mejías**

Doctor en Odontología. Universidad de Sevilla. Profesor del Máster en Cirugía Bucal de la Universidad de Sevilla. Máster en Cirugía Bucal de la Universidad de Sevilla. Práctica privada exclusiva en Cirugía Bucal, Implantes y Periodoncia en Clínica Dental Noviembre.

Dra. Begoña Faus Mascarell

Miembro de la SEDO, Esthetic Dentistry (UIC). Práctica privada exclusiva en Ortodoncia y Estética en Clínica Dental Noviembre.

Dra. Regina María Mosquera Pérez

Alumna del Máster en Cirugía Bucal de la Universidad de Sevilla. Máster Oficial en Ciencias Odontológicas. Licenciada en Odontología.

Dr. Daniel Torres Lagares

Profesor Titular de la Universidad de Sevilla. Co-Director del Máster en Cirugía Bucal. Doctor en Odontología. Máster en Cirugía Bucal. Licenciado en Odontología.

Dr. José Luis Gutiérrez Pérez

Profesor Titular Vinculado de la Universidad de Sevilla. Co-Director del Máster en Cirugía Bucal. Doctor en Medicina y Cirugía. Especialista en Estomatología. Especialista en Cirugía Oral y Maxilofacial. Licenciado en Medicina y Cirugía.

REGENERACIÓN ÓSEA INMEDIATA POSTEXTRACCIÓN SIN COLGAJO PARA LA REHABILITACIÓN MEDIANTE IMPLANTE DE UN INCISIVO CENTRAL SUPERIOR

RESUMEN

La sustitución de un incisivo central por un implante en un paciente con una línea de sonrisa alta es siempre un reto que lleva al clínico a plantearse diversos planes de tratamiento ante la multitud de técnicas existentes. El caso que se presenta parte de la dificultad previa de estas exigencias estéticas, sumado a que el diente se encontraba afectado por un proceso infeccioso que había causado destrucción de la tabla vestibular. El objetivo es realizar el tratamiento que logre un mejor resultado a largo plazo. Se empleó la técnica de regeneración con membrana en forma de cucurucho, del inglés «ice cream cone technique», con el objeto de lograr un buen volumen óseo. En casos de compromiso estético, la técnica del cucurucho se presenta como una buena opción para regenerar defectos a nivel vestibular sin realizar descargas verticales. El éxito del resultado estará en realizar una correcta planificación y seleccionar la técnica más adecuada para la rehabilitación implantológica con una estética satisfactoria y estable en el tiempo.

Palabras clave

Implante, sector anterior, regeneración ósea guiada, membranas, técnica del cucurucho.

INTRODUCCIÓN

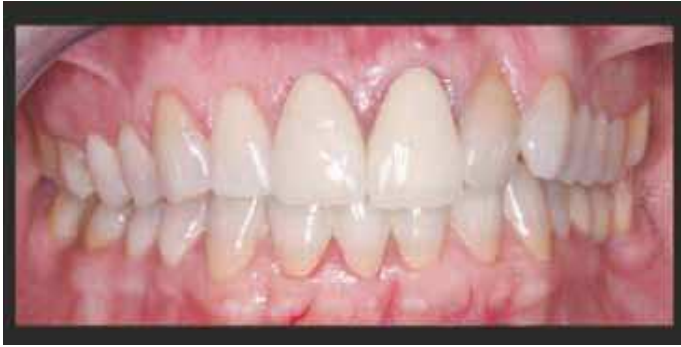En el sector anterior, la necesidad de reemplazar un diente natural por una corona sobre un implante es una situación que debe ser tratada con especial cautela especialmente en pacientes con línea de sonrisa alta. El profesional debe estudiar cada caso de manera individualizada y tomar decisiones basadas en una rigurosa planificación para resultados óptimos y estables en el tiempo (1).

A pesar de realizar técnicas de extracción atraumáticas, en ocasiones el cirujano bucal se encuentra ante el desafío de solventar la pérdida de tabla ósea a nivel vestibular en el lecho alveolar. Mientras permanece en boca el diente, es posible que no haya recesión gingival y no se aprecie pérdida de volumen. Si el dentista se guía solamente por la ortopantomografía y por el buen aspecto de los tejidos blandos, puede que los defectos a nivel vestibular no sean percibidos y se realice un implante inmediato post extracción sin técnicas de regeneración previas. En estos casos, colocar un implante sin solventar dicho déficit de tejido duro vestibular previamente, supondrá una falta de estabilidad del caso, seguido de un fracaso a nivel estético en diferentes grados y de difícil solución (2).

Es vital prevenir estas situaciones y detectar la presencia de déficit de tejido duro antes de someter al paciente a ninguna intervención quirúrgica. Por ello, se debe conside-

EL ÉXITO DEL RESULTADO ESTARÁ EN REALIZAR UNA CORRECTA PLANIFICACIÓN Y SELECCIONAR LA TÉCNICA MÁS ADECUADA PARA LA REHABILITACIÓN IMPLANTOLÓGICA CON UNA ESTÉTICA SATISFACTORIA Y ESTABLE EN EL TIEMPO

rar imperativa la realización de un CBCT en los casos de Implantología en zonas de compromiso estético (3). La imagen que nos aporta el 3D, junto a la exploración, son las herramientas claves para la planificación del caso.



Figuras 1 y 2. Primera visita. Paciente refiere dolor en 21.

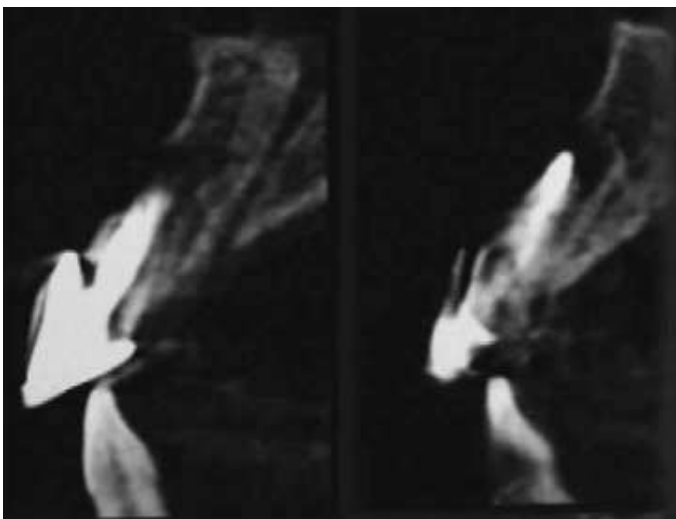
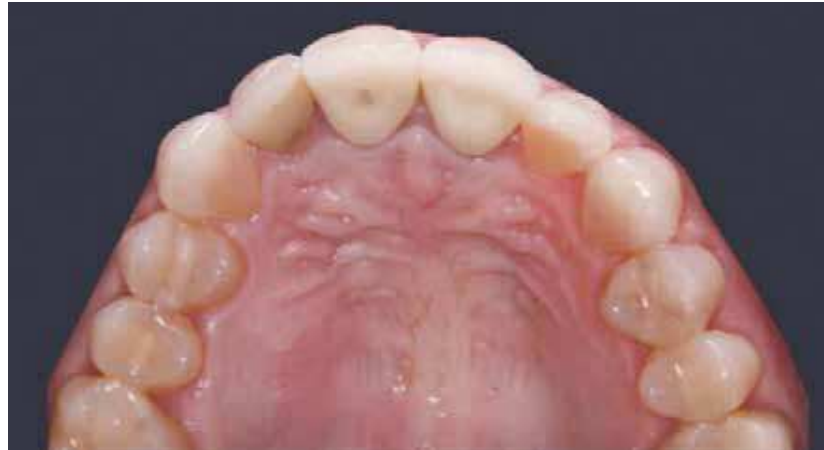

Figura 3. Imágenes tomadas de la CBCT en la primera visita. Cortes a nivel del 21.

CASO CLÍNICO

Paciente de 39 años de edad con sonrisa gingival que acude a consulta por un dolor importante en el incisivo central izquierdo. Como puede apreciarse, el aspecto de los tejidos es normal (Figuras 1 y 2).

Presenta molestias al sondaje y en vestibular una profundidad de sondaje de 9 mm., lo cual hace sospechar de fractura vertical. Se decide realizar una Tomografía compu-

terizada de haz cónico (cone beam computed tomography, CBCT) para obtener más información.

En la radiografía 3D se observa cómo la infección provocada por el 21 ha causado una destrucción de la pared vestibular a ese nivel (Figura 3). Se planifica una extracción de dicho incisivo con preservación alveolar y regeneración ósea guiada. Estas situaciones se deben explicar a la paciente y transmitir el problema que supone el defecto provocado por

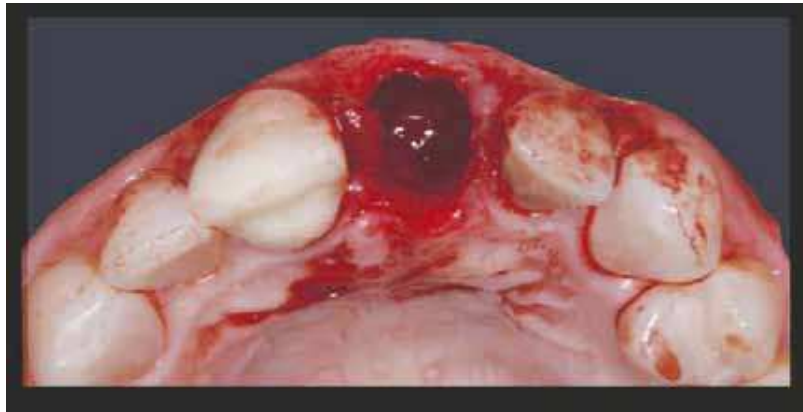
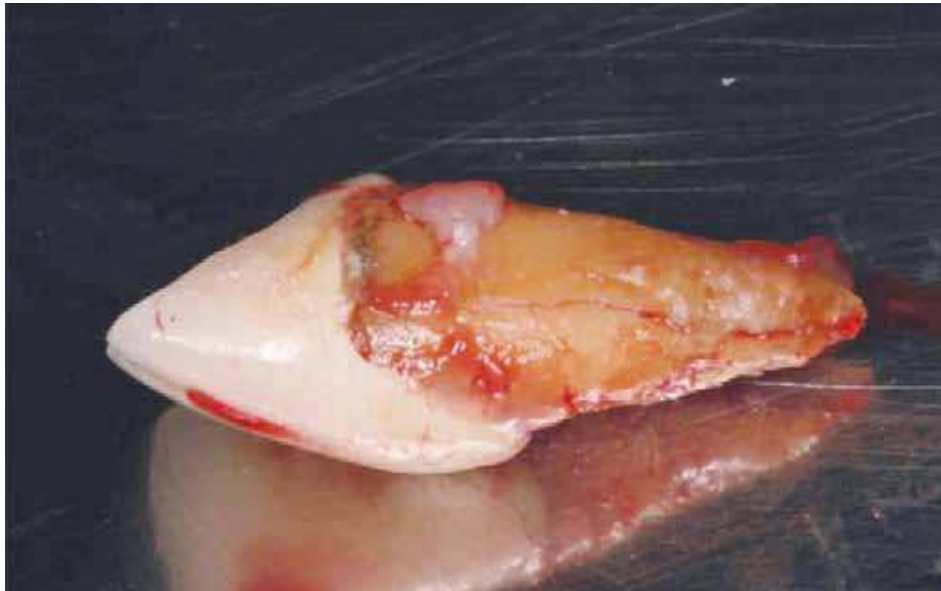

Figura 4. Se realiza la extracción del incisivo afectado.

Figura 5. Diente extraído presenta una fractura vertical.



la infección y que el implante no se le pondrá hasta que no se haya conseguido un lecho óseo adecuado.

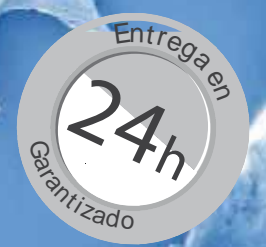Se realiza la extracción del incisivo central izquierdo de manera atraumática, procurando respetar al máximo la integridad del hueso remanente y de los tejidos blandos (Figura 4).

Observando el diente extraído, se comprueba cómo existe una línea de fractura vertical (Figura 5).

Una vez legrado el lecho alveolar, se promueve el sangrado del alveolo y se procede a realizar la técnica de regeneración ósea guiada. Es mejor no levantar colgajo para evitar agredir a los tejidos blandos y trabajar de la manera más conservadora posible (4). Entre las diferentes técnicas de regeneración, se eligió la técnica del cucurucho, del inglés «ice cream cone technique», descrita por Dennis Tarnow (5). Se presenta

como una manera de preservar el alveolo y al mismo tiempo de regenerar el déficit de tejido duro a nivel vestibular. Actualmente existen membranas disponibles en el mercado especialmente diseñadas para el empleo de dicha técnica, aunque también se puede recortar y adaptar una membrana con la forma deseada. En este caso el biomaterial empleado fue xenoinjerto de origen porcino particulado, Gen-Os, Osteobiol® (Tecross Dental, Italia).

Como se puede observar en la imagen, hay que ser generosos a la hora de introducir el biomaterial en el alveolo y en la zona del defecto vestibular, con un volumen por encima del que buscamos obtener ya que siempre se produce cierta pérdida volumétrica (Figura 6). Dado que uno de los principios fundamentales de una correcta técnica de regeneración es lograr un cierre sin tensión, se obtiene un injer-



OsteoBiol®

by Tecnos

Utilizado en más de 400.000 cirugías - Distribuido en más de 40 países - Excelente documentación científica

OFERTAS VÁLIDAS PARA MARZO Y ABRIL DE 2015

Mp3 Granulado mix prehidratado

Prehidratado y listo para su uso

- ▶ Gran similitud con el hueso humano. ⁽¹⁾

1 | FIGUEIREDO ET AL.; JOURNAL OF BIO MEDICAL MATERIALS RESEARCH; 2010

- ▶ Composición dual: mineral + colágeno. ⁽²⁾

2 | NANNMARK SENNERBY; CLINICAL IMPLANT DENTISTRY AND RELATED RESEARCH; 2008

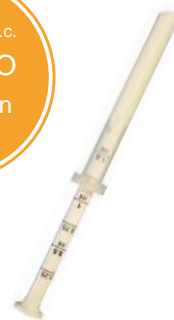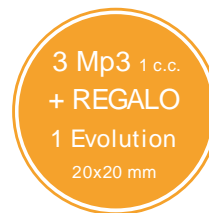- ▶ Se reabsorbe gradualmente. ⁽³⁾

3 | BARONE ET AL.; CLINICAL IMPLANT DENTISTRY AND RELATED RESEARCH; 2010

- ▶ Ideal para elevación de seno ⁽³⁻⁴⁾ y preservación de la cresta. ⁽⁵⁾

4 | PALACCI, NANNMARK; L'INFORMATION DENTAIRE; 2011

5 | BARONE ET AL.; JOURNAL OF PERIODONTOLOGY; 2008



MP3 1 C.C. X 3 JERINGAS
REF. A3030FS 375 €.

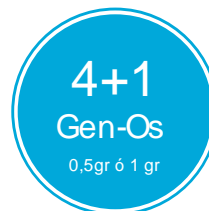

REGALO: 1 MEMBRANA EVOLUTION
20X20 MM FINA O STANDARD
VALORADA EN 109 €

Gen-Os Mix de hueso colagenado

Las ventajas de un biomaterial Dual-Phase

- ▶ Gránulo pequeño. 250 - 1000 micras.
- ▶ Hueso porcino esponjoso y cortical.
- ▶ Biocompatible y biodisponible.
- ▶ 4/5 meses de reentrada, según características de la zona.

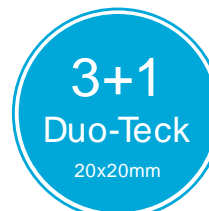

REF. M1005FS GEN-OS 0,5GR 72,00 €.
REF. M1010FS GEN-OS 1 GR 113 €.

Duo-Teck Membrana revestida de hueso

Película de hueso micronizado

- ▶ Filtro de colágeno liofilizado y gránulos de hueso con colágeno.
- ▶ Se debe posicionar directamente el lado con el hueso micronizado en contacto con el injerto y el lado liso en contacto con los tejidos blandos.
- ▶ Aumenta la compactibilidad y la estabilidad.



REF. DT020 DUO-TECK
20X20MM 52,00 €.



IMPLANTOLOGÍA Y CIRUGÍA MAXILOFACIAL

Telf. 902 01 34 33 - 914 13 37 14 | Fax. 91 652 83 80

info@osteogenos.com | www.osteogenos.com | www.osteobiol.com

OFERTAS VÁLIDAS PARA MARZO Y ABRIL DE 2015

Envío 24 horas gratuito* dentro de la Península. Baleares, Ceuta, Melilla consultar. Posibilidad de entrega en menos de 24h bajo suplemento. Total disponibilidad de stock. *En pedidos superiores a 100€ antes de IVA. En pedidos inferiores: 7€+ IVA de portes. Osteógenos no se hace responsable de posibles roturas de stock por parte del fabricante, no daría lugar a indemnización alguna en caso de no poder cumplir con el plazo de entrega.

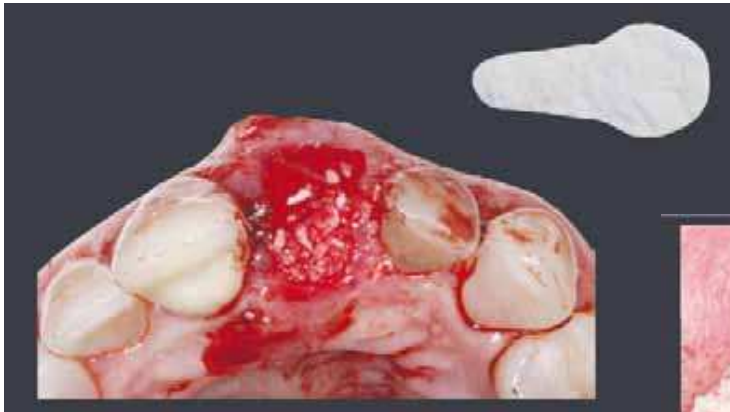

Figura 7. Calculamos las dimensiones del injerto de tejido conectivo que vamos a obtener del paladar para no suturar con tensión.

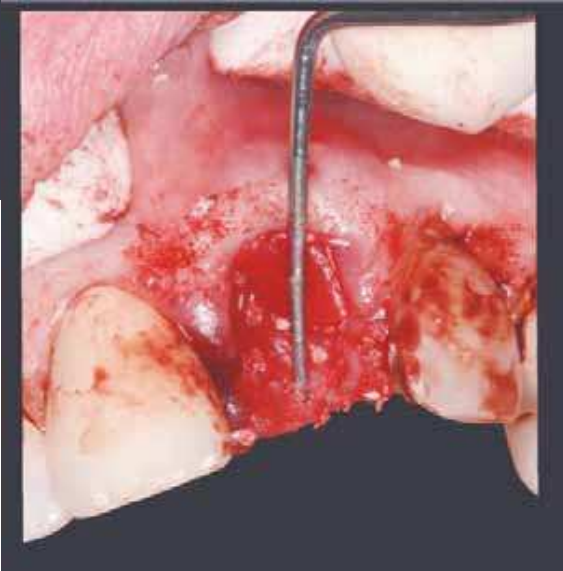


Figura 6. Colocación del injerto de hueso y membrana con forma de cucurucho en la zona del defecto vestibular.

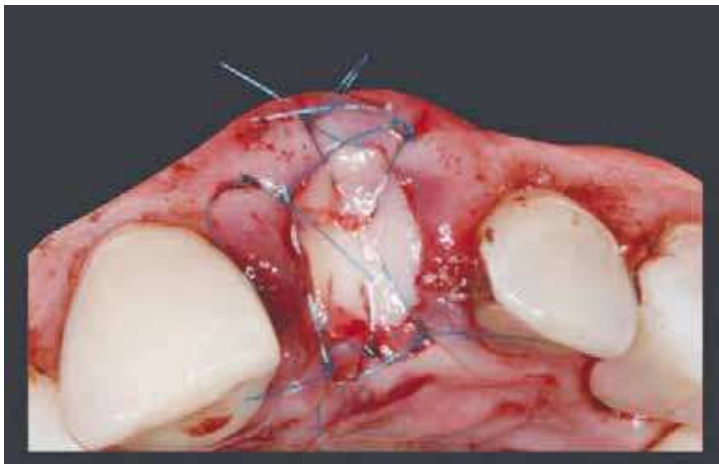


Figura 8. Sutura del injerto de tejido conectivo.

to de tejido epitelial libre para proteger los biomateriales de regeneración (Figuras 7 y 8) (6,7).

Obsérvese como se ha suturado sin tensión gracias al injerto de tejido epitelial libre obtenido del paladar. Para ello se utilizó instrumental micro, procurando respetar la integridad de los tejidos blandos y cierre con sutura de nylon.

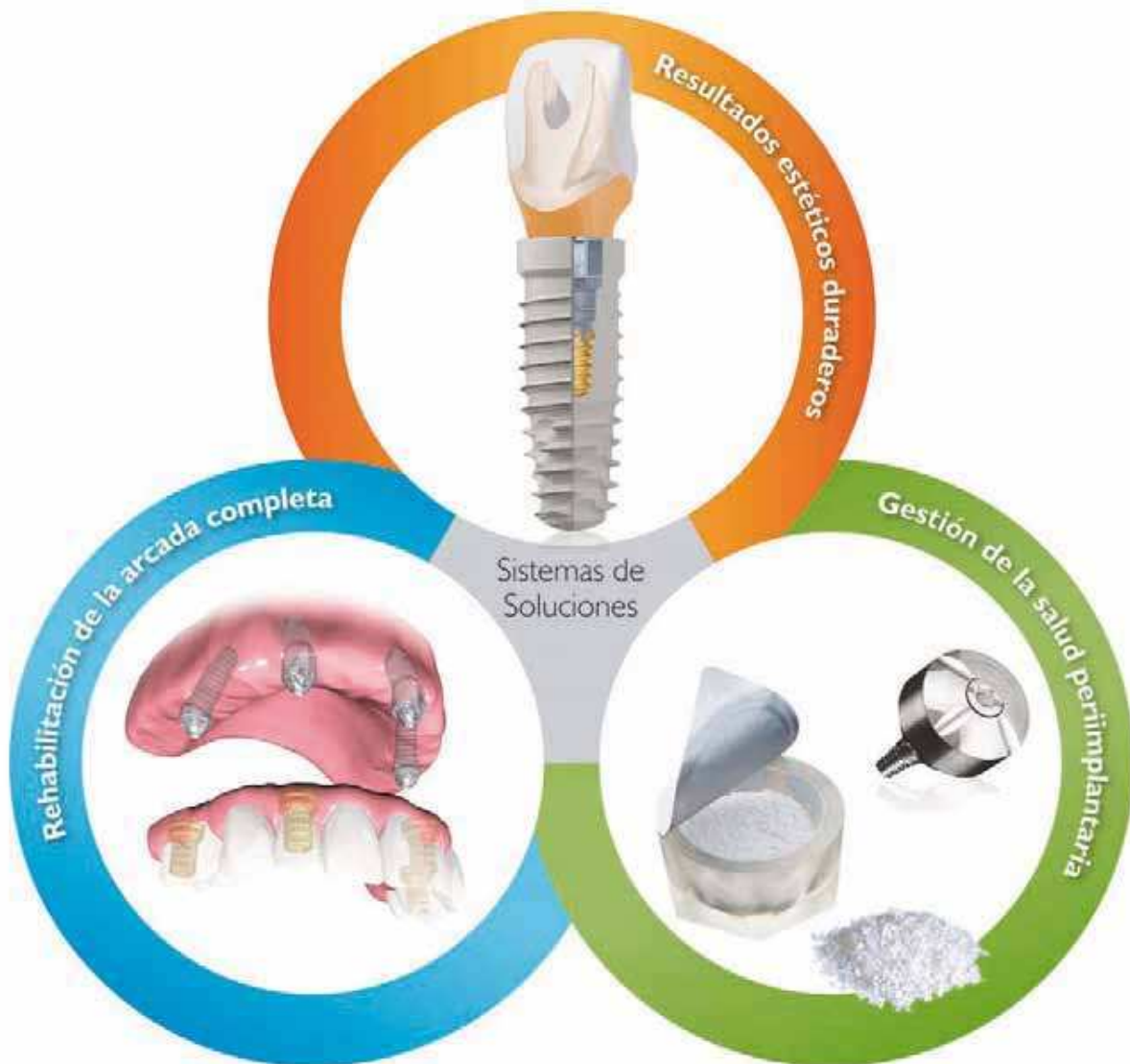Para que la paciente no estuviera en ningún momento sin diente, se retocó su propio diente para emplearlo a modo de provisional sujeto por palatino mediante un arco de ortodoncia y composite, y fue instruida para tener el máximo cuidado con la zona del injerto. Se retiraron los puntos a los 10

días y se fue revisando a la paciente hasta que concluyó el periodo necesario para una buena curación del hueso regenerado, siendo de 6 meses (Figuras 9a y 9b).

En ambas imágenes, frontal y oclusal, podemos observar cómo los tejidos tienen un aspecto normal, pero es necesario un estudio 3D para confirmar que ha tenido éxito la regeneración ósea guiada.

En el corte se observa que el volumen óseo que se ha logrado es suficiente para colocar un implante en una posición favorable para respetar los principios biológicos y protésicos (Figura 10).

BIOMET 3i le ofrece una familia de soluciones de sistemas sinérgicos que le ayudarán a conseguir que sus pacientes tengan sonrisas bellas, seguras y saludables.



■ Sonrisa Bella ■ Sonrisa Segura ■ Sonrisa Saludable

Para obtener más información,
póngase en contacto con su
representante local de BIOMET 3i
Atención al cliente: + 34 902 34 34 3i
www.biomet3i.es

BIOMET 3i™
PROVIDING SOLUTIONS – ONE PATIENT AT A TIME™

Providing Solutions - One Patient At A Time and Smile Therapy are trademarks of BIOMET 3i LLC. ©2014 BIOMET 3i LLC.

Todas las marcas comerciales son propiedad de BIOMET 3i LLC salvo que se indique lo contrario. Este material está destinado a los clínicos exclusivamente, y NO para su distribución a los pacientes. Este material no se debe redistribuir, duplicar o divulgar sin el expreso acuerdo por escrito de BIOMET 3i. Si desea información adicional sobre producto, indicaciones, contraindicaciones, avisos, precauciones y potenciales efectos adversos, lea el documento insertado en el empaquetado de nuestros productos que encontrará en la web de BIOMET 3i: www.ifu.biomet3i.com.

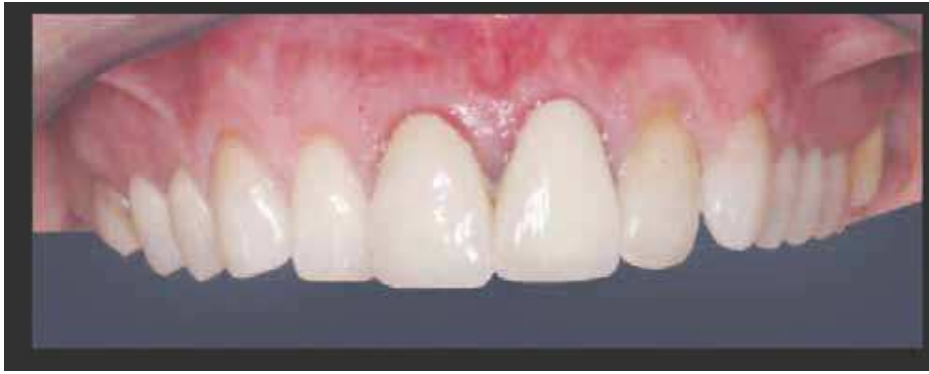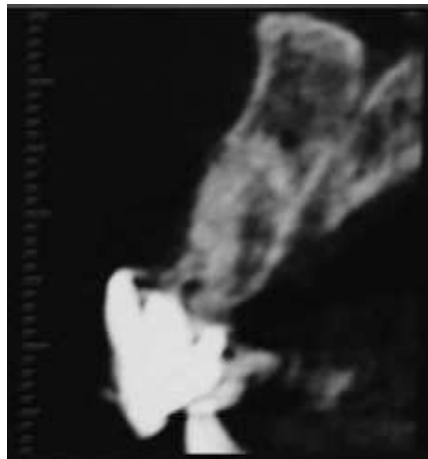


Figura 9a. A los 6 meses. Buena cicatrización de los tejidos blandos.

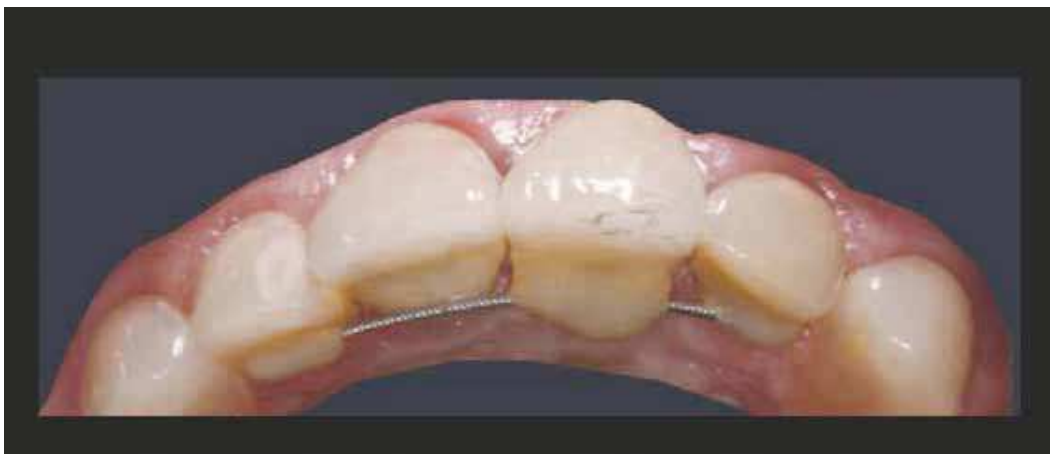

Figura 9b. A los 6 meses. Se ha logrado un buen volumen.

Figura 10. Imagen de la CBCT donde se observa el volumen óseo regenerado.



Opalescence®
El líder en blanqueamiento



¿Por qué escoger
Opalescence?

Larga experiencia

Blanqueamientos desde 1990

Fortalece

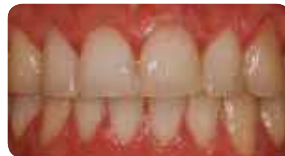el esmalte y previene la sensibilidad

La solución para cada necesidad

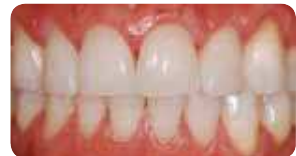cubetas universales o personalizadas



ANTES

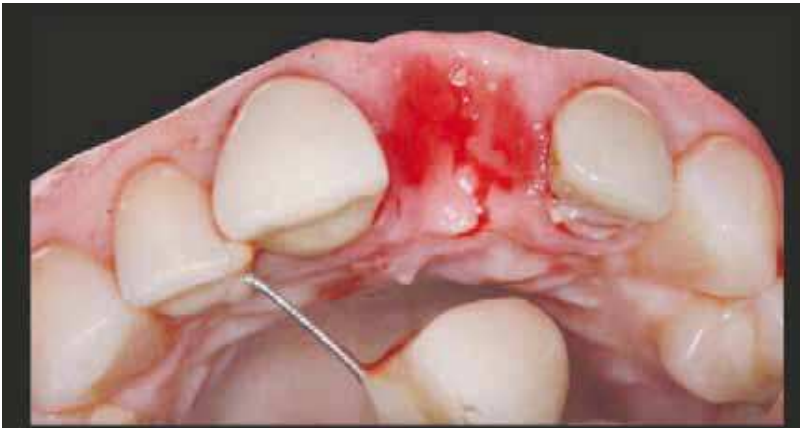

DESPUÉS



ULTRADENT
PRODUCTS, INC.

Tel. 619 558 249 – www.ultradent.es – info@ultradent.es



Figuras 11 y 12. El aspecto de los tejidos es natural y se ha mantenido la arquitectura de los mismos con un aspecto natural gracias al provisional

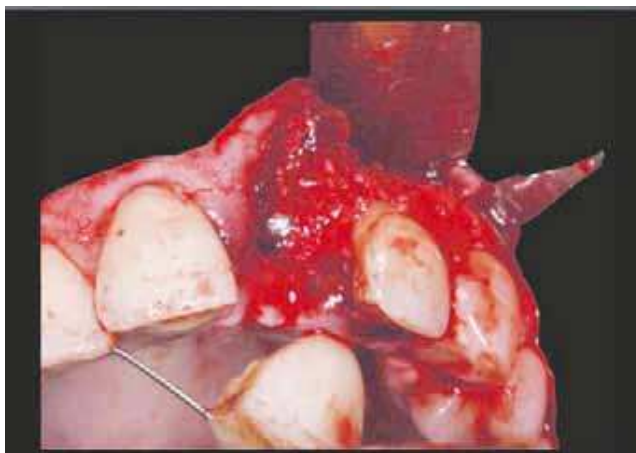
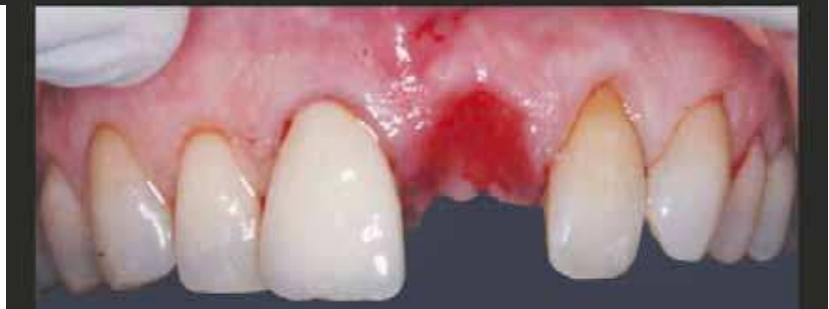

Figura 13. A los 6 meses. Inserción del implante.

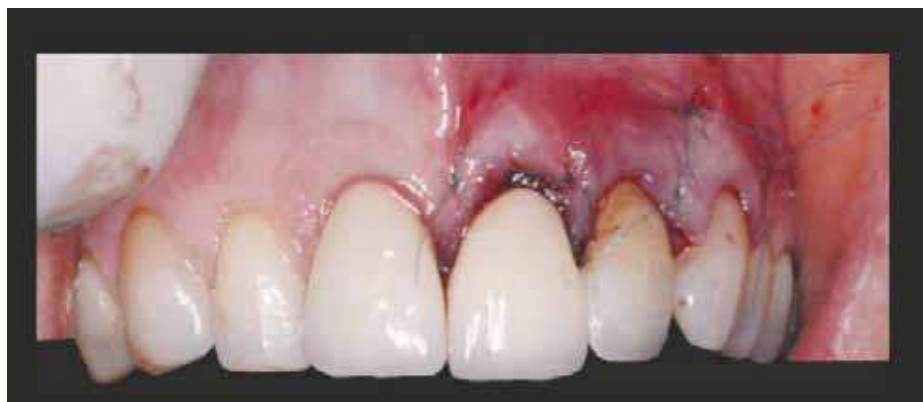

Figura 14. Cierre mediante sutura de prolipropileno.

MOVING INSPIRATION & TECHNOLOGY

www.ilerimplant.com



frontier
INTERNAL
CONNECTION



phoenix
EXTERNAL
CONNECTION



Q4/2015

avantgard
CONICAL
CONNECTION

GMI España

Còrcega, 270, 3^o 2^a
08008 Barcelona
T. (+34) 93 415 18 22
info@globalimplants.es

Portugal, 16, 6^o 1^a
28943 Fuenlabrada
Madrid
T. (+34) 91 604 17 56

GMI Portugal

Praceta do Jasmin, 34
2750 - 265 Cascais
Portugal
T. (+351) 215 955 174/175

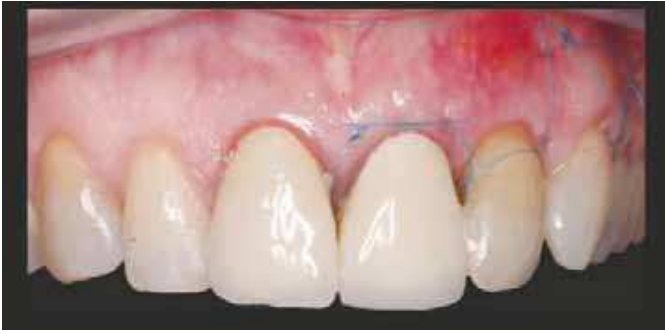

Figura 15. A los 10 días de la inserción del implante.

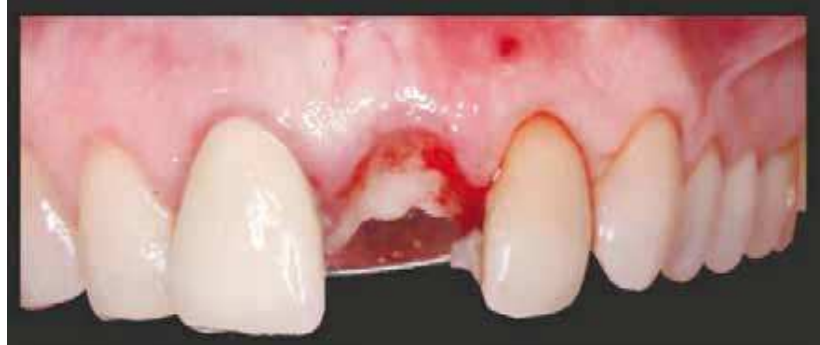

Figura 16. Buen aspecto a los 5 meses tras la inserción del implante.

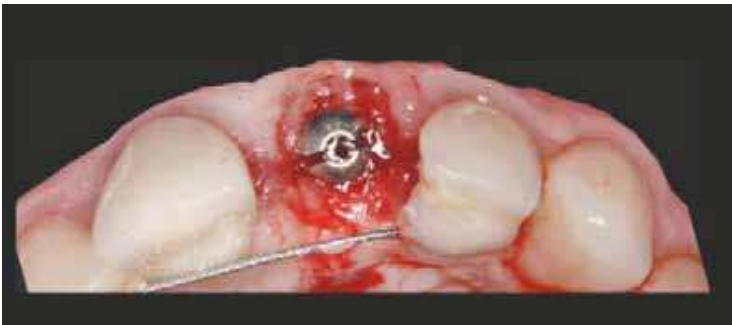

Figura 17. A los 5 meses de la inserción del implante se realiza la segunda fase quirúrgica.

A continuación, se procedió a la retirada del provisional en la misma visita (a los 7 meses) donde se pudo observar mejor el estado de los tejidos blandos (Figuras 11 y 12).

Se procedió a realizar la cirugía de inserción del implante ya que el 3D y el aspecto clínico de los tejidos nos indicaban que habíamos logrado una regeneración favorable. Se decidió por la colocación de un implante de 3,75x11,5 MG INHEX de la marca Mozo-Grau tipo INHEX® (Mozo Grau, España), que se caracteriza por una conexión como morse con microespiras en el cuello y cambio de plataforma.

Para tener una visión directa del lecho óseo y obtener una mayor seguridad, se realizó un colgajo de espesor completo respetando la papila central (Figura 13).

Una vez se ha realizado el cierre de la herida quirúrgica, se volvió a colocar el provisional (Figura 14) y a los 10 días se citó a la paciente para retirar los puntos (Figura 15).

El aspecto de los tejidos era bastante favorable a los

10 días de la cirugía de inserción del implante. La paciente continuó con el provisional hasta la siguiente revisión, que fue a los 5 meses de la inserción del implante (Figura 16).

Las papilas se preservaron de manera adecuada y aspecto natural. Se realizó la segunda fase de la cirugía de implantes sin descargas verticales retirando el tornillo de cierre y sustituyéndolo por un pilar de cicatrización. De esta forma, se desplazaron los tejidos blandos hacia vestibular (Figura 17).

Tras dos meses más de cicatrización de los tejidos, se culmina con la colocación de la prótesis definitiva. En las imágenes puede verse cómo el estado de los tejidos es satisfactorio, se logra un perfil natural y los tejidos se estabilizan con un volumen adecuado (Figuras 18-20).

El resultado estético es muy natural y, aunque se le sugirió el recambio de la corona de metal-cerámica del otro incisivo central, se encontraba satisfecha con el aspecto

Imbatible en todas las disciplinas

neo.lign®-Sistema de dientes

“Diseños vibrantes para todo el sector de la prótesis”

neo.lign® anterior y posterior significa armonía en la perfección para la prótesis total, técnica de ataches y perfecto para la prótesis implanto soportada.

- **Estéticamente natural** | Armonioso de forma individual | color real
- **Función inteligente** | diente a diente | diente a dos dientes | lingualizado
- **Estabilidad** | resistente a la abrasión | irremediablemente sobrecargable | sin chipping

¿Más información sobre la manipulación estandarizada de las carillas neo.lign | dientes neo.lign o la colocación de capas o estratificación con crea.lign? por favor llame al 073 09 / 8 72-22



Solicite información bajo
<http://www.visio.lign.com/SistemaDownloads/index.html>

powered by **visio.lign**



40 YEARS DENTAL INNOVATIONS
1974
2014

bredent group

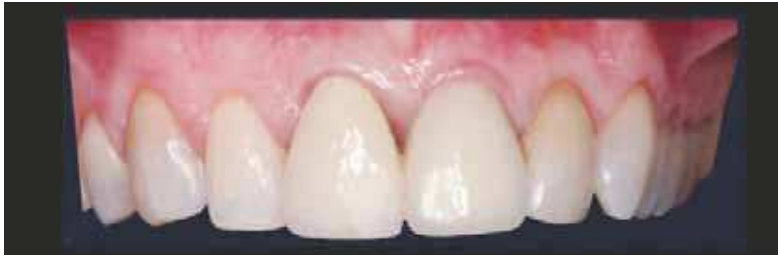

Figura 18. Prótesis definitiva a los dos meses de la segunda fase quirúrgica.

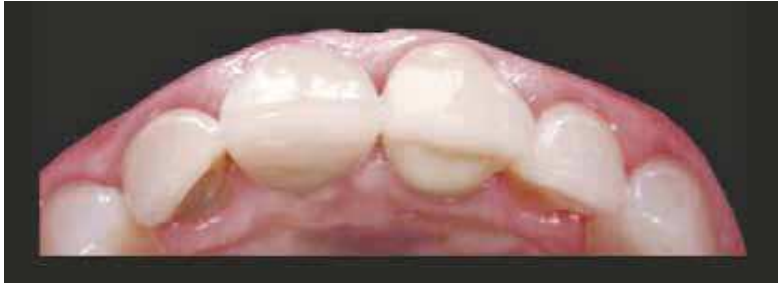

Figura 19. Los tejidos se han estabilizado a un nivel adecuado.

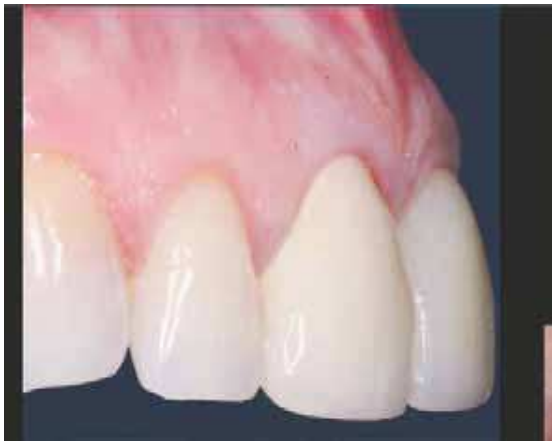

Figura 20. Se ha logrado un perfil natural y armónico.

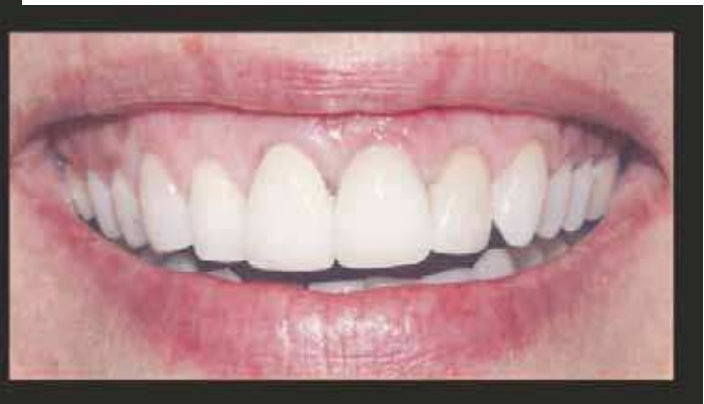

Figura 21. Se logra mantener el equilibrio en la sonrisa.

de su sonrisa. Una vez más podemos observar la importancia de la estética en este caso, fundamentalmente por la línea de sonrisa alta (Figura 21).

Posteriormente, en una revisión de mantenimiento a los 12 meses se le realizó una CBCT para observar el hueso a nivel vestibular, y se pudo comprobar que se mantenía un buen volumen óseo (Figuras 22-23) gracias a la técnica de regeneración, biomateriales usados, características del implante y su conexión con el pilar de la prótesis.

DISCUSIÓN

En casos de rehabilitación con implantes en zona estética, así como para el diagnóstico de patología periapical, el CBCT se puede considerar una herramienta necesaria para el diagnóstico, como se viene concluyendo en diferentes artículos publicados (3, 8-10).

Elian, Cho y colaboradores (11) publicaron una clasificación del estado del diente a extraer basada en la presencia de pared ósea y el estado de los tejidos blandos. En esta clasificación ya se menciona la dificultad en el diagnóstico

“ Puedo reducir en casi un 50%
la factura de laboratorio
sin renunciar a la más alta
calidad y seriedad ”

Dr. Rafael Filpo Valentin
nº de colegiado 47310
Licenciado en Odontología
por la universidad de Santiago

Queridos amigos y colegas, en esta época de fuerte crisis en la que resulta imprescindible encontrar la rentabilidad reduciendo costes, quiero compartir con todos vosotros un nuevo Laboratorio Dental instalado en España, Dental Lab, ¡todo un descubrimiento!

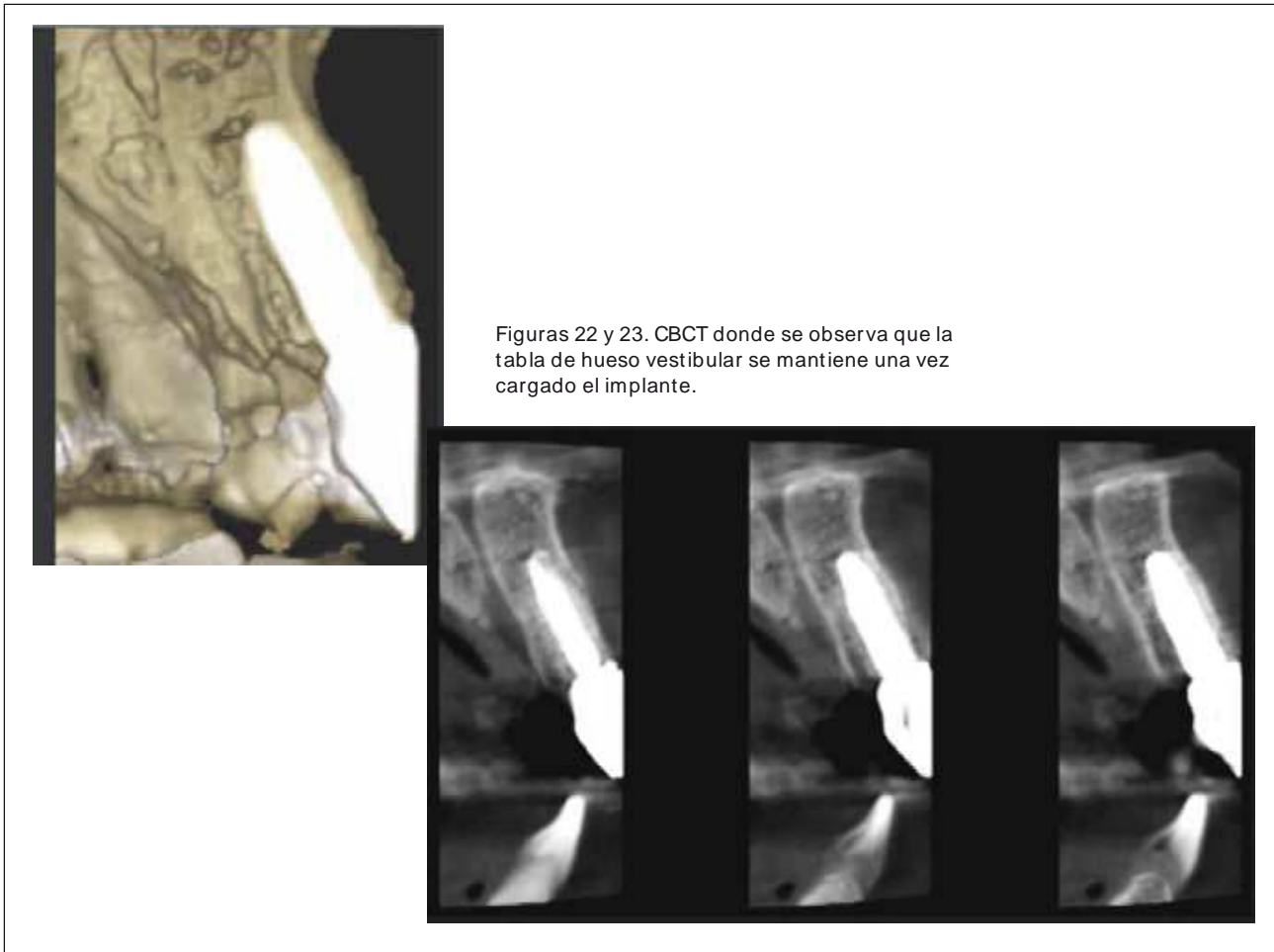
Ya hace más de un año que trabajo con ellos y los resultados son excelentes. Puedo ofrecer a mis pacientes una alta calidad a un precio muy por debajo de lo que estamos acostumbrados a pagar, reduciendo casi en un 50% la factura de laboratorio.

Si quieres saber más o hacer alguna consulta, no dudes en ponerte en contacto con ellos, os lo recomiendo.

DENTAL
Lab

<http://www.dental-lab.fr/>
902 222 029
FRANCIA-ESPAÑA-PORTUGAL

Corona de porcelana: 32€
Esquelético de 8 piezas o más: 36€
Prótesis acrílica completa sup. o inf.: 39€
Corona zirkonio: 89€



Figuras 22 y 23. CBCT donde se observa que la tabla de hueso vestibular se mantiene una vez cargado el implante.

de la presencia de pared ósea cuando los tejidos blandos están conservados (diferencia entre tipo I y II). Por esto, remarkamos que el diagnóstico debe hacerse con exploración clínica previa a la extracción, realización de CBCT y exploración clínica una vez realizada la extracción.

Cuando el diente a extraer presenta un tejido blando saludable y sin pérdida de volumen, siempre que se pueda, preferimos no levantar colgajo ni hacer reposicionamiento coronal del colgajo ya que alteramos la anatomía mucogingival y más en una zona estética. Aunque no está claro que el levantamiento de un colgajo cuando se hace preservación alveolar disminuya el éxito de la técnica (7), hay artículos que muestran que no es necesario un cierre primario de la herida postextracción ya que el cierre con una membrana reabsorbible puede cumplir con esta función (12).

Cuando queremos realizar técnicas de preservación alveolar o regenerar un defecto alveolar, la colocación de un injerto en el alveolo es un procedimiento muy común que incluye multitud de técnicas con las que se obtienen buenos resultados a nivel clínico (5, 13-15).

En casos en los que falta la tabla vestibular, creemos que una buena elección del material de relleno es del tipo

xenoinjerto, gracias a su buen comportamiento con respecto a la estabilidad volumétrica (16). Hay que saber que, estudios como los de Araújo (17), nos dicen que la colocación de Bio-Oss Collagen® (xenoinjerto) en la herida del alveolo postextracción retrasa la curación del mismo. En caso de conservarse la tabla vestibular, el fosfato tricálcico es también una correcta elección debido a su capacidad osteoconductiva y más rápida reabsorción, aunque posee menor estabilidad volumétrica (18-20).

CONCLUSIONES

Tanto el análisis de la bibliografía existente como el resultado clínico del caso que se presenta nos llevan a pensar que la técnica analizada es una alternativa a considerar a la hora de solventar determinados defectos postextracción.

Esta técnica se presenta como una forma relativamente sencilla de facilitar la regeneración ósea en alveolos postextracción de forma inmediata en los que haya un defecto moderado a nivel vestibular y facilita un mejor lecho para la inserción del implante, en vistas a un mejor resultado final de la cirugía de implantes, especialmente en sectores estéticamente comprometidos. ●

BIBLIOGRAFÍA

1. Elian N, Cho SC, Froum S, Smith RB, Tarnow DP. A simplified socket classification and repair technique. *Pract Proced Aesthet Dent*. 2007; 19: 99-104.
2. Tomasi C, Sanz M, Cecchinato D, Pjetursson B, Ferrus J, Lang NP, Lindhe J. Bone dimensional variations at implants placed in fresh extraction sockets: a multilevel multivariate analysis. *Clin Oral Implants Res*. 2010; 21 (1): 30-6.
3. Jacobs R, Quirynen M. Dental cone beam computed tomography: justification for use in planning oral implant placement. *Periodontol 2000*. 2014; 66: 203-13.
4. Barone A, Toti P, Piattelli A, Iezzi G, Derchi G, Covani U. Extraction socket healing in humans after ridge preservation techniques: comparison between flapless and flapped procedures in a randomized clinical trial. *J Periodontol*. 2014; 85: 14-23.
5. Tan-Chu JH, Tuminelli FJ, Kurtz KS, Tarnow DP. Analysis of buccolingual dimensional changes of the extraction socket using the «ice cream cone» flapless grafting technique. *Int J Periodontics Restorative Dent*. 2014; 34: 399-403.
6. Lang NP, Brägger U, Hämmerle CH, Sutter F. Immediate transmucosal implants using the principle of guided tissue regeneration. I. Rationale, clinical procedures and 30-month results. *Clin Oral Implants Res*. 1994; 5: 154-63.
7. Vignoletti F, Matesanz P, Rodrigo D, Figuero E, Martin C, Sanz M. Surgical protocols for ridge preservation after tooth extraction. A systematic review. *Clin Oral Implants Res*. 2012; 23: 22-38.
8. Garaicoa C1, Suarez F, Fu JH, Chan HL, Monje A, Galindo-Moreno P, Wang HL. Using Cone Beam Computed Tomography Angle for Predicting the Outcome of Horizontal Bone Augmentation. *Clin Implant Dent Relat Res*. 2013 Nov 11. doi: 10.1111/cid.12174. [Epub ahead of print].
9. Grimard BA1, Hoidal MJ, Mills MP, Mellonig JT, Nummikoski PV, Mealey BL. Comparison of clinical, periapical radiograph, and cone-beam volume tomography measurement techniques for assessing bone level changes following regenerative periodontal therapy. *J Periodontol*. 2009; 80: 48-55
10. Komatsu K1, Abe Y, Yoshioka T, Ishimura H, Ebihara A, Suda H. Differential diagnosis of vertical root fractures using reconstructed three-dimensional models of bone defects. *Dentomaxillofac Radiol*. 2014; 43 (8): 20140256. doi: 10.1259/ dmfr.20140256. Epub 2014 Sep 23.
11. Elian N, Cho SC, Froum S, Smith RB, Tarnow DP. A simplified socket classification and repair technique. *Pract Proced Aesthet Dent*. 2007; 19: 99-104; quiz 106.
12. Kim DM1, De Angelis N, Camelo M, Nevins ML, Schupbach P, Nevins M. Ridge preservation with and without primary wound closure: a case series. *Int J Periodontics Restorative Dent*. 2013; 33: 71-8.
13. Nemcovsky CE, Serfaty V. Alveolar ridge preservation following extraction of maxillary anterior teeth. Report on 23 consecutive cases. *J Periodontol*. 1996; 67:390-5.
14. Stanley HR, Hall MB, Clark AE, King CJ 3rd, Hench LL, Berte JJ. Using 45S5 bioglass cones as endosseous ridge maintenance implants to prevent alveolar ridge resorption: a 5-year evaluation. *Int J Oral Maxillofac Implants*. 1997; 12:95-105.
15. Barteek BK. Extraction site reconstruction for alveolar ridge preservation. Part 1: rationale and materials selection. *J Oral Implantol*. 2001; 27: 187-93.
16. Esposito M, Felice P, Worthington HV. Interventions for replacing missing teeth: augmentation procedures of the maxillary sinus. *Cochrane Database Syst Rev*. 2014 13; 5: CD008397.
17. Araújo M, Linder E, Lindhe J. Effect of a xenograft on early bone formation in extraction sockets: an experimental study in dog. *Clin Oral Implants Res*. 2009; 20: 1-6.
18. Kotsakis GA, Salama M, Chrepa V, Hinrichs JE, Gaillard P. A randomized, blinded, controlled clinical study of particulate anorganic bovine bone mineral and calcium phosphosilicate putty bone substitutes for socket preservation. *Int J Oral Maxillofac Implants*. 2014; 29: 141-51.
19. Brkovic BM, Prasad HS, Rohrer MD, Konandreas G, Agrogiannis G, Antunovic D, Sándor GK. Beta-tricalcium phosphate/ type I collagen cones with or without a barrier membrane in human extraction socket healing: clinical, histologic, histomorphometric, and immunohistochemical evaluation. *Clin Oral Investig*. 2012; 16: 581-90.
20. Tadic D, Epple M. A thorough physicochemical characterisation of 14 calcium phosphate-based bone substitution materials in comparison to natural bone. *Biomaterials*. 2004; 25: 987-94.

NO ESPERE
MÁS

CS 8100 3D La captación de imágenes 3D ya está al alcance de todos

Muchos esperaban un sistema 2D/3D multifuncional redefinido más adecuado para su trabajo diario; una solución de “conectar y usar” que significase una inversión fuerte pero asequible para su consultorio. Gracias al CS 8100 3D, la espera ha terminado.

- Programas y vistas versátiles (de 4 cm x 4 cm até 8 cm x 9 cm)
- Nuevo sensor 4T CMOS para captar imágenes detalladas con una resolución de hasta 75 μ m
- Colocación intuitiva de los pacientes, adquisición rápida y dosis bajas
- El nuevo estándar en asistencia dental, ahora aún más asequible

REDEFINAMOS LA ESPECIALIZACIÓN

El CS 8100 3D es tan sólo una de nuestras soluciones para redefinir la captación de imágenes. Descubra otras en carestreamdental.es

