

# XXVIII CONGRESO NACIONAL DE LA SEF

## PÓSTER PREMIADO

### *Efecto protector del péptido adrenomedulina en la colitis inflamatoria experimental*

*Talero, E., Sánchez-Fidalgo, S., Alarcón de la Lastra, C., Camacho-Barquero, L., Sánchez-Calvo, J., Motilva, V.*

#### INTRODUCCIÓN

La adrenomedulina (AM) es un péptido de 52 aminoácidos aislado en 1993 a partir de extractos de un feocromocitoma humano<sup>1</sup>. El gen de la AM se expresa en numerosos órganos y tejidos incluyendo la glándula suprarrenal, corazón, pulmón, tractos digestivo y genitourinario o el sistema nervioso central. Es un péptido regulador que juega un papel fundamental en numerosas funciones biológicas, entre las que destacan su función vasodilatadora y broncodilatadora, la inhibición de la secreción de numerosas hormonas, su actividad antimicrobiana, la regulación de la función renal o de la proliferación celular, entre otras<sup>2</sup>.

Existen interesantes evidencias que sugieren que la AM podría actuar como un factor inmunomodulador endógeno, con efectos fundamentalmente antiinflamatorios. Su expresión varía entre diferentes células y órganos del sistema inmune; en este sentido, se muestra incrementada en el timo y disminuida en el bazo. Las células leucocitarias, incluyendo monocitos, macrófagos o neutrófilos también producen cantidades importantes del péptido, especialmente tras estímulos inflamatorios<sup>3,4,5</sup> y se ha observado que su expresión incrementada en condiciones inflamatorias se produce tanto en circunstancias experimentales como clínicas, incluyendo el proceso de sepsis producida por endotoxinas<sup>4,6</sup>. La AM liberada podría promover la regulación del flujo sanguíneo local, modular la actividad de diferentes enzimas, como la óxido nítrico sintetasa, o favorecer la producción de quimiocinas y citocinas<sup>7</sup>. También se ha observado que el péptido

es capaz de modificar la activación de la cascada del complemento a través de su interacción con el factor H, proteína de unión a la AM, alterándose la capacidad catalítica de dicho factor<sup>8,9</sup>. Aún más, en la etapa inicial de la respuesta inflamatoria se ha demostrado una estrecha relación entre ciertas citocinas proinflamatorias, como factor de necrosis tumoral alfa (TNF- $\alpha$ ) o interleucina 1-beta (IL-1 $\beta$ ), con la AM; estudios previos sugieren que el péptido actuaría como parte de un mecanismo de retroalimentación previniendo la sobreproducción de estas citocinas<sup>10</sup>.

Por otro lado, el término de Enfermedad Inflamatoria Intestinal (EII) se utiliza desde hace años para designar a las enfermedades inflamatorias del intestino, principalmente del intestino grueso, de etiología no bien conocida y siempre de evolución crónica. Comprende a la Colitis Ulcerosa y a la Enfermedad de Crohn. Ambas comparten aspectos epidemiológicos y síntomas clínicos, signos radiológicos y hallazgos anatomopatológicos comunes y se han valorado diferentes factores que contribuyen a la patogénesis de esta enfermedad; destacamos los ambientales, los genéticos o los inmunes. Existen evidencias de que el inicio de los cambios inflamatorios que ocurren en la mucosa intestinal es consecuencia de una aberrante respuesta por alteración de la tolerancia del sistema inmune a antígenos endógenos. Éstos son procesados por los macrófagos que lo presentan a las células T CD4+, que al ser activadas, elaboran y secretan varias citocinas como TNF- $\alpha$ , interferón  $\gamma$  (IFN- $\gamma$ ) o IL-12. Todas estas sustancias estimulan la secreción de otros mediadores, que ampli-

*Talero, E., Sánchez-Fidalgo, S., Alarcón de la Lastra, C., Camacho-Barquero, L., Sánchez-Calvo, J., Motilva, V.*

*Departamento de Farmacología, Facultad de Farmacia, Universidad de Sevilla*

fican la respuesta inflamatoria, como prostaglandinas, leucotrienos, o el factor activador de plaquetas. De este modo se produce la activación de los neutrófilos y de nuevos macrófagos que liberan al medio extracelular proteasas, metaloproteinasas, como la mieloperoxidasa (MPO), y numerosos radicales libres derivados del oxígeno, contribuyendo todo ello al daño tisular<sup>11</sup>.

Actualmente las terapias con fármacos antiinflamatorios e inmunomoduladores ayudan a controlar razonablemente a los pacientes. No obstante, los efectos adversos observados durante el tratamiento junto con las frecuentes recidivas obligan en muchos casos, como ultima alternativa, a la resección quirúrgica<sup>12</sup>. Éstos y otros motivos fuerzan a buscar y evaluar la eficacia de nuevas terapias capaces de modular a ambos componentes de esta enfermedad es decir, el inflamatorio y/o el inmunológico. Entre los numerosos agentes que se están investigando se encuentran los péptidos gastrointestinales, y entre ellos la AM.

Basándonos en los antecedentes anteriormente citados, en nuestro estudio nos planteamos valorar las propiedades de AM siguiendo un modelo experimental de EII por aplicación del hapteno ácido 2,4,6- trinitrobenzenosulfónico (TNBS) analizando los resultados observados tanto durante la fase aguda de la enfermedad como en la evolución crónica de la misma así como los cambios bioquímicos y moleculares asociados.

## METODOLOGÍA

El estudio ha sido realizado en ratas Wistar de peso medio comprendido entre 150-200 g y mantenidas en condiciones estándares de estabulización (24-25 °C, doce horas de luz al día y alimentación controlada), suministradas por el Centro de Producción y Experimentación Animal de la Universidad de Sevilla. Doce horas antes de comenzar los ensayos, los animales fueron mantenidos en ayunas, permitiendo el libre acceso al agua y en jaulas individuales. Todos los protocolos llevados a cabo han seguido las recomendaciones relativas a la experimentación animal (Real Decreto 1201/2005, desarrollado por la Comunidad Autónoma Andaluza, Decreto 199/2005).

El péptido fue suministrado por NeomPS (Group SNPE, Estrasburgo, Francia) y hemos seguido dos pautas diferentes en la inducción de la colitis por el hapteno TNBS.

**-Modelo agudo (MA)**, de cuatro días totales de duración de tratamiento con el péptido.

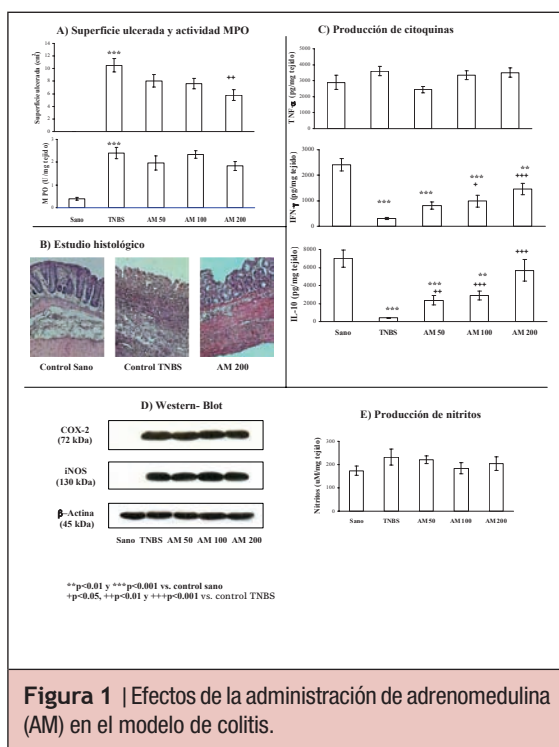
**-Modelo crónico**, de dos y tres semanas de duración (MC1 y MC2, respectivamente).

La inflamación en el colon fue inducida siguiendo la técnica propuesta por Morris y col.<sup>13</sup>. A los animales anestesiados se les administró, mediante sonda rectal, una dosis única de 10 ó 30 mg de TNBS (Sigma-Aldrich química, S.A., España) para inducir la colitis aguda o crónica respectivamente, y disuelto en 0.25 mL de etanol (50% v/v), manteniendo los animales en posición supina durante unos minutos. En el MA, la AM fue suspendida en solución salina (0.9%) y administrada i.p. (0.1 mL/100g animal), a dosis de 50, 100 y 200 ng/Kg animal/día, 48, 24 y 1 h antes de la aplicación del TNBS y 24 h después. Los animales fueron sacrificados 24 h tras la última administración. En el MC, administramos similares dosis de AM, comenzando 24 h después de la inducción de la colitis, y continuando con una administración diaria durante 2 y 3 semanas. En todos los ensayos se incluyó un grupo sano (*sham*) y un grupo control que recibió TNBS. Los días posteriores a la administración del hapteno, se cuantificó el consumo de comida y bebida/animal, se valoró la aparición de diarrea, y se observaron las variaciones de peso.

Tras el sacrificio, el colon fue abierto longitudinalmente para observar las lesiones macroscópicas originadas cuantificándose su extensión, superficie lesionada en cm<sup>2</sup>, y gravedad, según escala propuesta por Bobin-Dubigeon y col.<sup>14</sup> con ligeras modificaciones. Una vez valorado el daño, el colon fue dividido en 5 piezas con objeto de obtener muestras de tejido viables para las determinaciones bioquímicas posteriores que se congelaron a -70 °C.

El estudio histológico se llevó a cabo según la metodología clásica de inclusión en parafina, realizándose una tinción de hematoxilina/eosina. También se analizaron diferentes parámetros bioquímicos con objeto de valorar los cambios en el tejido dañado que el péptido pudiera inducir. Éstos fueron:

- Determinación de la actividad MPO, correlacionable con el grado de infiltración neutrofílica, siguiendo un método espectrofotométrico<sup>15</sup>.
- Producción de las citocinas proinflamatorias TNF- $\alpha$  e IFN- $\gamma$  y de la citocina antiinflamatoria IL-10 por técnica de ELISA y



utilizando kits comerciales proporcionados por Diaclone (Francia).

- Expresión en el colon de las proteínas ciclooxigenasa-2 (COX-2) y óxido nítrico sintasa inducible (iNOS) por Western Blot.
- Medida de la liberación de óxido nítrico cuantificando espectrofotométricamente los nitritos totales mediante la reacción de Griess.

## RESULTADOS Y DISCUSIÓN

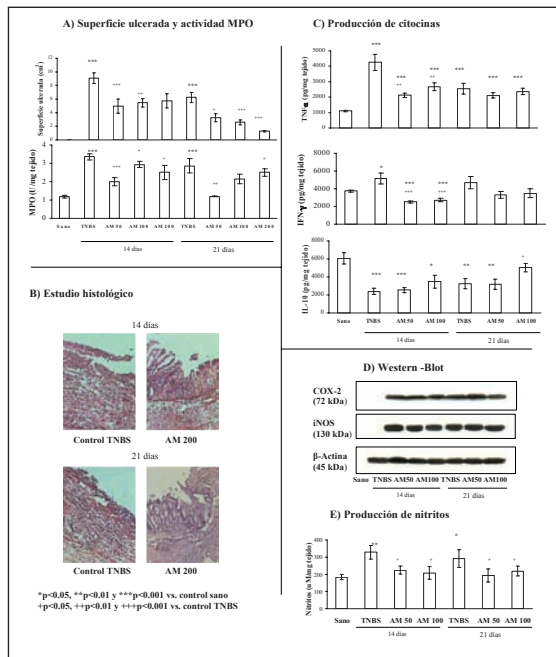
La administración intracolónica de 10 mg de TNBS produjo en los animales un cuadro característico de colitis aguda (Figura 1A). En los animales correspondientes al grupo control, y sacrificados 48 h después de la aplicación del hapteno, grupo control-TNBS, el estudio macroscópico del colon mostraba una mucosa dañada, observándose una zona lesionada amplia, profunda, necrótica y hemorrágica. Después de la administración de AM los datos derivados de la medición directa de la superficie dañada, y aquellos obtenidos aplicando la escala propuesta, reflejaron una cierta mejoría que resultaron significativos con la dosis mayor del péptido ensayada (200 ng/Kg animal) (Figura 1A).

La comparación de los cortes histológicos de tejido intestinal procedente de animales sa-

nos con aquellos obtenidos de animales instilados con 10 mg de TNBS (Figura 1B) mostraba que la estructura histológica normal se transformaba en una lesión que afectaba longitudinal y transversalmente a la glándula intestinal con una amplia pérdida de su estructura característica siendo esta sustituida por una abundante capa necrótica con presencia de fibroblastos, fibras de colágeno e infiltrado inflamatorio leucocitario, especialmente en zonas de mucosa y submucosa. Sin embargo, los datos microscópicos obtenidos tras el tratamiento con AM confirmaron los resultados macroscópicos reflejando una mayor preservación de la estructura de la mucosa intestinal colónica.

Siguiendo el estudio agudo, los datos obtenidos tras la medida de la actividad MPO no reflejaron diferencias significativas entre los grupos tratados con AM en relación con el grupo control-TNBS (Figura 1A). Respuestas similares fueron observadas tras la cuantificación de las citoquinas proinflamatorias. Sin embargo, los resultados correspondientes a la producción de la citocina antiinflamatoria IL-10 pusieron de manifiesto un incremento significativo de los niveles de esta citocina en los animales tratados con las tres dosis de AM, respecto a los animales control-TNBS, en los que los niveles eran prácticamente indetectables (Figura 1C). La cuantificación de la expresión de las proteínas COX-2 e iNOS, por *western-blot* reveló, como era de esperar, una inducción muy importante en el grupo control-TNBS, incremento que el péptido sin embargo no fue capaz de modificar de forma apreciable con ninguna de las dosis estudiadas (Figura 1D). Del mismo modo, siguiendo esta pauta aguda de administración de AM, tampoco se observaron cambios en la producción de nitritos con respecto a los cuantificados en el grupo control-TNBS (Figura 1E).

En los estudios crónicos (Figura 2A) la administración intracolónica de 30 mg de TNBS produjo en los animales, durante las dos y tres semanas posteriores a la inducción de la colitis, un cuadro importante de colitis crónica manifestada por diarrea sanguinolenta, con pérdida de peso en muchos de los animales implicados en el estudio. Los intestinos, una vez disecados, se presentaban acortados y con evidentes lesiones inflamatorias. La administración de AM, a las tres dosis utilizadas y en ambos periodos, disminuyó de forma estadísticamente significativa la extensión del daño mostrándose un tejido con signos evidentes de mayor recuperación.



**Figura 2** | Efectos de la administración de adrenomedulina (AM) en el modelo de colitis ulcerosa crónica inducida por TNBS.

En los cortes histológicos de tejido intestinal de los grupos que recibieron TNBS, a los 14 días y también tras 21 días de su administración, aparecía una desestructuración tisular, con fusión de la mucosa y submucosa, escaso desarrollo glandular y alto contenido de fibroblastos, colágeno e infiltrado inflamatorio en la base de la lesión. Sin embargo, la administración reiterada de adrenomedulina, en ambos protocolos, provocó una mejoría evidente, apreciándose glándulas regenerativas infiltrán-

dose por el tejido adyacente, más abundantes en las muestras de animales tratados durante 21 días (Figura 2B).

Los resultados procedentes del estudio de la actividad MPO mostraron que las tres dosis ensayadas de péptido disminuían significativamente los valores de este parámetro bioquímico, comparando con el grupo control-TNBS y a las dos pautas aplicadas (Figura 2A). Del mismo modo, las medidas de producción de TNF- $\alpha$  e IFN- $\gamma$  indicaron que AM era capaz de reducir intensamente los niveles de ambas citocinas. Por el contrario, los niveles de IL-10 fueron incrementados por el péptido, especialmente con la dosis mayor ensayada y en el protocolo de 21 días (Figura 2C). Los niveles de expresión de las proteínas COX-2 e iNOS, al igual que en el modelo agudo, no fueron modificados por AM (Figura 2D), aunque sí fue detectada una reducción significativa en la producción de nitritos en los grupos tratados con el péptido tanto a los 14 como a los 21 días de producción de la colitis (Figura 2E).

En resumen, además de las funciones ya documentadas relacionadas con el papel de AM tanto en condiciones fisiológicas como patológicas, los resultados de nuestro estudio se suman a la gran potencialidad de esta molécula como agente antiinflamatorio/inmunomodulador ya que dosis muy bajas, del orden de nanomolar, favorecen la recuperación del tejido intestinal inflamado desencadenando un reequilibrio interesante en la expresión de las citocinas implicadas en el proceso patológico.

**BIBLIOGRAFÍA**

1. Kitamura K, Kangawa K, Kawamoto M, Ichiki Y, Nakamura S, Matsuo H, Eto T. Adrenomedullin: a novel hypotensive peptide isolated from human pheochromocytoma. *Biochem Biophys Res Commun.* 1993;192(2):553-60.
2. Garcia MA, Martin-Santamaria S, de Pascual-Teresa B, Ramos A, Julian M, Martinez A. Adrenomedullin: a new and promising target for drug discovery. *Expert Opin Ther Targets.* 2006;10(2):303-17.
3. Kubo A, Minamino N, Isumi Y, Katafuchi T, Kangawa K, Dohi K, Matsuo H. Production of adrenomedullin in macrophage cell line and peritoneal macrophage. *J Biol Chem.* 1998 Jul 3;273(27):16730-8.
4. Minamino N, Isumi Y, Kangawa K, Kitamura K, Matsuo H. Adrenomedullin production in vascular cells and its function in the vascular walls. In: Martínez A, Cuttitta F, editors. *Adrenomedullin*. Washington, DC:IOS Press 1998. p 79-102.
5. Zaks-Zilberman M, Salkowski CA, Elsasser T, Cuttitta F, Vogel SN. Induction of adrenomedullin mRNA and protein by lipopolysaccharide and paclitaxel (Taxol) in murine macrophages. *Infect Immun.* 1998;66(10):4669-75.
6. Hirata Y, Mitaka C, Sato K, Nagura T, Tsunoda Y, Amaha K, Marumo F. Increased circulating adrenomedullin, a novel vasodilatory peptide, in sepsis. *J Clin Endocrinol Metab.* 1996;81(4):1449-53.
7. Elsasser TH, Kahl S. Adrenomedullin has multiple roles in disease stress: development and remission of the inflammatory response. *Microsc Res Tech.* 2002;57(2):120-9.
8. Scott MG, Hancock RE. Cationic antimicrobial peptides and their multifunctional role in the immune system. *Crit Rev Immunol.* 2000;20(5):407-31.
9. Pio R, Martínez A, Unsworth EJ, Kowalak JA, Bengoechea JA, Zipfel PF, Elsasser TH, Cuttitta F. Complement factor H is a serum-binding protein for adrenomedullin, and the resulting complex modulates the bioactivities of both partners. *J Biol Chem.* 2001;276(15):12292-300.
10. Koo DJ, Yoo P, Cioffi WG, Bland KI, Chaudry IH, Wang P. Mechanism of the beneficial effects of pentoxifylline during sepsis: maintenance of adrenomedullin responsiveness and downregulation of proinflammatory cytokines. *J Surg Res.* 2000;91(1):70-6.
11. Panés J, Piqué JM. Fisiopatología y nuevas perspectivas terapéuticas en la enfermedad inflamatoria intestinal. *Revis Gastroenterol* 2001;3(3):169-180.
12. Hanauer SB, Present DH. The state of the art in the management of inflammatory bowel disease. *Rev Gastroenterol Disord.* 2003;3(2):81-92.
13. Morris GP, Beck PL, Herridge MS, Depew WT, Szewczuk MR, Wallace JL. Hapten-induced model of chronic inflammation and ulceration in the rat colon. *Gastroenterology* 1989;96:795-803.
14. Bobin-Dubigeon C, Collin X, Grimaud N, Robert JM, Le Baut G, Petit JY. Effects of tumour necrosis factor- $\alpha$  synthesis inhibitors on rat trinitrobenzene sulphonic acid-induced chronic colitis. *Eur J Pharmacol* 2001;421:103-110.
15. Grisham MB, Beniot JN, Granger DN. Assessment of leukocyte involvement during ischemia and reperfusion of intestine. *Methods Enzymol* 1990;186:729-742.