

Implantología oral guiada asistida por ordenador en el tratamiento del paciente edéntulo mandibular

Computer-guided implant dentistry in the treatment of mandibular edentulous patient

VELASCO ORTEGA E*
PATO MOURELO J**
GARCÍA MÉNDEZ A***
SEGURA EGEA JJ****
JIMÉNEZ GUERRA A**

Velasco Ortega E, Pato Mourelo J, García Méndez A, Segura Egea JJ, Jiménez Guerra A. *Implantología oral guiada asistida por ordenador en el tratamiento del paciente edéntulo mandibular*. Av Periodon Implantol. 2011; 23, 1: 11-19.

RESUMEN

Introducción. El objetivo del presente trabajo era presentar el protocolo diagnóstico y quirúrgico y protésico del tratamiento con implantes mediante la técnica guiada en el tratamiento de la mandíbula.

La cirugía guiada y la carga inmediata de los implantes para la rehabilitación de la mandíbula incluye el diagnóstico por imagen (TAC) con un programa interactivo 3D para la planificación del tratamiento. Las imágenes interactivas 3D fueron obtenidas para la planificación del tratamiento. Según las imágenes 3D, una férula estereolitográfica fue confeccionada para realizar una técnica quirúrgica sin colgajo. Después de un fresado preciso algunos implantes fueron insertados de acuerdo al protocolo clínico. La prótesis fija inmediata provisional fue realizada y ajustada sobre los pilares, evaluando su oclusión. La prótesis fija definitiva se realizó después de un periodo de 3 meses.

Conclusiones. Este estudio indica que la implantología oral guiada puede constituir una terapéutica exitosa de la mandíbula edéntula.

PALABRAS CLAVE: Implantología oral guiada, férula quirúrgica, carga inmediata, mandíbula, implantes orales.

SUMMARY

Introduction. The aim of this paper was to present the diagnosis, surgical and prosthetic protocol of implants by guided technique in the treatment of mandible.

Guided surgery and immediate functional loading of dental implants for rehabilitation of mandible include an imaging diagnosis (dental scan) with 3D interactive software for planning treatment. According 3D imaging, stereolithographic template were fabricated for a flapless surgical technique. After a accuraced drilling some implants are inserted with a distribution according treatment planning. Immediate transitional fixed prosthesis were realized and adjusted with the abutment and finally, occlusion is evaluated. Definitive fixed prosthesis is realized after a 3 month-period of time.

* Profesor Titular de Odontología Integrada de Adultos. Facultad de Odontología. Director del Máster de Implantología Oral. Universidad de Sevilla.

** Profesor Colaborador Docente de Odontología Integrada de Adultos. Facultad de Odontología. Profesor del Máster de Implantología Oral. Universidad de Sevilla.

*** Profesor Asociado de Odontología Integrada de Adultos. Facultad de Odontología. Profesor del Máster de Implantología Oral. Universidad de Sevilla.

**** Profesor Titular de Patología y Terapéutica Dental. Facultad de Odontología. Profesor del Máster de Implantología Oral. Universidad de Sevilla.

Conclusions. This paper indicate that guided implant dentistry may constitute a successful treatment of edentulous mandible.

KEY WORDS: Guided-implant dentistry, template, immediate loading, mandible, dental implants.

Fecha de recepción: 14 de septiembre 2009.

Fecha de aceptación: 25 de septiembre 2009.

INTRODUCCIÓN

La rehabilitación oral mediante prótesis fija con implantes oseointegrados ha demostrado ser una alternativa de tratamiento con una elevada tasa de éxito en la atención odontológica de los pacientes edéntulos. La posibilidad de realizar en una misma sesión operatoria las técnicas quirúrgicas y prostodóncicas representa —cuando se realiza un correcto diagnóstico individualizado del paciente— una alternativa implantológica porque reduce significativamente el tiempo de tratamiento y mejora de forma muy positiva su calidad de vida (1-12).

La implantología oral guiada asistida por ordenador está representando un nuevo avance en el tratamiento con implantes dentales (13-20). Esta nueva técnica de cirugía guiada que permite el tratamiento con implantes mediante un diagnóstico por la imagen 3D y consigue la inserción de los implantes con una fase quirúrgica sin colgajo ha impulsado también la carga funcional inmediata mediante la colocación de la correspondiente prótesis (14-20). De esta forma, el profesional puede establecer un plan de tratamiento interactivo y virtual que mediante la fabricación de una férula estereolitográfica facilita y optimiza la realización de la fase quirúrgica y prostodóncica en una misma sesión operatoria (21-25).

Esta técnica de implantología oral guiada se basa en el diagnóstico por imagen mediante tomografía computarizada (TC) que permite valorar las estructuras anatómicas del maxilar superior (ej. seno maxilar) y de la mandíbula (ej. nervio dentario inferior, agujeros mentonianos) desde una perspectiva tridimensional. La transferencia de las imágenes obtenidas a programas informáticos (ej. Facilitate®, Nemoscan®, Neoguide®, Nobelguide®, SimPlant®) está mejorando notablemente la planificación de tratamiento, asegurando una inserción controlada de los implantes mediante una cirugía guiada o asistida (13-19). De esta forma, se puede realizar una férula quirúrgica

estereolitográfica diseñada con las diversas guías para la inserción de los implantes en longitud y en diámetro, así como su inclinación u orientación espacial según las características de la anatomía de los maxilares, previamente obtenida por la TC. Esta guía quirúrgica permite, así mismo, la inserción de los implantes de una forma mínimamente invasiva, sin necesidad de realizar colgajo lo que simplifica el tratamiento y beneficia al paciente porque evita molestias dolorosas (13-19).

Después de la cirugía, en la misma sesión operatoria, esta técnica de implantología oral guiada, puede permitir la carga funcional inmediata mediante la colocación de la correspondiente prótesis que frecuentemente es confeccionada antes de la cirugía. De esta forma, el profesional establece una planificación implantológica guiada que hace posible la realización de la fase quirúrgica y prostodóncica con un éxito elevado (17, 18).

El objetivo del estudio es presentar a través de un caso clínico, el protocolo diagnóstico, quirúrgico y prostodóncico para el tratamiento con implantes de la mandíbula edéntula mediante cirugía guiada y carga inmediata con una prótesis fija.

CASO CLÍNICO

JLR. Paciente de sexo masculino, de 62 años de edad, sin antecedentes médicos de interés, que acude a consulta para tratamiento implantológico de la mandíbula. El examen clínico y radiográfico muestra una mandíbula parcialmente edéntula y unos caninos con mal pronóstico periodontal, y presenta una prótesis removable de resina. En el maxilar superior es edéntulo parcial y ha sido rehabilitado, previamente, mediante una prótesis fija implantosoportada.

Después del examen clínico y radiológico (ortopantomografía), se le recomienda al paciente, la posibilidad de realizar una rehabilitación inferior fija con implan-

tes oseointegrados y la exodoncia de los caninos afectados periodontalmente. El paciente es informado de la técnica quirúrgica de inserción de implantes mediante cirugía guiada, así como del protocolo protodónico (tipo de prótesis), temporalización (duración del tratamiento, número de visitas) y el seguimiento (revisiones clínicas y radiológicas), y de la posibilidad de la existencia de complicaciones y pérdida de implantes. El paciente autoriza el tratamiento implantológico mediante un consentimiento informado.

Se le realiza una tomografía computarizada de haz cónico que posteriormente es utilizada, mediante el programa informático Nemoscan® (Nemotec, Madrid, España). (Figs. 1-4), para confeccionar una férula quirúrgica mediante un modelo estereolitográfico (Fig. 5).

Cirugía

El día de la cirugía, el paciente comienza un régimen antibiótico preventivo (amoxicilina + ácido clavulánico)

co) durante una semana, y en el caso de existir dolor o inflamación, un tratamiento con ibuprofeno. Además se le recomienda un enjuague diario con clorhexidina durante los primeros 30 días. Se coloca la férula quirúrgica en la mandíbula para una cirugía sin colgajo mediante la utilización de un bisturí circular. Posteriormente se realiza el fresado correspondiente y se insertan 8 implantes Microdent® (Microdent, Barcelona, España) de conexión externa y superficie arenada, 4 implantes de 10 mm y 4 implantes de 12 mm de longitud. Todos de 4 mm de diámetro. 4 implantes fueron insertados en el lado derecho y 4 implantes en el lado izquierdo. Posteriormente se le realiza exodoncia de los caninos inferiores remanentes (Figs. 6-8).

Protodoncia

Durante el examen previo del paciente se toma impresiones para obtener modelos de estudios. Se realiza la transferencia al articulador. En este caso clínico la pró-

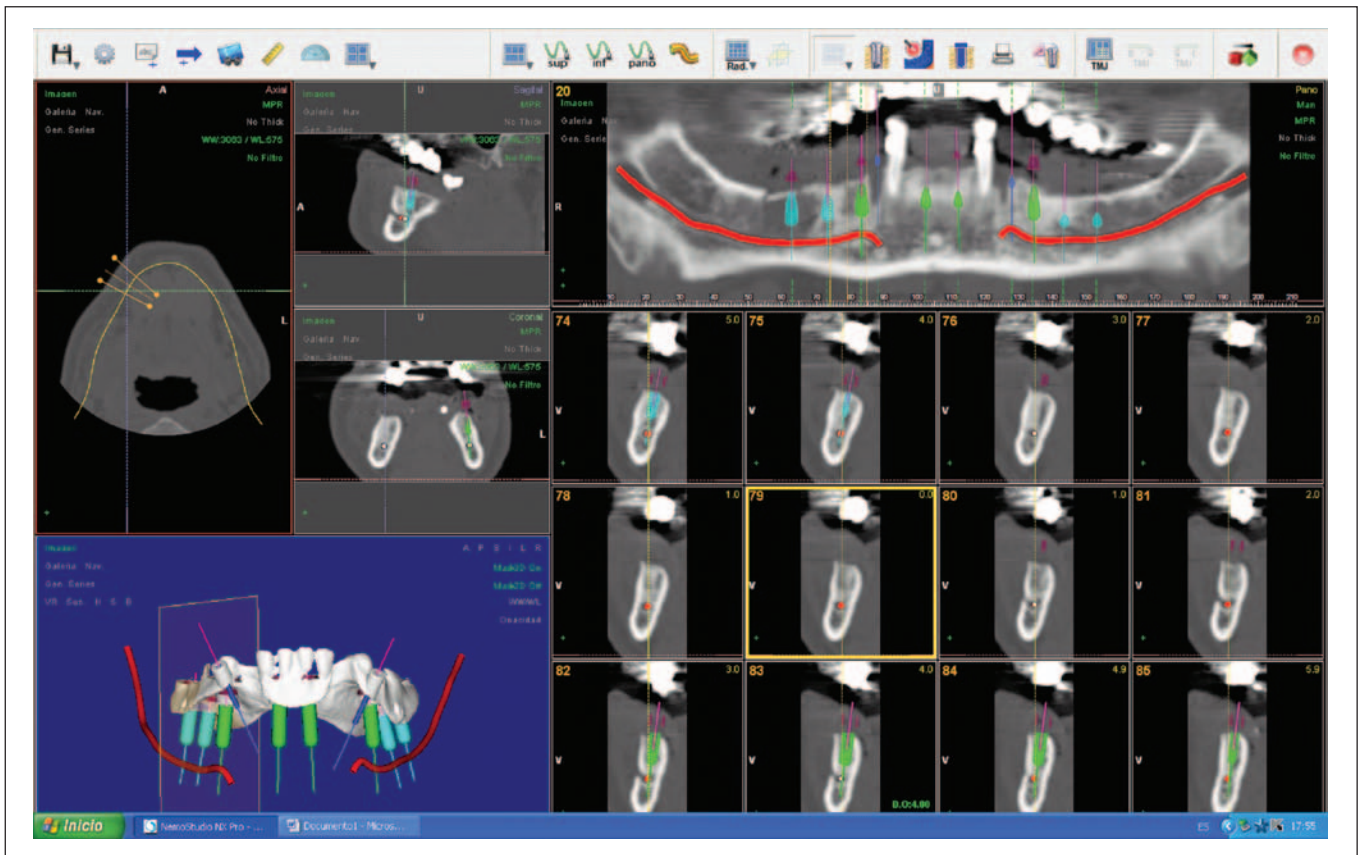


Fig. 1: Imágenes tridimensionales de la TC asistida por ordenador.

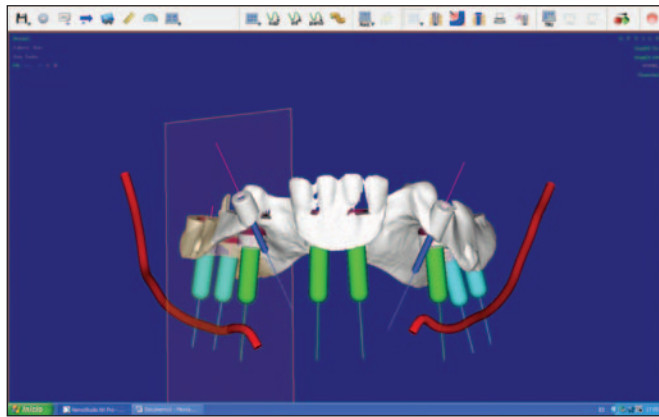


Fig. 2: Imagen virtual anterior de la férula realizada por el programa informático 3D con la planificación de los implantes. Se visualiza el dentario inferior (en rojo).

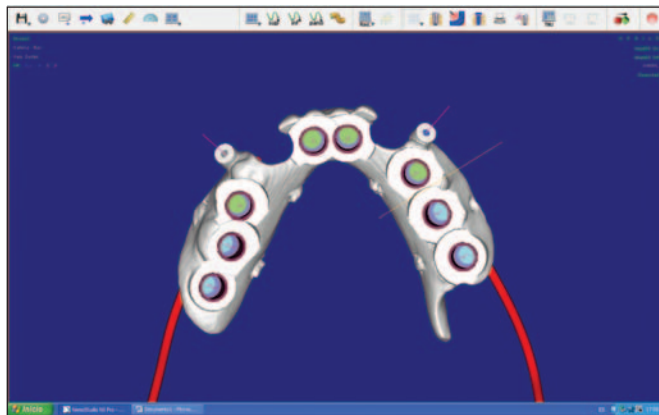


Fig. 3: Imagen virtual superior de la férula realizada por el programa informático 3D.

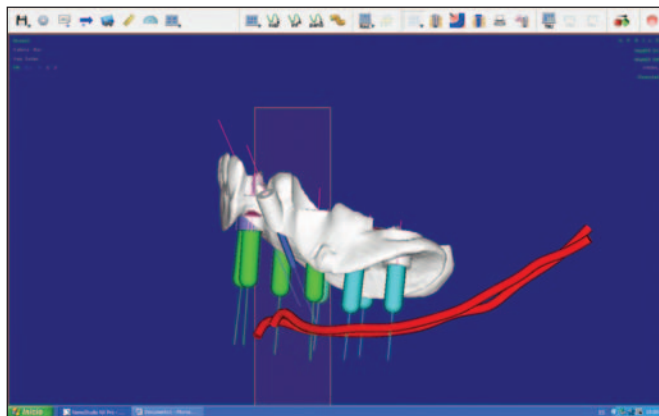


Fig. 4: Imagen virtual lateral de la férula realizada por el programa informático 3D con la planificación de los implantes. Se visualiza el dentario inferior (en rojo).

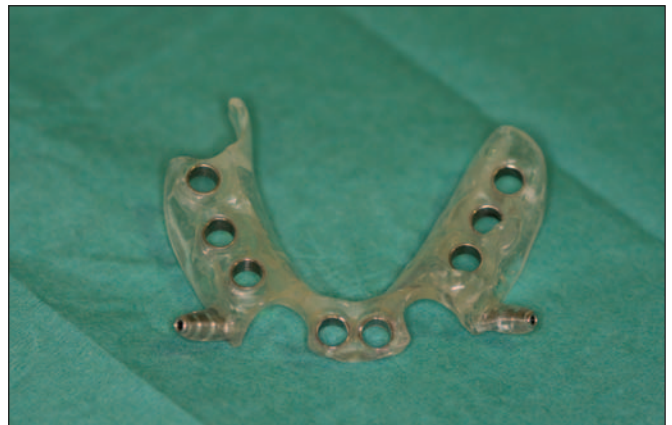

Fig. 5: Aspecto clínico de la férula quirúrgica estereolitográfica.

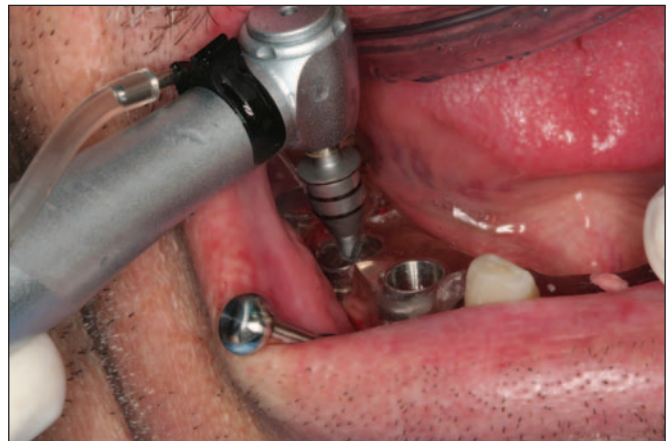

Fig. 6: Fresado progresivo del hueso para la realización de los lechos implantarios a través de la férula quirúrgica.

tesis fija provisional va a ser realizada previamente a la cirugía de implantes. En este sentido, después de obtener la férula estereolitográfica, se realiza un vaciado de la misma con los análogos de los implantes como si fuera una impresión convencional de los implante. Esta impresión es enviada al laboratorio donde se confecciona los pilares y la prótesis implanto-soportada provisional. En el momento de la cirugía, el profesional ya dispone de la prótesis dental, con la que se rehabilita oralmente al paciente de forma inmediata (Figs. 9 y 10).

A los 3 meses se le retira, la prótesis provisional inmediata y se rehabilita al paciente con una prótesis fija definitiva de cerámica. Después de un año de seguimiento clínico no ha habido complicaciones.

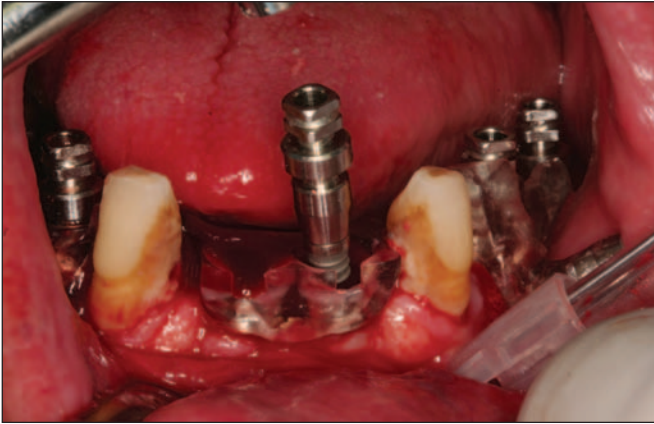


Fig. 7: Inserción de los implantes. Se observa el transportador largo para cirugía guiada.

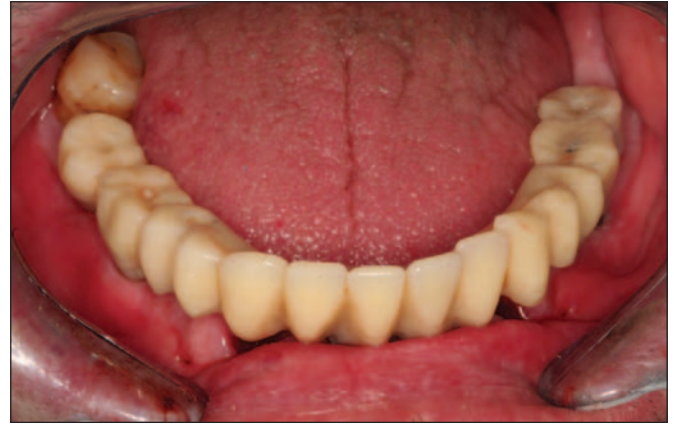

Fig. 10: Aspecto clínico de la mandíbula con la rehabilitación fija provisional inmediata.

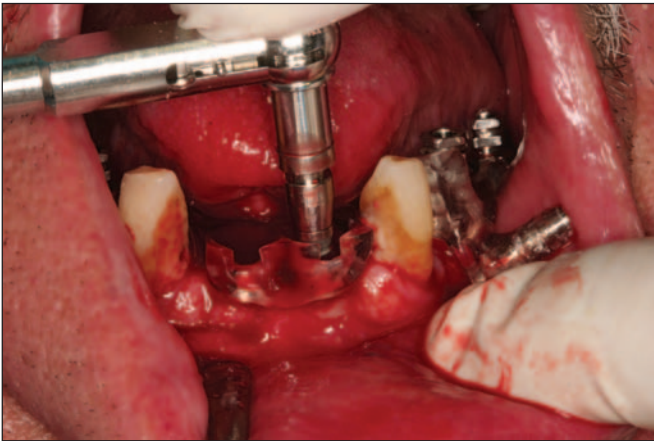


Fig. 8: Inserción definitiva de los implantes mediante la llave dinámica para obtener una buena estabilidad primaria.

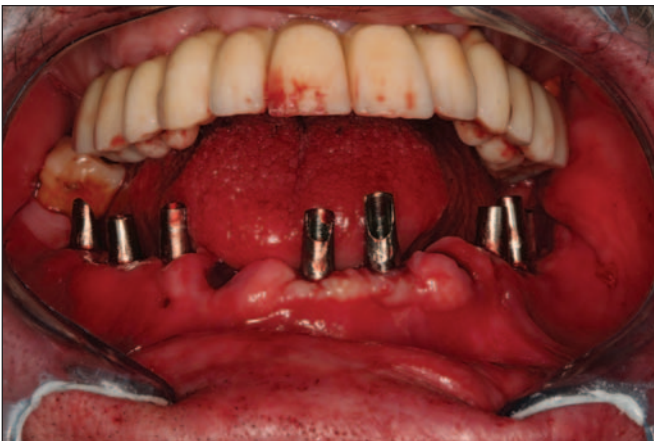

Fig. 9: Aspecto clínico de los pilares mecanizados colocados sobre los implantes.

DISCUSIÓN

La implantología oral guiada asistida por ordenador constituye una técnica implantológica exitosa cuando se realiza un diagnóstico adecuado y una planificación que aborde todas las fases del tratamiento como demuestra el presente caso clínico donde se rehabilita un paciente con edentulismo parcial mandibular. El diagnóstico además de valorar de forma virtual y tridimensional las imágenes obtenidas por la TAC y procesadas por el sistema informático de cirugía guiada correspondiente, debe englobar aquellos otros aspectos sistémicos (ej.: tabaco) y orales (ej.: lesiones óseas) que puedan interferir o modificar tanto la cirugía como la carga inmediata de los implantes (17, 18).

El diagnóstico por imagen 3D configura el tratamiento con implantes dentales mediante cirugía guiada y carga inmediata. De esta forma, se obtiene una imagen real en forma y tamaño del maxilar o de la mandíbula. Además, y esto es lo más importante desde un punto de vista diagnóstico, las imágenes obtenidas pueden ser utilizadas de forma *interactiva* y *dinámica* por el implantólogo para la correcta planificación de cada caso clínico (Figs. 1-4). En este sentido, las nuevas técnicas tridimensionales de imagen permiten valorar al profesional, como demuestra el presente caso clínico, la elección de la localización espacial de los implantes en un modelo mandibular virtual en el ordenador, según las características anatómicas de la mandíbula y así establecer el protocolo quirúrgico y prostodóncico más favorable de acuerdo al diagnóstico individual del paciente (figuras 1-4) (13, 21-23).

Otra ventaja importante de la técnica por imagen 3D es que permite la realización de modelos estereolitográficos que representan la realidad de la mandíbula edéntula que va a ser tratada, y así disponer de una férula quirúrgica que controla la mejor inserción de los implantes (cirugía guiada) (Figs. 2-4). De esta forma, el profesional dispone de una férula rígida de resina transparente que se coloca en la mandíbula y es atornillada con varios pins para evitar su movilidad y que presenta las diferentes perforaciones para la inserción de los implantes de acuerdo a su tamaño, número y angulación espacial (Fig. 5) (18, 24, 25).

Con respecto al grado de exactitud o precisión en relación a la imagen tridimensional previa y la posición quirúrgica conseguida de los implantes, se ha demostrado que —a pesar de pequeñas desviaciones de 1-1,5 mm— la inserción quirúrgica de implantes por cirugía guiada asistida por ordenador es más precisa significativamente que la inserción manual, y que debe considerarse el mejor método de inserción de implantes porque es la menos influenciada por los errores humanos en comparación con la técnica convencional o manual (13, 19, 23, 26-28).

La TC permite valorar los diferentes grados de densidad ósea, mejorando así la planificación de tratamiento, al disponer de un método de diagnóstico, no solamente de la anatomía del maxilar o de la mandíbula, sino de la calidad ósea. En este sentido, se puede relacionar el número de unidades Hounsfield (unidad de medida de la densidad de los tejidos estudiados por TC) con la densidad del hueso en las diferentes áreas del maxilar superior e inferior para que el profesional elija previamente el tipo de fresado e instrumentación más adecuado, así como el modelo de implantes más recomendable para mejorar su estabilidad primaria (29-31).

Una estabilidad primaria excelente es imprescindible para realizar con éxito la carga inmediata de los implantes insertados mediante cirugía guiada. En este sentido, la densidad del hueso maxilar o mandibular representa un papel esencial para conseguir la oseo-integración y determinar el éxito a largo plazo de los implantes. Un número, tamaño y posición adecuados de los implantes, así como una buena unión primaria al tejido óseo (relación densidad ósea y estabilidad del implante) permite mantener un buen nivel óseo y evitar la sobrecarga oclusal. De esta forma, la cirugía guiada consigue una mejor planificación de tratamiento, minimizando el trauma quirúrgico y optimizando el soporte funcional para la prótesis inmediata correspondiente (17, 18).

Los resultados de los estudios realizados con cirugía guiada y carga inmediata en el tratamiento con implantes están siendo favorables, aunque el profesional debe saber, que todavía no existe evidencia de éxito a largo plazo, y que el número de pacientes tratados y estudios publicados resulta aún insuficiente cuando se compara con otras técnicas implantológicas más convencionales (32). Un estudio presenta los resultados con 23 pacientes (18 edéntulos maxilares y 5 mandibulares) con 92 implantes mediante la técnica de all-on-four (4 implantes por maxilar o mandíbula) con una prótesis completa atornillada cargada inmediatamente y un seguimiento medio de 13 meses (rango: 6 a 21 meses). El estudio refiere un éxito del 97,8% (97,2 % en el maxilar y el 100% en la mandíbula) a los 12 meses con una pérdida media de 1,9 mm (15).

En líneas generales, la revisión de la literatura refleja un alto índice de éxito en el tratamiento mediante implantología oral guiada asistida por ordenador, que varía del 91 % al 100% en un periodo de seguimiento variable de 12 a 60 meses (32). Sin embargo, como en cualquier tipo de técnica implantológica oral pueden surgir complicaciones. Las complicaciones inmediatas relacionadas con la cirugía pueden afectar al 9,1% de los pacientes o al 2,5% de los implantes, mientras que las complicaciones tardías relacionadas con la prótesis afectan al 11-19% de los pacientes (32). En este sentido, un estudio refleja unos resultados muy favorables en el tratamiento mediante esta técnica en 30 pacientes edéntulos de un maxilar al menos y 212 implantes insertados (16). 4 pacientes (29 implantes) no volvieron a revisión después de completar el protocolo clínico. De los 183 implantes restantes, 9 fracasaron (4,9%). A los 5 años, el éxito fue del 91,5%. Sin embargo, desde un punto de vista sistémico, el tabaco constituyó un importante factor de riesgo. De hecho, el éxito del tratamiento fue significativamente mayor entre los paciente no fumadores (98,9%) que en los fumadores (81,2%) (16).

Como se expone en el presente caso clínico, la técnica de implantología oral guiada permite después de la inserción de los implantes, la carga funcional inmediata en la misma sesión operatoria, mediante la colocación de la correspondiente prótesis que frecuentemente es confeccionada antes de la cirugía (Figs. 9 y 10) (17, 18). Antes de la cirugía, la férula quirúrgica estereolitográfica es utilizada como cubeta de impresión de los implantes. En este sentido, se colocan sobre los orificios de los implantes, los correspondientes análogos de implantes, para obtener un modelo

definitivo sobre el que se realiza la prótesis provisional. En este modelo obtenido antes de la cirugía, se colocan los pilares protésicos necesarios y se confecciona la prótesis correspondiente implantosoportada provisional. Después de un periodo de 3-6 meses, se retira la prótesis provisional y se rehabilita definitivamente al paciente (24-25, 33, 34).

La desventaja principal de la colocación de la prótesis provisional inmediata es la posible falta de ajuste pasivo con los implantes si ha habido algún error durante la realización de la técnica (34). Sin embargo, permite poder corregir los problemas surgidos de oclusión y estética, antes de realizar la prótesis definitiva (35). En el caso necesario, se puede modificar la prótesis provisional o tomar una nueva impresión después de la inserción guiada de los implantes y realizar una nueva prótesis fija provisional en las 24 horas siguientes (18, 34-37). Después de este periodo de rehabilitación inmediata provisional, cuando las respuestas biológica y funcional del paciente lo recomiendan se realiza la prótesis implantosoportada definitiva.

CONCLUSIONES

El presente trabajo demuestra la posibilidad de realizar la rehabilitación de la mandíbula edéntula mediante un protocolo de implantología oral guiada. El diagnóstico 3D ayuda a planificar el tratamiento. La realización de una férula quirúrgica estereolitográfica que permite una cirugía guiada y segura, así como la carga funcional inmediata de los implantes mediante una prótesis fija provisional constituyen las fases esenciales para el éxito de esta técnica implantológica.

BIBLIOGRAFÍA

1. Schnitman PA, Wohrle PS, Rubinstein JE, DaSilva JD, Wang NH. Ten year results for Branemark implants immediately loaded with fixed prostheses at implant placement. *Int J Oral Maxillofac Implants* 1997;12:495-503.
2. Tarnow DP, Emtiaz S, Classi A. Immediate loading of threated implants at stage 1 surgery in edentulous arches: ten consecutive case reports with 1-to 5-year data. *Int J Oral Maxillofac Implants* 1997;12:319-24.
3. Chiapasco M, Gatti C, Rossi E, Haefliger W, Markwalder TH. Implant-retained mandibular overdentures with immediate loading: a retrospective multicenter study on 226 consecutive cases. *Clin Oral Impl Res* 1997;8:48-57.
4. Jaffin RA, Kumar A, Berman CL. Immediate loading of implants in partially and fully edentulous jaws: a series of 27 case reports. *J Periodontol* 2000;71:833-8.
5. Horiuchi K, Uchida H, Yamamoto K, Sugimura M. Immediate loading of Branemark system implants following placement in edentulous patients: a clinical report. *Int J Oral Maxillofac Implants* 2000;15:824-30.
6. Maló P, Rangert B, Eng M, Nobre M. All-on-Four immediate function concept with Branemark system implants for completely edentulous mandibles : a retrospective clinical study. *Clin Implant Dent Relat Res* 2003;5:2-9.
7. Degidi M, Piatelli A. Immediate functional and non-functional loading of dental implants: A 2-to 60-months follow-up of 646 titanium implants. *J Periodontol* 2003;74:225-41.
8. Chiapasco M. Early and immediate restorations and loading of implants in completely edentulous patients. *Int J Oral Maxillofac Implants* 2004;19 (suppl):76-91.
9. Velasco E, Segura E, Linares D, Medel R, Poyato M. La carga inmediata de implantes transicionales en sobredentaduras mandibulares en adultos mayores. *Av Perio Impl Oral* 2004;16:107-13.
10. Ibañez JC, Tahhan MJ, Zamar JA, Menendez AB, Juaneda AM, Zamar NJ, Monqaut JL. Immediate occlusal loading of double acid-etched surface titanium implants in 41 consecutive full-arch cases in the mandible and maxilla: 6-to 74 -months results. *J Periodontol* 2005;76:1972-81.
11. Velasco E, García A, Segura JJ, Medel R, López J. La carga funcional inmediata con implantes en pacientes edéntulos mandibulares. Técnica de Maló. *Av Perio Impl Oral* 2006;18:127-34.
12. Romanos GE. Bone quality and the immediate loading of implants. Critical aspects based on literature, research, and clinical experience. *Implant Dent* 2009;18:203-9.
13. Brief J, Edinger D, Hassfeld S, Eggers G. Accuracy of image-guided implantology. *Clin Oral Impl Res* 2005;16:495-501.

14. van Steenberghe D, Glauser R, Blomback U, Andersson M, Schutyser F, Pettersson A, et al. A computed tomographic scan-derived customized surgical template and fixed prosthesis for flapless surgery and immediate loading of implants in fully edentulous maxillae: a prospective multicenter study. *Clin Implant Dent Relat Res* 2005;7 Suppl 1:S111-S120.
15. Malo P, Araujo M, Lopez A. The use of computer-guided flapless implant surgery and four implants placed in immediate function to support a fixed denture: preliminary results after a mean follow-up period of thirteen months. *J Prosthet Dent* 2007;97:S26-S34.
16. Sanna AM, Molly L, van Steenberghe D. Immediately loaded CAD-CAM manufactured fixed complete dentures using flapless implant placement procedures: a cohort study of consecutive patients. *J Prosthet Dent* 2007;97:331-9.
17. Velasco E, Garcia A, Segura JJ, Medel R, España A. Cirugía guiada y carga inmediata en implantología oral. I. Consideraciones diagnósticas y quirúrgicas. *Rev Esp Odontoestomatol Impl* 2008;16:211-8.
18. Velasco E, Pato J, López J, Poyato M, Lorrio JM. Cirugía guiada y carga inmediata en implantología oral. II. Consideraciones oclusales y prostodóncicas. *Rev Esp Odontoestomatol Impl* 2008;16:221-8.
19. Valente F, Schioli G, Sbrenna A. Accuracy of computer-aided oral implant surgery: a clinical and radiographic study. *Int J Oral Maxillofac Implants* 2009;24:234-42.
20. Komiyama A, Klinge B, Hultin M. Treatment outcome of immediately loaded implants installed in edentulous jaws following computer-assisted virtual treatment planning and flapless surgery. *Clin Oral Implant Res* 2008;19:677-85.
21. Siebegger M, Schneider BT, Mischkowski RA, Lazar F, Krug B, Klesper B, Zoller JE. Use of an image-guided navigation system in dental implant surgery in anatomically complex operations sites. *J Cranio-Maxillofac Surg* 2001;29:276-81.
22. Marchack CB. CAD/CAM-guided implant surgery and fabrication of an immediately loaded prosthesis for a partially edentulous patient. *J Prosthet Dent* 2007;97:389-94.
23. Widmann G, Widmann R, Widmann E, Jaschke W, Bale R. Use of a surgical navigation system for CT-guided template production. *Int J Oral Maxillofac Implants* 2007;22:72-8.
24. Lal K, White GS, Morea DN, Wright RF. Use of stereolithographic templates for surgical and prosthodontic implant planning and placement. Part I. The concept. *J Prosthodont* 2006;15:51-8.
25. Lal K, White GS, Morea DN, Wright RF. Use of stereolithographic templates for surgical and prosthodontic implant planning and placement. Part II. A clinical report. *J Prosthodont* 2006;15:117-22.
26. Hoffmann J, Westendorff C, Gomez-Roman G, Reinert S. Accuracy of navigation-guided socket drilling before implant installation compared to the conventional free-hand method in a synthetic edentulous lower jaw model. *Clin Oral Impl Res* 2005;16:609-14.
27. Widmann G, Bale RJ. Accuracy in computer-aided implant surgery. A review. *Int J Oral Maxillofac Implants* 2006;21:305-13.
28. Sarment DP, Sukovic P, Clinthorne N. Accuracy of implant placement with a stereolithographic surgical guide. *Int J Oral Maxillofac Implants* 2003;18:571-7.
29. Norton MR, Gamble C. Bone classification: an objective scale of bone density using the computerized tomography scan. *Clin Oral Impl Res* 2001;12:79-84.
30. Shahlaie M, Gantes B, Schulz E, Riggs M, Crigger M. Bone density assessments of dental implant sites: 1. Quantitative computed tomography. *Int J Oral Maxillofac Implants* 2003;18:224-31.
31. Song YD, Jun SH, Kwon JJ. Correlation between bone quality evaluated by cone-beam computerized tomography and implant primary stability. *Int J Oral Maxillofac Implants* 2009;24:59-64.
32. Schneider D, Marquardt P, Zwahlen M, Jung RE. A systematic review on the accuracy and the clinical outcome of computer-guided template-based implant dentistry. *Clin Oral Impl Res* 2009;20 (suppl. 4): 73-86.
33. Ganz SD. Use of stereolithographic models as diagnostic and restorative aids for predictable immediate loading of implants. *Pract Proced Aesthet Dent* 2003;15:763-71.
34. Oyama K, Kan JYK, Kleinman AS, Rungcharassaeng K, Lozada JL, Goodacre CJ. Misfit of implant fixed complete denture following computer-guided surgery. *Int J Oral Maxillofac Implants* 2009;4:124-30.

35. Scher ELC. A gross error occurred when treatment planning a guided surgery case. *Implant Dentistry* 2009;18:297-302.
36. Tardieu PB, Vrielinck L, Escolano E. Computer-assisted implant placement. A case report: treatment of the mandible. *Int J Oral Maxillofac Implants* 2003;18:599-604.
37. Casap N, Tarazi E, Wexler A, Sonnenfeld U, Lustmann. Intraoperative computerized navigation for flapless implant surgery and immediate loading in the edentulous mandible. *Int J Oral Maxillofac Implants* 2005;20:92-8.

CORRESPONDENCIA

Prof. Eugenio Velasco Ortega
Facultad de Odontología
C/ Avicena, s/n
41009 Sevilla

Correo electrónico: evelasco@us.es