

UNIVERSITE DU QUEBEC

ETUDE ANATOMO-FONCTIONNELLE DES AFFERENCES INTRACORTICALES  
DES AIRES VISUELLES 17/18, SUPRASYLVIENNE LATERALE ET  
ECTOSYLVIENNE ANTERIEURE, CHEZ LE CHAT ADULTE ET LE CHATON

PAR

CARMEN DIONNE

MEMOIRE PRESENTE A L'UNIVERSITE DU QUEBEC A TROIS-RIVIERES  
COMME EXIGENCE PARTIELLE DE LA  
MAITRISE EN PSYCHOLOGIE

AOUT 1989

Université du Québec à Trois-Rivières

Service de la bibliothèque

Avertissement

L'auteur de ce mémoire ou de cette thèse a autorisé l'Université du Québec à Trois-Rivières à diffuser, à des fins non lucratives, une copie de son mémoire ou de sa thèse.

Cette diffusion n'entraîne pas une renonciation de la part de l'auteur à ses droits de propriété intellectuelle, incluant le droit d'auteur, sur ce mémoire ou cette thèse. Notamment, la reproduction ou la publication de la totalité ou d'une partie importante de ce mémoire ou de cette thèse requiert son autorisation.

## Table des matières

Introduction.....	1
Chapitre premier - Contexte théorique et expérimental.....	4
Description des aires visuelles.....	5
Interconnexions corticales visuelles.....	8
Organisation laminaire.....	9
Développement des structures visuelles cérébrales.....	10
Réorganisation corticale après lésions ou déprivations sensorielles.....	14
Chapitre II - Description de l'expérience.....	18
Sujets.....	19
Techniques opératoires.....	22
Chapitre III - Analyse et présentation des résultats.....	39
Méthodes d'analyse.....	40
Résultats.....	40
Chapitre IV - Interprétation des résultats et discussion.....	79
Chats adultes normaux.....	80
Jeunes chatons.....	82
Chats lésés.....	84
Discussion.....	85
Périodes critiques pour les différentes composantes du système visuel.....	100
Critique de la méthode.....	102

Conclusion..... 106

Références..... 110

## Sommaire

L'objet de la présente étude est de mettre en évidence l'organisation du système visuel, son développement ainsi que sa réorganisation subséquente à des lésions précoces. Un certain nombre d'interconnexions entre les aires corticales visuelles (les aires 17, 18, 19, 20, 21, l'aire suprasylvienne latérale et l'aire ectosylvienne antérieure) sont comparées chez trois groupes de chats. Les groupes expérimentaux se répartissent ainsi: 4 chats adultes normaux, 6 chatons âgés de 15 à 20 jours et 3 chats adultes ayant subi des lésions entre 3 et 15 jours postnataux quasi complètes unilatérales ou bilatérales de certaines aires visuelles.

Les résultats obtenus grâce à la technique de marquage cellulaire rétrograde multiple en fluorescence et sa très haute résolution révèlent des différences dans la quantité de marquage cellulaire fluorescent, son étendue et sa distribution pour les trois groupes ci-dessus mentionnés. Tout d'abord, nous confirmons la notion largement répandue énonçant une décroissance substantielle du nombre de neurones durant la période postnatale. On observe chez le groupe de jeunes chatons, en rapport avec les connexions observées, une majorité de connexions présentant un marquage plus important que chez le groupe de chats adultes. Un certain nombre de projections retrouvées chez le jeune animal sont même inexistantes chez l'adulte. Parmi

celles-ci, l'aire associative ectosylvienne antérieure est tout particulièrement impliquée. Par ailleurs, cette élimination de projections transitoires ne se fait pas par l'élimination des voies collatéralisées, étant donné l'absence d'axones collatéralisés ayant été constatés chez le jeune animal. En ce qui concerne l'origine laminaire des projections transitoires, bon nombre de projections prennent leur origine des mêmes couches corticales chez les groupes de chats adultes et de jeunes chatons. Nos résultats démontrent que bien que déjà entre 15 et 20 jours de vie postnatale l'élimination des projections transitoires s'est déjà produite pour un certain nombre de connexions, ce processus n'est pas entièrement terminé puisque certaines projections sont appelées à disparaître plus tardivement.

Enfin, nos résultats mettent en évidence qu'il y a maintien à l'âge adulte, chez l'animal opéré, de projections qui normalement disparaissent au cours du développement normal. Ainsi pour l'ensemble des projections, les lésions précoces produisent des changements ne survenant pas chez l'animal normal.

## Introduction

Il est actuellement reconnu par tous que le développement du système nerveux émane d'un long processus maturationnel. La présence de phénomènes régressifs comme ceux rapportés entre autres par Changeux (1983) et Crépel et al. (1976), est une des caractéristiques importantes pour l'ensemble de la masse cérébrale et ce, pour l'ensemble des espèces animales comme chez l'humain.

Chez le modèle animal chat, cette décroissance substantielle du nombre de neurones durant la période postnatale est mise en évidence par Koppel et Innocenti (1983). De plus, ces auteurs, de même que Kato et al. (1986) démontrent la variabilité de la distribution des projections cortico-corticales des aires visuelles en fonction de l'âge. Ces changements en rapport avec l'âge de l'animal ne se limitent pas à la densité des projections mais aussi à leur origine laminaire (Gilbert et Kelly, 1975; Price, 1985). De même, la période pendant laquelle cette décroissance survient a fait l'objet de nombreuses études. La plupart d'entre elles la situent quelque part entre la naissance et vers la fin de la 38e journée postnatale.

Par ailleurs, jusqu'à quel point ce processus d'élimination neuronale au niveau du système visuel peut-il être influencé par l'expérience visuelle (pattern de stimulation visuelle) ou lésions?



La présente étude a donc pour principal objectif d'étudier le développement d'un certain nombre de connexions entre les aires visuelles, leur distribution laminaire et l'influence de lésions précoces dans la réorganisation subséquente des connexions visuelles. Pour ce faire, la méthode de marquage rétrograde fluorescent (Kuypers et al., 1977; Van der Kooy et al., 1978) est utilisée.

Chapitre premier

Contexte théorique et expérimental

### Description des aires visuelles

Il est connu que le traitement de l'information visuelle s'effectue dans plusieurs régions corticales. Un grand nombre d'expérimentations ont cherché à étudier, en employant comme modèle le chat, la localisation de ces régions visuelles, leurs spécialisations et leurs rôles spécifiques en rapport avec le traitement de différents aspects de l'information visuelle. Les travaux des dernières années ont également révélé que ces aires visuelles corticales sont au nombre de 17 chez le chat. Parmi ces dernières, on retrouve entre autres les aires: primaire (17), secondaires et/ou associatives (18, 19, 20, 21, suprasylvienne latérale - LSS et ectosylvienne antérieure - AEV).

Par ailleurs, ces aires se regroupent en deux grandes classes dans lesquelles l'organisation anatomique et fonctionnelle se distingue. D'une part, l'on retrouve les aires 17, 18, 19, 20, 21 qui sont des aires visuelles classiques et dont le rôle au niveau du traitement de l'information est plus primaire et à caractère davantage rétinotopique. La localisation anatomique en fait aussi un groupe d'aires distinctes étant toutes agglomérées caudalement dans l'hémisphère.

D'autre part, LSS et AEV sont des aires décrites plus récemment ayant des fonctions plus élevées dans le traitement de l'information visuelle, faisant partie du cortex strié ou associatif (Mucke et al., 1982; Price, 1985). La localisation de ces aires est éloignée des aires striées (17) et péri-striées (18, 19) et ces deux aires visuelles sont également éloignées l'une de l'autre; elles se retrouvent, par rapport aux autres aires visuelles, isolées plus latéralement et antérieurement dans l'hémisphère.

L'aire visuelle striée 17 est située dans le lobe occipital de même que les aires péri-striées 18 et 19, tandis que les aires extra-striées 20 et 21 s'inscrivent dans le lobe temporal. Ces aires ont été, par le passé, largement étudiées du point de vue de leur organisation physiologique (Barlow et al., 1967; Berkley et Sprague, 1979; Hubel et Wiesel, 1962, 1965; Pettigrew et al., 1968) et plus récemment, en rapport avec leur organisation anatomique (Bullier, Kennedy et Salinger, 1984; Cavada et Reinosuarez, 1983; Dehay, Bullier et Kennedy, 1984).

En ce qui concerne LSS, la fonction visuelle de la bande médiale du sulcus suprasylvien est rapportée pour la première fois par Marshall et al. (1943) puis par Clare et Bishop (1954). Des études anatomiques (Heath et Jones, 1971) et électrophysiologiques (Hubel et Wiesel, 1969; Palmer et al., 1978; Spear et Bauman, 1979; Turlejski et Michalski, 1975) ont démontré que l'aire visuelle suprasylvienne latérale est très vaste. Elle s'étend le long de la bande médiale du sulcus suprasylvien moyen et continue pour de nombreux millimètres le long de la bande caudale ou ventrale du sulcus

suprasylvien postérieur. Palmer et al. (1978), en employant des indices de rétinotopie, divisent le cortex suprasylvien latéral en six aires visuelles: postéromédiale (PMLS), postérolatérale (PLLS), antéromédiale (AMLS), antérolatérale (ALLS), ventrale (VLS) et dorsale (DLS). Les propriétés des champs récepteurs de l'ensemble de ces aires sont qualifiées de très similaires (Heath et Jones, 1971; Kalil et al., 1979; Kawamura et Konno, 1979; Niimi et al., 1974, Rosenquist et al., 1974; Sanides, 1978; Shoumura, 1972; Spear et Baumann, 1975, 1979; Turlejski, 1975). La majeure partie des études est concentrée sur la région du cortex suprasylvien latéral située le long du 2/3 postérieur de la bande médiale du sulcus suprasylvien moyen (PMLS) (Palmer et al., 1978).

Ces champs récepteurs des cellules du cortex suprasylvien latéral sont décrits comme larges et sensibles à la grosseur du stimulus et répondent bien aux stimuli en mouvement avec une spécificité pour la direction.

L'aire ectosylvienne antérieure est une région corticale dont il a été démontré plus récemment comme possédant des propriétés visuelles. Elle était, et est encore, reconnue comme une aire auditive ou polysensorielle par certains auteurs (Clemo et Stein, 1982). Elle est logée dans le flanc ventral de la portion caudale du sulcus ectosylvien antérieur (Guiloff et al., 1971; Palmer et al., 1978; Shoumura, 1972; Spear et Baumann, 1975). Des études plus récentes de Mucke et al. (1982) et d'Olson et Graybiel (1983) localisent plus précisément la région visuelle au 2/3 postérieur du flanc ventral du sulcus.

Des études électrophysiologiques démontrent que les neurones de AEV ont une grande sensibilité aux petits stimuli ronds plutôt qu'aux longues barres lumineuses (Mucke et al., 1982). Ils sont également sensibles au mouvement ainsi qu'à sa direction. Les champs récepteurs de grande dimension de AEV se distinguent de ceux des aires 17/18/19 et sont même plus importants que ceux de LSS (Albus, 1975; Albus et Beckmann, 1980; Hubel et Wiesel, 1962, 1965). Finalement, les études physiologiques et comportementales mettent en évidence certaines similitudes entre AEV chez le chat et le cortex inféro-temporal (IT) chez le singe au niveau de l'organisation anatomo-fonctionnelle (Miceli et al., 1986; Olson et Graybiel, 1983).

### Interconnexions corticales visuelles

Par ailleurs, le traitement de l'information visuelle implique que les aires visuelles ci-haut décrites soient interreliées entre elles dans le même hémisphère ou dans l'hémisphère opposé. Ces interconnexions visuelles corticales ont fait l'objet de nombreuses études antérieurement (entre autres Garey et al., 1968; Heath et Jones, 1970, 1971; Hubel et Wiesel, 1965; Kawamura, 1973; Kawamura et Naito, 1980; Montero, 1981; Squatrito et al., 1981).

Au niveau ipsilatéral, une étude de Symonds et Rosenquist en 1984 décrit une large gamme d'interconnexions entre l'ensemble des aires visuelles connues chez le chat. Les résultats révèlent sommairement que les aires 17/18 se projettent sur les aires 19, PMLS, PLLS, 20a, 21a et 21b; que l'aire

19 se projette sur les aires 17/18, PMLS, PLLS, 20a et 21a; que les aires PMLS et PLLS se projettent sur les aires 17/18/19, 20a; que l'aire PLLS se projette sur AEV et que les aires 20 et 21 se projettent sur les aires 17/18 et PMLS.

En concordance avec Symonds et Rosenquist (1984), Mucke et al. (1982) ainsi que Squatrito et al. (1981) démontrent qu'il n'existe aucune projection directe des cortex strié (aire 17) et péristrié (aires 18 et 19) sur AEV.

### Organisation laminaire

Les projections entre LSS, principalement les subdivisions PMLS et PLLS, et les aires 17/18/19 sont réciproques. LSS reçoit des projections cortico-corticales à partir des aires 17/18/19 des deux hémisphères (Garey et al., 1968; Gilbert et Kelly, 1975; Heath et Jones, 1971; Kawamura, 1973, Maciewicz, 1974; Sanides, 1978; Shoumura, 1972, 1974; Wilson, 1968). Des études anatomiques indiquent que ces projections proviennent des cellules des couches II et III (Gilbert, 1977; Maciewicz, 1974). LSS envoie également des informations visuelles aux aires 17/18/19 (Heath et Jones, 1971; Kawamura et Naito, 1981; Price, 1985; Squatrito et al., 1981; Tong et al., 1982). Des afférences provenant de LSS contralatérale ont été démontrées (Berlucchi, 1972; Henry et al., 1978; Hicks et Guides, 1983; Shoumura, 1981; Tong et al., 1982). Les projections de PMLS sur les aires 17/18 ont comme origine principalement les couches V ou VI (Kato et al., 1986).

Segraves et Rosenquist (1982) ainsi que Shatz (1977) démontrent que c'est la couche VI du cortex suprasylvien qui est afférente ipsilatéralement aux aires 17 et 18 et que ce sont les couches V et VI de PMLS qui sont à l'origine des mêmes projections callosales contralatéralement.

Les voies axonales entre AEV et LSS ont été mises en évidence par Mucke et al. (1982), Olson et Graybiel (1983), Squatrito et al. (1981) en employant des techniques anatomiques et électrophysiologiques.

Mucke et al. (1982) ont découvert des projections suprasylviennes afférentes à AEV. La majeure partie des cellules afférentes de ces projections ont leur corps cellulaire situé dans la couche III et plus faiblement dans la couche V de LSS. Miceli et al. (1985, 1986) décrivent des projections de AEV sur LSS contralatérale à partir des couches V et VI ainsi que des projections de AEV sur AEV contralatérale à partir des couches III, V et VI.

### Développement des structures visuelles cérébrales

Cette organisation cortico-corticale caractéristique du chat adulte émerge cependant d'un long processus développemental. Celui-ci, tout particulièrement ces dernières années, est au centre des préoccupations de nombreux chercheurs qui tentent de mettre en évidence le déroulement du processus de développement des fonctions et structures cérébrales.



Une des caractéristiques observées en rapport avec le développement du cerveau est la présence de phénomènes régressifs. Ces phénomènes régressifs ont été observés, comme rapportés par Changeux (1983), chez différentes espèces et dans différentes régions cérébrales. Crépel et al. (1976), Mariani (1983), Mariani et Changeux (1981) l'observent au niveau des cellules de Purkinje du cervelet du rat ou de la souris. A la naissance, les cellules de Purkinje du nouveau-né ont quatre à cinq fibres grimpantes tandis qu'à l'âge adulte il ne reste qu'une seule fibre grimpante, les autres ayant dégénéré. Il est rapporté aussi un phénomène similaire au niveau des neurones moteurs de la moelle épinière chez l'embryon de poulet (Hamburger, 1975). A 5  $\frac{1}{2}$  jours, il dénombre environ 20 000 neurones tandis que l'adulte en compte 12 000. Donc, à l'âge adulte, 40% des neurones moteurs ont dégénéré et ce, principalement entre le 6e et le 9e jour embryonnaire. Ces phénomènes régressifs étaient déjà identifiés à l'époque de Ramon Y. Cajal (1933) qui lui les avait d'abord constatés avec la dégénérescence d'axones de cellules de Purkinje du cervelet chez l'homme. Enfin, chez le chat, de nombreuses recherches ont démontré cette diminution importante du nombre de neurones durant la période postnatale. Une étude quantitative au microscope électronique effectuée par Koppel et Innocenti (1983) dénombre à 23 millions uniquement les axones du corps calleux chez le chat adulte et à 79 millions chez le chaton.

Les travaux de recherche des dernières années dans ce domaine convergent pour affirmer que plusieurs des cellules à l'origine de connexions corticales chez le chaton se retrouvent dans des régions corticales ou des couches laminaires différentes de chez l'adulte. Par exemple, il est démontré que la distribution des projections cortico-corticales des aires 17 et 18 à la bande médiale change avec l'âge (Kato et al., 1986). Chez les jeunes chatons de moins de deux semaines, les projections afférentes sont distribuées dans les couches superficielles (II et III) et profondes (V et VI). En revanche, chez les chats d'un mois et plus et chez les chats adultes, elles sont distribuées seulement dans les couches profondes (V et VI) et très rarement dans les couches II et III.

Cornwell et al. (1984) comparent les connexions corticales des régions visuelles mais aussi auditives chez le chat adulte et chez le chaton. Il est constaté que les corps cellulaires des fibres interhémisphériques des aires visuelles corticales sont localisés principalement dans les couches III et V. Par ailleurs, il est mis en évidence dans la même étude que la distribution laminaire des cellules du cortex visuel peut varier aussi d'une aire à l'autre. Au niveau interhémisphérique, cette différence entre chats et chatons est plus évidente pour les régions auditives. En exemple, pour l'aire A1 à quatre jours postnataux, les corps cellulaires sont concentrés dans la couche VI tandis que chez le chat, c'est la couche III et un peu la couche VI qui sont impliquées. Au niveau ipsilatéral, les cellules à l'origine des fibres cortico-corticales sont localisées principalement dans

les couches III et VI chez le chaton. L'auteur remarque cependant qu'à quatre jours postnataux, de nombreuses autres connexions montrent un haut degré d'ordre très similaire à l'adulte.

D'autres différences entre chats et chatons ont été trouvées par Price (1985). Il est démontré que les aires 17/18 chez les chatons reçoivent des fibres associatives des cellules situées principalement dans les couches profondes de l'aire 19 et PMLS. En effet, chez le chaton, il existe une projection de l'aire 19 aux aires 17/18 situées dans les couches inférieures (V et VI) et un peu plus superficiellement. Chez le chaton toujours, il y a projection de PMLS aux aires 17/18 dans les couches corticales inférieures IV et VI de PMLS. Il n'est trouvé aucune projection de PLLS aux aires 17/18 chez le chaton.

Les projections associatives de l'aire 17 à l'aire 18 chez le chaton ont également été étudiées. Il en ressort que cette projection est présente chez les chatons et est organisée, du moins topographiquement, grossièrement avant la naissance. La voie a comme origine les couches corticales superficielles (II, III, IV) et des couches profondes (V et VI) à tout âge. Cependant, initialement, il s'agit d'une forte projection des couches superficielles et profondes mais chez le chaton âgé de deux semaines environ et chez l'adulte (Gilbert et Kelly, 1975), la voie provient principalement des couches superficielles. Il semble à peu près certain qu'il y ait une décroissance substantielle dans la densité de la projection à partir des couches profondes durant la troisième semaine de vie postnatale.

Le regroupement à l'origine de cette projection, si caractéristique à l'âge adulte, commence à apparaître seulement à 10 jours et n'est pas encore clair qu'à 20 jours. La perte de projection se fait donc à partir des couches profondes.

En ce qui concerne les projections callosales, celles-ci sont également connues pour subir une réorganisation importante dans de nombreuses aires sensorielles au cours du développement postnatal (Chou et al., 1984; Feng et Brugge, 1983; Innocenti et al., 1977; Innocenti et Caminiti, 1980; Innocenti et Clarkes, 1984; O'Leary et al., 1981). Par exemple, chez le jeune chaton, les neurones des aires 17 et 18 se projetant à travers le corps calleux ont une distribution tangentielle très répandue (Innocenti, 1984), alors qu'au contraire chez l'adulte, ils sont regroupés près de la bordure des aires 17/18 (Innocenti et al., 1977; Innocenti et Caminiti, 1980). La majeure partie de l'élimination des projections callosales s'est produite entre la naissance et la 38e journée postnatale selon Innocenti (1984).

#### Réorganisation corticale après lésions ou déprivations sensorielles

Le développement postnatal des réseaux neuronaux est influencé pour une large part par les expériences visuelles précoces (Fregnac et Imbert, 1984). Selon Hubel et Wiesel (1970) et Cynader (1983), ces modifications sont restreintes à une période critique du développement postnatal qui s'étend de quatre semaines à trois mois. En effet, il a été démontré que l'expérience visuelle peut influencer le processus d'élimination neuronale

durant le développement des colonnes de dominance oculaire (LeVay et al., 1980; Swindale et al., 1981) de même que les connexions callosales (Cusick et Lund, 1982; Innocenti et Frost, 1980; Lund et al., 1978; Rhoades et Dellacroce, 1980).

Par contre, les résultats de Price et Blakemore en 1985 qui étudiaient, à l'aide de peroxydase, les projections de l'aire 17 à l'aire 18 chez le chaton normal et le chaton dont on a suturé les paupières des deux yeux, contrastent avec l'énoncé précédent. Ils mettent en évidence que les changements maturationnels majeurs de la voie associative ne dépendent pas du pattern de stimulation visuelle.

Dans le même optique, d'autres recherches ont examiné l'impact de lésions corticales visuelles sur les autres régions corticales (Garey et al., 1968; Hubel et Wiesel, 1965; Kawamura, 1973; Montero, 1981; Wilson, 1968). Il apparaît évident alors que lorsqu'une région corticale d'importance majeure comme les aires visuelles 17/18 chez le chat est détruite les cellules dans de nombreuses régions corticales et subcorticales ont leurs terminaisons axonales coupées. Une réorganisation des réseaux neuronaux se produit alors. Un des facteurs influençant la réorganisation subséquente du cerveau est l'âge auquel les lésions ou déprivations sensorielles se produisent. Les travaux de Wiesel et Hubel, comme rapportés par LeVay et al. (1980), sont un exemple classique illustrant ce phénomène: chez le singe, l'occlusion d'un oeil durant les six premières semaines de vie produit

un déficit important à l'âge adulte, les bandes correspondant à l'oeil suturé ayant rétréci pour laisser toute la place à l'oeil encore intact. Par contre, si l'oeil était réouvert durant les trois semaines postnatales, le phénomène s'avérait en grande partie réversible.

L'objet de la présente étude est de comparer le développement de l'organisation morphologique et la réorganisation possible du système nerveux en employant comme modèle le système visuel du chat. Pour ce faire, la méthode utilisée est la technique de marquage rétrograde multiple en fluorescence (Bentivoglio et al., 1980, Kuypers et al., 1977, Van der Kooy et al., 1978). Il est important de mentionner que la présente recherche n'a pas pour but de répertorier toutes les connexions corticales possibles chez les trois groupes de sujets. La présente recherche étudie davantage certains phénomènes plus spécifiques. L'absence de connexions entre d'une part l'aire primaire 17 et les aires secondaires 18, 19, 20, 21 et d'autre part l'aire associative AEV caractéristique du chat adulte normal, émerge-t-elle d'un long processus développemental ou au contraire en est-il ainsi dès la naissance du chaton? Quels liens AEV entretient-elle avec l'aire suprasylvienne latérale chez le jeune chaton? Comme le contexte théorique le démontre, il s'agit d'un aspect peu développé en rapport avec le jeune chaton. Dans le cas des chats lésés, est-ce que ces dernières influencent la connectivité des autres aires corticales ou, comme c'est le cas des projections associatives de l'aire 17 à l'aire 18 rapportées par Price et Blakemore (1985), l'organisation des projections corticales n'est pas

influencée par l'expérience visuelle de l'animal? La perte de projections corticales se fait-elle à partir des couches profondes ou la distribution laminaire des projections corticales observées chez le groupe de chatons est-elle déjà similaire à celle observée chez les chats adultes?

Chapitre II,

Description de l'expérience



## Sujets

Les sujets se répartissent en trois groupes expérimentaux soit:  
4 chats adultes normaux (*Felis catus*) pesant entre 3 et 5 kilogrammes,  
6 chatons âgés de 15 à 20 jours pesant chacun environ 0,5 kilogramme et 3  
chats adultes ayant subi des lésions entre 3 à 15 jours postnataux quasi  
complètes, unilatérales ou bilatérales de certaines aires visuelles (aires  
17/18/19, suprasylvienne latérale) pesant entre 3 et 5 kilogrammes.

**Tableau 1**  
**Répartition des sujets**

	<b>Groupe 1</b>	<b>Groupe 2</b>	<b>Groupe 3</b>
Nombre de sujets	4	6	3
Age des sujets	adultes	15-20 jours	adultes
Poids des sujets	3 à 5 kg	0,5 kg	3 à 5 kg

Parmi les animaux du premier groupe, seul un sujet a subi une section du corps calleux au préalable, les autres sujets de ce groupe n'ont été utilisés pour aucune expérimentation auparavant. Ces chats proviennent de fermes d'élevage d'animaux de laboratoire (Entreprises Poil Bec inc. de Montréal). Ils sont placés dans des cages individuelles dans lesquelles eau et nourriture sont administrées ad libitum.

Les animaux du second groupe sont nés au laboratoire de neuropsychologie de l'Université du Québec à Trois-Rivières où ils sont maintenus en salle d'isolation de la naissance jusqu'à l'expérimentation neuroanatomique consistant en l'injection de traceurs fluorescents. Cette dernière est d'ailleurs la seule manipulation chirurgicale qu'ils ont subie.

Parmi les animaux du troisième groupe, deux d'entre eux sont nés au laboratoire de neuropsychologie de l'Université du Québec à Trois-Rivières et n'ont servi à aucune expérimentation autre que les lésions effectuées à 10 et à 15 jours postnataux. Un sujet de ce groupe a été obtenu grâce à la collaboration du docteur Frances Wilkinson de l'Université Mc Gill de Montréal. Celui-ci, en plus des lésions post-natales, avait été utilisé pour des expériences comportementales portant sur le développement de l'acuité visuelle.

Les lésions effectuées chez les trois sujets du troisième groupe ne sont pas identiques. L'un d'eux a subi des lésions à 3 jours post-nataux quasi complètes et bilatérales des aires 17/18/19. Pour le second sujet de

Tableau 2

## Caractéristiques des lésions chez le groupe 3

	CHC247	CHC250	CHC258
<b>Age des lésions:</b>	12 jours postnataux	15 jours postnataux	3 jours
<b>Aires lésées:</b>			
17	X	X	X
18	X	X	X
19	X		X
PMLS	X	X	
PLLS	X	X	
<b>Etendue des lésions:</b>			
Restreintes	X	X	
Quasi complètes			X
<b>Localisation:</b>			
Unilatérales	X	X	
Bilatérales			X

ce groupe, les lésions des aires 17/18/19, PMLS et PLLS ont été pratiquées à 12 jours postnataux et étaient unilatérales et restreintes. Finalement, le troisième sujet a subi des lésions quasi complètes et bilatérales des aires 17/18/19 à 3 jours postnataux. Les lésions ont été effectuées par thermocautère ou par succion.

## Techniques opératoires

### Période préopératoire

Dans le but d'éviter la présence de nausées et de vomissements chez l'animal durant la chirurgie, ce dernier est privé de sa ration quotidienne de nourriture 12 heures auparavant. Cette mesure est prise afin d'éviter autant que possible l'obstruction des voies respiratoires lors de l'opération.

### Période opératoire

#### A. Etape 1: Anesthésie

L'animal est d'abord pesé avec exactitude puisque le dosage des différents médicaments administrés durant l'opération se fait en fonction du poids de l'animal. Une injection de sulfate d'atropine 1% (Atro-sol, 0,2 mg/kg) est administrée. L'injection de ce parasympatholytique par voie intra-musculaire (i.m.) a pour but d'éviter les excès de sécrétions salivaires et bronchiques.

Le chat adulte est anesthésié avec une injection i.m. de chlorhydrate de kétamine (Kétaset, 10 mg/kg) et de xylazine (Rompum, 0,1 mg/kg). Le chaton est anesthésié au gaz (Fluothane N<sub>2</sub>O O<sub>2</sub>).

## B. Etape 2: Préparation de l'animal

Le rasage de la partie supérieure du crâne de l'animal se fait à l'aide d'une lotion épilatoire. Le nettoyage de cette région nécessite une solution topique de providone iodé 10% D.S.P., 1% d'iode libre (compagnie Rougier). La tête de l'animal est maintenue par un appareil stéréotaxique de type Horsley-Clarke. Ce dernier est muni de barres pour les oreilles, les yeux et les incisives qui, lorsque mises en place, assurent une immobilisation totale de la tête. L'assèchement des yeux est évité grâce à l'emploi d'un onguent ophtalmique anti-inflammatoire V-Sporin H.C. Le contrôle du rythme cardiaque est effectué à l'aide d'un oscilloscope Kirusvi modèle DSS 6521 et d'un moniteur audio Grass modèle AM 8B.

## C. Etape 3: Chirurgie

Il y a incision de la peau sur le plan médian et repliement latéral des muscles situés au-dessus du crâne. Par la suite, la boîte crânienne est trépanée à l'aide de trépan de grosseur 4 et de rongeurs de grosseurs variables.

L'incision et le repliement de la méninge supérieure (dure-mère) sont faits de chaque côté du plan sagittal latéral.

Des substances fluorescentes (Fast Blue: FB, Nuclear Yellow: NY, Evans Blue: EB, Rhodamine: RITC, Fluorogold: FG) de 0,2 à 0,4 ul sont injectées stéréotaxiquement avec une seringue Hamilton de 1,0 ul à raison de 0,1 ul/mn. La seringue est légèrement remontée après environ 5 minutes.

Pour réduire la pression intracorticale, une quantité minime de traceur injecté est alors retirée. Si une fuite de substance fluorescente vers la surface du cortex se produit, elle est aussitôt épongée pour éviter tout risque de contamination avec les régions corticales avoisinantes. La profondeur de l'injection varie de 1,5 à 4,5 mm à partir de la surface du cortex.

L'étape subséquente est la remise en place de la méninge supérieure et le dépôt d'une éponge stérile de gélatine absorbable DSP sur la région trépanée. Les muscles sont ramenés à leur position initiale. La peau de l'animal est suturée avec des fils chirurgicaux de grosseurs 4-0 et 5-0 et des agrafes de 11 et 13 mm. La tête de l'animal est alors retirée de l'appareil stéréotaxique. Par la suite, il y a administration d'un antibiotique local (Topazone ou poudre de Furazoline) et général (Pénycilline: Streptomycine 15-20 000 u.i./kg) dans le but d'éviter les risques d'infection.

### Période postopératoire

Immédiatement après l'injection des traceurs neuronaux, les chats sont placés pour une période de trois à cinq jours dans une chambre d'isolation. Le but de cette étape est de diminuer les risques d'infection que l'animal pourrait contracter durant la période postopératoire, son système immunitaire étant affaibli durant cette période. Par la suite, l'animal est anesthésié et sacrifié par perfusion puis le cerveau est finalement traité selon différentes méthodes.

### A. Etape 1: Anesthésie

L'animal est anesthésié avec une injection de chlorhydrate de kétamine (Kétaset, 10 mg/kg) et de xylazine (Rompum, 0,1 mg/kg).

### B. Etape 2: Perfusion

On effectue une injection intracardiaque d'un anticoagulant, l'Héparine sodique (Hépalean), dans le but d'éviter l'apparition de caillots sanguins lors de la perfusion. Un cathéter est introduit dans l'aorte.

Une solution saline 0,9% de NaCl dans de l'eau distillée additionnée d'une solution tampon phosphate est injectée dans le but de nettoyer le cerveau du flux sanguin (chats: 500 cc et chatons: 300 cc).

Une solution fixatrice de formol 10% dans de l'eau distillée additionnée de tampon phosphate (chats: 500 cc et chatons: 250 cc) est également injectée de même qu'une solution d'eau distillée contenant 30% de sucrose et 10% de formol (chats: 600 à 1000 cc et chatons: 400 cc).

Finalement, l'encéphale est prélevé de la boîte crânienne pour permettre une période de trempage de 24 heures dans une solution composée de sucrose 30%, de formol 10% et d'eau distillée.

### Préparations histologiques

Il y a inclusion du cerveau dans une résine de support M-1 (Embedding Matrix) pour fixer le cerveau sur le support et assurer son immobilité lors de son sectionnement. Une immersion rapide du cerveau dans du dioxyde de carbone dans le but de le congeler rapidement pour faciliter son sectionnement est nécessaire.

Le sectionnement du cerveau s'effectue à l'aide d'un microtome à congélation (American Optical, modèle 855) maintenu à une température d'environ -20 C. Les coupes de cerveau ont une épaisseur de 40 um. Le montage immédiat des troisième et cinquième coupes de cerveau sur des lames pré-gélatinées (no: 12-550B, 12-550C, 12-552) a pour but de favoriser la fixation des coupes sur les lames. La substance gélatineuse est constituée de 1 l d'eau distillée chauffée à 50 C, de 20 g de gélatine, de 0,5 g de chromium-potassium-sulfate  $C_rK(SO_4)_2$ . Une période de séchage de 24 heures est par la suite nécessaire.

La première déshydratation des coupes se fait en laissant ces dernières à l'air ambiant pendant une journée. La deuxième déshydratation des coupes se déroule ainsi: 1 lame sur 2 (c'est-à-dire environ 50% des lames) est trempée pendant environ 20 secondes dans un bain d'eau distillée, 10 secondes dans de l'alcool à 70%, 2 bains d'alcool à 95% et 2 bains d'alcool à 100% et un bain de 3 à 10 minutes dans du xylène hydrocarbure benzénique pur pour procéder à l'éclaircissement du tissu.



Des lamelles numéros 12-545H et 12-545F sont fixées sur les lames à l'aide de résine synthétique (baume d'inclusion, Eukitt). Les buts de ce procédé sont de garder la qualité première des traceurs fluorescents le plus longtemps possible et de faciliter l'observation microscopique en offrant une image microscopique plus détaillée et plus précise.

### Techniques de coloration

#### A. Coloration au violet de Crésyl

La coloration au violet de Crésyl est utilisée pour l'identification des différentes couches de l'écorce cérébrale. La méthode de coloration permet de mettre en évidence, par le violet de Crésyl, les corps cellulaires et plus particulièrement les corps de Nissl grâce à leur basophilie. Cette coloration présente une très forte affinité pour la substance de Nissl. Cette affinité est rendue possible par le biais de l'ARN ribosomique contenue dans le réticulum endoplasmique rugueux.

#### **Composition de la solution colorante:**

- 1 l d'eau distillée
- 1 g de violet de Crésyl
- 5 cc d'acide acétique glacial

#### **Etapas de la coloration:**

- Trempage des coupes pendant 12 heures dans un bain d'alcool à 95%.

- Immersion des coupes pendant 10 minutes dans une solution de 10% de formol pur et de 90 % d'alcool à 95%.
- Déshydratation des coupes obtenues par des bains successifs de 10 secondes dans de l'alcool à 70%, à 50% et à 10%.
- Trempage des coupes dans un bain d'eau distillée.
- Trempage des coupes dans la solution colorante entre 45 et 60 minutes.
- Immersion des coupes pendant 3 à 5 secondes dans les solutions suivantes dans le but de provoquer la différenciation:
  - bain d'eau distillée et 5 gouttes d'acide acétique glacial
  - bain d'alcool à 70% et 5 gouttes d'acide acétique glacial
  - bain d'alcool à 95%
  - bain d'alcool à 95%
  - bain d'alcool à 100%
- Immersion des coupes de 15 à 20 minutes dans du xylène pur pour l'éclaircissement du tissu.
- Fixation de lamelles (nos: 12-545F, 12-545H) sur les lames à l'aide de résine synthétique.

#### B. Méthode de Kluver-Barrera

La méthode de Kluver-Barrera permet de préciser la fibroarchitecture, c'est-à-dire de mettre en évidence la myéline par le bleu luxol solide (Luxol Fast Blue) et les corps cellulaires (corps de Nissl) par le violet de Crésyl. Le bleu luxol solide est une phtalocuanine cuivrique rationique

analogue au bleu alcian; il s'en différencie par sa solubilité dans l'éthanol plutôt que dans l'eau. La coloration de la myéline est due à la captation du colorant par les daricaux anioniques des lipides acides.

**Composition de la solution colorante:**

Solution A

- 1 g de Luxol Fast Blue MBS dilué dans 1000 cc d'alcool à 95% et de 5 cc d'acide acétique à 10% ( $\text{CH}_3\text{COOH}$ ).

Solution B

- Solution de violet de Crésyl décrite précédemment.

**Etapas de la coloration:**

- Trempage des coupes une semaine dans un bain d'alcool à 95%.  
La solution est changée à tous les 2 jours.
- Trempage de 10 à 15 secondes dans de l'alcool à 70%.
- Trempage de 16 à 24 heures à 40 C dans la solution A.
- Immersion dans de l'alcool à 95% pour éliminer l'excès de colorant pendant 5 à 10 secondes.
- Rinçage dans de l'eau distillée durant 1 heure.
- Immersion de 10 à 20 secondes dans une solution de 0,005% de carbonate de lithium pour amorcer la différenciation.
- Trempage dans 2 bains consécutifs d'alcool à 70% jusqu'à ce que la matière blanche se différencie de la matière grise (environ 5 minutes).

- Laver ensuite à l'eau distillée pendant 30 minutes.
- Passage des lames dans une solution composée d'eau distillée et de carbonate de lithium à 0,05% de 10 à 20 secondes pour terminer la différenciation.
- Trempage dans 2 bains d'alcool à 70% jusqu'à ce qu'il y ait un contraste évident entre la matière blanche et la matière grise. Seule la matière blanche doit rester colorée (environ 2 minutes).
- Laver à fond à l'eau distillée pendant 30 minutes.
- Déposer les lames dans la solution de violet de Crésyl durant 15 minutes à l'étuve à 40 C.
- Laisser refroidir les lames 1 à 2 minutes et tremper dans les solutions suivantes quelques secondes:
  - 1) eau distillée et 5 gouttes d'acide acétique
  - 2) alcool à 70% et 5 gouttes d'acide acétique
  - 3) alcool à 95% et 3 gouttes d'acide acétique
  - 4) alcool à 100% et 3 gouttes d'acide acétique
- Trempage dans du xylène pur pendant 3 à 10 minutes.
- Scellement des coupes avec des lamelles selon le procédé décrit précédemment.

#### D. Méthode de marquage en fluorescence

La méthode de marquage rétrograde multiple en fluorescence a été utilisée et développée par plusieurs chercheurs. Tout d'abord par Kuypers et al. (1977), Van der Kooy et al. (1978) puis Bentivoglio et al. (1980), De Olmes et Heimer (1980), Rossina et al. (1980), Swanson et al. (1980) et Miceli et al. (1984).

Cette méthode consiste à injecter dans les régions cérébrales des substances fluorescentes qui seront captées par les terminaisons nerveuses des neurones de ces régions et transportées jusqu'au corps cellulaire où elles s'accumulent. De par ses propriétés, cette méthode permet de mettre en évidence les interconnexions entre les différentes parties du cerveau.

##### **Préparation des substances fluorescentes:**

Les substances fluorescentes utilisées dans cette présente recherche sont au nombre de cinq. Elles sont au préalable dissoutes dans de l'eau distillée:

- Fast Blue (5% P/V)
- Nuclear Yellow (3% P/V)
- Evans Blue (10% de solution contenant 1% de poly-L-ornithine)
- Rhodamine (0,4% de solution dans 2% de désosyméthazone)
- Fluorogold (4% P/V)

Les traceurs neuronaux sont injectés dans différentes aires visuelles, c'est-à-dire les aires 17/18/19, les aires suprasylviennes latérales (PMLS, PLLS) et ectosylvienne antérieure (AEV). Ces injections sont effectuées dans un des deux ou les deux hémisphères cérébraux variant selon les cas. La localisation de ces aires s'effectue à l'aide de cartes anatomiques élaborées par Mucke et al. (1982), Palmer et al. (1978) et Tusa et al. (1978).

La localisation des injections effectuées chez les trois groupes expérimentaux de la présente recherche est représentée dans le tableau 3. Les techniques de marquage fluorescent présentant comme avantages, contrairement à d'autres techniques de marquage rétrograde telles que HRP et WGA-HRP, d'effectuer plusieurs injections simultanément chez le même animal de même que la mise en évidence des voie collatérales.

Tableau 3

Localisation des sites d'injection

Chats Aires	C246	C230	C227	C206	CH266	CH257	CH256	CH251	CH249	CH255	CHC250	CHC258	CHC247
<b>Hémisphère gauche</b>													
17	RITC	EB	FB		NY	NY	NY	RITC	RITC	RITC			EB
18	RITC	EB	FB		NY	NY	NY	RITC	RITC	RITC			EB
19								RITC					
PMLS	FB	FB	EB	NY	FB	RITC	FB	NY	FB	FB		FB	EB
PLLS	EB		EB	FB	EB	EB	EB	EB	EB	EB		EB	EB
AEV	NY	NY	NY			FB		FB	NY	NY		NY	
<b>Hémisphère droit</b>													
17										NY		NY	
18										NY		NY	
19													
PMLS										FB		FB	
PLLS										FG		FB	
AEV													

Légende

FB : Fast Blue  
 EB : Evans Blue  
 NY : Nuclear Yellow  
 FG : Fluorogold  
 RITC: Rhodamine

Un microscope à fluorescence Leitz Ploemopak Dialux 20 est utilisé pour observer le marquage neuronal dans les différentes aires visuelles étudiées. Le microscope est muni de filtres de 360 nm et 390 nm (système A et D respectivement) qui permet l'identification des marqueurs Fast Blue (FB), Nuclear Yellow (NY) et Fluorogold (FG) et d'un filtre de 550 nm (système N<sub>2</sub>) pour observer le marquage Evans Blue (EB) et Rhodamine B-Isothiocyanate (RITC). Des objectifs de 1, 6X, 4X, 6, 3X, 10X, 25X, 40X, 63X et 100X (npl fluotar) sont utilisées pour l'observation microscopique.

Les cinq traceurs fluorescents marquent de façon différente les cellules cérébrales. Les neurones présentant un marquage FB ont un corps cellulaire et des dendrites d'un bleu fluorescent. De nombreuses granulations jaunes lumineuses sont fréquentes dans le cytoplasme et le noyau neuronal est peu marqué. Les cellules marquées au NY ont une couleur jaune argent et la substance fluorescente est surtout concentrée au niveau du noyau. Les cellules EB présentent une fluorescence homogène située dans l'ensemble du soma et sont de couleur rouge. Les neurones marqués au RITC sont sensiblement similaires aux neurones EB, cependant leur couleur est orange jaune. Les neurones qui présentent un marquage FG sont d'une couleur jaune doré et la substance fluorescente est surtout concentrée au niveau du cytoplasme.

Le tableau 4 décrit de façon schématique les différents types de marquage neuronal.



Tableau 4  
Types de marquage neuronal

Marqueurs fluorescents	Filtres	Système	Localisation du marqueur à l'intérieur du neurone	Couleur
FB	360 nm	A	ex.: fig. 19	bleu
	390 nm	D		
NY	360 nm	A	ex.: fig. 14	jaune argent
	390 nm	D		
EB	550 nm	N <sub>2</sub>	ex.: fig. 3	rouge
RITC	550 nm	N <sub>2</sub>	ex.: fig. 11	orange jaune

Par ailleurs, deux traceurs fluorescents peuvent à la fois marquer une même cellule. Un double marquage avec les traceurs FB et NY donne une cellule dont le corps cellulaire et les dendrites sont de couleur bleu fluorescent tandis que le noyau est de couleur jaune argent. De plus, elle s'observe avec les systèmes A et D uniquement.

Une cellule doublement marquée avec les traceurs EB et NY est constituée d'un cytoplasme rouge et d'un marquage nucléaire jaune argent. Cette cellule s'observe avec les filtres N<sub>2</sub> et les filtres A et D alternativement. Elle apparaît telle que décrite sur une micro-photographie en double exposition dont nous reparlerons subséquemment. Il s'agit du même procédé d'observation pour un double marquage avec les traceurs EB et FB. Une telle cellule présente un marquage cytoplasmique rouge clair et un noyau bleu clair.

D'autres doubles marquages sont possibles, il suffit de préciser que ceux-ci vont présenter les caractéristiques propres des deux marqueurs concernés.

#### **Etapas de la méthode d'observation:**

Un microscope à fluorescence est utilisé pour l'observation, à différents grossissements, du marquage cellulaire dans les différentes aires visuelles étudiées. La retransmission de l'image microscopique sur un moniteur-vidéo de type Panasonic (modèle WV-5470) se fait par l'entremise d'une caméra Panasonic (modèle WV-1900 ou WV-1850) et couplé à un correcteur vidéo JVC (modèle JXC7).

Par la suite, il y a élaboration de cartographies à partir de l'image obtenue sur le vidéo. L'image d'une coupe est d'abord agrandie à l'aide d'un projecteur (modèle Mascot) et dessinée sur une feuille transparente posée sur l'écran de façon à reproduire le plus fidèlement possible les

détails anatomiques de la coupe. Le marquage neuronal apparaissant sur l'image vidéo est reproduit manuellement sur le dessin de la coupe en tenant compte des différents types de traceurs représentés par un symbole différent. Lorsqu'une cellule présente un double marquage, un symbole différent lui est également attribué. La localisation ainsi que la répartition du marquage neuronal dans les différentes couches de l'écorce cérébrale sont respectées.

La prise de microphotographies, à partir d'images microscopiques, de régions corticales contenant du marquage cellulaire est alors possible. Un appareil microphotographique (modèle Leitz Wild, MPS-51) relié à un posemètre (modèle Leitz Wild, MPS-45) fixé dans l'oculaire du microscope est utilisé. Le posemètre sert à régler de façon automatique l'ouverture du diaphragme ainsi que le temps d'exposition dépendant de la luminosité de l'image microscopique. Une exposition séquentielle est nécessaire pour la prise d'une microphotographie de cellules doublement marquées. Il y a changement de filtres (N2 et A ou D) à la moitié du temps d'exposition requis.

Une méthode d'analyse automatique de l'image est utilisée. Celle-ci consiste à transférer à un ordinateur (Apple IIe) l'image digitalisée qui provient du microscope. Cette dernière est représentée par une matrice cartésienne (128 X 128) de coefficients d'intensité lumineuse. C'est à partir de l'image matricielle que débute l'analyse de la matrice de base.

Une seconde matrice est obtenue par une décision binaire portée sur chacune des coordonnées. De cette façon, les régions de contraste présentant des agglomérations, comme c'est le cas des corps cellulaires contenant des traceurs fluorescents, peuvent être identifiées. Cette méthode d'analyse automatique permet la production de cartographies de régions corticales contenant du marquage neuronal. Pour chacune des cartographies obtenues, le nombre de cellules marquées, etc., peut être obtenu automatiquement.

La localisation laminaire des neurones marqués par une substance fluorescente est établie à partir des critères définis par Otsuka et Hassler (1962), Palmer et al. (1978) ainsi que Sanides et Hoffman (1969).

Finalement, dans le but de qualifier l'intensité du marquage dans les couches cellulaires, deux légendes sont employées. Si le nombre de cellules marquées est inférieur ou égal à 15, le chiffre réel de cellules marquées est inscrit. Par contre, si la densité du marquage est considérablement élevée, la légende suivante est utilisée:

\* = faible  
\*\* = moyen  
\*\*\* = fort  
\*\*\*\* = très fort

### Chapitre III

#### Analyse et présentation des résultats

## Méthode d'analyse

L'analyse des résultats consiste en l'étude des interconnexions entre différentes aires corticales visuelles chez le chat adulte normal, le jeune chaton et le chat adulte ayant subi des lésions néonatales.

La présente étude n'est pas un bilan exhaustif de l'ensemble des connexions corticales visuelles. Cette recherche compare l'organisation du système visuel chez ces trois groupes en fonction d'un nombre restreint d'interconnexions visuelles corticales. La quantité de marquage cellulaire fluorescent, son étendue et sa distribution sont enregistrées.

## Résultats

### Connexions intrahémisphériques

#### A. Marquage de AEV suite à l'injection d'un traceur fluorescent dans les aires 17/18

Les données du tableau 5 montrent la quantité de marquage cellulaire observée dans l'aire ectosylvienne antérieure après l'injection d'une substance fluorescente dans les aires 17/18 du même côté hémisphérique.

Tableau 5

Site d'injection		17/18
Aire observée		AEV
Chats	I	-
	II	-
	III	-
	IV	-
	V	-
	VI	-
Chatons	I	-
	II	-
	III	2
	IV	-
	V	-
	VI	3
Chats lésés	I	-
	II	-
	III	-
	IV	-
	V	-
	VI	3

Chez les chats adultes normaux (C246, C230, C227), aucun marquage n'est observé. Par ailleurs, deux des jeunes chatons (CH257, CH249) présentent un très faible marquage fluorescent quasi équivalent dans les couches III et IV.

Deux des chats adultes lésés (CHC247: lésions à 12 jours post-nataux unilatérales et restreintes des aires 17/18/19, PMLS, PLLS et CHC250: lésions à 15 jours postnataux unilatérales et restreintes des aires 17/18, PMLS et PLLS) révèlent une très faible présence du traceur fluorescent dans la couche VI.



B. Marquage de PLLS suite à l'injection  
d'un traceur fluorescent dans AEV

Tableau 6

Site d'injection		AEV
Aire observée		PLLS
Chats	I	-
	II	-
	III	***
	IV	-
	V	**
	VI	**
Chatons	I	-
	II	-
	III	*****
	IV	-
	V	**
	VI	***
Chats lésés	I	-
	II	-
	III	-
	IV	-
	V	-
	VI	-

Le tableau 6 met en évidence la présence du traceur fluorescent observé dans PLLS après son injection dans AEV dans le même hémisphère.

Un marquage de forte densité pour deux chats adultes normaux (C246 et C227) est localisé dans la couche III, tandis que le marquage des couches V et VI est de densité moyenne (figure 1). Trois jeunes chatons présentent un marquage cellulaire de très forte densité dans la couche III, de densité moyenne dans la couche V et de forte densité dans la couche VI (figure 2). Aucune cellule doublement marquée n'est observée chez les deux groupes.

Finalement, il y a absence de traceur fluorescent dans PLLS chez un chat adulte lésé (CHC258: lésions à 3 jours quasi complètes et bilatérales des aires 17/18/19).



**Fig. 1** - Microphotographie de PLLS suivant l'injection du traceur NY dans AEV chez un chat adulte normal (4X)



Fig. 2 - Microphotographie de PLLS suivant l'injection du traceur NY dans AEV chez un jeune chaton (4X)

C. Marquage de AEV suite à l'injection d'un traceur fluorescent dans PLLS

Tableau 7

Site d'injection		PLLS
Aire observée		AEV
Chats	I	-
	II	-
	III	12
	IV	-
	V	-
	VI	15
Chatons	I	-
	II	-
	III	-
	IV	-
	V	-
	VI	15
Chats lésés	I	-
	II	-
	III	-
	IV	-
	V	-
	VI	4

Le tableau 7 résume les résultats obtenus pour les trois groupes expérimentaux lors de l'injection du traceur fluorescent dans PLLS et de l'observation de AEV située du même côté hémisphérique que le site d'injection.

Chez un chat adulte normal (C246), on retrouve une faible concentration de neurones imprégnés de substance fluorescente dans la couche III et VI et ce, d'une quantité quasi équivalente. Cette concentration est presque identique chez deux jeunes chatons (CH249 et CH257), mais se retrouve uniquement dans la couche VI (figure 3).

Pour un chat adulte ayant subi des lésions néonatales (CHC250: lésions à 15 jours unilatérales et restreintes des aires 17/18, PMLS et PLLS), la concentration est très faible et se retrouve essentiellement dans la couche VI.

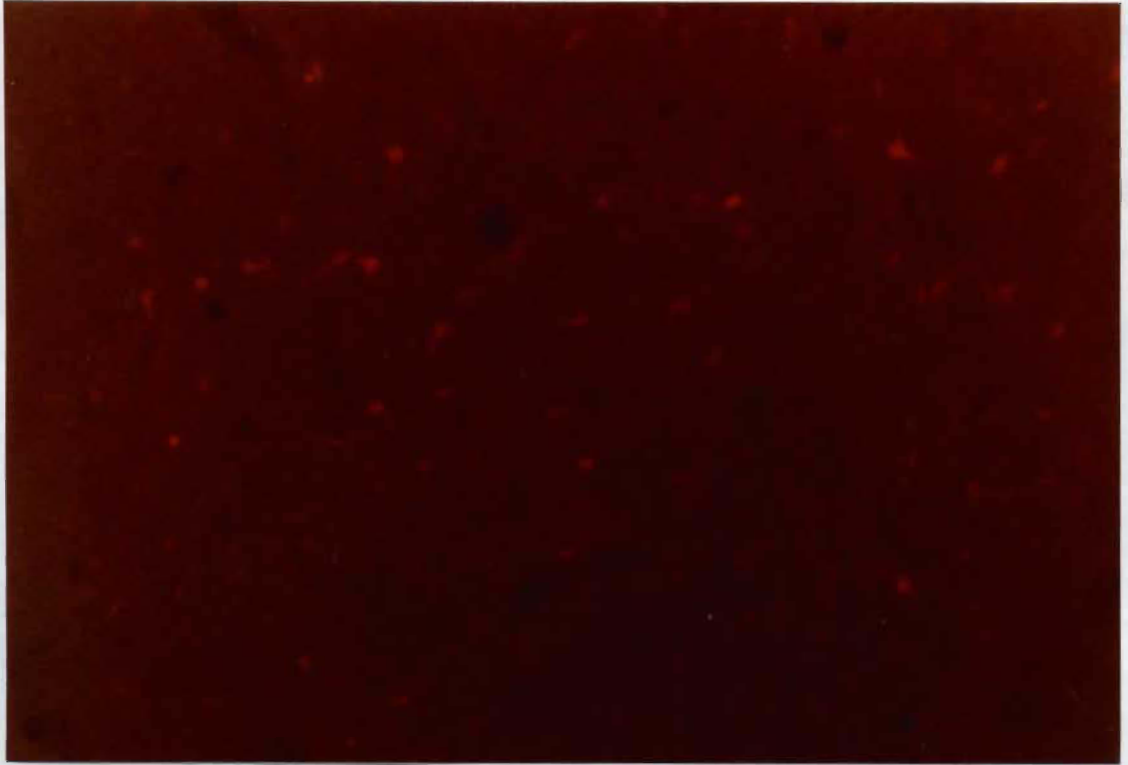


Fig.3 - Microphotographie de AEV ventrale suivant l'injection du traceur EB dans PLLS chez un jeune chaton (10X)

D. Marquage des aires 20/21 suite à l'injection d'un traceur fluorescent dans AEV contralatérale

Tableau 8

Site d'injection	AEV	
Aire observée	20/21	
Chats	I	-
	II	-
	III	-
	IV	-
	V	-
	VI	-
Chatons	I	-
	II	-
	III	**
	IV	-
	V	*
	VI	*
Chats lésés	I	-
	II	-
	III	*
	IV	-
	V	-
	VI	-



Le tableau 8 révèle la quantité de marquage cellulaire fluorescent retrouvée dans les aires 20/21 du côté opposé à l'injection de la substance fluorescente dans AEV.

Chez les chats adultes normaux (C227, C230, C246), aucun marquage cellulaire n'est observé dans les aires 20/21. Deux jeunes chatons (CH249, CH225) présentent un marquage de moyenne densité dans la couche III et de faible densité dans les couches V et VI (figures 4 et 5).

Un chat adulte ayant subi des lésions bilatérales et quasi complètes des aires 17/18/19 à 3 jours postnataux (CHC258) ne révèle qu'un très faible marquage cellulaire fluorescent et ce, uniquement dans la couche III (figure 6).



Fig. 4 - Microphotographie de l'aire 21b suivant l'injection du traceur NY dans AEV contralatérale chez le chat adulte normal (4X)



Fig. 5 - Microphotographie de l'aire 20 suivant l'injection du traceur NY dans AEV contralatérale chez le chat adulte normal (10X)



Fig. 6 - Microphotographie de l'aire 20 suivant l'injection de traceur NY dans AEV contralatérale chez le chat adulte ayant subi des lésions néonatales (10X)

E. Marquage des aires 20/21 suite à l'injection d'un traceur fluorescent dans PMLS contralatérale

Tableau 9

Site d'injection		PMLS
Aire observée		20/21
Chats	I	-
	II	-
	III	3
	IV	2
	V	-
	VI	2
Chatons	I	-
	II	-
	III	11
	IV	-
	V	4
	VI	7
Chats lésés	I	-
	II	-
	III	2
	IV	-
	V	-
	VI	-

Le tableau 9 démontre la quantité de marquage fluorescent rencontrée dans les aires 20/21 du côté hémisphérique opposé à l'injection de la substance fluorescente dans PMLS.

On localise chez deux jeunes chats adultes normaux (C246, C230) un très faible marquage cellulaire quantitativement presque équivalent dans les couches II, IV et VII (figure 7).

Chez deux jeunes chatons (CH251, CH249) la densité de marquage se révèle légèrement plus forte que pour les chats adultes normaux dans les couches III et IV et très faible pour la couche V (figure 8).

Finalement, un chat adulte ayant subi des lésions néonatales restreintes et unilatérales des aires 17/18, PMLS et PLLS (CHC250) présente un très faible marquage cellulaire uniquement dans la couche III.



Fig. 7 - Microphotographie de l'aire 21 suite à l'injection du traceur FB dans PMLS contralatérale chez le chat adulte normal (40X)



Fig. 8 - Microphotographie de l'aire 21 suite à l'injection du traceur NY dans PMLS contralatérale chez le jeune chaton (4X)



F. Marquage des aires 17/18 suite à l'injection d'un traceur fluorescent dans les mêmes aires du côté hémisphérique opposé

Tableau 10

Site d'injection		17/18
Aire observée		17/18
Chats	I	-
	II	-
	III	**
	IV	-
	V	**
	VI	**
Chatons	I	-
	II	-
	III	*****
	IV	-
	V	***
	VI	***
Chats lésés	I	-
	II	-
	III	***
	IV	-
	V	*
	VI	**

On retrouve dans le tableau 10 la quantité de marquage cellulaire rencontrée dans les aires 17/18 après injection d'un traceur fluorescent dans les mêmes aires du côté hémisphérique opposé.

Deux chats adultes normaux (C227, C246) présentent un marquage cellulaire fluorescent moyen dans les couches III, V et VI (figure 9).

Chez trois jeunes chatons, on constate une très forte concentration de neurones marqués dans la couche III et de fortes concentrations dans les couches V et VI (figures 10 et 11).

Un chat adulte ayant subi des lésions restreintes et unilatérales des aires 17/18, PMLS et PLLS (CHC250) et un autre ayant subi les mêmes lésions à l'exception de l'aire 19 (CHC247) présentent une forte densité de marquage cellulaire dans la couche III, une densité moyenne dans la couche VI et une faible densité dans la couche V (figure 12). Il y a absence de cellules doublement marquées chez les trois groupes d'animaux.


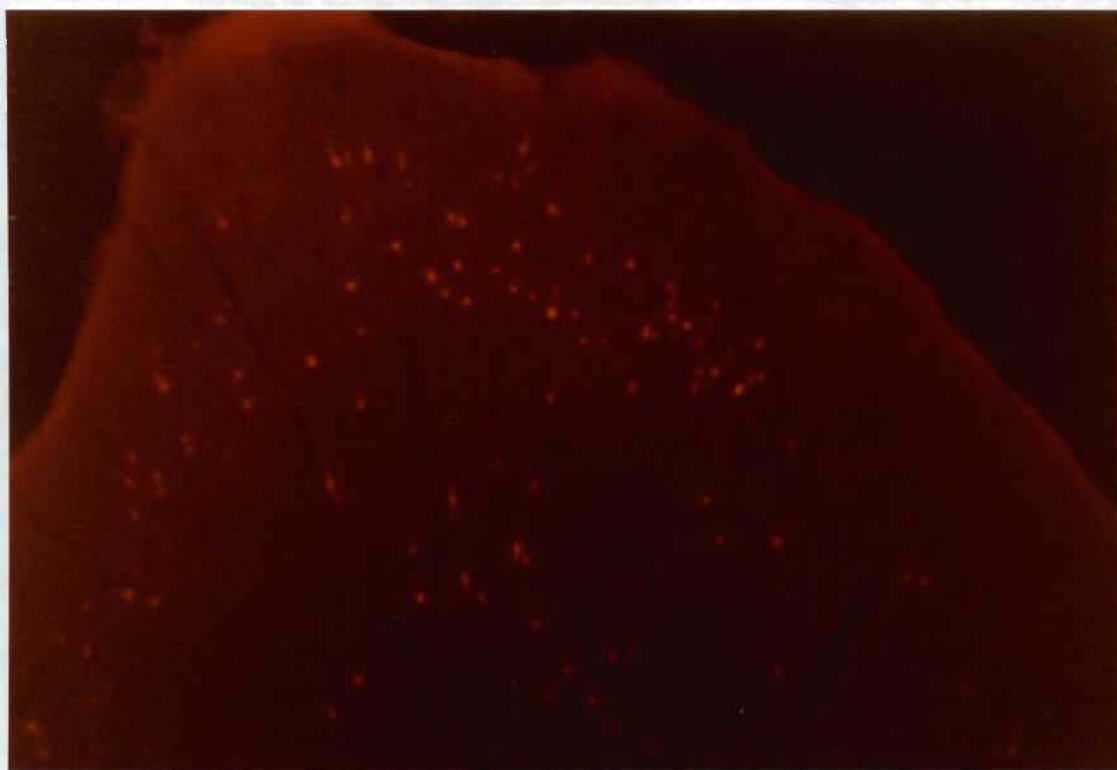


Fig. 9 - Microphotographie des aires 17/18 suite à l'injection du traceur RITC dans 17/18 contralatérales chez le chat adulte normal (4X)



**Fig. 10** - Microphotographie des aires 17/18 suite à l'injection du traceur RITC dans 17/18 contralatérales chez le jeune chaton (4X)

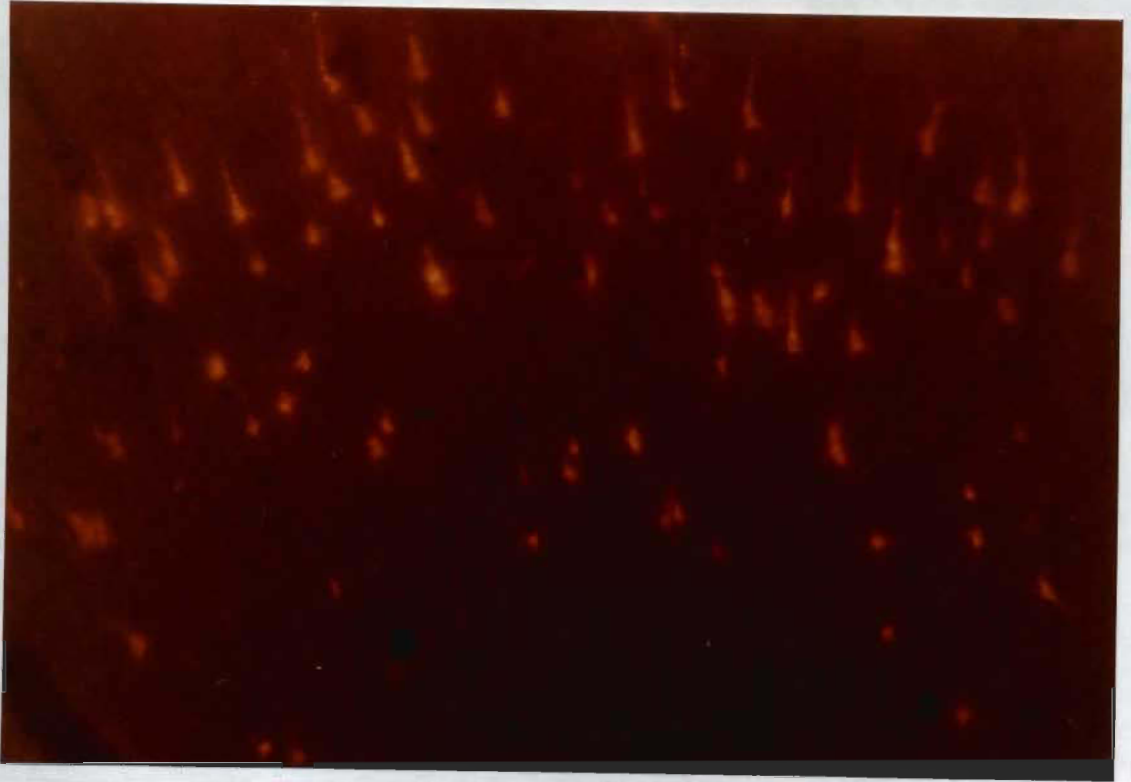

Fig. 11 - Microphotographie des aires 17/18 suite à l'injection du traceur RITC dans 17/18 contralatérales chez le jeune chaton (10X)



Fig. 12 - Microphotographie des aires 17/18 suite à l'injection du traceur NY dans 17/18 contralatérales chez le chat lésé (4X)

G. Marquage de PLLS suite à l'injection d'un traceur fluorescent dans AEV contralatérale

Tableau 11

Site d'injection		AEV
Aire observée		PLLS
Chats	I	-
	II	-
	III	*
	IV	-
	V	-
	VI	*
Chatons	I	-
	II	-
	III	****
	IV	**
	V	***
	VI	***
Chats lésés	I	-
	II	-
	III	-
	IV	-
	V	-
	VI	-

Le tableau 11 met en évidence la densité du marquage cellulaire dans PLLS après injection d'une substance fluorescente dans AEV du côté hémisphérique opposé à l'aire observée.

Chez deux chats adultes normaux (C246, C227), un faible marquage est observé dans les couches III et VI (figure 13).

Chez deux jeunes chatons (CH255, CH249), la couche III révèle un très fort marquage cellulaire fluorescent, la couche IV un marquage de densité moyenne et un marquage de forte densité en couches V et VI (figure 14). Il n'y a aucune cellule doublement marquée.

Le chat adulte ayant subi des lésions quasi complètes et bilatérales des aires 17/18/19 à 3 jours postnataux, ne montre aucun neurone marqué dans cette zone.






Fig. 13 - Microphotographie de PLLS suite à l'injection du traceur NY dans AEV contralatérale chez le chat adulte normal (4X)



Fig. 14 - Microphotographie de PLLS suite à l'injection du traceur NY dans AEV contralatérale chez le jeune chaton (4X)

H. - Marquage de AEV suite à l'injection d'un traceur fluorescent dans PLLS

Tableau 12

Site d'injection		PLLS
Aire observée		AEV
Chats	I	-
	II	-
	III	-
	IV	-
	V	-
	VI	-
Chatons	I	-
	II	-
	III	-
	IV	-
	V	-
	VI	***
Chats lésés	I	-
	II	-
	III	-
	IV	-
	V	-
	VI	**

Le tableau 12 démontre la quantité de neurones marqués de substance fluorescente dans AEV après injection de celle-ci dans PLLS du côté hémisphérique opposé.

Chez deux chats adultes normaux (C246, C227), aucune trace de marqueur n'est constatée. Chez un jeune chaton (CH249), seule la couche VI contient une forte densité de neurones contenant le traceur fluorescent (figure 15).

Finalement, le chat adulte ayant subi des lésions restreintes et unilatérales des aires 17/18, PMLS et PLLS à 15 jours postnataux démontre une densité moyenne de marquage cellulaire (figure 16).

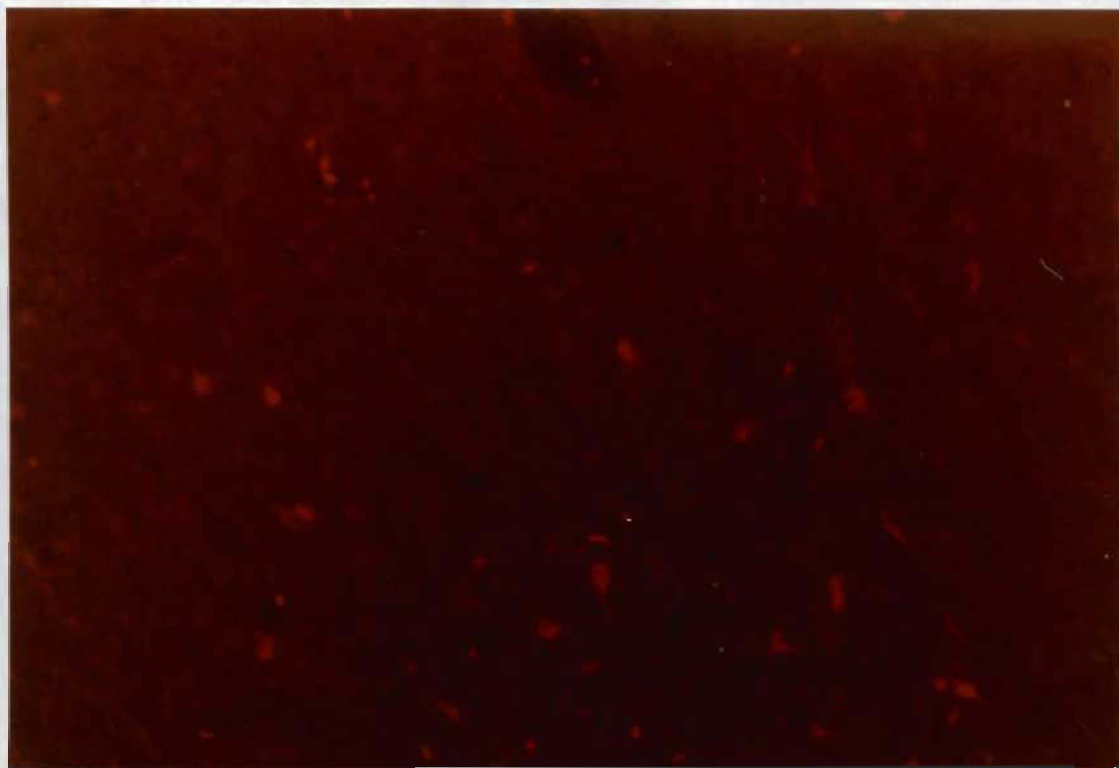


Fig. 15 - Microphotographie de AEV ventrale suite à l'injection du traceur EB dans PLLS contralatérale chez le jeune chaton (10X)

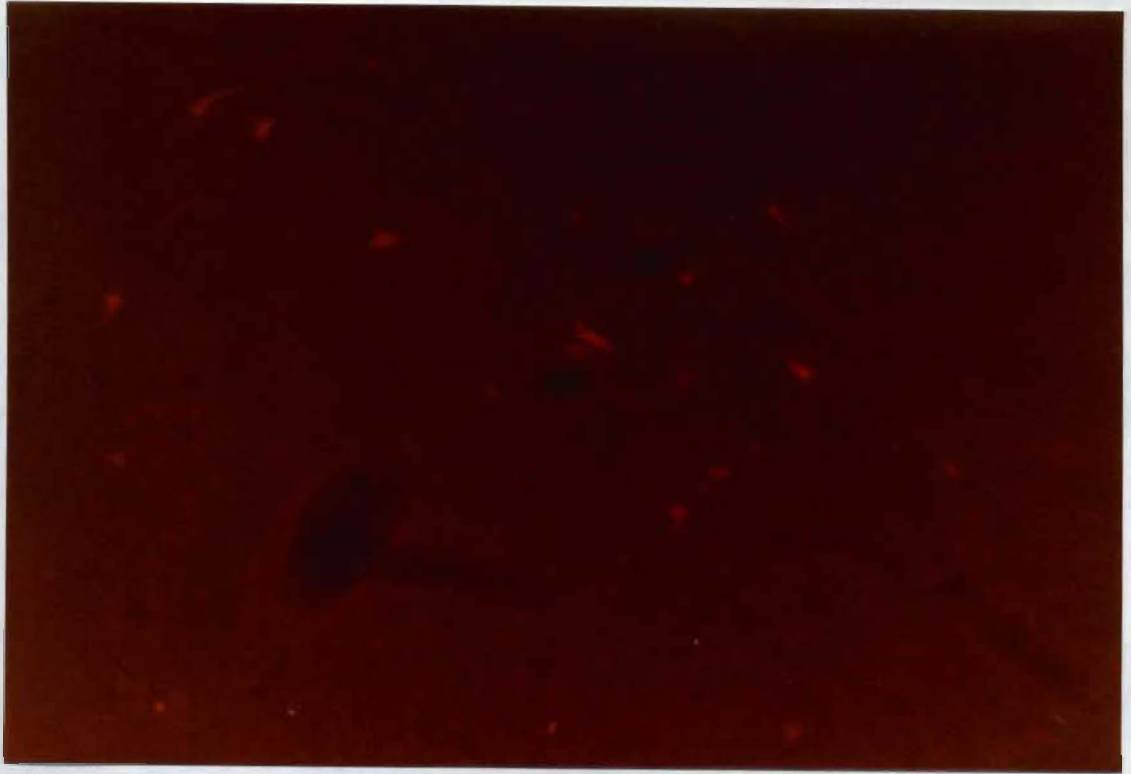


Fig. 16 - Microphotographie de AEV ventrale suite à l'injection du traceur EB dans PLLS contralatérale chez le chat lésé (10X)

I. Marquage de AEV suite à l'injection d'un traceur fluorescent dans AEV contralatérale

Tableau 13

Site d'injection		AEV
Aire observée		AEV
Chats	I	-
	II	-
	III	***
	IV	*
	V	**
	VI	**
Chatons	I	-
	II	-
	III	****
	IV	**
	V	***
	VI	***
Chats lésés	I	-
	II	-
	III	*
	IV	-
	V	-
	VI	**

Le tableau 13 permet de constater la densité de marquage cellulaire fluorescent dans AEV après injection d'une substance fluorescente dans la même aire du côté hémisphérique opposé.

Chez deux chats adultes normaux (C246, C227), on retrouve une forte densité de marquage dans la couche III, une densité moyenne pour les couches V et VI et une faible densité en couche IV (figure 17). Trois jeunes chatons (CH249, CH255, CH257) montrent un très fort marquage en couche III, un marquage fort dans les couches V et VI et un marquage plus moyen dans la couche IV (figures 18 et 19).

Un chat adulte ayant subi des lésions quasi complètes et bilatérales des aires 17/18/19 à 3 jours postnataux présente une densité de marquage moyen et faible dans les couches III et VI réciproquement (figure 20).





Fig. 17 - Microphotographie de AEV ventrale suite à l'injection du traceur NY dans AEV contralatérale chez le chat adulte normal (4X)



Fig. 18 - Microphotographie de AEV ventrale suite à l'injection du traceur NY dans AEV contralatérale chez le jeune chaton (4X)



Fig. 19 - Microphotographie de AEV ventrale suite à l'injection d'un traceur FB dans AEV contralatérale chez le jeune chaton (25X)



Fig. 20 - Microphotographie de AEV ventrale suite à l'injection du traceur NY dans AEV contralatérale chez le chat lésé (10X)

## Chapitre IV

### Interprétation des résultats et discussion

L'interprétation des résultats consiste dans l'étude de certaines connexions anatomiques cortico-corticales entre les aires AEV, LSS, 17/18, 20 et 21 chez les trois groupes de sujets. Trois connexions intrahémisphériques sont abordées dans un premier temps tandis que dans un second temps six connexions interhémisphériques sont traitées.

### Chats adultes normaux

#### Connexions cortico-corticales intrahémisphériques chez le chat adulte normal

##### A. Afférences et efférences de AEV

Pour le groupe de chats adultes normaux, la subdivision PLLS de l'aire LSS se projette sur AEV avec comme origine les couches III, V et VI. Cette projection qui peut être qualifiée d'importante implique surtout la couche III. Quant à AEV, elle se projette faiblement à partir des couches III et VI sur PLLS. Les résultats démontrent que la projection de AEV sur les aires 17/18 est inexistante chez le chat adulte normal. Des projections réciproques existent donc entre AEV et PLLS. La projection de PLLS sur AEV est plus importante que la projection réciproque. Dans les deux cas, les couches III et VI sont impliquées tandis que la couche V n'est impliquée que pour la projection de PLLS sur AEV.

## Connexions cortico-corticales interhémisphériques

### A. Afférences et efférences de AEV

L'aire ectosylvienne antérieure reçoit des projections de la subdivision PLLS de l'aire LSS contralatérale; il s'agit d'une faible projection et n'implique que les couches III et VI. AEV se projette également sur son homologue dans l'hémisphère opposé. Cette projection a comme origine les couches III à VI, dont principalement la couche III.

Les résultats révèlent l'absence de projection de AEV sur PLLS et des aires 20 et 21 sur AEV contralatéralement.

### B. Connexion entre les aires 20/21 et l'aire suprasylvienne latérale

Les aires 20/21 se projettent contralatéralement sur PMLS. Cette projection est très faible et a comme origine les couches corticales III, IV et VI.

### C. Projection homotopique des aires 17/18

Les aires 17/18 se projettent sur leurs homologues du côté hémisphérique opposé. La projection est moyenne et implique en égale importance les couches III, V et VI.

## Jeunes chatons

### Connexions cortico-corticales intrahémisphériques

#### A. Afférences et efférences de AEV

Chez le groupe de jeunes chatons, PLLS se projette sur AEV avec comme origine les couches III, V et VI. Cette projection se qualifie de très intense et ce, principalement pour la couche III. Le même phénomène s'observe pour le groupe de chats adultes normaux; la seule différence réside dans le fait que la projection est plus importante pour le groupe de jeunes chatons.

Par ailleurs, les résultats mettent en évidence que les couches III et IV de AEV se projettent très faiblement sur les aires 17/18 chez le jeune chaton.

L'aire ectosylvienne antérieure se projette faiblement sur PLLS avec comme origine seulement la couche cellulaire VI.

### Connexions cortico-corticales interhémisphériques

#### A. Afférences et efférences de AEV

Les aires 20/21 se projettent faiblement contralatéralement sur AEV à partir des couches cellulaires III, V et VI pour le groupe de chatons.



AEV reçoit également des projections de la subdivision PLLS de l'aire LSS contralatérale. Ces projections sont prédominantes et impliquent principalement la couche III, mais aussi les couches IV, V et VI.

AEV se projette aussi sur son homologue dans l'hémisphère opposé. Cette projection est prédominante, principalement à partir de la couche III et un peu plus faiblement pour les couches IV, V et VI.

AEV se projette contralatéralement sur PLLS à partir de la couche corticale IV.

#### **B. Connexion entre 20/21 et l'aire suprasylvienne latérale**

Chez les jeunes chatons, les aires 20/21 se projettent faiblement sur PMLS de l'hémisphère opposé et ont comme origine principalement la couche corticale III, mais également les couches V et VI.

#### **C. Projection homotopique des aires 17/18**

Les aires 17/18 se projettent sur leurs homologues dans l'autre hémisphère à partir des couches III, V et VI. Cette projection peut être qualifiée de forte.

## Chats lésés

### Connexions cortico-corticales intrahémisphériques

#### A. Afférences et efférences de AEV

Aucune projection de PLLS sur AEV n'est observée chez le groupe de chats lésés.

L'aire AEV se projette sur les aires 17/18 très faiblement avec pour origine uniquement la couche cellulaire VI. L'aire AEV se projette également sur PLLS à partir de la couche cellulaire VI uniquement et ce, très faiblement.

### Connexions cortico-corticales interhémisphériques

#### A. Afférences et efférences de AEV

L'aire AEV reçoit une très faible projection des aires 20/21 qui n'implique que la couche III. L'aire AEV ne reçoit, par ailleurs, aucune projection de PLLS pour ce groupe de sujets. La projection de AEV sur AEV contralatérale est présente mais très faible et n'implique que les couches III et VI. Finalement, AEV se projette faiblement sur PLLS à partir de la couche IV uniquement.

#### B. Connexion entre PMLS et les aires 20/21

Les aires 20/21 se projettent sur PMLS du côté hémisphérique opposé très faiblement et uniquement à partir de la couche III.

### C. Projection homotopique des aires 17/18

Les aires 17/18 se projettent sur leurs homologues dans l'autre hémisphère à partir des couches III, V et VI et ce, faiblement.

## Discussion

### Chats adultes normaux

#### A. Connexions cortico-corticales intrahémisphériques et interhémisphériques chez le chat adulte normal

Nos résultats en rapport avec la réciprocité des interconnexions entre LSS, notamment PLLS et AEV, vont dans le même sens que les résultats obtenus par Guilloff et al. (1971) qui utilisaient la méthode de potentiels évoquée par Mucke et al. (1982) et Symonds et Rosenquist (1984) avec l'utilisation de la technique de marquage cellulaire HRP, et par Olson et Graybiel (1981) qui employaient la méthode d'autoradiographie orthograde. Ces résultats sont aussi en accord avec ceux de Gagnon (1985) à savoir que les efférences de LSS sont beaucoup plus denses que les afférences réciproques. La projection prédominante efférente de la couche III de LSS est également mentionnée dans les travaux d'Olson et Graybiel (1981) et Gagnon (1985). Miceli et al. (1985) rapportent des résultats similaires pour la projection de PLLS sur AEV. La seule différence réside dans le fait qu'il est mentionné qu'à l'occasion la couche II de LSS est impliquée.

Nos résultats sont aussi en accord avec les données de cet auteur en rapport avec la projection de AEV sur PLLS; seule la distribution laminaire observée diffère (couches V et VI et occasionnellement III).

L'absence de projection de AEV sur les aires 17/18 est en accord avec les travaux d'Olson et Graybiel (1981), mais à l'encontre de ceux obtenus par Gagnon (1985) qui décrit une faible projection de AEV sur les aires 17/18. Ce dernier mentionne cependant que cette projection est apparente lorsque le traceur est injecté en grande quantité (0,3 à 0,5 ul) et lorsqu'il utilise NY et non FB ou EB. Cependant, dans la présente recherche, les traceurs injectés dans les aires 17/18 des trois chats adultes observés sont: RITC, EB, FB. La différence avec les travaux de Gagnon (1985) pourrait s'expliquer en fonction du type de marqueur utilisé, de la quantité insuffisante de traceur rétrograde nécessaire pour observer la projection, la précision du site d'injection et la possibilité de fuite de substance latéralement.

Les connexions homotopiques interhémisphériques de AEV sont en accord avec les résultats de Gagnon (1985) qui mettait en évidence, alors pour la première fois, de telles connexions. La différence avec nos derniers travaux réside au niveau des couches cellulaires impliquées. Gagnon (1985) et Miceli et al. (1985) révèlent qu'elles originent des couches III, V et VI tandis que nos résultats révèlent que la couche IV est également à l'origine de cette projection.

Les résultats obtenus en rapport avec la projection de PLLS sur AEV contralatérale sont similaires à ceux de Gagnon (1985) et Miceli et al. (1985). Cependant, certaines différences résident au niveau de l'importance de la projection et de l'origine laminaire; elle origine des couches III et VI mais n'implique aucunement la couche V contrairement à eux.

### Jeunes chatons

#### A. Différences de projections entre les chats adultes normaux et les jeunes chatons

Chez le groupe de jeunes chatons, cinq connexions sur neuf présentent un marquage plus important que chez le groupe de chats adultes. Parmi celles-ci, une est une connexion intrahémisphérique: PLLS  $\rightarrow$  AEV, tandis que les quatre autres sont des connexions interhémisphériques: 20/21  $\rightarrow$  PMLS, 17/18  $\rightarrow$  17/18, PLLS  $\rightarrow$  AEV et AEV  $\rightarrow$  AEV. Trois connexions sur neuf sont totalement inexistantes chez le chat adulte: AEV  $\rightarrow$  17/18 intrahémisphériques, 20/21  $\rightarrow$  AEV intrahémisphérique et AEV  $\rightarrow$  PLLS interhémisphérique.

Une connexion sur neuf est plus faible chez le chaton que chez le chat adulte; il s'agit de AEV  $\rightarrow$  PLLS intrahémisphérique. Cette projection est d'ailleurs très faible et chez le chat adulte et chez le chaton. Pour cette raison, l'importance de la différence existant entre les deux groupes est difficilement évaluable.

En conséquence, l'ensemble de ces derniers résultats (huit connexions sur neuf étudiées) est en accord avec les données de nombreux auteurs en rapport avec l'élimination neuronale durant le développement du cortex visuel ou plus globalement encore du système nerveux central.

La diminution de l'importance des projections au cours du développement, sans totale disparition, retrouvée pour cinq connexions est relatée par plusieurs auteurs. En effet, tout récemment, Innocenti et al. (1988) rapportent que les projections aberrantes des aires corticales auditives (AI et AII) aux aires visuelles 17/18 ipsilatéralement et contralatéralement sont presque complètement éliminées dans le développement à la fin du premier mois postnatal chez le chaton.

Cornwell et al. (1984) montrent des différences claires entre le chaton et le chat adulte normal. Chez tous les chatons, toutes les aires corticales visuelles et auditives contiennent des neurones qui se projettent dans l'hémisphère opposé et sont largement distribués (Feng et Brugge, 1983; Innocenti et al., 1977; Innocenti et Caminiti, 1980), tandis que chez le chat adulte les projections callosales sont davantage restreintes (Imig et Brugge, 1978; Innocenti, 1980; Kelly et Wong, 1981; Payne, 1984; Sanides et Donato-Oliver, 1978; Segraves et Rosenquist, 1982; Shatz, 1977; Shoumura, 1979, 1981). Ces résultats indiquent que durant le développement normal postnatal

le système efférent callosal change considérablement. Par contre, de nombreuses voies ipsilatérales cortico-corticales sont semblables au chat adulte. Par exemple, le gyrus suprasylvien moyen projette aux aires 17 et 20 (Heath et Jones, 1971; Symonds, 1982) l'aire 20 au gyrus suprasylvien moyen (Heath et Jones, 1971).

Nos résultats mettent en évidence que trois projections retrouvées chez le chaton sont totalement inexistantes chez le chat adulte. Ceux-ci abondent dans le même sens que Dehay et Bullier (1984) qui révélaient des projections chez le chaton de 25 jours à partir des régions des cortex frontal, pariétal et temporal aux aires 17/18/19, projections inexistantes chez l'adulte et originant de régions somato-sensorielles, vestibulaires et motrices. Ces auteurs définissent plus spécifiquement ces régions: le gyrus postsigmoïd et coronal, la bande médiale et latérale du sulcus ansate et presylvien et la bande du sulcus rhinal et le gyrus ectosylvien. Par ailleurs, ces projections ne sont pas réciproques amenant ces auteurs à formuler l'hypothèse qu'il s'agit vraisemblablement d'un phénomène unique au système visuel dans le sens où ce dernier requiert des inputs polysensoriels et moteurs pour son développement normal et serait ainsi soumis à l'influence des autres modalités sensorielles. Dehay et al. (1984) affirment que les projections corticales ipsilatérales transitoires sont vraiment éphémères. Leur élimination est presque totale, en contraste avec les projections callosales transitoires qui elles sont réorganisées durant le développement, mais ne disparaissent pas entièrement.

D'autres résultats similaires plus récents encore de Dehay et al. (1988), concernant également les projections corticales transitoires à partir des cortex auditif, somato-sensoriel et moteur aux aires 17/18/19 chez le chaton, amènent des précisions. La majeure localisation des neurones se projetant transitoirement est observée dans le gyrus ectosylvien. Ce site est trouvé comme étant la région contenant le plus grand nombre de projections transitoires pour tous les animaux étudiés. Les neurones se projetant transitoirement sont observés dans la partie dorsale du gyrus ectosylvien et non dans la partie ventrale. Des neurones marqués sont aussi observés dans la bande latérale du sulcus suprasylvien. Un nombre important de projections transitoires est constaté dans la partie dorsale du gyrus coronal et la bande latérale et médiale du sulcus ansate. Cette série de neurones localisés dans le gyrus coronal et le sulcus ansate constitue la deuxième localisation principale de neurones transitoires. D'autres neurones se projetant transitoirement sont observés dans plusieurs autres régions dans la partie médiale et rostrale du cerveau, d'autres sont également localisés à un niveau plus postérieur dans le gyrus cingulate. Bien que peu de neurones transitoires sont retrouvés dans le cortex frontal, ceux-ci ont systématiquement des localisations particulières incluant la bande dorsale du sulcus cruciate et le sulcus presylvien.

L'ensemble de ces résultats montre que ces projections sont orientées dans la direction rostro-caudale, ce qui est caractéristique d'une bonne partie des projections transitoires du cortex mammalien. En exemple, les projections corticospinales pour de nombreux mammifères (O'Leary et



Stanfield, 1986; Stanfield et al., 1982), les projections transitoires du cervelet originant du cortex frontal chez le jeune chaton (Tolbert et Panneton, 1983) et du cortex visuel chez le jeune lapin (Distel et Hollander, 1980) et bien d'autres cas où les connexions transitoires sont dirigées caudalement. Cette généralisation caudale des connexions corticales transitoires peut refléter l'influence de la maturation rostro-caudale qui gouverne la formation du système nerveux central à partir des stades précoces de l'embryogénèse.

Il est pertinent de constater que chez les trois connexions présentes chez le chaton, mais n'existant pas à l'âge adulte, l'aire associative AEV est impliquée. Nos résultats confirment donc que les aires 17/18 reçoivent effectivement des projections d'autres aires corticales comme AEV mais qu'en plus d'autres aires visuelles plus élevées au niveau hiérarchique par rapport au traitement de l'information reçoivent également des projections transitoires telles: la projection de AEV sur PLLS et la projection de AEV sur les aires 20/21.

On remarque que AEV est concernée par l'élimination ou encore la diminution et l'élimination des projections transitoires. Il est difficile de tirer une conclusion nette par rapport à cette affirmation puisque nous n'avons pas échantillonné un nombre important d'autres types de projections.

Par ailleurs, nous démontrons clairement que l'élimination rostro-caudale des projections transitoires ne peut à elle seule expliquer l'ensemble de l'élimination de ces projections. Les projections de PLLS sur AEV est un exemple d'élimination caudo-rostrale de projections.

Finalement, l'absence de cellules doublement marquées chez le chaton montre que l'élimination des projections transitoires ne se fait pas par l'élimination des voies collatéralisées, comme supposé par de nombreux auteurs. Les résultats d'Innocenti et al. (1984), par rapport aux connexions callosales, abondent dans notre sens en mentionnant que chez les chatons peu de neurones avec axones collatéralisés ont été trouvés, comme c'est d'ailleurs le cas chez l'adulte.

**B. Différences dans la distribution laminaire entre les chats adultes normaux et les jeunes chatons**

En ce qui concerne la distribution laminaire des projections neuronales, trois connexions sur neuf présentent un marquage cellulaire dans les mêmes couches chez le chat adulte et le chaton. Les projections sont: PLLS → AEV intrahémisphérique avec un marquage dans les couches III, V et VI, 17/18 → 17/18 interhémisphériques avec un marquage dans les couches III, V, VI et AEV → AEV interhémisphérique avec un marquage dans les couches III, IV, V et VI. Pour toutes ces connexions, la couche cellulaire III est la plus fortement marquée, révélant que pour l'ensemble des projections la couche III est encore à l'âge adulte largement impliquée dans

les connexions intra et interhémisphériques. Pour les neuf connexions, aucun marquage cellulaire dans la couche II n'est observé. Ce qui est remarqué est davantage une diminution proportionnelle par rapport à toutes les couches impliquées.

Nos résultats sont partiellement en accord avec les travaux d'Innocenti G. et al. (1984) qui mentionnent que les neurones se projetant transitoirement aux aires 17/18 ipsilatéralement se retrouvent dans les couches II et III. Des résultats similaires sont trouvés par Gilbert et Kelly (1975) en ayant injecté le marqueur HRP dans l'aire 18 et ayant observé des cellules marquées dans l'aire 17 dans les couches II et III. Innocenti (1988) trouve cependant que contralatéralement, les projections transitoires des aires 17/18 se concentrent dans les couches III et IV.

Kato et al. (1986) mettent en évidence que la distribution terminale des projections cortico-corticales des aires 17 et 18 varie avec l'âge. Chez les jeunes chatons de deux semaines, elles sont distribuées dans les couches superficielles (II et III) et profondes (V et VI) tandis que chez les chats adultes, elles sont distribuées seulement dans les couches profondes (V et VI) et rarement dans les couches II et III. En exemple, les projections cortico-corticales des aires 17/18 à la bande médiale de l'aire suprasylvienne latérale se terminent dans les couches superficielles et profondes chez le jeune animal, alors que chez l'adulte les projections ne se terminent que dans les couches profondes. En contraste avec nos résultats, Kato et al. (1986) suggèrent que la couche I jouerait un rôle indispensable

dans le développement. Les projections cortico-corticales originant de la couche I apparaissent non seulement durant la maturation mais persistent à l'âge adulte puisque la couche I du cortex visuel chez le chat adulte est connue pour recevoir des projections cortico-corticales (Lund et al., 1975; Symonds et Rosenquist, 1984a). Nos résultats ne corroborent pas ces derniers éléments. Par contre, Dehay et al. (1988) affirment que chez l'animal mature, la couche I ne contient pas de neurones connectés avec d'autres régions corticales directement et que la localisation des neurones se projetant transitoirement dans la couche I, tout particulièrement pour les régions corticales frontales et pariétales, est un trait unique du modèle précoce.

Une certaine partie de la différence entre nos résultats et ces auteurs peut être expliquée par les données de Dehay et al. (1988) qui constatent que la distribution laminaire des neurones qui envoient des projections transitoires au cortex visuel est caractéristique et différente en comparaison des neurones des autres voies corticales au même âge. Par exemple, les neurones du cortex fronto-pariétal qui se projettent transitoirement au cortex visuel sont localisés principalement dans la couche I et la partie supérieure des couches II et III. Dans le gyrus ectosylvien, presque tous les neurones sont localisés dans les couches II et III et en nombre très restreint dans la couche VI. Nos résultats montrent que ce n'est pourtant pas le cas pour AEV puisqu'aucun marquage n'est trouvé dans les couches I et II pour la projection AEV  $\rightarrow$  17/18, cependant la couche III est la plus marquée.

Il apparaît que la localisation laminaire des neurones se projetant transitoirement est largement dictée par la région corticale dans laquelle ils sont localisés. Dans le cortex frontal, les neurones marqués dans les gyrus ansate et coronal et dans le cortex bordant la fissure interhémisphérique, sont localisés presque exclusivement dans la couche I tandis que les neurones du sulcus presylvien sont dans les couches II et III. Plus postérieurement, dans le gyrus latéral, les neurones marqués sont pour la plupart dans la couche I. Dans le gyrus ectosylvien, seulement un faible nombre de neurones marqués est trouvé dans la couche I tandis que la majorité occupe les futures couches II et III (Dehay et al., 1988). La difficulté à identifier les couches corticales dans le cerveau peut expliquer une partie des variations. De plus, les différences entre nos résultats et ceux des autres auteurs peuvent résulter des différences des techniques utilisées (Cornwell, 1984-HRP et/ou proline tritiée; Dehay, 1988-WGA-HRP; Kato, 1986-HRP; Price, 1985-HRP-WGA). On sait que le marquage fluorescent présente une résolution plus élevée que l'HRP et qu'en plus dans l'HRP, des artefacts de peroxidase positifs peuvent fausser les résultats en donnant de faux neurones positifs. On peut aussi supposer que la période de migration n'est pas terminée.

Pour les régions auditives, les différences entre les chats adultes et les chatons sont encore plus évidentes au niveau de la distribution laminaire de corps cellulaires qui envoient des fibres à des aires corticales contralatérales (Cornwell et al., 1984). Dans l'aire AI à quatre jours

postnataux chez les chatons, les corps cellulaires sont concentrés dans la couche VI alors que chez le chat adulte, ils sont concentrés surtout dans la couche III et légèrement dans la couche IV (Kelly et Wong, 1981).

Finalement, il est démontré que la formation des couches corticales superficielles continue après la naissance (Shatz et Luskin, 1986). Cependant, il est difficile d'appliquer exactement les mêmes critères que chez l'adulte. La couche I est clairement visible et est située près d'une zone compacte de cellules pauvrement différenciées. Les cellules migratoires arrivent dans les futures couches II et III; la distance entre la zone de cellules compactes et la couche IV augmente jusqu'à la fin de la troisième semaine de vie quand la migration des neurones corticaux est complétée. Les neurones peuvent prendre plusieurs semaines pour migrer de leur site de génération dans les zones ventriculaires des hémisphères à leur destination dans le cortex. Une fois fait, les neurones corticaux peuvent également avoir une période de maturation morphologique. Les caractéristiques des traits cytoarchitectoniques dans une aire peuvent être lentes à apparaître. Le développement des caractéristiques myéloarchitectoniques d'une aire dépend de la présence de projections de fibres spécifiques et de la myélinisation subséquente de ces fibres; un processus qui peut continuer en mois ou encore en années après la naissance.

## Chats lésés

### A. Différences de projections entre les chats adultes normaux et les jeunes chatons en rapport avec les chats lésés

Chez le groupe de chats lésés, les connexions intra et inter-hémisphériques se regroupent en quatre classes:

1. Projections présentes chez le chat lésé alors que complètement disparues chez le chat adulte et présentes chez le chaton plus fortement que chez le chat lésé.

- . AEV  $\longrightarrow$  17/18 intrahémisphériques
- . 20/21  $\longrightarrow$  AEV interhémisphérique
- . AEV  $\longrightarrow$  PLLS interhémisphérique

2. Projections ayant complètement disparu chez le chat lésé mais ayant été présentes chez le chat adulte et le chaton.

- . PLLS  $\longrightarrow$  AEV intrahémisphérique
- . PLLS  $\longrightarrow$  AEV interhémisphérique

3. Projections plus faibles que chez le chat adulte.

- . AEV  $\longrightarrow$  PLLS intrahémisphérique
- . 20/21  $\longrightarrow$  PMLS interhémisphérique
- . AEV  $\longrightarrow$  AEV interhémisphérique

4. Projection équivalente chez le chat adulte et chez le chat lésé.

- . 17/18  $\longrightarrow$  17/18 interhémisphériques

La question principale est de savoir si la présence de lésions influence le développement ultérieur des régions corticales cérébrales.

Frégnac et Imbert (1984) et Singer (1985) avancent que le cortex visuel du jeune chaton étant immature, autant au point de vue anatomique que fonctionnel, son développement postnatal est influencé pour une large part par les expériences visuelles précoces. L'expérience de l'environnement est reconnue pour influencer la formation des propriétés neuronales des champs récepteurs.

Récemment, Innocenti et al. (1988) démontrent que la distribution des neurones se projetant des aires auditives aux aires visuelles chez le chat énuclé bilatéralement à la naissance, est très similaire à la distribution observée chez le chat adulte normal. Ces résultats suggèrent que l'élimination postnatale des projections des aires auditives aux aires visuelles est indépendante de l'expérience visuelle et plus généralement des informations provenant de la rétine. Ces conclusions sont en accord avec l'hypothèse émise voulant que les changements maturationnels majeurs dans la voie associative ne dépendent pas d'un pattern de stimulation visuelle.

Nos résultats concernant les projections de AEV  $\rightarrow$  17/18 intrahémisphériques, 20/21  $\rightarrow$  AEV interhémisphérique et AEV  $\rightarrow$  PLLS interhémisphérique, montrent que lorsque des lésions sont effectuées très tôt, il y a un maintien à l'âge adulte de projections qui normalement disparaissent au cours du développement normal.



Innocenti et al. (1987) observent le même phénomène pour les projections transitoires des aires auditives aux aires visuelles pouvant être préservées à l'âge adulte par des lésions partielles des aires visuelles 17/18 peu après la naissance, à savoir la première et la seconde semaine postnatale. L'hypothèse qui en découle est que certaines caractéristiques des connexions cortico-corticales sont déterminées indépendamment par les mécanismes régulateurs des yeux.

En ce qui concerne les projections ayant disparues complètement chez le chat lésé alors que présentes chez le chaton et l'adulte ou encore plus faibles chez le chat lésé que chez l'adulte, nous devons apporter quelques précisions. En effet, pour un animal du groupe des chats lésés, il est évident que les lésions ont provoqué une atteinte des voies callosales. Il est difficile d'expliquer autrement que par cette hypothèse l'absence de projections homotopiques de PMLS dans l'hémisphère opposé observé. Il est donc possible de penser que les lésions de 17/18 qui ont atteint les radiations visuelles, ont sectionné les projections impliquant l'aire suprasylvienne latérale et l'aire ectosylvienne antérieure.

La disparition de projections chez le chat lésé va à l'encontre de l'ensemble des données sur le maintien des projections transitoires suite à des lésions et montre que les lésions produiraient une disparition de projections dans d'autres systèmes.

Globalement pour l'ensemble des résultats, les lésions produisent des changements qui ne surviennent pas chez l'animal normal. Seulement pour une projection étudiée, à voir 17/18 sur 17/18 interhémisphériques, les lésions ne produiraient pas d'effets.

Finalement, il semble donc que lorsqu'une région corticale de majeure importance, comme les aires visuelles 17/18 chez le chat, est détruite, les cellules dans de nombreuses régions corticales et subcorticales ont leurs terminaisons axonales coupées et leurs trajets modifiés. De nombreuses régions corticales et subcorticales qui recevaient des afférences des aires 17/18 sont partiellement déafférentes. La suppression des aires 17/18 prive donc de nombreuses aires visuelles latérales d'une source majeure d'inputs et une réorganisation structurale peut être suspectée. La réorganisation de régions suprasylviennes chez le chaton est probable pour former les bases des fonctions neuronales normales dans les aires suprasylviennes latérales après la suppression des aires 17/18 chez le chaton mais non chez l'adulte.

#### Périodes critiques pour les différentes composantes du système visuel

A quelle période peut-on restreindre cette perte de projections neuronales typique du développement cérébral? Il apparaît que cette période varie d'un modèle de projections d'une région à l'autre.

Nos résultats démontrent bien que déjà entre 15 et 20 jours de vie, cette élimination s'est produite pour un certain nombre de connexions mais n'est pas entièrement complétée puisque certaines projections sont appelées à disparaître complètement ou partiellement.

Ces résultats abondent dans le sens d'Innocenti et al. (1984) qui, se basant sur des expérimentations préliminaires, suggèrent qu'à 38 jours postnataux la majeure partie de l'élimination des projections callosales s'est produite. Price et Blakemore (1985) mettent en évidence la perte massive de projections de l'aire 17 à l'aire 18 se produisant dans la troisième semaine de vie postnatale.

Dehay (1984) ainsi qu'Innocenti et Clarke (1984) montrent que de larges régions du néo-cortex se projetant transitoirement au cortex visuel ipsilatéral ne persistent pas au-delà de 5 semaines de vie. Des recherches de Dehay en 1988 reconfirment ces résultats en montrant que les projections transitoires des cortex auditif, somato-sensoriel et moteur aux aires 17/18/19 ne subsistent pas au-delà de 5 semaines de vie postnatale.

Dans le même sens, Innocenti et al. (1988) révèlent que les projections des aires corticales auditives aux aires 17/18 ipsilatérales et contralatérales sont presque entièrement éliminées à la fin du premier mois postnatal.

D'autre part, Payne et al. (1988) démontrent que très tôt une partie de l'élimination s'est déjà produite et qu'on peut supposer que déjà entre 15 et 20 jours postnataux le phénomène est du moins déjà en partie achevé. Ils démontrent donc, à partir d'études sur les foetus de chats, qu'à 8 semaines de gestation le pattern de base des projections entre les régions corticales visuelles et auditives et les structures subcorticales est présent. En contraste, de longues projections cortico-corticales sont plus difficiles à démontrer; leur organisation apparaît très différente de chez l'adulte et on croit que ces projections commencent à peine à se former entre le 54e et 56e jour de gestion. Les projections cortico-corticales se développent plus tardivement que les projections subcortico-corticales.

#### Critique de la méthode

Finalement, il est important de mentionner que la méthode de marquage rétrograde multiple en fluorescence utilisée dans cette recherche présente certains désavantages mais également de grands avantages. Certaines difficultés s'appliquent à l'ensemble des techniques de marquage rétrograde. C'est le cas en ce qui concerne la difficulté à identifier les sites d'injection chez des animaux d'âges différents étant donné les changements de volume importants se produisant durant la période de maturation du cortex. Il en est de même pour la difficulté à évaluer l'étendue de l'injection; Kennedy et Dehay ont démontré qu'il existe une tendance à surestimer cette étendue. De plus, certains de ces traceurs utilisés furent une fois le soma

rempli comme c'est notamment le cas pour le Nuclear Yellow. Cependant, le marquage entourant le marquage somatique en est un qui n'implique seulement que les cellules gliales avoisinantes et que l'on peut facilement distinguer du marquage somatique rétrograde. Une autre difficulté d'interprétation que l'on peut adresser à la technique de marquage rétrograde fluorescent pour les études développementales est la possibilité que ce n'est pas tant l'importance des projections transitoires qui diminuerait que la capacité de transporter le traceur. Une telle argumentation n'explique pourtant pas la décroissance radicale de projections et encore moins la disparition complète.

Par ailleurs, les avantages sont nombreux à la technique de marquage rétrograde multiple en fluorescence. Sa très haute résolution permet à des cellules faiblement marquées d'être observées, ce qui n'est pas le cas pour la technique de l'HRP. Les traceurs fluorescents montrent très peu d'autofluorescence dans le cortex. De plus, ces traceurs ont l'avantage de ne pas être transportés par des fibres sectionnées.

Enfin, cette technique permet d'étudier des connexions complexes en pratiquant des injections multiples de différents traceurs fluorescents chez le même animal. Ceci permet une meilleure différenciation des systèmes et la mise en évidence des voies ou systèmes collatéralisés.

Bien que la recherche actuellement se concentre sur les études visant la détermination des périodes critiques, les différences observées dans l'étude actuelle révèlent que celles-ci varient pour différents systèmes et à différents moments du développement.

Il faut certes continuer à raffiner l'étude à des systèmes spécifiques. De plus, très peu d'études ont tenté de relier les différences morphologiques à l'acquisition précoce des capacités visuo-motrices.

Par ailleurs, ces différences entre périodes critiques et systèmes spécifiques peuvent être reliées à des différences neuro-chimiques. Il serait intéressant alors d'étudier la corrélation pouvant exister entre la plasticité corticale et les marqueurs cholinergiques par le biais de la méthode immunohistochimique basée sur les anticorps monoclonaux.

La présence de phénomènes régressifs est reconnue pour jouer un rôle important dans la maturation du système nerveux central des mammifères (Price et Blakemore, 1985). Changeux (1983) l'explique comme étant une des étapes critiques de son développement. Le système est donc au départ redondant bien que cette redondance ne soit que transitoire. L'élimination de terminaisons nerveuses augmentant, par ailleurs, l'ordre du système. Pour Changeux toujours, cette période de prolifération synaptique permet une imprégnation progressive du tissu cérébral par l'environnement physique et social.

Il est alors évident que le développement est caractérisé par le chevauchement de phénomènes d'une part prédéterminés et d'autre part de modifications en relation avec l'expérience.

## Conclusion



Le but poursuivi par cette étude était de comparer l'organisation d'un certain nombre de connexions intra et interhémisphériques entre les aires visuelles chez le jeune chaton, le chat adulte et l'animal lésé.

Pour ce faire, les groupes expérimentaux étaient répartis comme suit: quatre chats adultes normaux, six jeunes chatons et trois chats adultes ayant subi des lésions néonatales. Les animaux recevaient des injections multiples de substances fluorescentes dans certaines aires visuelles (17/18, PMLS, PLLS, AEV). La comparaison des connexions neuronales se fait aux niveaux intrahémisphériques et interhémisphériques et en fonction de la localisation laminaire corticale d'où émergent ces connexions.

Nos résultats nous permettent d'avancer qu'il existe chez le chaton, pour l'ensemble des connexions étudiées, un plus grand nombre de projections entre les aires visuelles ci-haut mentionnées. De plus, parmi ces connexions, trois sont même complètement inexistantes chez l'adulte. Ces données nous révèlent donc qu'entre 15 et 20 jours postnataux, l'élimination axonale n'est pas achevée pour la majeure partie des connexions.

Les résultats mettent également en évidence l'influence de lésions précoces sur l'organisation des connexions entre ces aires visuelles. L'hypothèse du maintien de projections chez le chat adulte, appelées à disparaître normalement au cours du développement, est confirmée pour trois connexions sur un total de huit. En ce qui concerne les autres connexions, les lésions produisent, sinon un maintien, des changements dans la connectivité du système visuel différent de chez l'adulte normal.

## Remerciements

Remerciements aux organismes FCAR et CRSNG pour l'aide financière octroyée durant le projet de recherche. Remerciements à monsieur Dom Miceli, Ph.D., directeur de ce mémoire, pour l'excellence de son travail à chacune des étapes de ce projet. Remerciements à l'équipe du Laboratoire de neuropsychologie expérimentale et tout particulièrement à Luc Marchand. Remerciements à la Maison Rouyn-Noranda inc., employeur actuel, pour tous les efforts fournis dans le but de faciliter la rédaction de ce mémoire. Remerciements à Raymonde Chouinard pour l'énergie déployée en aide technique. Remerciements à Guy Francoeur.

## Références

- ALBUS, K. (1975). Predominance of monocularly driven cells in the projection area of the central visual field in cat's striate cortex. Brain Research, 89, 341-347.
- ALBUS, K., BECKMANN, R. (1980). Second and third visual areas of the cat: Interindividual variability in retinotopic arrangement and cortical location. Journal of Physiology, 299, 247-276.
- BARLOW, H.B., BLAKEMORE, C., PETTIGREW J.D. (1967). The neural mechanism of binocular depth discrimination. Journal of Physiology, 193, 327-342.
- BENTIVOGLIO, M., KUYPERS, H.G.J.M., CATSMAN-BERREVOETS, C.E., LOEWE, H., DANN, O. (1980). Two new fluorescent retrograde neuronal tracers which are transported over long distances. Neuroscience Letters, 18, 25-30.
- BERKLEY, M.A., SPRAGUE, J.M. (1979). Striate cortex and visual acuity functions in the cat. Journal of Comparative Neurology, 187, 679-702.
- BERLUCCHI, G. (1972). Anatomical and physiological aspects of visual functions of corpus callosum. Brain Research, 37, 371-392.
- BULLIER, J., KENNEDY, H., SALINGER, W. (1984). Bifurcation of subcortical afferents to visual areas 17, 18 and 19 in the cat cortex. Journal of Comparative Neurology, 228, 309-328.
- CAVADA, C., REINOSO-SUAREZ, F. (1983). Afferent connections of area 20 in the cat studied by means of the retrograde axonal transport of horseradish peroxidase. Brain Research, 270, 319-324.
- CHANGEUX, JEAN-PIERRE (1983). L'homme neuronal. Paris: Librairie Arthème Fayard.
- CHOW, K.L., BAUMBACH, H.D., LAWSON, R. (1981). Callosal projections of the striate cortex in the neonatal rabbit. Experimental Brain Research, 42, 122.

- CLARE, M.H., BISHOP, G.H. (1954). Responses from an association area secondarily activated from optic cortex. Journal of Neurophysiology, 17, 271-277.
- CORNWELL, P., RAVIZZA, R., PAYNE, B. (1984). Extrinsic visual and auditory cortical connections in the 4 day-old kitten. The Journal of Comparative Neurology, 229, 97-120.
- COWAN, W.M., FAWCETT, J.W., O'LEARY, M., STANFIELD, B.B. (1984). Regressive events. Neurogenesis Science, 225, 1258-1265.
- CREPEL, F., MARIANI, F., DELHAYE-BOUCHAUD, N. (1976). Evidence for a multiple innervation of Purkinje cells by climbing fibres in the immature rat cerebellum. Journal of Neurobiology, 7, 567-578.
- CUSICK, C.G., LUND, R.D. (1982). Modification of visual callosal projections in rats. Journal of Comparative Neurology, 212, 385-398.
- CYNADER, M. (1983). Prolonged sensitivity to monocular deprivation in dark-reared cats: Effects of age and visual exposure. Developmental Brain Research, 8, 155-164.
- DEHAY, C., BULLIER, J., KENNEDY, H. (1984). Transient projections from the fronto-parietal and temporal cortex to areas 17, 18 and 19 in the kitten. Experimental Brain Research, 57, 208-212.
- DEHAY, C., BULLIER, J., KENNEDY, H. (1988). Characterization of transient cortical projections from auditory somatosensory and motor cortices to visual areas 17, 18 and 19 in the kitten. Journal of Comparative Neurology, 272, 68-89.
- FENG, J.Z., BRUGGE, J.F. (1983). Postnatal development of auditory callosal connections in the kitten. Journal of Comparative Neurology, 214, 416.
- FELLEMAN, D.J., WALL, J.T., CUSICK, C.G., KAAS, J.H. (1983). The representation of the body surface in SI of cats. Journal of Neuroscience, 3, 1648-1669.

- FREGNAC, V., IMBERT, M. (1984). Development of neuronal selectivity in primary visual cortex of cat. Physiological Revue, 64, 325-434.
- GAGNON, R. (1985). Organisation anatomique des afférences et des efférences de l'aire visuelle ectosylvienne antérieure chez le chat. Thèse de maîtrise, Université du Québec à Trois-Rivières.
- GAREY, L., JONES, E.G., POWELL, T.P.S. (1968). Interrelationships of striate and extrastriate cortex with the primary relay sites of the visual pathway. Journal of Neurology, Neurosurgical Psychiatry, 31, 135-157.
- GILBERT, C.D., KELLY, J.P. (1975). The projection of cells in different layers of the cat's visual cortex. Journal of Comparative Neurology, 163, 81-106.
- GUITTON, D., MANDLE, G. (1978). Frontal oculomotor area in alert cat: II unit discharges associated with eye movements and neck muscle activity. Brain Research, 149, 313-327.
- GUILOFF, R.D., LIFSCHITZ, M.S., ORMENO, G.O., ADRIAN, H.A. (1971). Visual evoked potentials in cortical auditory and anterior ectosylvian areas of cat. Vision Research, 11 (3), 339-364.
- HEATH, J., JONES, E.G. (1971). The anatomical organization of the suprasylvian gyrus of the cat. Ergebn Anat Entwickl-Gesch, 45, 1-64.
- HEATH, C.J., JONES, E.G. (1970). Connections of area 19 and the lateral suprasylvian area of the visual cortex of the cat. Brain Research, 19, 302-305.
- HENRY, G.H., LUND, J.S., HARVEY, A.R. (1978). Cells of the striate cortex projecting to the Clare-Bishop area of the cat. Brain Research, 151, 154-158.
- HICKS, T., GUIDES, C.A. (1983). Neuropharmacological properties of electrophysiologically identified visually responsive neurons of the posterior lateral suprasylvian area. Experimental Brain Research, 49, 157-173.

- HUBEL, D.H., WIESEL, T.N. (1962). Receptive fields, binocular interaction and functional architecture in the cat's visual cortex. Journal of Physiology, 160, 106-154.
- HUBEL, D.H., WIESEL, T.N. (1965). Receptive fields and functional architecture in two non-striate visual areas (18 and 19) of the cat. Journal of Neurophysiology, 28, 229-289.
- HUBEL, D.H., WIESEL, T.N. (1969). Visual area of the lateral suprasylvian gyrus (Clare-Bishop area) of the cat. Journal of Physiology, 202, 251-260.
- HUBEL, D.H., WIESEL, T.N. (1970). The period of susceptibility to the physiological effects of unilateral eyelid closure in kittens. Journal of Physiology, 206, 419-436.
- INNOCENTI, G.M., FIORE, L., CAMINITI, R. (1977). Exuberant projection into the corpus callosum from the visual cortex of newborn cats. Neuroscience Letters, 4, 237-242.
- INNOCENTI, G.M., CAMINITI, R. (1980a). Postnatal shaping of callosal connections from sensory areas. Experimental Brain Research, 38, 381-394.
- INNOCENTI, G.M., FROST, D.O. (1980b). The postnatal development of visual callosal connections in the absence of visual experience of the eyes. Experimental Brain Research, 39, 365-375.
- INNOCENTI, G.M., CLARKE, S. (1984a). Bilateral transitory projection to visual areas from auditory cortex in kittens. Developmental Brain Research, 14, 143-148.
- INNOCENTI, G.M. (1984b). Role of axon elimination in the development of visual cortex, in Neurology and Neurobiology, vol. 9: Development of Visual Pathways in Mammals (pp. 243-258). New York: Alan R. Liss Inc.
- INNOCENTI, G.M., BERBEL, P., CLARKE, S. (1988). Development of projections from auditory to visual areas in the cat. Journal of Comparative Neurology, 272, 242-259.



- KALIL, R.E., TONG, L., SPEAR, P.D. (1979). Reorganization of the geniculocortical pathway in the cat following neonatal damage to visual cortex. Investigation of Ophthalmology Visual Science Supplement, 18, 157.
- KATO, N., KAWAGUCHI, S., MIYATA, H. Postnatal development of afferent projections to the lateral suprasylvian visual area in the cat: An HRP study. Journal of Comparative Neurology, 252, 543-554.
- KAWAMURA, K. (1973). Corticocortical fibre connections of the cat cerebrum III. The occipital region. Brain Research, 51, 41-60.
- KAWAMURA, K., KONNO, T. (1979). Various types of corticotectal neurons of cats as demonstrated by means of retrograde axonal transport of horseradish peroxidase. Experimental Brain Research, 35, 161-175.
- KAWAMURA, K., NAITO, J. (1980). Corticocortical neurons projecting to the medial and lateral banks of the middle suprasylvian sulcus in the cat: An experimental study with the horseradish peroxidase method. Journal of Comparative Neurology, 193, 1009-1022.
- KOPPEL, H., INNOCENTI, G.M. (1983). Is there a genuine exuberancy of callosal projections in development? A quantitative electron microscopic study in the cat. Neuroscience Letters, 41, 33-40.
- KUYPERS, H.G.J.M., CATSMAN-BERREVOETS, C.E., PADT, R.E. (1977). Retrograde axonal transport of fluorescent substances in the rat's forebrain. Neuroscience Letters, 6, 127-135.
- LEVAY, S., WIESEL, T.N., HUBEL, D.H. (1980). The development of ocular dominance columns in normal and visually deprived monkeys. Journal of Comparative Neurology, 191, 1-51.
- LIEDGREN, S.R.C., KRISTENSSON, K., LARSBY, B., ODKVIST, L.M. (1976). Projection of thalamic neurons to cat primary vestibular cortical fields studied by means of retrograde axonal transport of horseradish peroxidase. Experimental Brain Research, 24, 237-243.

- LUND, R.D., MITCHELL, D.E., HENRY, G.H. (1978). Squint-induced modification of callosal connections in cats. Brain Research, 144, 169-172.
- MACIEWICZ, R.J. (1974). Afferents to the lateral suprasylvian gyrus of the cat traced with horseradish peroxidase. Brain Research, 78, 139-143.
- MARIANI, J., CHANGEUX, J.P. (1981). Ontogenesis of olivocerebellar relationships. Journal of Neuroscience. 1, 696-709.
- MARIANI, J. (1983). Elimination of synapses during the development of the central nervous system. Brain Research, 58, 383-392.
- MARSHALL, W.H., TALBOT, S.A., ADES, H.W. (1943). Cortical response of the anesthetized cat to gross photic and electrical afferent stimulation. Journal of Neurophysiology, 6, 1-15.
- MC CORMICK, D.A., PRINCE, D.A. (1986). Acetylcholine induce burst bring in thalamic reticular neurones by activating a potassium conductance. Nature, 319, 402-405.
- MICELI, D., REPERANT, J., PTITO, M. (1985). Intracortical connections of the anterior ectosylvian and lateral suprasylvian visual areas in the cat. Brain Research, 347, 291-298.
- MICELI, D., LEPORE, F., WARD, R., PTITO, M. (1986). The anatomical organization of interhemispheric connections of the anterior ectosylvian visual area in the cat. Two hemispheres - one brain (pp. 139-148). New York: Alan R. Liss Inc.
- MONTERO, V.M. (1981). Topography of the corticocortical connections from the striate cortex in the cat. Brain Behavior Evolution, 18, 194-218.
- MUCKE, L., NORITA, M., BENEDEK, G., CREUTZFELDT, G. (1982). Physiologic and anatomic investigation of a visual cortical area situated in the ventral bank of the anterior ectosylvian sulcus of the cat. Experimental Brain Research, 46, 1-11.

- NIIMI, K., KADOTA, M., MATSUSHITA, Y. (1974). Cortical projections of the pulvinar nuclear group of the thalamus in the cat. Brain Behavior Evolution, 9, 422-457.
- O'LEARY, D., STANFIELD, B., COWAN, W. (1981). Evidence that the early post-natal restriction of the cells of origin of the callosal projection is due to the elimination of axonal collaterals rather than to the death of neurons. Developmental Brain Research, 1, 607-617.
- OLSON, C.R., GRAYBIEL, A.M. (1981). A visual area in the anterior ectosylvian sulcus of the cat. Society of Neuroscience Abstract, 7, 831.
- OLSON, C.R., GRAYBIEL, A.M. (1983). An outlying visual area in the cerebral cortex of the cat, in J.P. Changeux, J. Glowinski, M. Imbert and F.E. Bloom(eds): Molecular and cellular interactions underlying higher brain functions. Brain Research, 58, 229-238.
- PALMER, L.A., ROSENQUIST, A.C., TUSA, R.J. (1978). The retinotopic organization of the lateral suprasylvian area in the cat. Journal of Comparative Neurology, 177, 237-256.
- PAYNE, B.R., PEARSON, H.E., CORNWELL, D. (1988). Neocortical connections in fetal cats. Neuroscience Research, 5, 513-543.
- PETTIGREW, J.D., NIKARA, T., BISHOP, P.O. (1968). Responses to moving slits by single units in cat striate cortex. Experimental Brain Research, 6, 373-390.
- PRICE, D.J. (1985a). Projections from visual cortical area 19, the posterior medial lateral suprasylvian area and the lateral posterior pulvinar complex of the thalamus to areas 17 and 18 in young kittens. Neuroscience Letters, 60, 363-368.
- PRICE, D.J., BLAKEMORE, C. (1985b). The postnatal development of the association projection from visual cortical area 17 to area 18 in the cat. Journal of Neuroscience, 5, 2443-2452.

- RAMON, Y., CAJAL, S. (1909-1911). Histologie du système nerveux de l'homme et des vertébrés (2 volumes). Paris: Maloine.
- RAMON, Y. CAJAL, S. (1933). Neuronismo o reticularismo? La pruebas objetivas de la unidad anatomica de las celulas nerviosas. Archives espagnoles de neurobiologie, 13, 217-291.
- RHOADES, R.W., DELLACROCE, D.D. (1980). Neonatal enucleation induces an asymmetric pattern of visual callosal connections in hamsters. Brain Research, 202, 189-195.
- ROSENQUIST, A.C., EDWARDS, S.B., PALMER, L.A. (1974). An autoradiographic study of the projection of the dorsal lateral geniculate nucleus and the posterior nucleus in the cat. Brain Research, 80, 71-93.
- SANIDES, D. (1978). The retinotopic distribution of visual callosal projections in the suprasylvian visual areas compared to the classical visual areas (17, 18, 19) in the cat. Experimental Brain Research, 33, 435-444.
- SEGRAVES, M.A., ROSENQUIST, A.C. (1982). The afferent and efferent callosal connections of retinotopically defined areas in cat cortex. Journal of Neuroscience, 8, 1090-1107.
- SHATZ, C.J., LINDSTROM, S., WIESEL, T.N. (1977). The distribution of afferents representing the right and left eyes in the cat's visual cortex. Brain Research, 131, 103-116.
- SHOUMURA, K. (1972a). Patterns of fiber degeneration in the lateral wall of the suprasylvian gyrus (Clare-Bishop area) following lesions in the visual cortex in cats. Brain Research, 43, 264-267.
- SHOUMURA, K., ITOH, K. (1972b). Intercortical projections from the lateral wall of suprasylvian gyrus, the Clare-Bishop area, of the cat. Brain Research, 39, 536-539.
- SHOUMURA, K. (1981). Further studies on the size specificity of commissural projecting neurons of layer III in areas 17, 18, 19 and the lateral suprasylvian area of the cat's visual cortex. Archivum Histologicum Japonicum, 44, 51-69.

- SILLITO, A., KEMP, J.S. (1983). Cholinergic modulation of the functional organization of the cat visual cortex. Brain Research, 289, 143-155.
- SINGER, W. (1979). Central core control of visual cortex functions, in F.O. Schmitt and F.G. Worden(eds): The Neurosciences (pp. 1093-1109). Farth study program. Cambridge: MIT Press.
- SPEAR, P.D., BAUMANN, T.P. (1975). Receptive-field characteristics of single-neurons in lateral suprasylvian visual area of the cat. Journal of Neurophysiology, 38, 1403-1420.
- SPEAR, P.D., BAUMANN, T.P. (1979). Effects of visual cortex removal on receptive-field properties of neurons in lateral suprasylvian visual area of the cat. Journal of Neurophysiology, 42, 31-56.
- SQUATRITO, S., GALLATTI, C., BATTAGLINI, P.P., SANSEVERINO RIVA, E. (1981a). Bilateral cortical projections from cat visual areas 17 and 18. An autoradiographic study. Archives italiennes de biologie, 119, 1-20.
- STICHEL, C.C., SINGER, W. (1987). Quantitative analysis of the choline acetyltransferase-immunoreactive axonal network in the cat primary visual cortex: II. Pre and postnatal development. Journal of Comparative Neurology, 258, 99-111.
- SYMONDS, L.L., ROSENQUIST, A.C. (1984a). Corticocortical connections among visual areas in the cat. Journal of Comparative Neurology, 229, 1-38.
- SWINDALE, N.V., VITAL-DURAND, F., BLAKEMORE, C. (1981). Recovery from monocular deprivation in the monkey, III. Reversal of anatomical effects in the visual cortex. Proceedings of the Royal Society (London), 213B, 435-450.
- TONG, L., KALIL, R., SPEAR, P. (1982). Thalamic projections to visual areas of the middle suprasylvian sulcus in the cat. Journal of Comparative Neurology, 212, 103-117.
- TURLEJSKI, K. (1975a). Visual responses of neurons in the Clare-Bishop area of the cat. Acta Neurobiological Experiences, 35, 189-208.

- TURLEJSKI, K., MICHALSKI, A. (1975b). Clare-Bishop area in the cat: Location and retinotopical projection. Acta Neurobiological Experiences, 35, 179-188.
- VAN der KOOY, D., KUYPERS, H.G.J.M., CATSMAN-BEVREVOETZ, C.E. (1979). Single mammillary body cells with divergent axon collateral. Demonstration by a single fluorescent retrograde labeling technique in the rat. Brain Research, 158, 189-196.
- VON GRUNAU, M.W., ZUMBROICH, T.J., POULIN, C. (1987). Visual receptive field properties in the posterior suprasylvian cortex of the cat: a comparison between the areas PMLS and PLLS. Vision Research, 27, No 3, 343-356.
- WILSON, M.E. (1968). Corticocortical connections of the cat visual areas. Journal of Physiology, 102, 375-386.