

UNIVERSIDADE FEDERAL DO RIO GRANDE DO SUL
FACULDADE DE VETERINÁRIA

Diferentes técnicas de plastia na reconstrução da região frontal da cabeça em bugio-ruivo
(*Alouatta guariba clamitans*) – relato de caso

Autor: Germano Filipe Grings

PORTO ALEGRE
2019/1

UNIVERSIDADE FEDERAL DO RIO GRANDE DO SUL
FACULDADE DE VETERINÁRIA

Diferentes técnicas de plastia na reconstrução da região frontal da cabeça em bugio-ruivo
(*Alouatta guariba clamitans*) – relato de caso

Autor: Germano Filipe Grings

Trabalho apresentado à Faculdade de Veterinária como requisito parcial para a obtenção da graduação em Medicina Veterinária.

Orientador: Prof. Dr. Emerson Antonio Contesini

Coorientador: Prof. Dr. Cristiano Gomes

PORTO ALEGRE

2019/1

Trabalho de Conclusão de Curso

Germano Filipe Grings

Diferentes técnicas de plastia na reconstrução da região frontal da cabeça em bugio-ruivo (*Alouatta guariba clamitans*) – relato de caso

Aprovado em 5 de JUL de 2019

APROVADO POR:

Prof. Dr. Emerson Antonio Contesini

Orientador e Presidente da Comissão

Prof. Dr. Cristiano Gomes

Coorientador

Prof. Dr. Marcelo Meller Alievi

Membro da Comissão

M. V. Lívia Eichenberg Surita

Membro da Comissão

AGRADECIMENTOS

Sem a paciência e a sabedoria dos meus professores e amigos, o roteiro da trajetória acadêmica até o presente momento não existiria. Vocês têm minha gratidão ilimitada por cada encorajamento e melhoria que acrescentaram ao meu ser.

Em especial, minha gratidão a Lívia Eichenberg Surita, a Simone Passos Bianchi, ao Emerson Antonio Contesini e Cristiano Gomes por me apoiarem e contribuírem para que esse trabalho se tornasse realidade.

Agradeço aos meus pais pelo amor e irrestrito apoio. Não teria conseguido sem vocês.

Por último, mas nunca menos importante, minha gratidão aos animais que, por meio de sua singularidade, mantiveram, mantêm e manterão meu coração aquecido e vivo.

RESUMO

O bugio-ruivo (*Alouatta guariba clamitans*) é um primata neotropical endêmico da Floresta Atlântica do Brasil e da Argentina. O aumento da rede rodoviária faz com que essa espécie sofra com atropelamentos e suas consequências. Paralelo a isso, a literatura sobre técnicas reconstrutivas/plásticas para lesões de cabeça em primatas não humanos é escassa e, partindo desse contexto, o presente relato descreve o caso de um bugio-ruivo (*Alouatta guariba clamitans*) que recebeu diferentes técnicas de plastia para reconstrução da região frontal da cabeça após atropelamento. Foram realizados três procedimentos reconstrutivos em dois tempos cirúrgicos. No primeiro, utilizou-se um retalho de rotação de padrão axial baseado na artéria temporal superficial para cobrir a ferida criada pós acidente. No segundo, fez-se o uso de um retalho de Fricke modificado e de uma plastia em V-Y para resolução das complicações associadas ao acidente e a primeira intervenção. As técnicas de plastia executadas, bem como as medidas adotadas frente as complicações no pós-operatório, foram satisfatórias para a reabilitação do paciente e ele será encaminhado para um mantenedouro de fauna silvestre.

Palavras-chave: Primata não-humano. Cirurgia reconstrutiva. Retalhos. Técnicas de plastia.

ABSTRACT

The Southern Brown Howler Monkey (Alouatta guariba clamitans) is a neotropical primate endemic from the Atlantic Forest of Brazil and Argentina. The increase of the road network causes this species to suffer with trampling and its consequences. The literature on reconstructive / plastic techniques for head injuries in non-human primates is scarce and, starting from this, the present report describes the case of a Southern Brown Howler Monkey (Alouatta guariba clamitans) that received different techniques of plasty reconstruction of the frontal region of the head after running over. Three reconstructive procedures were performed. In the first, an axial pattern rotation flap was used based on the superficial temporal artery to cover the wound created after the accident. In the second, a modified Fricke flap and a V-Y plasty were used to resolve the complications associated with the accident and the first intervention. The techniques performed and the measures adopted in the postoperative complications were satisfactory for the rehabilitation of the patient and it will be referred to a maintainer of wild fauna.

Keywords: *Non-human primate. Reconstructive surgery. Flaps. Plasty techniques.*

LISTA DE ILUSTRAÇÕES

- Figura 1** – Lesão ulcerativa de 6,5 cm x 6 cm na região frontal da cabeça de bugio-ruivo (*Alouatta guariba clamitans*)..... 13
- Figura 2** – Cicatrização incompleta da região frontal da cabeça de bugio-ruivo (*Alouatta guariba clamitans*)..... 14
- Figura 3** – Debridamento da região frontal da cabeça de bugio-ruivo (*Alouatta guariba clamitans*) com aparelho piezoelétrico com ponta ultrassônica arredondada..... 15
- Figura 4** – Incisão de pele semicircular caudal ao defeito para a confecção do retalho conforme marcação pré-operatória baseada na localização da artéria temporal superficial em bugio-ruivo (*Alouatta guariba clamitans*)..... 16
- Figura 5** – Divulsão do retalho baseado na localização da artéria temporal superficial em bugio-ruivo (*Alouatta guariba clamitans*)..... 16
- Figura 6** – Dermorragia do retalho baseado na artéria temporal superficial e leito doador aberto para granulação por segunda intenção em bugio-ruivo (*Alouatta guariba clamitans*)..... 17
- Figura 7** – Evolução favorável da cicatrização do retalho sem sinais de necrose em bugio-ruivo (*Alouatta guariba clamitans*)..... 18
- Figura 8** – Leito doador do retalho 120 dias após o procedimento de reconstrução em bugio-ruivo (*Alouatta guariba clamitans*)..... 19
- Figura 9** – Execução da técnica de Fricke modificada em bugio-ruivo (*Alouatta guariba clamitans*)..... 20
- Figura 10** – Finalização da técnica de Fricke modificada em bugio-ruivo (*Alouatta guariba clamitans*)..... 20
- Figura 11** – Plastia em V-Y em bugio-ruivo (*Alouatta guariba clamitans*)..... 21

Figura 12 – Avaliação das técnicas de Fricke modificada e plastia em V-Y no 15º 22
dia de pós-cirúrgico e retirada dos pontos de pele em bugio-ruivo
(*Alouatta guariba clamitans*).....

LISTA DE ABREVIATURAS E SIGLAS

cm: Centímetros

mg/kg: Miligramas por kilograma

IV: Intravenoso

IM: Intramuscular

VO: Via oral

SUMÁRIO

1	INTRODUÇÃO	11
2	RELATO DE CASO	13
3	DISCUSSÃO	23
4	CONCLUSÃO	26
	REFERÊNCIAS	27

1 INTRODUÇÃO

O bugio-ruivo (*Alouatta guariba clamitans*) é um primata neotropical pertencente à família *Atelidae* (GLANDER, 2013; CORTÉS-ORTIZ *et al.*, 2015), o qual é endêmico da Floresta Atlântica do Brasil e da Argentina. Apesar da subespécie *clamitans* não constar na lista dos 25 primatas mais ameaçados do mundo (SCHWITZER *et al.*, 2017), ela está incluída na lista de fauna brasileira ameaçada como em risco de extinção (BICCA-MARQUES *et al.*, 2018). Associado a isso, o aumento global da rede rodoviária (DULAC, 2013) e a falta de soluções para problemas de cruzamento compartilhado nas estradas entre humanos e animais de vida selvagem (WELLER, 2015) tendem a agravar ainda mais esse cenário.

Nesse contexto, acidentes de trânsito envolvendo animais podem resultar em extensas lesões de pele, fraturas, complicações vasculares e até mesmo na morte imediata (SIMPSON *et al.*, 2009; MITCHELL, 2011). Em casos de agressões à pele que culminam em perda de grandes extensões do tecido, podem ser necessárias técnicas cirúrgicas mais elaboradas para reparar o defeito produzido. Logo, em cães e gatos é frequente o uso de técnicas de plastia quando não é possível realizar o fechamento primário da lesão (MILGRAM *et al.*, 2011; FIELD *et al.*, 2015; PROOT *et al.*, 2019).

O uso de retalhos de padrão axial em cirurgia reconstrutiva permite transferir uma porção de tecido nutrida com artéria e veia para fechar feridas criadas por trauma, ou ressecção oncológica, dentro do seu perímetro (PAVLETIC, 2010). Esse tipo de retalho pode ser utilizado para fechar defeitos de face, sendo o uso do ramo da artéria temporal superficial descrito tanto para humanos (TAN *et al.*, 2007; SAFAVI-ABBASI *et al.*, 2016) como para cães e gatos (DEGNER, 2007; MILGRAM *et al.*, 2011; FIELD *et al.*, 2015). Além disso, a reconstrução de defeitos na face com origem pós-traumática pode acometer as pálpebras e, nesses casos, técnicas reconstrutivas complementares podem ser necessárias. Entre os procedimentos descritos, pode-se usar a plastia em V-Y para liberar a tensão da pele e auxiliar no fechamento de feridas (PAVLETIC, 2010). A técnica clássica de Fricke, descrita na medicina humana por Jochim Frick, é empregada na correção de defeitos do canto lateral do olho e das pálpebras superior e inferior (WILCSEK *et al.*, 2005).

A reconstrução de grandes defeitos de pele em animais é um desafio devido a inquietação dos pacientes que pode prejudicar o retalho e gerar complicações. Diante disso, problemas como deiscência, edema, necrose, seroma e infecção podem ser frequentes (FIELD *et al.*, 2015). No caso de lesões extensas com risco de contaminação, o uso de antimicrobianos

para evitar infecções e auxiliar no processo de cicatrização de feridas causadas por traumas muitas vezes não é suficiente. Como consequência, pode ser necessário associar recorrentes intervenções cirúrgicas, como técnicas reconstrutivas para solucioná-las (CHAMPEAUX E RABALLAND, 2015). No entanto, os trabalhos sobre incidência e correção cirúrgica de grandes defeitos de pele em primatas não-humanos são escassos, o que exige mais descrições de técnicas reconstrutivas que contribuam para a reabilitação desses animais.

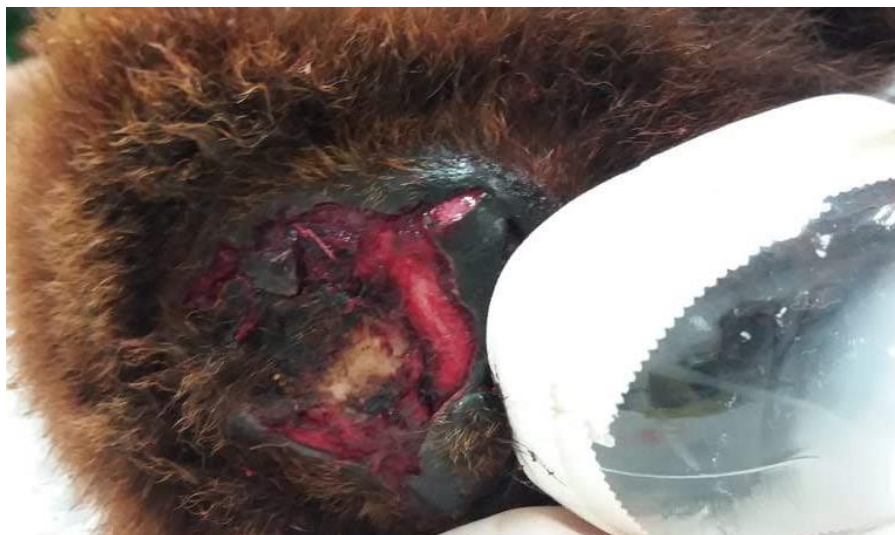No contexto dessa problemática, o presente relato descreve o caso de um bugio-ruivo (*Alouatta guariba clamitans*) que foi submetido a reconstrução da região frontal da cabeça com um retalho de padrão axial baseado na artéria temporal superficial, seguido da técnica de Fricke modificada e plastia em V-Y, bem como complicações associadas a essas técnicas.

2 RELATO DE CASO

Um bugio-ruivo (*Alouatta guariba clamitans*) de vida livre, adulto, fêmea, com massa corporal de 4,6 kg, foi encaminhado com histórico de atropelamento ao Núcleo de Conservação e Reabilitação de Animais Silvestres (PRESERVAS) no Hospital de Clínicas Veterinárias da Universidade Federal do Rio Grande do Sul (HCV-UFRGS).

A fim de realizar a avaliação física e os exames complementares de hemograma, bioquímica sérica e exame radiográfico na paciente, efetuou-se a contenção química com associação de cetamina (5 mg.kg^{-1}) e midazolam ($0,2 \text{ mg.kg}^{-1}$) por via intramuscular (IM). O animal apresentava uma lesão ulcerativa de 6,5 cm x 6 cm na região frontal da cabeça com exposição óssea da calota craniana (Figura 1), além de uma lesão na boca sugestiva de fratura de mandíbula. Os parâmetros clínicos referentes à frequência cardíaca e respiratória, coloração de mucosas, tempo de preenchimento capilar, temperatura retal e glicemia estavam dentro dos valores de referência da espécie. A colheita de sangue para os exames complementares foi realizada por punção da veia braquial, os quais não demonstraram alterações. No exame radiográfico, foi confirmada a fratura de mandíbula, a qual foi tratada cirurgicamente no dia seguinte.

Figura 1 – Lesão ulcerativa de 6,5 cm x 6 cm na região frontal da cabeça de bugio-ruivo (*Alouatta guariba clamitans*).



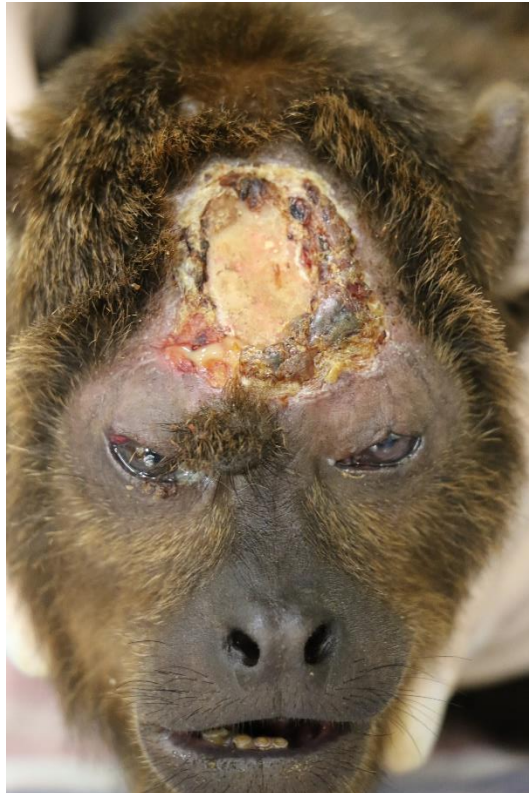Fonte: Preservas/UFRGS (2019)

No transoperatório, observou-se que não era possível realizar a dermorrafia da cabeça e a ferida foi tratada por segunda intenção. A avaliação do animal e limpeza da lesão foi realizada

a cada dois dias com aplicação de óleo de Dersani® no local. A dieta foi composta por folhas e frutas batidas, fornecidas de forma pastosa por 15 dias.

Após 30 dias, o sucesso da correção cirúrgica fez com que a paciente retomasse as funções mastigatórias e se alimentasse normalmente. No entanto, a lesão na cabeça não cicatrizou corretamente, mesmo com o manejo de limpeza da ferida (Figura 2).

Figura 2 – Cicatrização incompleta da região frontal da cabeça de bugio-ruivo (*Alouatta guariba clamitans*).

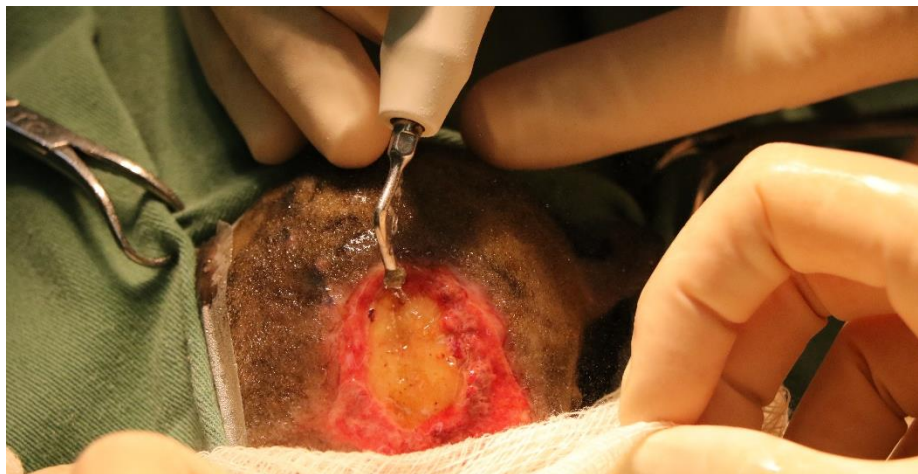

Fonte: Preservas/UFRGS (2019)

Dessa forma, optou-se por realizar um procedimento reconstrutivo com a utilização de um retalho de padrão axial baseado na artéria temporal superficial para fechamento do defeito causado na pele. O animal foi encaminhado para o tratamento cirúrgico, sendo administrada como medicação pré-anestésica cetamina (7 mg.kg^{-1}), midazolam ($0,3 \text{ mg.kg}^{-1}$) e morfina ($0,15 \text{ mg.kg}^{-1}$) por via IM. Em seguida, foi realizada a indução com propofol (3 mg.kg^{-1}) pela via intravenosa (IV). A intubação orotraqueal foi realizada com traqueotubo número 4,5, com balonete, e a manutenção do plano anestésico deu-se por isoflurano vaporizado com oxigênio a 100% em circuito sem reinalação de gases. A fluidoterapia foi feita com solução de ringer

com lactato de sódio (10 mL.h^{-1}) e para a profilaxia antimicrobiana foi utilizado cefalotina (20 mg.kg^{-1}), ambas IV. O bloqueio anestésico local foi realizado por tumescência com lidocaína (4 mg.kg^{-1}). Durante o procedimento, foram aferidos parâmetros de oximetria de pulso, capnografia, eletrocardiografia (ritmo e traçado), temperatura esofágica, pressão arterial invasiva e frequência respiratória, não sendo observadas intercorrências. Após o posicionamento da paciente em decúbito ventral e a antissepsia cutânea das áreas operatórias com clorexidina 2%, debridou-se o leito receptor do retalho de pele com um aparelho piezoelétrico com ponta ultrassônica arredondada (Figura 3) a fim de estabelecer um ambiente favorável para a cicatrização.

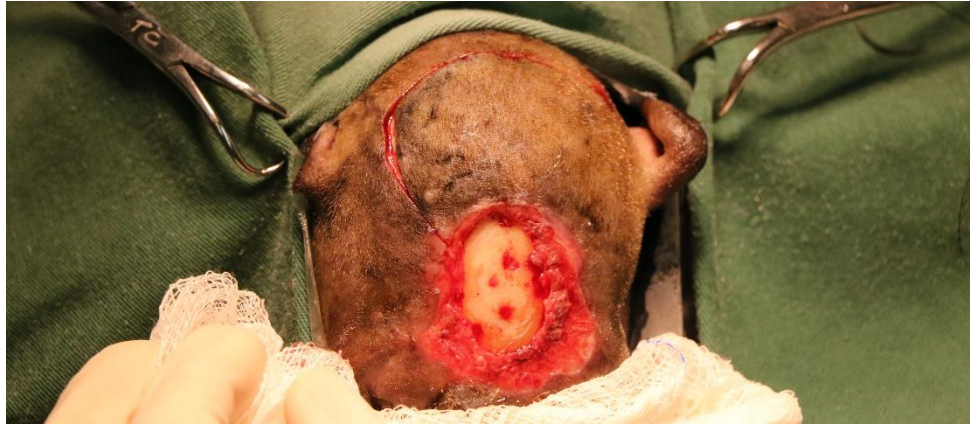Figura 3 – Debridamento da região frontal da cabeça de bugio-ruivo (*Alouatta guariba clamitans*) com aparelho piezoelétrico com ponta ultrassônica arredondada.



Fonte: Preservas/UFRGS (2019)

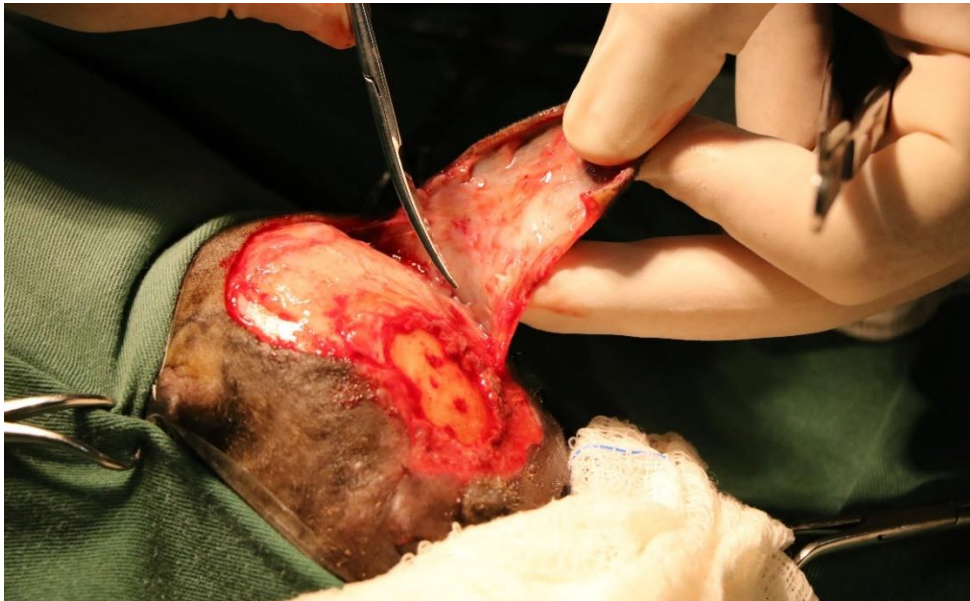O retalho de rotação foi confeccionado com uma incisão semicircular caudal ao defeito conforme marcação pré-operatória baseada na localização artéria temporal superficial (Figura 4). Após a incisão, iniciou-se a divulsão da pele a ser transposta (Figura 5). Em seguida, o defeito com osso exposto foi coberto pelo retalho, deixando a área doadora aberta para granulação por segunda intenção. Para a dermorrafia, utilizou-se mononáilon 3-0 padrão interrompido simples (Figura 6).

Figura 4 – Incisão de pele semicircular caudal ao defeito para a confecção do retalho conforme marcação pré-operatória baseada na localização da artéria temporal superficial em bugio-ruivo (*Alouatta guariba clamitans*).



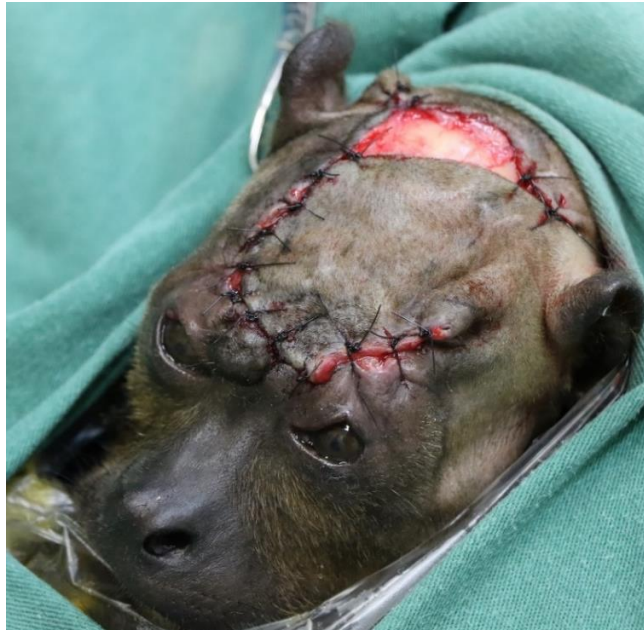Fonte: Preservas/UFRGS (2019)

Figura 5 – Divulsão do retalho baseado na localização da artéria temporal superficial em bugio-ruivo (*Alouatta guariba clamitans*).



Fonte: Preservas/UFRGS (2019)

Figura 6 – Dermorragia do retalho baseado na artéria temporal superficial e leito doador aberto para granulação por segunda intenção em bugio-ruivo (*Alouatta guariba clamitans*).



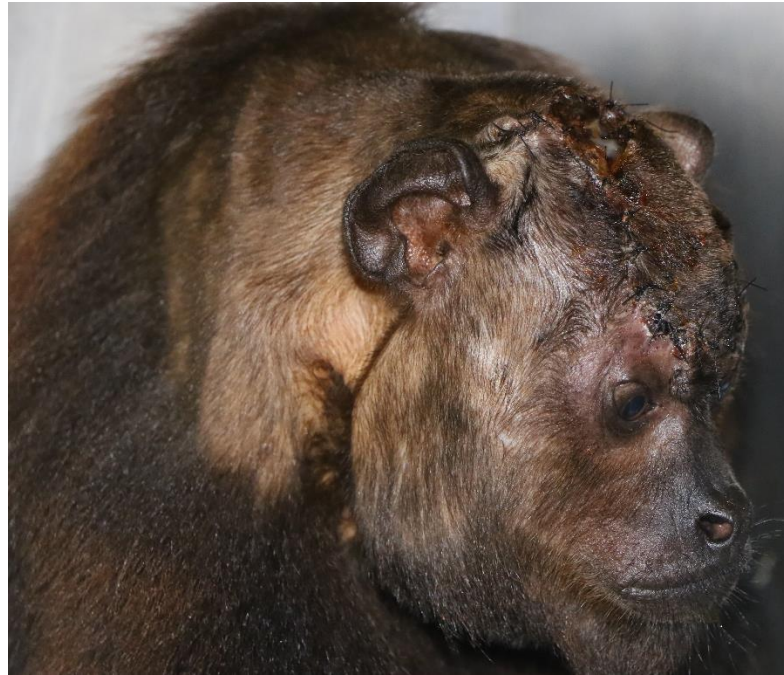Fonte: Preservas/UFRGS (2019)

No pós-operatório imediato foi administrado meloxicam ($0,1 \text{ mg.kg}^{-1}$, IV) e cloridrato de tramadol (3 mg.kg^{-1} , IM). Como medicações pós-operatórias, foram utilizados cloridrato de tramadol (3 mg.kg^{-1} , 2 dias), dipirona sódica (25 mg.kg^{-1} , 2 dias) e meloxicam ($0,1 \text{ mg.kg}^{-1}$, 3 dias), todos por via oral (VO). Para proteção do local operado, foi feita uma bandagem em torno da cabeça com aplicação de pomada umectante. No entanto, o animal removeu todas as barreiras colocadas para proteger o local operado. Dessa forma, foi feita apenas a higiene do local e aplicada pomada umectante. A paciente foi mantida em uma gaiola para restrição de espaço e a limpeza da ferida cirúrgica foi realizada a cada dois dias, sendo feita a retirada dos pontos no 20º dia.

No 15º dia de pós-operatório, observou-se evolução favorável do procedimento visto que a paciente não apresentou sinais de dor, o retalho não havia necrosado e o leito doador demonstrou bom tecido de granulação (Figura 7). Em contrapartida, devido à tensão criada durante a dermorragia do retalho, as pálpebras superiores ficaram tensionadas, gerando um déficit de oclusão dessas estruturas, o que originou úlcera de córnea bilateral. Dessa forma, a paciente recebeu acompanhamento de um oftalmologista e ambos os olhos foram tratados com

cloridrato de ciprofloxacino (3 mg.mL⁻¹, QID) e gatifloxacino (3 mg.mL⁻¹, QID) com sua resolução completa 60 dias após o início do tratamento.

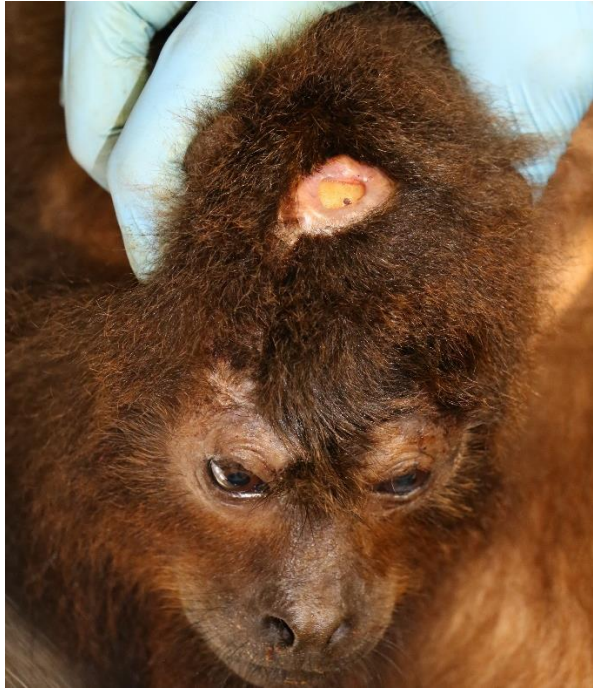
Figura 7 – Evolução favorável da cicatrização do retalho sem sinais de necrose em bugio-ruivo (*Alouatta guariba clamitans*).



Fonte: Preservas/UFRGS (2019)

Após 120 dias do primeiro procedimento, as bordas do leito doador do retalho não se aproximaram completamente e a paciente permaneceu com dificuldade para ocluir as pálpebras superiores (Figura 8). Dessa forma, optou-se por uma nova intervenção cirúrgica com o retalho de Fricke modificado para o relaxamento das pálpebras superiores e plastia em V-Y para o término do fechamento da ferida aberta na região parietal.

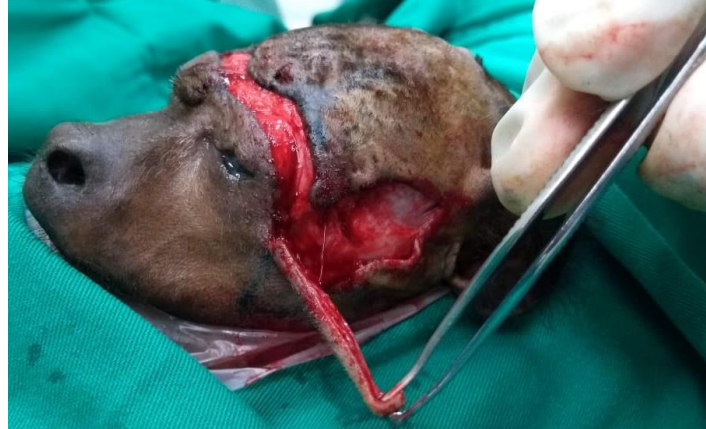Figura 8 – Leito doador do retalho 120 dias após o procedimento de reconstrução em bugio-ruivo (*Alouatta guariba clamitans*).



Fonte: Preservas/UFRGS (2019)
 Leito doador do retalho para fechamento da região frontal da cabeça ainda aberto (0,95 cm x 0,6 cm) 120 dias após o procedimento de reconstrução em bugio-ruivo (*Alouatta guariba clamitans*).

Após a paciente receber o mesmo protocolo preparatório, realizou-se bloqueio infiltrativo nas áreas posteriormente incisas e o restante do protocolo anestésico se deu como no procedimento anterior. Em seguida, a paciente foi posicionada em decúbito ventral e fez-se a marcação da pele com caneta dermatográfica. Com base na técnica de Fricke clássica, iniciou-se a incisão de pele na região supraorbital, seguida de uma incisão em V alongado na lateral da face em 90°, começando pela localização do osso zigomático e se estendendo caudalmente entre os ossos parietal e temporal (Figura 9). Após a divulsão da pele e realização de uma contopexia lateral, o tecido em V foi transposto para o defeito criado na região supraorbital e a dermorráfia foi feita com mononáilon 4-0 padrão interrompido simples. Para a lateral da face, utilizou-se mononáilon 4-0 padrão contínuo simples (Figura 10).

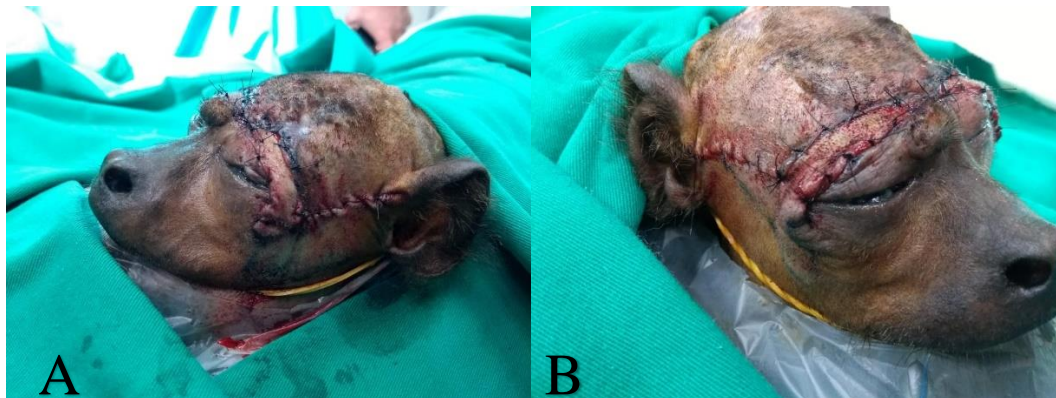Figura 9 – Execução da técnica de Fricke modificada em bugio-ruivo (*Alouatta guariba clamitans*).



Fonte: Preservas/UFRGS (2019)

Execução da técnica de Fricke modificada com incisão em V alongado na lateral da face em 90°, começando pela localização do osso zigomático e se estendendo caudalmente entre os ossos parietal e temporal em bugio-ruivo (*Alouatta guariba clamitans*).

Figura 10 – Finalização da técnica de Fricke modificada em bugio-ruivo (*Alouatta guariba clamitans*).

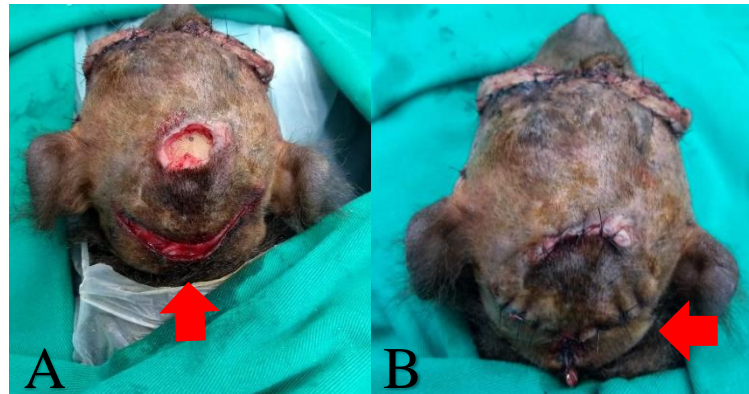


Fonte: Preservas/UFRGS (2019)

A) Finalização da técnica de Fricke modificada com dermorráfia do tecido em V transposto para a região supraorbital com mononáilon 4-0 padrão interrompido simples. B) Dermorráfia da lateral da face com fio mononáilon 4-0 padrão contínuo simples.

Para o fechamento da ferida na região parietal, utilizou-se uma plastia em V-Y. Foi realizada uma incisão em V próxima a região do osso occipital, seguida de divulsão das estruturas para realizar o retalho de avanço. Após o recobrimento da lesão antiga, utilizou-se para a dermorráfia mononáilon 4-0 padrão interrompido simples e o leito doador foi suturado em Y da mesma forma (Figura 11).

Figura 11 – Plastia em V-Y em bugio-ruivo (*Alouatta guariba clamitans*).

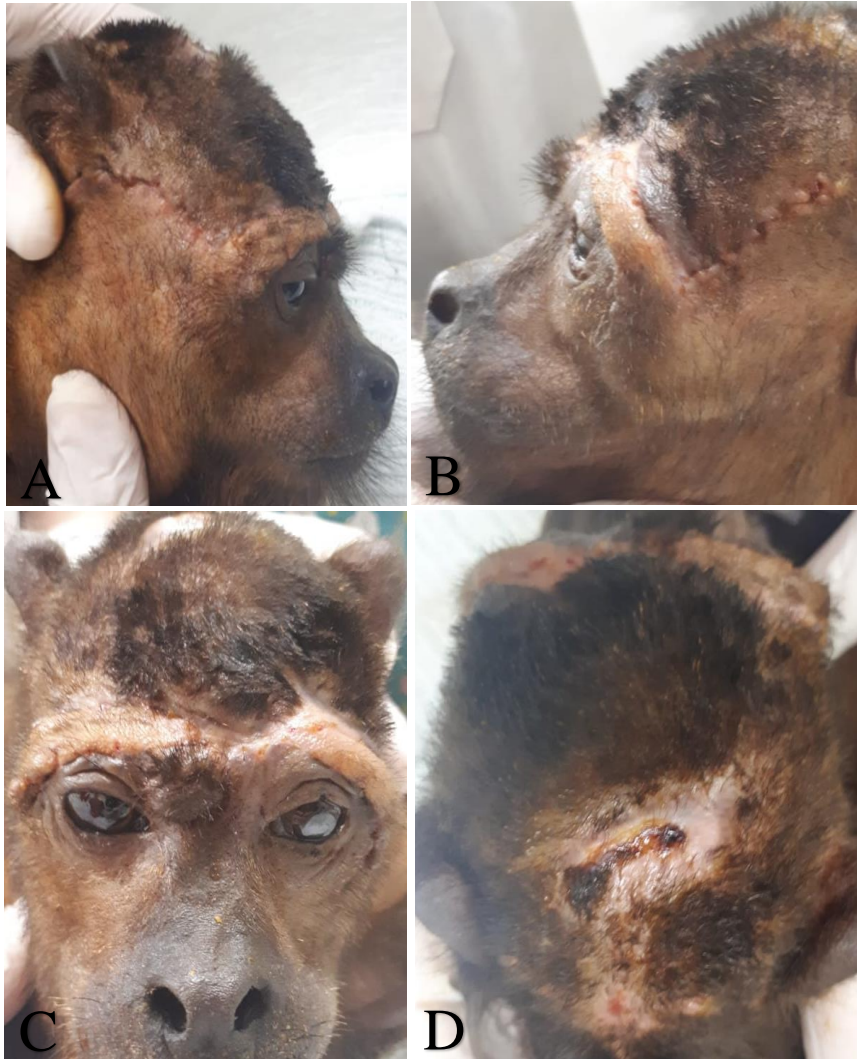


Fonte: Preservas/UFRGS (2019)

A) Incisão da pele em V (seta) para confecção da plastia em V-Y próxima à região do osso occipital. B) Dermorragia da ferida cirúrgica indicada com mononáilon 4-0 padrão interrompido simples e leito doador suturado em Y (seta) da mesma forma.

Transcorridos 15 dias da segunda intervenção cirúrgica, observou-se progressão do processo de cicatrização nos procedimentos realizados, sendo realizada a retirada dos pontos (Figura 12). A tensão da pele foi reparada e o animal recuperou o relaxamento das pálpebras. A evolução do movimento das pálpebras permitiu cerrá-las quase em sua totalidade e descontinuar os colírios lubrificantes. Atualmente, está em progresso o encaminhamento da paciente para um mantenedouro de fauna silvestre.

Figura 12 – Avaliação das técnicas de Fricke modificada e plastia em V-Y no 15º dia de pós-cirúrgico e retirada dos pontos de pele em bugio-ruivo (*Alouatta guariba clamitans*).



Fonte: Preservas/UFRGS

A) Retirada dos pontos de pele da porção direita da face. B) Retirada dos pontos de pele da porção esquerda da face. C) Retirada dos pontos de pele da região supraorbital. D) Retirada dos pontos de pele da região parietal e occipital

3 DISCUSSÃO

Casos de primatas não-humanos prejudicados por atropelamento têm sido reportados com frequência na medicina veterinária (MADERS, 2016), porém há poucos estudos que relatam o tipo de lesão e as técnicas cirúrgicas adotadas para reconstrução de defeitos gerados na cabeça desses animais (CHAMPEAUX E RABALLAND, 2015). O presente estudo relata o caso de um bugio-ruivo (*Alouatta guariba clamitans*) no qual foram aplicadas 3 técnicas de plastia para reconstrução da face. No primeiro procedimento, fez-se o uso de um retalho de padrão axial baseado na artéria temporal superficial. Em situações semelhantes a essa, retalhos de padrão axial têm sido usados tanto em cães e gatos (DEGNER, 2007; MILGRAM *et al.*, 2011; FIELD *et al.*, 2015; PROOT *et al.*, 2019) como em humanos (TAN *et al.*, 2007; SAFAVI-ABBASI *et al.*, 2016; ELBANOBY *et al.*, 2018). Além disso, utilizaram-se a técnica de Fricke, modificada para a paciente, e uma plastia em V-Y (PAVLETIC, 2010; SHEW *et al.*, 2017).

As diretrizes gerais para o uso do retalho baseado na artéria temporal superficial em cães e gatos não divergem entre si (PAVLETIC, 2010). Por outro lado, a conformação anatômica de crânio e vasos da cabeça de humanos diferem desses animais de companhia. Assim, devido à similaridade das estruturas anatômicas entre primatas não-humanos e humanos, o primeiro procedimento aplicado foi guiado pela localização anatômica (SAFAVI-ABBASI *et al.*, 2016) e pelas técnicas utilizadas em humanos (TAN *et al.*, 2007; ELBANOBY *et al.*, 2018). Além disso, optou-se pela utilização de um retalho baseado na artéria temporal superficial, visto que essa técnica é indicada para defeitos faciais que contemplem seu arco de rotação (ELBANOBY *et al.*, 2018).

No primeiro procedimento, o fechamento da ferida crônica se mostrou um desafio, uma vez que não havia tecido disponível para a aproximação das bordas da ferida. Uma das complicações de fechamento de feridas muito extensas é o tensionamento excessivo da pele, o que pode gerar deiscência, edema, necrose, seroma e infecção (FIELD *et al.*, 2015). Dessa forma, utilizou-se o retalho a fim de obter sucesso na oclusão da lesão, já que, em humanos, o uso desse tipo de retalho ajuda a proteger o local e reduz a taxa de complicações (YUNG, 2016). Mesmo assim, a tensão na região permaneceu e, 120 dias após a primeira intervenção, outro procedimento com as técnicas de Fricke modificada e plastia em V-Y foi necessário para solucionar o problema. Procedimentos reconstrutivos de cabeça requerem mais de uma intervenção cirúrgica para a resolução do problema, como observado em pacientes humanos (BERTRAND *et al.*, 2015; HEINZ *et al.*, 2016).

A paciente saiu da sala de cirurgia com bandagem no local do retalho. No entanto, após o retorno anestésico, ela removeu todas as barreiras físicas postas no local da cirurgia. Estudos como o conduzido por Field *et al.* (2015) concluiu que gatos possuem baixa tolerância a colocação de drenos e bandagens compressivas quando comparados aos cães, os quais não só colocam mais frequentemente essas estruturas como também as aceitam por mais tempo. Nesse sentido, especula-se que, assim como ocorre com os gatos, a personalidade da espécie em questão influencie nesse tipo de manejo. Logo, optou-se por higienizar e umidificar o local operado; medidas empregadas para reduzir o estresse e preservar as estruturas operadas. É importante destacar que, a paciente demonstrou comportamento dócil, o que facilitou o manejo em boa parte dos procedimentos. Como consequência, a necessidade de contenção química foi descartada e os tratamentos estabelecidos progrediram com sucesso.

Em procedimentos de reconstrução facial podem ocorrer complicações pós-operatórias, como tensão nas pálpebras com posterior lesão corneal (SENGUPTA *et al.*, 2013). Isso foi observado na paciente deste caso, que desenvolveu úlcera de córnea bilateral como consequência do aumento da tensão das pálpebras superiores. Como resposta frente a essa complicação, ambos os olhos foram tratados com soluções oftálmicas antimicrobianas e lubrificantes, o que proporcionou a resolução da enfermidade (BELKNAP, 2015).

A técnica de Fricke clássica consiste na transposição de uma porção de pele, acima da sobrancelha, para o local do defeito. A área doadora geralmente é fechada ou por enxertia, ou por primeira intenção (WILCSEK *et al.*, 2005), podendo tencionar a região da pálpebra superior (SENGUPTA *et al.*, 2013). Sendo assim, na segunda intervenção, utilizou-se uma modificação da técnica de Fricke, sendo trazida uma porção de pele em V alongado, começando pela região zigomática e se estendendo caudalmente na região entre os ossos parietal e temporal. O retalho foi suturado no espaço criado acima das pálpebras e, dessa forma, foi possível aliviar a tensão criada no procedimento cirúrgico anterior.

Um estudo com 73 animais demonstrou que o uso de retalhos de padrão axial foi a indicação mais comum para o fechamento de feridas crônicas em cães e gatos (59%) (FIELD *et al.*, 2015). Nesses casos, outros procedimentos já haviam sido realizados e falharam, tendo resolução somente após o uso desses retalhos. Em contrapartida, no presente relato o leito doador do retalho baseado na artéria temporal superficial evoluiu para uma ferida que não cicatrizou completamente na região parietal. Desse modo, a plastia em V-Y foi utilizada na paciente para o fechamento da ferida, já que essa técnica é conhecida por permitir o alongamento e alívio da tensão da pele tanto em humanos (SHEW *et al.*, 2017) como em cães

e gatos (PAVLETIC, 2010), resultando no sucesso da cicatrização da ferida da espécie em questão.

4 CONCLUSÃO

Técnicas de plastia são pouco relatadas em primatas não-humanos e podem ser consideradas ferramentas importantes no processo de reabilitação desses animais. As técnicas cirúrgicas e o manejo clínico adotados foram satisfatórios para o fechamento do defeito de pele da cabeça em bugio-ruivo (*Alouatta guariba clamitans*). O retalho baseado na artéria temporal superficial, a técnica de Fricke modificada e a plastia em V-Y foram eficazes e não requereram um tempo cirúrgico prolongado, devendo ser cogitados em casos de reconstruções de defeitos da região frontal de primatas não-humanos. Além disso, o conhecimento das técnicas e as possíveis complicações vinculadas ao procedimento auxiliam no planejamento e sucesso da cirurgia. Nesse sentido, espera-se que o presente relato auxilie na compreensão de quadros correlatos e fundamente abordagens cirúrgicas aplicadas a técnicas de plastia para reconstrução da cabeça em primatas não-humanos.

REFERÊNCIAS

- BELKNAP, E. B. Corneal emergencies. **Topics in Companion Animal Medicine**, New York, v. 30, n. 3, p. 74-80, Sep. 2015.
- BERTRAND, B. *et al.* Total upper and lower eyelid reconstruction: a rare procedure--a report of two cases. **Plastic and Reconstructive Surgery**, Baltimore, v. 136, n. 4, p. 855-9, Oct. 2015.
- BICCA-MARQUES, J. C. *et al.* Alouatta guariba clamitans Cabrera, 1940. In: INSTITUTO CHICO MENDES DE CONSERVAÇÃO DA BIODIVERSIDADE. **Livro vermelho da fauna brasileira ameaçada de extinção: volume II: mamíferos**. Brasília, DF: ICMBio, 2018. p. 155-161.
- CHAMPEAUX, C.; RABALLAND, E. Craniocerebral gunshot wound in a baby chimpanzee--an uncommon experience of neurosurgical treatment conducted in the Guinean forest. **Journal of Medical Primatology**, Copenhagen, v. 44, n. 1, p. 49-52, Feb. 2015.
- CORTÉS-ORTIZ, L., RYLANDS, A. B.; MITTERMEIER, R. A. 2015. The taxonomy of howler monkeys: integrating old and new knowledge from morphological and genetic studies. In: KOWALEWSKI, M. M. *et al.* (ed.). **Howler Monkeys: Adaptive Radiation, Systematics, and Morphology**. New York: Springer, 2015. p. 55–84.
- DEGNER, D. A. Facial reconstructive surgery. **Clinical Techniques In Small Animal Practice**, Philadelphia, v. 22, n. 2, p. 82-8, May 2007.
- DULAC, J. **Global land transport infrastructure requirements: estimating road and railway infrastructure capacity and costs to 2050: information paper**. Paris: International Energy Agency, 2013. 54 p.
- ELBANOBY, T. M. *et al.* Superficial temporal artery flap for reconstruction of complex facial defects: A new algorithm. **Archives of Plastic Surgery**, Seoul, v. 45, n. 2, p. 118-127, Mar. 2018.
- FIELD, E. J. *et al.* Indications, outcome and complications with axial pattern skin flaps in dogs and cats: 73 cases. **Journal of Small Animal Practice**, Oxford, v. 56, n. 12, p. 698-706, Dec. 2015.
- GLANDER, K. E. 2013. Brown howler Alouatta guariba. In: MITTERMEIER, R. A.; RYLANDS, A. B.; WILSON, D. E. (ed.) **Handbook of the Mammals of the World**. Volume 3: Primates. Barcelona: Lynx Edicions. 2013. p. 531.
- HEINZ, M. B.; GHANEPUR, H.; GHASSEMI, A. Two-step reconstruction of non-marginal auricular defects. **Journal of Oral And Maxillofacial Surgery**, Philadelphia, v. 74, n. 7, p. 1494-8, July 2016.
- MADERS, P.R. **Estudo retrospectivo dos casos de primatas neotropicais atendidos no Preservas-UFRGS**. 2016. 26 f. Trabalho de Conclusão de Curso (Graduação em Medicina Veterinária) - Faculdade de Veterinária, Universidade Federal do Rio Grande do Sul, Porto Alegre, 2016.

MILGRAM, J. *et al.* Axial pattern flap based on a cutaneous branch of the facial artery in cats. **Veterinary Surgery**, Philadelphia, v. 40, n. 3, p. 347-51, Apr. 2011.

MITCHELL, K. E. Traumatic elbow luxation in 14 dogs and 11 cats. **Australian Veterinary Journal**, Oxford, v. 89, n. 6, p. 213-6, June 2011.

PAVLETIC, M. M. Axial pattern skin flaps. In: PAVLETIC, M. M. **Atlas of small animal wound management and reconstructive surgery**. 3rd ed. Ames: Wiley-blackwell, 2010. cap.9, p. 242-284.

PAVLETIC, M. M. Axial pattern skin flaps. *In*: PAVLETIC, M. M. **Atlas of small animal wound management and reconstructive surgery**. 3rd ed. Ames: Wiley-blackwell, 2010. cap.13, p. 358-400.

PROOT, J. L. J. *et al.* Is the caudal auricular axial pattern flap robust? A multi-centre cohort study of 16 dogs and 12 cats (2005 to 2016). **Journal of Small Animal Practice**, Oxford, v. 60, n. 2, p. 102-106, Feb. 2019.

SAFAVI-ABBASI, S. *et al.* Surgical anatomy and utility of pedicled vascularized tissue flaps for multilayered repair of skull base defects. **Journal of Neurosurgery**, Chicago, v. 125, n. 2, p. 419-30, Aug. 2016.

SHEW, M.; KRIET, J. D.; HUMPHREY, C. D. Flap basics II: advancement flaps. **Facial Plastic Surgery Clinics of North America**, Philadelphia, v. 25, n. 3, p. 323-335, Aug. 2017.

SIMPSON, S. A.; SYRING, R.; OTTO, C. M. Severe blunt trauma in dogs: 235 cases (1997-2003). **Journal of Veterinary Emergency And Critical Care**, San Antonio, v. 19, n. 6, p. 588-602, Dec. 2009.

TAN, O.; ATIK, B.; ERGEN, D. Temporal flap variations for craniofacial reconstruction. **Plastic and Reconstructive Surgery**, Baltimore, v. 119, n. 7, p. 152e-63e, June 2007.

WELLER, C. Construction of roads and wildlife mitigation measures: pitfalls and opportunities. *In*: VAN DER REE, R.; SMITH, D. J.; GRILO, C. (ed.). **Handbook of road ecology**. Chichester: Wiley Blackwell, 2015. cap. 8, pag. 60-64.

WILCSEK, G. *et al.* The 'RITE' use of the Fricke flap in periorbital reconstruction. **Eye (Lond)**, London, v. 19, n. 8, p. 854-60, Aug. 2005.

YUNG, M. The use of temporoparietal fascial flap to eliminate wound breakdown in subtotal petrosectomy for chronic discharging ears. **Otology and Neurotology**, Hagerstown, v. 37, n. 3, p. 248-51, Mar. 2016.