

<https://helda.helsinki.fi>

Milloin kannattaa aloittaa kaikututkimuksella?

Seuri, Raija

2022

Seuri , R , Suo-Palosaari , M , Suoranta , S , Kapanen , S , Laurikainen , T , Tallus , J , Svedström , E & Toiviainen-Salo , S 2022 , ' Milloin kannattaa aloittaa kaikututkimuksella? ' , Suomen lääkärilehti , vol. 77 , no. 3-4 , pp. 138-141 . < <https://www.laakarilehti.fi/pdf/2022/SLL3-4-2022-138.pdf> >

<http://hdl.handle.net/10138/342862>

publishedVersion

Downloaded from Helda, University of Helsinki institutional repository.

This is an electronic reprint of the original article.

This reprint may differ from the original in pagination and typographic detail.

Please cite the original version.

Raija Seuri

LL, lastenradiologian erikoislääkäri
Hus Diagnostiikkakeskus, radiologia, Uuden lastensairaalan röntgen

Maria Suo-Palosaari

dosentti, lastenradiologian erikoislääkäri
Oys Kuvantaminen

Sanna Suoranta

LT, lastenradiologian erikoislääkäri, kliininen opettaja
Kys Kuvantamiskeskus, kliininen radiologia, Itä-Suomen yliopisto, kliininen laitos, radiologia

Susanne Kapanen

LL, lastenradiologian erikoislääkäri
Tays, Kuvantamiskeskus- ja apteekkiliikelaitos

Tiina Laurikainen

LL, radiologian erikoislääkäri
Tyks, kuvantamisen toimialue, radiologia

Jussi Tallus

LL, radiologian erikoislääkäri
Tyks, kuvantamisen toimialue, radiologia

Erkki Svedström

dosentti, lastenradiologian erikoislääkäri, osastonylilääkäri
Tyks, kuvantamisen toimialue, radiologia

Sanna Toiviainen-Salo

dosentti, lastenradiologian ja -neuroradiologian erikoislääkäri, osastonylilääkäri
Hus Diagnostiikkakeskus, radiologia, Uuden lastensairaalan röntgen

Valitse viisaasti lapsen kuvantaminen Milloin kannattaa aloittaa kaikututkimuksella?

- Kaikututkimus eli ultraäänitutkimus on usein ensisijainen kuvantamismenetelmä lapsia tutkittaessa.
- Näkyvyys on yleensä parempi kuin aikuisia tutkittaessa, eikä diagnoosiin pääsemiseksi välttämättä tarvita muita kuvantamismenetelmiä.
- Lasten ultraäänidiagnostiikassa tarvitaan tietämystä eri kehitysvaiheissa ilmenevistä tyypillisistä sairauksista ja normaalilöydöksistä.

KAIKUKUVAUKSELLE (UÄ) on lapsia tutkittaessa selviä etuja, joiden vuoksi se usein valitaan ensimmäiseksi kuvantamismenetelmäksi. Lasten pienen koon takia näkyvyys on usein merkittävästi parempi kuin aikuisia kuvattaessa.

Lapset ovat myös herkempiä säteilyn haittavaikutuksille kuin aikuiset, ja kaikututkimus on säteetön kuvantamismenetelmä. Siksi sitä käytetään lapsia tutkittaessa usein silloinkin, kun aikuisia hoidettaisiin säteilyllä altistavalla kuvantamismenetelmällä. Myös lasten tautikirjo on erilainen kuin aikuisilla.

Menetelmällä on myös rajoituksensa: ultraääni ei kulje luun eikä kaasun läpi, joten esimerkiksi suolistokaasu voi peittää näkyvyyttä.

Potilaalle tutkimus on helppo, ja sen saatu vuus on Suomessa varsin hyvä. Kokeneissa käsissä menetelmä on luotettava ja antaa usein riittävän diagnostisen tiedon hoitoa varten. Silloinkin, kun jatkotutkimuksia tarvitaan, kaikututkimuksen löydös täydentää muilla menetelmillä saatavaa informaatiota (taulukko 1).

Ultraäänivarjoainetta saavat käyttää kaikututkimuksiin erikoistuneet lääkärit. Euroopassa ei ole kuitenkaan toistaiseksi myönnetty virallista lupaa antaa varjoainetta laskimoon lapsia tutkittaessa, eikä Suomessa vielä ole lastenradiologiassa ultraäänivarjoaineen vakiintuneita käyttöaiheita (1,2).

Vauvan pää

Vauvan aivoja voidaan tutkia kaikututkimuksella niin kauan kuin etuaukile ei ole sulkeutunut. Avoterveydenhuollossa tutkimusaiheena on epäily aivokammioiden suurenemisesta tai pään poikkeava kasvu. Sairaalassa aivojen UÄ-tutkimus kuuluu peruskuvantamistutkimuksiin keskosien ja huonokuntoisten vastasyntyneiden hoidossa (3,4,5).

Oireeton suuripäisyys on yleinen läheteaihe.

Jos kaikututkimuksessa todetaan normaalikoiset tai hieman laajentuneet aivokammiot ja laajentuneet subaraknoidaalitilat ilman kaikututkimuksen poikkeavuutta, löydös viittaa hyvänlaatuisen subaraknoidaalitilojen väljenemiseen. Löydöksen varmistamiseen riittää kliininen tutkimus.

Kiihtyvä, seularajat rikkova päänympäryksen kasvu on aihe lähettää lapsi erikoissairaanhoidon tutkimuksiin, samoin poikkeava pään kasvu, johon liittyy kehitysviive. Kiireellinen arvio on aiheellinen, jos lapsella on aivopaineen nousuun viittaavia oireita tai muita neurologisia löydöksiä (6) (kuva 1A, kuva 1B, kuva 1C).

Aivojen kaikututkimuksella ei voi sulkea pois kallonmurtumaa tai kallonsisäisiä traumaattisia muutoksia. Niiden mahdollisuutta selvitetäessä kaikututkimus ei korvaa tietokonetomografiaa (TT) eikä magneettikuvantamista (MK). Trauma- tai pahoinpitelyepäilyssä on siten leikekuvantaminen usein tarpeen (7).

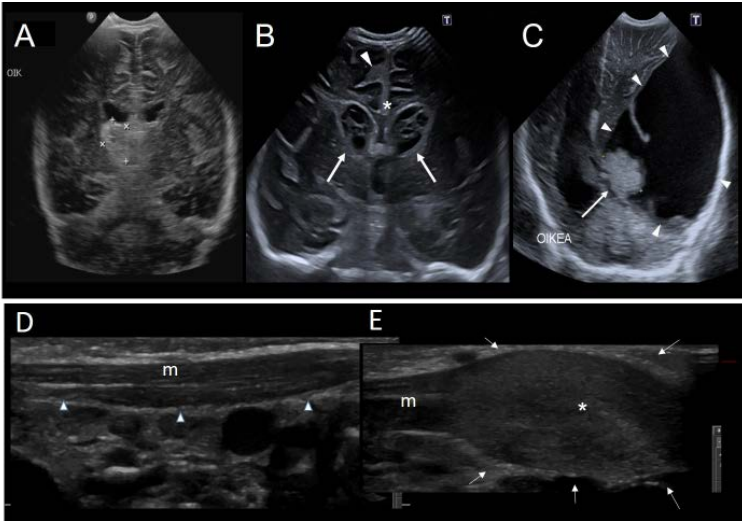
Lapsen kaula

Kaikututkimus on hyvä ensilinjan kuvantamismenetelmä kilpi- ja sylkirauhasten sekä kaulan synnynnäisten rakennepoikkeamien arviointiin ja näiden muutosten seurantaan. Sillä ovat diagnosoitavissa pinnalliset muutokset, mutta joskus jatkotutkimuksena MK tai TT ovat aiheellisia varsinkin syvempiä rakenteita arvioidessa. Kaikututkimuksella pystytään selvittämään palpoituvan muutoksen laatua (nesteinen/kiinteä), sen verenkiertoa ja sijaintia sekä suhdetta ympäröiviin rakenteisiin (8,9).

Lasten kaulan alueen imusolmukkeet suurenevät herkästi mm. ylähengitystieinfektioissa, mutta myös iho- ja hammasinfektioissa. Kaikututkimus on suositeltava, jos kaulalla tai soliskuopissa on suurentuneita palpoituvia imusolmukkeita, mutta etiologia on kliinisesti epäselvä.

Pienillä vauvoilla kaulalla palpoituva ja

Vauvan aivojen ja kaulan kaikukuvauslöydöksiä



A. 3,5 viikon ikäinen vauva, jolla akuutisti alkanut oksentelu ja katsedeviaatio oikealle. Oikealla 3,5 x 2,1 cm talamusvuoto (mittamerkit) ja epäily sinustromboosista, joka vahvistettiin magneettikuvauksella.

B. Yhdeksän päivän ikäinen vauva, jonka yleistila heikentynyt. Selkäydinneste märkäistä. Aivokammioissa (nuolet) ja sulcuksissa (nuolenkärki) sekä falxin myötäisesti (tähti) todetaan runsaskaikuista märkäistä eritettä. Aivokammiot ovat laajentuneet.

C. Kahden kuukauden ikäisen lapsen päänympäryksen on todettu olevan suurentunut (+6.0 SD). Aukile pullottaa. Vasemmalla kookas lateraaliventrikkeleita ja aivoainetta komprimoiva kystinen pleksustuumori (nuolenkärjet), jonka mediaaliseen osaan kuuluu runsaskaikuinen solidi 2,5 cm komponentti (nuoli).

D–E. Kolmen viikon ikäinen täysiaikaisena alateitse syntynyt vauva, jolla on pää vinossa ja kova palpoituva patti oikealla kaulalla.

D. Pitkittäiskuvassa kaulalla vasemmalla normaali sternokleidomastoideus-lihas (m ja nuolenkärjet).

E. Oikealla kovan patin kohdalla sternokleidomastoideus-lihaksen alaosaan on sukkulamainen paksuuntuma, fibromatosis colli (tähti ja nuolet).

KIRJALLISUUTTA

- 1 Ntoulia A, Anupindi SA, Darge K, Back SJ. Applications of contrast-enhanced ultrasound in the pediatric abdomen. *Abdom Radiol (NY)* 2018;43:948–59.
- 2 Rafailidis V, Deganello A, Watson T, Sidhu PS, Sellars ME. Enhancing the role of paediatric ultrasound with microbubbles: a review of intravenous applications. *Br J Radiol* 2017;90(1069): 20160556
- 3 Lowe LH, Bailey Z. State-of-the-Art Cranial Sonography: Part 1, Modern techniques and image interpretation. *AJR* 2011;196:1028–33.
- 4 Gupta P, Sodhi KS, Saxena AK, Khandelwal N, Singhi P. Neonatal cranial sonography: A concise review for clinicians. *J Pediatr Neurosci* 2016;11:7–13.

TAULUKKO 1.

Kliiniset tilanteet, joissa kaikukuvaus on ensisijainen tutkimusmenetelmä lapsella

Kliininen tilanne	Huomioitavaa
Akuutti vatsakipu	Traumavatsa tarvitsee usein jatkokuvantamista
Patit (pehmytkudosten)	Muutoksen luonne ei aina ole arvioitavissa
Pleuraneste	Hyvä nesteen määrän ja luonteen selvittelyssä
Akuutti nivelkipu, ontuminen	Röntgenkuvaus pitkittyneen/toistuvan kivun yhteydessä tai jos UÄ on normaali
Huonokuntoinen vauva, kallonsisäisen poikkeavuuden epäily vauvalla	Ei riittävä kallonmurtuman tai kallonsisäisten vammojen poissulkemiseen
Kiveskipu	Kliinisesti selvä akuutti kiertymä viiveettä leikkaukseen ilman kuvantamista
Virtsatieinfektion jatkoselvittely	Ensimmäisen kuumeisen infektion jälkeen

UÄ-tutkimuksella luotettavasti diagnosoitava hyvänlaatuinen muutos on ns. fibromatosis colli eli sternocleidomastoideus-lihaksen sukkulamainen paksuuntuma (kuva 1D, kuva 1E).

Lapsen vatsa

Vatsavammat

Kaikukuvaus ei vatsavammoissa vastaa luotettavuudeltaan TT-kuvauksen tarkkuutta eikä sulje pois vatsan elinten vammojen mahdollisuutta. Jos epäily elinten vammasta jää vammamekanismin, normaalien kliinisten löydösten ja laboratoriotulosten perusteella vähäiseksi, voi normaali UÄ-löydös tukea päätöstä jäädä seuraamaan tilannetta (10).

Akuutti vatsakipu

Kuvantaminen ei ole keskeistä tavallisimmissa kivun syissä (iästä riippuen mm. koliikki, gastroenteriitti, toiminnalliset vatsavaivat, ummetus). Kun sitä tarvitaan, ensisijainen valinta on usein kaikukuvaus. Vauvoilla tai taaperoilla esiintyvistä akuuttien vatsaoireiden syistä se soveltuu hyvin mahanportin ahtauman (pylorusstenosis), suolentuppeuman ja tyrän selvittelyyn. Umpilisäketulehdusta epäiltäessä se on lapsilla ensisijainen kuvantamistutkimus, eikä jatkokuvantamista useinkaan tarvita (11) (kuva 2A, kuva 2B).

Virtsatiekivi tai virtsatiekivikohtaukseen liittyvä virtaustukos saattavat näkyä kaikukuvauksessa, mutta sillä ei kuitenkaan voida sulkea pois kiven mahdollisuutta. Tutkimuksen hyöty virtsatiekiveä epäiltäessä on siten rajallinen. Vatsan sisäelinten tulehdus- ja tuumoridiagnostiikassa kaikukuvaus tarkkuus ei vastaa MK:n tai TT:n tarkkuutta, mutta se on tärkeä ensilinjan tutkimus. Kohtu ja munasarjat ovat usein hyvin arvioitavissa kaikututkimuksella, jos rakko on riittävän täynnä, mutta munasarjan kiertymää sillä ei voida sulkea pois.

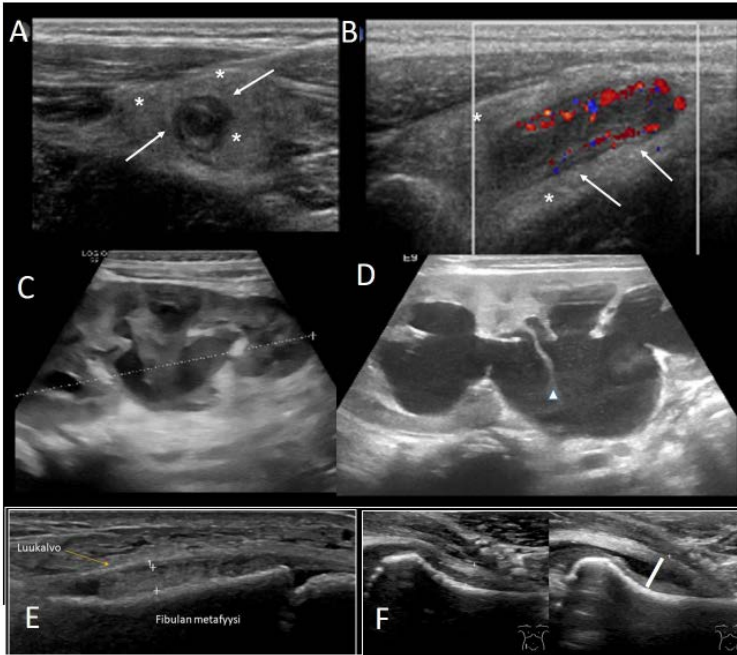
Suolen arviointi ei ole perinteisesti kuulunut vatsan UÄ-tutkimukseen. Poikkeuksena on pienten lasten suolen tuppeuma, joka diagnosoidaan kaikukuvausella. Tulehdukseen liittyvä ohutsuolen seinämän paksuuntuminen ja suolen laajentuminen kulkuesteen takia voivat olla nähtävissä, mutta leikekuvaus on luotettavampi.

Toistuvat vatsakivut

Toistuvat vatsakivut ovat tavallisia kouluikäisillä lapsilla, ja niiden taustalla on harvoin tunnistettavaa orgaanista syytä. Ilman tarkempaa potilasvalintaa kaikututkimus johtaa hyvin harvoin merkittävään löydökseen.

KUVA 2.

Vatsan, virtsateiden ja raajojen kaikukuvauslöydöksiä



A–B. 14-vuotias lapsi, jolla on edellisenä päivänä aamulla alkaneet oikeanpuoleiset alavatsakivut. Nyt lämpöä ja McBurneyn pisteen aristusta. Poikittaiskuvassa (A) todetaan runsaskaikuisena näkyvän edemaisen rasvan (tähdet) ympäröimä tulehtunut umpilisäke (nuolet). Pitkittäiskuvassa (B) nähdään lisääntynyt verenkierto tulehtuneen umpilisäkkeen seinämässä.

C–D. Neljän kuukauden ikäinen lapsi, joka tullut korkean kuumeen takia, CRP 200, virtsatieinfektion löydökset. Oikealla rakenteeltaan tavallinen munuainen (C), vasemmalla hydronefroosi (D), mikä sopii munuaisaltaan ja virtsanjohtimen väliseen ahtaumaan.

E. 6-vuotias lapsi, jolla ollut kuumetta ja nilkkaturvotusta. Kaikukuvauksessa nähdään fibulan luukalvon alla 2 mm paksu kaikuista nestettä sisältävä kertymä. Jatkotutkimuksena tehdyssä magneettikuvauksessa todettiin osteomyeliittiin ja subperiostealiseen abskessiin sopiva löydös.

F. 7-vuotias lapsi, jolla todettiin raajakivun selvittelyissä lonkkanivelnesteilyä vasemmalla. Kapseli–collum-mitta on terveellä puolella alle 6 mm eli normaali, mutta vasemmalla puolella suurentunut 10 mm. Kuumetta tai tulehdusarvojen nousua ei ollut. Lapsi oli aiemmin sairastanut nuhakuumeen, joten löydös sopii lonkan transienttiin synoviittiin.

5 Orman G, Benson JE, Kweldam CF ym. Neonatal head ultrasonography today: A powerful imaging tool! J Neuroimaging 2014;2004: 1–25.

6 Lönnqvist T, Mäki P, Salo J. Lastenneuvolakäsikirja 2019. <https://thl.fi/fi/web/lastenneuvolakasikirja/tervestarkastusten-menetelmat/kasvu/paanymparys#tulokinta>

7 STUK opastaa: Lasten TT-tutkimusohjeisto, Suomen Säteilyturvakeskus 2012. <http://urn.fi/URN:ISBN:978-952-478-743-7>

8 Restrepo R, Oneto J, Lopez K, Kukreja K. Head and neck lymph nodes in children: the spectrum from normal to abnormal. Pediatrics 2009;39:836–46.

Jatkotutkimuksiin tulisikin seuloa potilaita, joilla orgaanisen vian todennäköisyys on suurentunut. Todennäköisyyttä lisäävät muut sairauden oireet ja löydökset, kuten kuumeilu, painon lasku, poikkeava palpaatiolöydös tai selvästi paikantuva kipu muualla kuin toiminnallisille vatsavaivoille tyypillisesti keskivatsalla. Toisaalta hälytysmerkkien puuttuessaakin normaali UÄ-löydös voi olla tärkeä tieto oireista huolestuneelle lapselle tai perheelle (12,13).

Virtsatiet

Vatsan kaikukuvauksessa voi sattumalöydöksenä tulla esille munuaisten anatomisia poikkeavuuksia tai variaatioita. Ne eivät itsessään

vaadi seuranta- tai jatkotutkimuksia, jos munuaisfunktio on normaali.

Ensimmäisen sairastetun virtsatieinfektion jälkeen kaikututkimus tulisi tehdä kaikille alle 2-vuotiaille. Esimerkiksi alle 1 kuukauden ikäiset pojat tulisi lisäksi tutkia kiireellisesti uretraläpän poissulkemiseksi. Isommille lapsille tutkimus pitäisi tehdä ensimmäisen kuumaisen munuaistason infektion jälkeen. Jos infektio uusi, tutkimusta ei tarvitse enää toistaa, mikäli virtsateiden rakenteet olivat normaalit eikä ole viitteitä uudesta komplikaatiosta, esimerkiksi abskessista.

Infektiolle altistavat rakennepoikkeavuudet, kuten munuaisaltaan tai virtsanjohtimen laajentuminen ahtauman yhteydessä, ovat usein hyvin arvioitavissa kaikukuvauskella. Sen sijaan virtsan takaisinvirtaus, joka voi olla imeväisikäisellä myös fysiologista, ei ole suljettavissa pois tavallisella UÄ-tutkimuksella (14,15) (kuva 2C, kuva 2D).

Kohonneen verenpaineen diagnostiikassa kaikututkimuksella voidaan arvioida munuaisten kokoa sekä munuaisparenkyymin kaikuisuutta ja Doppler-tutkimuksella verenvirtausta. Nämä tutkimukset voivat antaa epäsuoraa viitettä kohonneen verenpaineen syystä, mutta suonten mahdolliset ahtaumat eivät ole nähtävissä (16).

Keuhkot

Kaikukuvaus on herkin kuvantamismenetelmä pleuranesteen toteamiseksi. Sillä voidaan luotettavasti osoittaa pleuran paksuuntuminen ja nesteen kaikuisuus, vaikka reaktiivista nestettä voi olla mahdotonta erottaa märkäisestä empyeemasta millään kuvantamismenetelmällä. Myös keuhkon tulehdusmuutokset, kuten konsolidaatiot ja abskessit, voivat näkyä (17,18).

Tuki- ja liikuntaelimistö

Vaikka pitkittyneen raaja- tai nivelkivun kuvantamisen perusta on röntgenkuvaus, kaikukuvaus on ensisijainen menetelmä nivelnesteilyä epäiltäessä. Nivelnesteen lisäksi nivelkalvo, bursat ja jänteet ovat hyvin arvioitavissa. Pehmytkudoksissa verenpurkauma tai paise ovat nähtävissä UÄ-tutkimuksella, mutta niitä voi olla mahdotonta erottaa toisistaan ottamatta näytettä.

Lonkkakipu on lapsen ontumisen tavallinen syy, mutta pienen lapsen voi olla vaikea paikallistaa kipua. Akuuttitilanteessa kaikukuvaus on suositeltava ensilinjan tutkimus. Röntgenkuvaus tai leikekuvantaminen ovat aiheellisia, kun oire pitkittyy ja UÄ-tutkimuksen tulos on normaali (19,20) (kuva 2E, kuva 2F).

- 9 Geddes G, Butterly MM, Patel SM, Marra S. Pediatric neck masses. *Pediatr Rev* 2013;34(3):115-24; quiz 125.
- 10 Lynch T, Kilgar J, Al Shibli A. Pediatric abdominal trauma. *Curr Ped Rev* 2018;14:59-63.
- 11 Cohen B, Bowling J, Midulla P ym. The non-diagnostic ultrasound in appendicitis: is a non-visualized appendix the same as a negative study? *J Ped Surg* 2015;50:923-7.
- 12 Peldan P, Raiman J, Thorson B, Saarikoski A, Merras-Salmio L. Lapsen ja nuoren toiminnalliset vatsavaivat. *Suom Lääkäril* 2021;76:413-7.
- 13 Reust CE, Williams A. Recurrent abdominal pain in children. *Am Fam Physician* 2018;97:785-93.
- 14 Suomalaisen Lääkäriseuran Duodecimin, Suomen Nefrologiyhdistys ry:n, Kliiniset mikrobiologit ry:n, Suomen Infektiolääkärit ry:n, Suomen Kliinisen Kemian Erikoislääkäriyhdistys ry:n, Suomen Lastenlääkäriyhdistys ry:n, Suomen Urologiyhdistyksen ja Suomen yleislääketieteen yhdistys ry:n asettama työryhmä. Virtsatieinfektio. Käypä hoito -suositus 2.3.2020. www.kaypahoito.fi
- 15 Riccabona M. Imaging in childhood urinary tract infection. *Pediatr Radiol* 2015;121:391-401.
- 16 Lee S, Choi Y, Cho Y ym. Diagnostic role of renal Doppler ultrasound and plasma renin activity screening tools for renovascular hypertension in children. *Journal of Ultrasound in Medicine* 2019;8:2651-7.
- 17 Joshi P, Vasishta A, Gupta M. BR. Ultrasound of the pediatric chest. *J Radiol* 2019;92(1100): 20190058.
- 18 Cox M, Soudack M, Podberesky DJ, Epelman M. Pediatric chest ultrasound: a practical approach. *Pediatr Radiol* 2017;47:1058-68.
- 19 Barrera C, Cohen S, Sankar W, Ho-Fung V, Sze R, Nguyen J. Imaging of developmental dysplasia of the hip: ultrasound, radiography and magnetic resonance imaging. *Pediatr Radiol* 2019;49:1652-68.
- 20 Bartoloni A, Aparisi Gómez MP, Cirillo M ym. Imaging of the limping child. *Eur J Radiol* 2018;109:155-70.
- 21 Bansal AG, Rosenberg HK. Sonography of pediatric superficial lumps and bumps: illustrative examples from head to toe. *Pediatr Radiol* 2017;47:1171-83.
- 22 Shah SH, Callahan MJ. Ultrasound evaluation of superficial lumps and bumps of the extremities in children: a 5-year retrospective review. *Pediatr Radiol* 2013;43 Suppl 1:S23-40.

Synnynnäistä lonkkanivelluusaatiota epäil- täessä kaikukuvaus on erikoissairaanhoidon ru- tiinitutkimus. Luksaatiota aletaan usein epäillä vauvan kotiinlähötarkastuksessa tai neuvolas- sa. Tutkimus tehdään yleensä, kun vauva on kuuden viikon ikäinen, ja seurantatutkimus tarvittaessa kuuden kuukauden iässä. Jos löy- dös on normaali, jatkokuvantamista ei tarvita.

Pinnalliset palpoituvat patit

Iholla näkyvien tai tuntuvien muutosten kuvan- tamisessa kaikukuvaus on ensisijainen mene- telmä. Se voi myös täydentää röntgenkuvalöy- döstä kovien, luisten tai luuhun liittyvien muu- tosten diagnostiikassa (21,22).

Ihon muutoksissa kaikukuvauslöydös jää usein epäspesifiksi. Muutoksen rajoittuminen pinnallisiin ihonalaisiin kudoksiin, sen nestei- syys tai verenkierto voivat kuitenkin olla kliini- kalle riittäviä tietoja tai auttaa diagnostiikassa.

Pienillä lapsilla usein kasvojen tai pään alueella melko kovana tuntuva dermoidi-/epi- dermoidikysta näkyy lähes kaiuttomana tark- karajaisena muutoksena, joka voi aiheuttaa pienen painauman alla olevaan luuhun. Diag- noosiin ei tarvita lisäkuvantamista.

Lapsen tai teini-ikäisen nännin alla palpoitu- va, epäsymmetrisenkin tiiviys on yleensä nor- maalia rintarauhasta. Asia voidaan varmistaa kaikututkimuksella, mutta tavallisesti tämän normaaliin kehitykseen liittyvän löydöksen kuvantaminen on tarpeetonta.

Kasvuikässä kylkiluiden rustoliitoksessa mel- ko yleisesti esiintyvää epäsymmetriaa voi tar- vittaessa arvioida kaikukuvauksella. Keuhkojen röntgenkuvassa näkyvät luiset osat ovat tällöin yleensä normaalit.

Kaiuttomina lokeroina näkyvät lymfaattiset malformaatiot ovat suonimalformaatioista hel- poimmin diagnosoitavissa kaikukuvauksella. Muutoksen laajuuden arviointiin saatetaan tar- vita leikekuvantamista. Pienen vauvan heman- giooma voi olla riittävän varmasti diagnosoita- vissa ja seurattavissa UÄ-tutkimuksella. Muut verisuoniepämuodostumat vaativat yleensä myös lisäselvittelyjä magneettikuvauksella.

Muiden pehmytkudospattien etiologian sel- vittämisessä on kaikukuvauksen jälkeen har- kittava tilanteen mukaan leikekuvantamista ja näytteenottoa tai muutoksen poistoa.

- 23 Alkhori NA, Barth RA. Pediatric scrotal ultrasound: review and update. *Pediatr Radiol* 2017; 47:1125-33.
- 24 Riccabona M, Darge K, Lodo ML ym. ESPR Uroradiology taskforce: imaging recom- mendations in pediatric

uroradiology, part VIII: retrograde urethrography, imaging disorder of sexual development and imaging childhood testicular torsion. *Pediatr Radiol* 2015;45:2023-8.

Kivekset

Kaikukuvaus on erinomainen ja käytännössä ainoa kuvantamismenetelmä kivespussin ja kivesten tutkimukseen. Kivesten sijainti, ko- ko, kaikurakenne ja mahdolliset nivuskanav- an tai kivespussin nestekertymät tai tuumorit ovat hyvin nähtävissä. Verenkiertoa arvioidaan dopplerkuvauksella, mutta ennen murrosikää kivekset ovat pienikokoiset ja niiden verenkierron arviointi vaatii kokemusta sekä tarkoituk- seen sopivan laitteiston.

Kivesten UÄ-tutkimuksen yleisin syy on ki- pu ja/tai turvotus. Jos on vahva kliininen epäily kiveksen kiertymästä, tutkimus ei ole aiheelli- nen, sillä kiireellinen leikkaushoito parantaa kivesten ennustetta huomattavasti. Jos tilanne on sen sijaan epäselvä, kaikukuvaus on hyvä menetelmä jatkoselvittelyyn. Erityisesti ennen murrosikää yleisempi kivun syy on kiveslisäk- keen (appendix testis / appendix epididymis) kiertyminen ja siitä johtuva tulehdus, joka al- kuvaiheessa aiheuttaa usein lisäkiveksen tur- votusta ja lisää verkkyyttä. Kivestulehdukset yleistyvät murrosiässä, jolloin kookas ja vere- käs kives/lisäkives on nähtävissä UÄ-tutkimuk- sessa.

Kivesten erikokoisuus tai palpoituva patti on selvitetävä kaikukuvauksella. Kokoeroa voivat selittää kivespussin nestekertymät. Kiveksen kasvuun voivat vaikuttaa laskimokohjut, ja ne ovat hyvin diagnosoitavissa kaikututkimuksel- la. Kiveksissä voi esiintyä yksittäisiä, yleensä hyvänlaatuisia kalkkeumia tai lukuisia pieniä mikrokalkkeumia kauttaaltaan parenkyymien alueella. Myös kiveksen repeämät tai muut traumamuutokset ovat nähtävissä UÄ-tutki- muksella (23,24).

Lopuksi

Vaikka kaikukuvaus on lapsilla usein ensisijai- nen kuvantamistutkimus, se ei sovellu kaikkiin tilanteisiin. Luumuutosten diagnostiikassa rönt- genkuvaus on yleensä lapsillakin ensisijainen menetelmä murtumaa tai kasvainta epäiltäes- sä. Kaikukuvaus ei sovellu pään vammoihin, eikä se vastaa vatsan alueen vammoissa tark- kuudeltaan tietokonetomografiaa eikä sulje pois merkittäviä vammoja. Tutkimus ei saa viivästyttää kiireellistä leikkaushoitoa esi- merkiksi kiveskiertymässä eikä tietokonetomo- grafiaa vaikeissa vammoissa. ●

SIDONNAISUUDET

Raija Seuri, Maria Suo-Palosaari, Sanna Suoranta, Susanne Kapanen, Tiina Laurikainen, Jussi Tallus, Erkki Svedström: Ei sidonnaisuuksia. Sanna Toiviainen-Salo: Apurahat (Lastentautien tutkimussäätiö), lisenssitulot ja tekijänpalkkiot (Duodecim).