

<https://helda.helsinki.fi>

Sikiön synnytyksenaikaisen hapenpuutteen uusi tunnistamiskeino

Tarvonen, Mikko

2021

Tarvonen , M , Andersson , S & Teramo , K 2021 , ' Sikiön synnytyksenaikaisen hapenpuutteen uusi tunnistamiskeino ' , Duodecim , Vuosikerta. 137 , Nro 7 , Sivut 668-670 .
< <https://www.duodecimlehti.fi/xmedia/duo/duo16154.pdf> >

<http://hdl.handle.net/10138/342822>

publishedVersion

Downloaded from Helda, University of Helsinki institutional repository.

This is an electronic reprint of the original article.

This reprint may differ from the original in pagination and typographic detail.

Please cite the original version.

Mikko Tarvonen, Sture Andersson ja Kari Teramo

Siksak-löydös sykekäyrässä on sikiön happivajeen varhainen merkki

Sikiön synnytyksenaikaisen hapenpuutteen uusi tunnistamiskeino

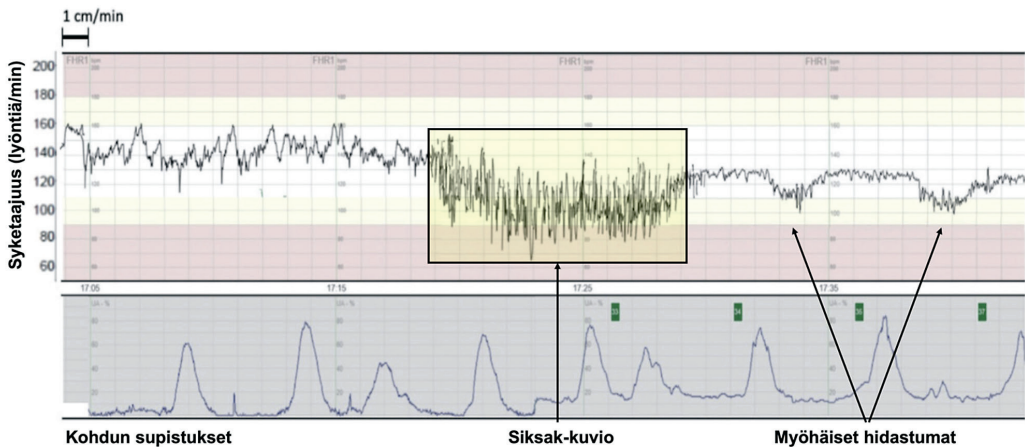
Sikiön voinnin seuranta kardiotokograafisesti (KTG) on ollut haastavaa jo puolen vuosisadan ajan. KTG-rekisteröinnin luotettavuutta heikentää suuri väorien positiivisten löydösten määrä. Lisäksi sykemuutosten tulkinnassa on havaittu suuria eroja synnytystä hoitavien asiantuntijoiden välillä ja jopa saman asiantuntijan tarkastellessa samaa KTG-rekisteröintiä toistamiseen (1). Epätarkkuudestaan huolimatta sikiön sydämen sykettä ja kohdun supistuksia rekisteröivästä KTG:stä on tullut sikiön voinnin seurannassa synnytyksen aikana yleisin käytetty menetelmä (2). KTG-rekisteröinnin käyttöönotto perustui sikiön asfyksian varhaiseen tunnistamiseen ja neurologisen sairastavuuden, erityisesti CP-vamman ja perinataalikuolleisuuden ehkäisyyn (3). Kokemus ja tutkimusnäyttö ovat sittemmin osoittaneet, että hypoksiaan viittaavat synnytyksenaikaiset sykemuutokset ovat hyvin yleisiä myös hyväkuuntoisilla sikiöillä niiden reagoidessa kohdun supistusten aiheuttamaan stressiin, ja toisaalta synnytykseen liittyvä sikiön kuolema tai CP-vamma ovat niin harvinaisia tapahtumia, että on miltei mahdotonta osoittaa niiden vähentyvän KTG-rekisteröinnin seurauksena (4,5). Esimerkiksi CP-vamman ennakoimisessa patologisten KTG-muutosten tarkkuus oli 0,14 % ja väorien positiivisten KTG-muutosten esiintyvyys yli 99 % (4). Pienen riskin synnytyksissä jatkuvana toteutettu KTG-rekisteröinti on johtanut keisarileikkausten lisääntymiseen ilman vastasyntyneiden sairastavuuden vähentymistä (4,6).

Ideaalitilanteessa sikiövalvonta tunnistaa uhkaavan hapenpuutteen varhain, jolloin oikea-aikaiset interventiot voivat ehkäistä tai vähentää vaurioita

Ideaalitilanteessa sikiövalvonnan pitäisi tunnistaa uhkaava hapenpuute varhain, jolloin oikea-aikaiset interventiot voisivat ehkäistä tai vähentää vaurioita. Täysiaikaisilla vastasyntyneillä merkittävin asfyksiaan johtanut syy on epäonnistuminen sikiön voinnin tarkkailussa synnytyksen aikana (7,8). Tavallisimpia virheitä ovat KTG-rekisteröinnin virheellinen tulkinta, heikkolaatuinen KTG-rekisteröinti, pitkät rekisteröintitauot synnytyksen aktiivisessa vaiheessa ja hidas reagointi KTG-muutoksiin sekä varomaton supistuksia tihentävän oksitosiinin käyttö (7,8).

KTG-rekisteröinnin tarkkuutta on pyritty parantamaan lisämenetelmien avulla. Sikiön päänahasta otettava kapillaariverinäytteen (mikroverinäyte) analysointi tai KTG-rekisteröintiin yhdistetty sikiön EKG-signaalin ST-analyysi eivät kuitenkaan ole ratkaisseet ongelmaa. Mikroverinäytteen pH- ja laktaattiarvot korreloivat heikosti vastasyntyneen Apgarin pisteisiin, ja tutkimusnäyttö ST-analyysin vaikutuksesta vastasyntyneen sairastavuuteen ja keisarileikkausten määrään on ollut ristiriitaista (9–12).

Sikiön fysiologisten muutosten tulkinnan yhdistäminen KTG-käyrän sykemuutoksiin voi parhaimmillaan auttaa ehkäisemään ja tunnistamaan hapenpuutetta sekä minimoimaan tarpeettomat toimenpiteet ja puuttumisen synnytyksen luonnolliseen kulkuun (13,14). Fysiologinen KTG-tulkinta pyrkii selittämään tilannetta, jossa sikiö puolustautuu synnytykseen liittyvää stressiä vastaan, ja samalla havainnoimaan, kuinka sikiö voi asteittain menettää



KUVA. Kolmekymmentäviisivuotiaan ensisynnyttäjän synnytyksenaikainen KTG-rekisteröinti raskausviikolla 42 + 1. Vasemmalla sykkeen normaali perustaso, jota seuraa kymmenen minuuttia kestävä siksak-kuvio. Sykekäyrän toistuvat myöhäiset hidastumat seuraavat siksak-kuviota. Myöhäiset hidastumat alkavat supistushuipun jälkeen ja ovat useimmiten viite sikiön hypoksemiasta tai hypoksiasta. Löydös sopii sikiön yliaikaisuuteen ja siitä johtuvaan istukan vajaatoimintaan. Supistustiheys on normaali, 2–3 supistusta kymmenessä minuutissa. Siksak-kuvio alkoi 105 minuuttia ennen, kuin lapsi syntyi spontaanisti takaraivotarjonnassa. Napavaltimoveren verikaasuanalyysi sopi sikiön happivajeeseen: napavaltimon pH 7,09, emäsyylimäärä –12,9 mmol/l ja happiosapaine 1,9 kPa. Apgarin pisteet olivat 7 ja 7 yhden ja viiden minuutin iässä.

Muokattu lähteestä (16). Lupa kuvan käytölle saatu lehden kustantajalta (John Wiley & Sons, Inc).

kompensointiokykynsä hapenpuutteen aikana (15). Uusi suomalainen tutkimusnäyttö viittaa siihen, että sikiön happivaje synnytyksen aikana kehitty useimmiten asteittain ja prosessin alkuvaiheessa poikkeava löydös on sikiön sykekäyrän siksak-kuvio KTG-rekisteröinnissä (**KUVA**) (16).

Siksak-kuviolla tarkoitetaan sikiön sykkeen korostunutta vaihtelua, jonka amplitudi on yli 25 lyöntiä minuutissa ja kesto 2–30 minuuttia (**KUVA**) (16,17). Sykekuvion samankaltaisuudesta huolimatta siksak-kuvio erotetaan keston perusteella saltatorisesta sykemutoksesta eli yli 30 minuuttia kestävästä korostuneesta vaihtelusta (16–18). Sykkeen vaihtelun arviointi KTG-rekisteröinnissä kuuluu kättilön ja synnytyslääkärin perustaitoihin.

Helsingin yliopistollisessa sairaalassa suoritetussa 4988 täysiaikaisen synnytyksen kohorttitutkimuksessa KTG-rekisteröinnit arvioi kaksi kokenutta perinatologia. Arvioiden yhteneväisyys oli 86 %. Siksak-kuvio todettiin 11,7 %:lla sikiöistä synnytyksen viimeisen kahden tunnin aikana (16). Siksak-kuvio oli yhteydessä napavaltimoveren asidoosiin, pieniin Apgar-pisteisiin, lisääntyneeseen vastasyntyneen

intubaation ja tehohoidon tarpeeseen sekä hypoglykemiaan ensimmäisen 24 tunnin aikana syntymän jälkeen (16). Lisäksi 194:ltä ≤ 7 Apgarin pistettä saaneelta vastasyntyneeltä ja näiden terveeltä verokkiryhmäältä tutkittiin napaverestä hapenpuutteen merkkiaine erytropoietiini (EPO). EPO-pitoisuus oli merkitsevästi suurempi niillä vastasyntyneillä, joiden KTG-rekisteröinnissä esiintyi siksak-kuvio (18). Vakava komplikaatio (napavaltimon pH < 7,10 tai emäsyylimäärä < –12,0 mmol/l ja/tai Apgarin pisteet 5 minuutin iässä ≤ 4 tai keskivaikea/vaikea enkefalopatia) todettiin 160 vastasyntyneellä. Näistä 45 %:lla siksak-kuvio esiintyi sykekäyrässä, kun 3 620 hyväkuntoisesta vastasyntyneestä vastaava sykemutoksesta todettiin vain 6 %:lla (16). Esiintyessään siksak-kuvio edelsi klassista sikiöasfyksian merkkiä eli myöhäisiä hidastumia 88 %:ssa tapauksista (**KUVA**). Normaali KTG-rekisteröinti edelsi siksak-kuviota 90 %:ssa tapauksista, kun taas siksak-jaksojen jälkeen normaali KTG-rekisteröinti havaittiin vain 1 %:ssa. (16). Löydökset viittaavat vahvasti siihen, että siksak-kuvio on varhainen merkki sikiön happivajeesta, mikä korostaa sen kliinistä merkitystä. Tulos viittaa siihen, että sikiölle

synnytyksessä kehittyvä hapenpuute voidaan todentaa varhain KTG-rekisteröinnistä tunnistamalla siinä esiintyviä siksak-kuvioita. Interventioiden kiireellisyys esimerkiksi tilanteessa, jossa siksak-kuvio esiintyy synnytyksen ponnistusvaiheessa, vaatii jatkotutkimuksia. Vastasyntyneen ja lapsen seurantatutkimukset ovat suunnitteluvaiheessa.

Äidin ja syntymättömän lapsen turvallisuus on keskeisin laadukasta synnytyksen hoitoa määrittävä periaate. Arviolta joka kymmenes

vastasyntyneiden neurologisista vaurioista johtuu synnytyksen aikaisesta hapenpuutteesta (19). Sikiöasfyksian ja vastasyntyneiden hypoksis-iskeemisen aivovaurion aiheuttaman vammaisuuden vuoksi menetettyjen työvuo- sien ennuste on yhteneväinen tyyppin 2 diabe- teksen ja HIVin kanssa (20). Seurantatutki- mukset näyttävät, vähentääkö sikiön sykekäy- rän siksak-löydöksen tunnistaminen sikiön hypoksiaan liittyviä komplikaatioita. ■



MIKKO TARVONEN, kättilö, tutkija
HUS Naistentaudit ja synnytykset, HYKS Naistenklinikka

STURE ANDERSSON, neonatologian emeritusprofessori, tutkija

Lastenklinikka, Helsingin yliopisto ja HUS

KARI TERAMO, professori, senioritutkija
HYKS Naistenklinikka

SIDONNAISUUDET

Mikko Tarvonen: Luentopalkkio/asiantuntijapalkkio (Etelä-Karjalan sosiaali- ja terveystyöpiiri, Päijät-Hämeen hyvinvointiyhtymä, Tamperen yliopistollinen sairaala, Pohjois-Pohjanmaan sairaanhoitopiiri, Etelä-Pohjanmaan sairaanhoitopiiri, Kymenlaakson sosiaali- ja terveystyöpiiri, Kuopion yliopistollinen sairaala, Tampereen ammattikorkeakoulu, Jyväskylän ammattikorkeakoulu, Metropolia ammattikorkeakoulu, Mehiläinen Länsi-Pohja Oy, Suomen Kättilöliitto, Rigshospitalet RH, Landspitali Island, Satakunnan sairaanhoitopiiri, Keski-Suomen keskussairaala)

Sture Andersson: Luentopalkkio/asiantuntijapalkkio (Chiesi Pharma AB)

Kari Teramo: Ei sidonnaisuuksia

KIRJALLISUUTTA

- Rhöse S, Heinis AM, Vandenbussche F, ym. Inter- and intra-observer agreement of non-reassuring cardiotocography analysis and subsequent clinical management. *Acta Obstet Gynecol Scand* 2014;93:596–602.
- Sabiani L, Le Dû R, Loundou A, ym. Intra- and interobserver agreement among obstetric experts in court regarding the review of abnormal fetal heart rate tracings and obstetrical management. *Am J Obstet Gynecol* 2015;213:856.e1–8.
- Nelson KB, Dambrosia JM, Ting TY, ym. Uncertain value of electronic fetal monitoring in predicting cerebral palsy. *N Engl J Med* 1996;334:613–8.
- Alfirevic Z, Devane D, Gyte GM, ym. Continuous cardiotocography (CTG) as a form of electronic fetal monitoring (EFM) for fetal assessment during labour. *Cochrane Database Syst Rev* 2017;2:CD006066.
- Frey HA, Liu X, Lynch CD, ym. An evaluation of fetal heart rate characteristics associated with neonatal encephalopathy: a case-control study. *BJOG* 2018;125:1480–7.
- Devane D, Lalor JG, Daly S, ym. Cardiotocography versus intermittent auscultation of fetal heart on admission to labour ward for assessment of fetal wellbeing. *Cochrane Database Syst Rev* 2017;2:CD005122.
- Berglund S, Grunewald C, Petterson H, ym. Severe asphyxia due to delivery-related malpractice in Sweden 1990–2005. *BJOG* 2008;115:316–23.
- Hove LD, Bock J, Christoffersen JK, ym. Analysis of 127 peripartum hypoxic brain injuries from closed claims registered by the Danish Patient Insurance Association. *Acta Obstet Gynecol Scand* 2008;87:72–5.
- Kruger K, Hallberg B, Blennow M, ym. Predictive value of fetal scalp blood lactate concentration and pH as markers of neurologic disability. *Am J Obstet Gynecol* 1999;181:1072–8.
- Jørgensen JS, Weber T. Fetal scalp blood sampling in labor - a review. *Acta Obstet Gynecol Scand* 2014;93:548–55.
- Ojala K, Väärämäki M, Mäkilallio K, ym. A comparison of intrapartum automated fetal electrocardiography and conventional cardiotocography – a randomised controlled study. *BJOG* 2006;113:419–23.
- Lopes-Pereira J, Costa A, Ayres-De-Campos D, ym. Computerized analysis of cardiotocograms and ST signals is associated with significant reductions in hypoxic-ischemic encephalopathy and cesarean delivery: an observational study in 38,466 deliveries. *Am J Obstet Gynecol* 2019;220:269.e1–8.
- Ayres-de-Campos D, Arulkumaran S. FIGO consensus guidelines on intrapartum fetal monitoring: physiology of fetal oxygenation and the main goals of intrapartum fetal monitoring. *Int J Gynaecol Obst* 2015;131:5–8.
- Jia YJ, Chen X, Cui HY, ym. Physiological CTG interpretation: the significance of baseline fetal heart rate changes after the onset of decelerations and associated perinatal outcomes. *J Matern Fetal Neonatal Med*;2019:18:1–6.
- Ugwumadu A. Are we (mis)guided by current guidelines on intrapartum fetal heart rate monitoring? Case for a more physiological approach to interpretation. *BJOG* 2014;121:1063–70.
- Tarvonen M, Hovi P, Sainio S, ym. Intrapartum zigzag pattern of fetal heart rate is an early sign of fetal hypoxia: a large obstetric retrospective cohort study. *Acta Obstet Gynecol Scand* 2021;100:252–62.
- Gracia-Perez-Bonfils A, Vigneswaran K, Cuadras D, ym. Does the saltatory pattern on cardiotocograph (CTG) trace really exist? The ZigZag pattern as an alternative definition and its correlation with perinatal outcomes. *J Matern Fetal Neonatal Med*, julkaistu verkossa 13.11.2019. DOI: 10.1080/14767058.2019.1686475.
- Tarvonen M, Sainio S, Hämäläinen E, ym. Saltatory pattern of fetal heart rate during labor is a sign of fetal hypoxia. *Neonatology* 2020;117:111–7.
- McIntyre S, Taitz D, Keogh J, ym. A systematic review of risk factors for cerebral palsy in children born at term in developed countries. *Dev Med Child Neurol* 2013;55:499–508.
- GBD 2016 DALYs and HALE Collaborators. Global, regional, and national disability-adjusted life-years (DALYs) for 333 diseases and injuries and healthy life expectancy (HALE) for 195 countries and territories, 1990–2016: a systematic analysis for the Global Burden of Disease Study 2016. *Lancet* 2017;390:1260–344.