

Músculo piramidal: estudo de 341 casos

Pyramidal muscle: study of 341 cases

Sérgio Ricardo Matos Rodrigues da Costa¹, Sandro Cilindro de Souza¹, Fabiana Paim Rosa² *

¹Perito Médico-Legal da Secretaria de Segurança Pública do Estado da Bahia, Brasil; ²Professora Adjunta de Patologia do Instituto de Ciências da Saúde, UFBA.

Resumo

Introdução: o estudo do piramidal, a despeito do tamanho reduzido e da função rudimentar desse músculo, tem revelado interesse renovado devido à sua utilidade em diversas condições clínicas. **Objetivo:** identificação do músculo piramidal em um grupo de cadáveres de mestiços provenientes das duas principais regiões metropolitanas do estado da Bahia (Salvador e Feira de Santana). **Metodologia:** estudo retrospectivo de necropsias nas quais os piramidais foram expostos para visualização e contagem direta. **Resultados:** músculo piramidal bilateral: 73,3%; unilateral: 5%; ausente: 21,7%. **Conclusões:** os achados sugerem que a presença do músculo foi correlacionada fracamente com características demográficas regionais em uma população miscigenada.

Palavras-Chave: Músculos abdominais. Anatomia. Variação anatômica.

Abstract

Introduction: the study of the pyramidal, despite the small size and rudimentary muscle function, has revealed renewed interest due to your usefulness in various clinical conditions. **Objective:** pyramidal muscle identification in a group of corpses of mestizos of various ethnicities from the two main metropolitan regions of the state of Bahia (Salvador and Feira de Santana). **Methodology:** retrospective study of necropsies in which pyramidal muscles were exposed to view and direct count. **Results:** bilateral pyramidal muscle: 73.3%, unilateral: 5% and absent: 21.7%. **Conclusions:** the findings suggest that the presence of muscle was weakly correlated by demographic characteristics in a racially mixed population regional.

Keywords: Abdominal muscles. Anatomy. Anatomical variation.

INTRODUÇÃO

O piramidal é um pequeno músculo bilateral, plano e alongado, localizado na parede abdominal anteroinferior, imediatamente lateral à linha mediana. Está situado na bainha do reto abdominal, imediatamente adiante desse músculo. Como o nome indica, o piramidal tem forma triangular, com base em posição distal e vértice em situação proximal. Ocasionalmente, o piramidal apresenta forma quadrangular. O músculo se origina de fibras tendíneas do ligamento púbico anterior e da superfície ventral da pube, entre a sínfise e o tubérculo púbico. Essa origem mede 2 a 3 cm de largura e 3 a 5 mm de espessura. A porção carnosa do músculo se reduz à medida que sobe, terminando em uma extremidade superior pontiaguda, que se insere na linha alba por uma série de feixes tendinosos, em um ponto equidistante entre o umbigo e a pube.¹⁻⁸ O piramidal mede entre 1,5 e 12 cm de altura, com uma média de 6,8 cm. Não há diferenças significativas nas dimensões dos músculos direito e esquerdo.⁸ O piramidal pode ser duplo

uni ou bilateralmente e maior à direita ou à esquerda.³

A face posterior do piramidal se une ao reto abdominal por meio de uma tênue lâmina fibrosa. A face anterior é separada da tela subcutânea por uma estrutura fibrosa mais resistente – a lâmina anterior da bainha do reto abdominal. A parte mais distal dessa face é cruzada pela porção medial do canal inguinal. O piramidal é vascularizado por ramos da artéria epigástrica inferior e é inervado por ramificações do nervo subcostal.^{1-7,9}

Atualmente, o estudo do músculo piramidal tem revelado interesse renovado devido à sua utilidade em diversas condições clínicas. No fechamento de feridas complexas em tornozelos e pés, o músculo pode ser usado como um enxerto muscular.¹⁰ Em cirurgias na cavidade peritoneal, a fixação do piramidal na linha alba serve como uma referência para a realização de uma laparotomia mediana precisa.⁷ O piramidal também é utilizado, em conjunto com a fáscia adjacente do reto abdominal⁶, para suspensão da uretra em incontinência urinária, além de ser uma fonte potencial de células-tronco a serem utilizadas na degeneração do esfíncter uretral.¹¹ Experimentalmente, ainda poder ser utilizado em testes com toxina botulínica.¹²

Na literatura pesquisada pelos autores, não foram encontrados estudos sobre a frequência de músculos

Correspondente/Corresponding: *Fabiana Paim Rosa – Instituto de Ciências da Saúde, Universidade Federal da Bahia. – End: Av. Reitor Miguel Calmon, s/n, Vale do Canela. Salvador, BA – CEP: 40110-100. – Tel: (71)99104-5138 – E-mail: fabianapaim@hotmail.com

piramidais em populações com as características demográficas encontradas no Brasil e, especificamente, na Bahia (mestiços de diversas etnias).

O objetivo desta pesquisa foi identificar o músculo piramidal em um grupo de cadáveres oriundos de uma população miscigenada das duas principais regiões metropolitanas do estado da Bahia (Salvador e Feira de Santana).

METODOLOGIA

Estudo retrospectivo realizado no período de 01 de julho de 2007 até 31 de março de 2017, nos Institutos Médico-Legais de Salvador (Nina Rodrigues) e de Feira de Santana.

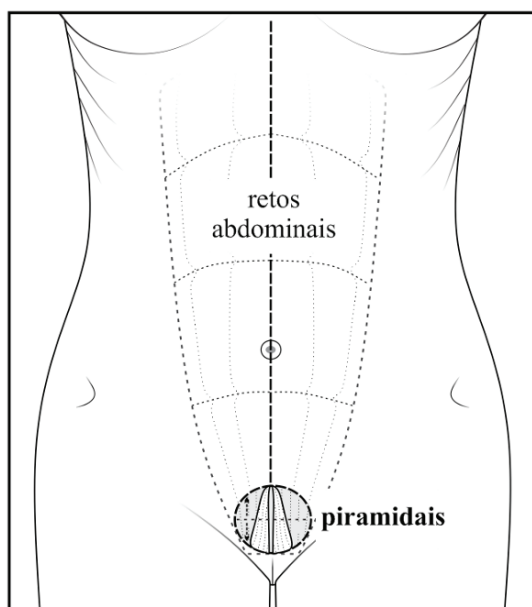
Foram incluídos, nesse trabalho, todos os cadáveres de adultos examinados diretamente pelos autores durante avaliações habituais de necropsia nas quais foram contabilizados os músculos piramidais.

Foram excluídos do estudo corpos com uma ou mais das seguintes condições: menores de 18 anos de idade, gestantes (no momento da necropsia), presença de cicatrizes ou suturas de laparotomia e cadáveres putrefeitos.

O abdome foi aberto por incisão mediana xifopúbica. Ao serem dissecados lateralmente os retalhos em nível subcutâneo, o piramidal de cada lado foi exposto por meio de uma incisão transversa e uma abertura da parte distal da lâmina anterior da bainha dos retos abdominais (Figura 1). Os músculos foram examinados por observação simples e direta. Os dados obtidos foram inseridos em planilha do *software Microsoft Office Excel (Microsoft Corporation)* para análise estatística descritiva (percentual de frequência).

A pesquisa seguiu os trâmites legais determinados pela resolução 466/12 do Conselho Nacional de Saúde no que se refere à pesquisa em seres humanos e de acordo com os princípios da declaração de Helsinque.

Figura 1 – Exposição dos músculos piramidais.



Fonte: Elaborado pelos autores

RESULTADOS

Ao todo, foram contabilizadas 2530 necropsias de rotina. O músculo piramidal foi pesquisado em 341 desses exames (7,4%). Os cadáveres observados para a presença do músculo (341) eram principalmente de homens (85,9% – 293 de 341), mestiços (84,5% – 288 de 341), com idade média de 33,6 anos. O piramidal foi encontrado na maioria dos cadáveres (78,3% – 267 de 341), sobretudo bilateralmente (73,3% – 250 de 341). Levando-se em conta o gênero, o piramidal foi mais frequentemente encontrado em mulheres (93,8% – 46 de 48 mulheres).

Não foram encontrados músculos piramidais duplicados ou músculos bilaterais com tamanhos diferentes.

A caracterização da população estudada foi resumida nas tabelas 1 e 2.

Tabela 1 – Características gerais da população estudada.

Variáveis	Resultados	
N	341	
idade	18 a 89 anos, média 33,6 anos	
peso	46,5 a 90,5 Kg, média 69,5 Kg	
altura	1,67 a 1,82 m, média 1,71 m	
sexo	feminino	14,1% (48)
	masculino	85,9 % (293)
etnia	faioderma (mulatos)	84,5% (288)
	leucoderma (branco)	7,6% (26)
	melanoderma (negros)	6,7% (23)
	xantoderma (indígenas)	1,2% (4)
piramidal	bilateral	73,3% (250)
	ausente	21,7% (74)
	unilateral	5% (17) direita: 2% (7) esquerda: 3% (10)

Fonte: Dados dos autores

Tabela 2 – Frequência de acordo com o gênero

Sexo	Bilateral	Direita	Esquerda	Ausente
masculino	70,0% (205)	2,4% (7)	2,7% (8)	24,9 % (73)
feminino	93,8% (45)	0	2,1% (1)	4,2% (2)

Fonte: Dados dos autores

DISCUSSÃO

A escassez de dados encontrados pelos autores dificultou uma análise comparativa e limitou a discussão do assunto. Poucos trabalhos abordam o tema de modo específico e metódico.^{5, 8} O presente estudo procura oferecer informações que possam suprir essa lacuna de conhecimento.

Na corrente casuística, a ausência do músculo (21,7%) foi notavelmente similar à relatada na literatura (17,7% a 21,3%).^{3, 5, 7, 8} Esses dados consistentes sugerem que a presença ou a ausência dos piramidais pode ser pouco

influenciada por características demográficas regionais ou por razões étnicas. Na população ocidental, em geral, o piramidal pode estar ausente em cerca de 10% a 20% das vezes (sobretudo em indivíduos caucasóides), situação em que a extremidade inferior do reto abdominal torna-se, proporcionalmente, mais larga. Esse músculo também pode faltar unilateralmente.¹⁻⁷ Ele está ausente em muitas espécies de mamíferos, incluindo antropóides. No ser humano, sua presença revela uma distribuição variável. Em caucasóides, africanos e asiáticos, sua ausência tem sido constatada em cerca de 20%, 10% e 5% dos casos, respectivamente.^{3, 5, 8}

Tradicionalmente, a única função atribuída ao músculo piramidal é o tensionamento da linha alba.¹⁻⁷ Essa função tem sido considerada rudimentar e de pouca importância.^{3, 7} No entanto, a alta frequência encontrada na presente série (78,8%) e em outros relatos (78,7% e 82,3%)^{3, 5, 7} sugere a existência de ações adicionais que justificam a presença desse músculo. O piramidal apresenta uma composição mista de fibras musculares, possuindo tanto fibras do tipo I (vermelhas, de contração lenta), quanto do tipo II (brancas, de contração rápida), predominando as primeiras, o que lhe confere uma geração muito pequena de força.¹³ A ação tônica das fibras vermelhas pode atuar como um reforço contrátil para a parte anteroinferior da parede abdominal, visto que, nessa zona, a lâmina posterior do músculo reto abdominal é ausente.^{1-5, 7} O efeito final suposto seria a redução da incidência de abaulamentos e herniações infraumbilicais. Sua ação seria particularmente útil durante a gestação, o que poderia explicar a maior ocorrência de músculos piramidais no sexo feminino (95,9%). Ademais, pequenos músculos geralmente possuem maiores densidades de fuso muscular do que os grandes músculos. A maior concentração de fuso é atribuída à capacidade de os pequenos músculos produzirem movimentos mais precisos, como movimentos posturais finos, que, portanto, exigem maior retroalimentação proprioceptiva. Os movimentos dos pequenos músculos são deduzidos a partir de sua fixação, da direção das fibras musculares e da atividade eletromiográfica. Entretanto, músculos como os piramidais são tão pequenos e estão em posição com vantagem mecânica tão reduzida, que sua capacidade de produzir movimento é questionável. Além disso, pequenos músculos, como o piramidal, são redundantes em relação a outros grandes músculos que têm vantagem mecânica (retos abdominais).

Portanto, hoje, acredita-se que os pequenos músculos podem funcionar mais como órgãos de propriocepção e que os maiores músculos são os produtores de movimentos.⁷ Nesse contexto, o piramidal poderia ser visto mais adequadamente como uma estrutura especializada do que como um músculo vestigial.

CONCLUSÕES

Os achados sugerem que a presença do músculo piramidal foi fracamente correlacionada com características demográficas regionais em uma população miscigenada.

REFERÊNCIAS

1. ELLIS, H. **Clinical anatomy: a revision and applied anatomy for clinical students**. 9. ed. Oxford: Blackwell Science, 1997.
2. VOLG, A. W.; MITCHEL, A.W. M. **Gray's anatomy for students**. 2. ed. Philadelphia: Elsevier, 2010.
3. GRAY, H. **Gray's anatomy**. 37. ed. London: Churchill Livingstone, 1989.
4. MONKHOUSE, S. **Master medicine: clinical anatomy**. Kidlington: Elsevier, 2001.
5. TESTUT, L.; LATARJET, A. Músculos del abdomen: piramidal del abdomen. In: TESTUT, L. **Compêndio de anatomia humana**. 9. ed. Barcelona: Salvat, 1954-1958. v. 1. p. 925-927.
6. DICKSON, M. J. The pyramidalis muscle. **J. obstet. gynaecol.**, Toronto, v. 19, n. 3, p. 300, July, 1999.
7. MOORE, K. L.; DALLEY, A. F. Músculos da parede abdominal anterolateral. In: MOORE, K. L.; DALLEY, A. F. **Anatomia orientada para a clínica**. 4. ed. Rio de Janeiro: Guanabara Koogan, 2001. p. 156-157.
8. DE SOUZA, L. et al. Estudio anatómico del músculo piramidal en el hombre. **Rev. chil anat.**, Temuco, CL., v. 13, 1, p. 49-54, 1995.
9. KOUNOSUKE, T. Anatomical significance of the nerve to the pyramidalis muscle: a morphological study. **Anat. sci. int.**, Carlton, AU., v. 81, n. 4, p. 210-224, apr. 2006.
10. VAN LANDUYT, K. et al. The pyramidalis muscle free flap. **J. plast. reconstr. aesthet. surg.**, v. 56, n. 6, p. 585-592, Sept. 2003.
11. SUMINO, Y. et al. Long-term cryopreservation of pyramidalis muscle stem cells for treatment of post-prostatectomy stress urinary incontinence. **Prostate**, New York, v. 71, n. 11, p. 1225-1230, Jan. 2011.
12. PELLETT, S. et al. Activity of botulinum neurotoxin type D (strain 1873) in human neurons. **Toxicon**, Oxford, GB, v.101, p. 63-69, July, 2015.
13. LOVERING, R. M.; ANDERSON, L. D. Architecture and fiber type of the pyramidalis muscle. **Anat. Sci. Int.**, Carlton, v. 83, n. 4, p. 294-297, 2008.

Submetido em: 13/10/2017

Aceito em: 01/11/2017