

Efeitos biológicos do plasma rico em plaquetas

Miguel Gustavo Setúbal Andrade¹

Danilo Borges Dantas²

Moisés Sadigursky³

Resumo

Muitas pesquisas têm investigado variáveis que influenciam a velocidade de cicatrização, especialmente alguns biomateriais e suas propriedades frente ao processo de reparo tecidual. O plasma, rico em plaquetas, (PRP) é um adjuvante recentemente introduzido nesse contexto. Esse biomaterial, de acordo com as suas características, é também conhecido por outras denominações na literatura. Gel de plaquetas, fonte autógena de fator de crescimento, coquetel natural de fatores de crescimento, tecido rico em plaquetas e concentrado plaquetário são as sinônimos do PRP. Independentemente da denominação recebida, desde seu lançamento tem crescido a esperança de que ele intensifique a neoformação óssea. A sua vasta utilização em diversos segmentos da cirurgia foi revisada, com um enfoque maior nas pesquisas de reconstruções ósseas, enxertos, bioengenharia e osteointegração. Foram revisados e discutidos os achados de ensaios clínicos, pesquisas com animais e com cultura de células avaliando-se a eficácia do PRP como potencializador do reparo tecidual e as possibilidades do seu uso isolado e associado a outros biomateriais. A experiência dos autores com a utilização do PRP também foi apresentada e discutida.

Palavras-chave: plasma rico em plaquetas; fatores de crescimento; osteogênese.

INTRODUÇÃO

A otimização do reparo tecidual tem sido almejada em diversas áreas cirúrgicas.^(1, 2) As pesquisas de variáveis que acelerem a cicatrização têm resultado na utilização de diversos biomateriais, ampliando-se o conhecimento a cerca de suas propriedades e acerca do próprio processo de reparo.

Essa tendência resultou numa euforia em torno do plasma rico em plaquetas (PRP), mas as opiniões sobre a relevância do seu papel biológico foram bastante controversas.⁽²⁾

Diversos protocolos de reparo tecidual foram avaliados como mecanismos para se analisar o potencial osteogênico do PRP. O fundamento de sua utilização no processo de regene-

ração óssea tem respaldo no princípio de que os fatores de crescimento plaquetários atuam diretamente, aumentando a proliferação de pré-osteoblastos, e indiretamente, por promover uma maior angiogênese.⁽³⁾

Outro importante fator adicional que sustenta a mais rápida cicatrização do osso é a melhora do reparo dos tecidos moles que revestem defeitos ósseos tratados com enxerto e PRP, resultando em melhor cobertura do microambiente ósseo em cicatrização.⁽⁴⁾ Os achados de ensaios clínicos, pesquisas com animais e com cultura de células nos quais se avaliou a eficácia do PRP como potencializador do reparo tecidual são apresentados e discutidos neste es-

¹ Doutorando em Imunologia pelo Programa de Pós-graduação em Imunologia – ICS-UFBA. Fundação Baiana para Desenvolvimento das Ciências.

² Residente em Cirurgia e Traumatologia Buco-Maxilo-Facial do Hospital Geral Roberto Santos – SESAB.

³ Professor do Programa de Pós-graduação em Imunologia –ICS-UFBA.

Correspondência para / Correspondence to:
Avenida Silveira Martins, nº 3386 - Cabula.
41150-100 Salvador – Bahia – Brasil
Tel./fax: (71) 3257-8200.
E-mail: miguelsetubal@hotmail.com

tudo. Os autores também analisam a sua experiência no manejo desse concentrado plaquetário, considerando um modelo de enxertos aposicionados como desafio às propriedades do PRP.

REVISÃO DA LITERATURA

Reparo de defeitos ósseos experimentais

O defeito cirúrgico mais comum na prática odontológica é um alvéolo pós-exodontia. O seu preenchimento precoce por osso trabecular maduro e a maior epitelação da sua superfície foram atribuídos à adição de PRP no seu interior.⁽⁵⁾ A repleção de alvéolos de terceiros molares com o coágulo do PRP diminuiu a profundidade de sondagem e a retração gengival na face distal do segundo molar quando comparadas com valores obtidos após uma cicatrização sem esse adjunto.⁽⁶⁾

O PRP melhorou o reparo de defeitos cirúrgicos no crânio de coelho, enxertados com osso xenógeno ou alógeno.⁽⁷⁾ O incremento do reparo só foi atribuído ao PRP quando ele estava associado ao osso xenógeno. O PRP, nesses defeitos, aumentou a expressão de proteína morfogenética óssea (BMP), colágeno I, osteocalcina, osteopontina, osteonectina em diferentes fases do reparo, numa correlação direta com a sua plaquetometria.⁽⁷⁾

O maior desafio ao PRP foi avaliado quando se comparou, no crânio de coelho, uma cavidade vazia a outras preenchidas com osso autógeno ou com PRP isolados, e com osso autógeno associado ao PRP.^(8, 9) O PRP isolado induziu uma ossificação semelhante à da cavidade vazia. O enxerto autógeno, associado ou não ao PRP, mostrou o melhor comportamento, embora o uso associado tenha incrementado o trabeculado e a radiopacidade.⁽⁹⁾

O crânio de coelhos não apresenta diâmetro suficiente para comportar muitos defeitos críticos.⁽⁸⁾ Se assim fosse, os resultados da associação do enxerto autógeno com o PRP seriam melhores, como foi constatado em defeitos extensos na mandíbula de cães.⁽⁹⁾ Outro grande desafio imposto ao PRP foi a cicatrização de defeitos no fêmur de ratos diabéticos. A

deposição de osso nos animais diabéticos, nos quais foi colocado o PRP, foi semelhante à observada em ratos endocrinologicamente normais e significativamente superior à dos ratos cujo defeito cicatrizou sem PRP. Nesse último, a formação de cartilagem foi intensa.⁽⁹⁾

Levantamento da membrana sinusal

A incorporação do PRP a esse protocolo de espessamento das maxilas objetiva melhorar o manuseio do enxerto, uma vez que se faz mandatório seu uso na forma particulada.⁽¹⁰⁾ Obviamente, espera-se também intensificar o reparo ósseo, considerando que fatores de crescimento plaquetário serão liberados no meio.⁽¹¹⁾

Para preencher o espaço entre as paredes ósseas e a membrana sinusal, foi empregado PRP associado com osso autógeno, com osso xenógeno ou BMP.⁽¹⁰⁾ Nos seios maxilares reconstruídos com enxertos associados a PRP, a densidade óssea foi maior que no lado controle.⁽¹¹⁾ A neoformação óssea com o PRP só foi menor do que a observada nos seios maxilares preenchidos com osso autógeno associado a BMP.⁽¹⁰⁾

Em alguns casos de levantamento sinusal, optou-se pela instalação imediata de implantes de titânio.⁽¹⁰⁾ A osteointegração foi mais evidente quando enxerto xenógeno e BMP, sem PRP, preenchiam a cavidade sinusal.⁽¹⁰⁾ As perdas de implantes em avaliações mediatas não diferiram com o uso do PRP.⁽¹²⁾ Outros resultados discordam desses achados, ao demonstrarem uma maior interface de osteointegração com os implantes de titânio quando o PRP foi associado a osso autógeno ou aloplástico no levantamento da membrana do seio maxilar. O material aloplástico induziu fibrose na interface entre osso e implante.⁽¹²⁾

Preenchimento de espaços entre implantes e o leito cirúrgico

Um questionamento importante é se o PRP pode modificar a osseointegração dos implantes de titânio convencionalmente instalados no osso. Esse fenômeno só foi intensificado numa plaquetometria entre 503.000 a 1.700.000cels/il, e valores abaixo ou acima des-

sa faixa não ocasionaram diferenças de resultados.⁽¹²⁾ Os resultados desfavoráveis foram atribuídos ao mecanismo de aplicação do PRP no alvéolo, realizado com uma seringa de insulina. Esse procedimento alargou o diâmetro do alvéolo e diminuiu o contato inicial entre osso e implante, um importante critério para osteointegração.⁽¹²⁾ Outra situação corriqueira é o preenchimento do inevitável espaço entre osso e implante de titânio quando este é colocado no alvéolo imediatamente após uma exodontia. Nessa situação, a associação do PRP com osso xenógeno fresco não induziu uma maior osteointegração, nem aumentou o torque necessário para a remoção do implante.⁽¹³⁾ O osso desmineralizado mostrou resultados mais satisfatórios para osteointegração e, juntamente com o PRP, intensificou a interação entre implante e osso.⁽¹⁴⁾

Utilização nas reconstruções dos maxilares

A divulgação do PRP ocorreu através da publicação de casuísticas de reconstruções mandibulares e de rebordos alveolares fissurados, cujos excelentes resultados foram a ele atribuídos.⁽¹⁵⁾ O osso enxertado em conjunto com PRP ostentava matriz mais densa e uma maior maturidade radiográfica do que aquele enxertado sem a adição do PRP.⁽¹⁶⁾

Esses resultados foram validados por alguns autores^(17, 18), que obtiveram melhor integração do enxerto autógeno particulado ao osso mandibular quando utilizaram o PRP. O ganho foi favorável e, quando houve necessidade de mais osso, o tecido neoformado foi submetido à distração osteogênica com sucesso.⁽¹⁸⁾ Ficou claro também que o potencial do PRP na osteocondução do enxerto particulado aposicionado à mandíbula era semelhante ao da BMP, que é um potente osteoindutor.⁽¹⁰⁾

Em casos de pacientes fissurados, que apresentam uma solução de continuidade no rebordo alveolar, agravada pela separação das interfaces ósseas por mucosa, somente com enxerto ósseo é possível reabilitar a região. A associação com PRP melhorou o aproveitamento dos enxertos, pois aumentou a osteogênese a eles atribuída, resultando em menor absorção.⁽¹⁹⁾ Os

fatores de crescimento das plaquetas ainda intensificaram o reparo dos retalhos confeccionados nos tecidos moles, o que foi advogado como vantagem adicional para a incorporação do enxerto.⁽⁴⁾

Uma série de artigos avaliou a combinação entre o PRP e os enxertos em reconstruções de defeitos ósseos mandibulares extensos, ocasionados por ressecções experimentais.^(20, 21) Após a fixação de uma placa de reconstrução, o ângulo mandibular de ovelhas foi ressecado, e a medular curetada, originando um leito de osso cortical que foi preenchido com osso da crista do ilíaco particulado, misturado ou não com PRP. Em outros animais, o arcabouço de osso mandibular cortical foi irradiado antes de ser reexertado e, nesse caso, o osso particulado estava misturado ao PRP.⁽²¹⁾

Quando o PRP foi empregado, os enxertos estavam mais homogênea e radiopacos e formaram um calo ósseo mais exuberante na interface com o leito receptor. A irradiação não causou modificações significativas, mas induziu um calo ósseo mais pobre. Histologicamente, houve neoformação óssea e vascular no interior do leito cortical, em intensidade crescente nos grupos sem o PRP, com PRP e leito cortical irradiado e com PRP e leito cortical não irradiado.⁽²¹⁾

O preenchimento da diastase com o próprio tecido mandibular triturado, associado ou não ao PRP, mas sem o adjunto do leito cortical, mostrou uma realidade bem diferente.⁽²²⁾ O tratamento com o concentrado de fatores de crescimento competiu para uma união fibrosa entre o tecido normal e o enxerto. O trabeculado ósseo ocupava apenas 36,8% do enxerto, e o remanescente eram ilhas de fibrose. Quando não se usou PRP, um calo unia o osso enxertado ao osso normal, e o trabeculado ocupava 56,7% da área do enxerto.⁽²²⁾

Desempenho do PRP em cultura de células

O potencial mitogênico do PRP pode ser constatado nas pesquisas com crescimento de células, sejam pré-osteoblastos ou células indiferenciadas da medula óssea.^(23, 24) Os trabalhos são unânimes em relação à maior proliferação

das células quando o PRP, ou o produto liberado durante sua coagulação, foi adicionado ao meio de cultura.^(21, 23, 24) Essa constatação desapareceu quando as mesmas células foram colocadas num meio sem fatores de crescimento plaquetário.⁽²⁴⁾

Algumas evidências demonstram que esse efeito foi dose-dependente. Diferentes concentrações de plaquetas e de sobrenadante do coágulo do PRP aumentaram a proliferação celular em correlação direta.⁽²³⁾ O PPP, ou mesmo o sangue total, induziu menor proliferação celular.⁽²⁴⁾ A adição de BMP, apesar de ser uma potente agente na diferenciação da linhagem osteogênica, não intensificou a proliferação como o PRP.⁽²⁴⁾

O aumento da proliferação celular atribuído ao PRP foi resultante de um efeito sinérgico do PDGF, do TGF- β e do IGF-1.⁽²³⁾ A quantidade de células foi menor em meios com PRP e anticorpos que neutralizariam um fator de crescimento específico. Na proporção que a proliferação celular aumentou, a quantidade de fatores de crescimento no meio diminuiu, devido à provável endocitose dessas proteínas pelas células.⁽²⁵⁾ A atividade mitogênica do PRP foi melhor evidenciada num pH em torno de 5. No pH em torno de 7 a 7,6 houve um decréscimo de proliferação celular, devido a uma diminuição na liberação de PDGF.⁽²⁶⁾

Esse aspecto biológico explica por que o PRP é mais eficaz nos primeiros dias do reparo, quando, devido à inflamação, o pH da ferida e do meio circunvizinho é baixo, e, com a gradação do processo de reparo, há uma tendência ao aumento. O maior aporte de oxigênio às células ocorre também num pH baixo, em que a dissociação da oxi-hemoglobina é maior, o que contribui ainda mais para a mitose.⁽²⁷⁾

O PRP também modificou a diferenciação e o metabolismo celular. A fosfatase alcalina, uma enzima que hidrolisa íons fosfato e promove a organização da hidroxiapatita, é expressa no início do processo de diferenciação dos osteoblastos. A expressão dessa enzima está diretamente relacionada a um maior conteúdo de cálcio no interior das células. Altos teores de fosfatase alcalina e de cálcio foram titulados na presença de BMP e de PRP. Entretanto, a mai-

or quantidade de fosfatase alcalina foi secretada quando as células diminuíram a intensidade de proliferação. O PRP, apesar de intensificar a proliferação de pré-osteoblastos, dificultou a diferenciação definitiva dessas células.⁽²⁴⁾

Outras proteínas da matriz óssea, como colágeno I, osteopontina, osteoprotegerina e RANK-L, que atestam a presença de osteoblastos maduros, obedeceram ao mesmo padrão da fosfatase alcalina.⁽²⁴⁾ Na fase de crescimento celular, a secreção dessas proteínas diminuiu à proporção que a concentração de PRP aumentou, mas, na fase de confluência, a síntese dessas proteínas aumentou numa relação direta com a concentração do PRP. O mesmo acontece com a síntese de proteoglicanos, que também é intensificada diretamente pela ação do PRP.⁽²⁶⁾

Bioengenharia óssea

Quando o assunto é regeneração, a tendência se volta para a bioengenharia tecidual. A diferenciação de células tronco em pré-osteoblastos ocorre na presença de dexametasona, β -glicerofosfato de sódio e i-ácido-ascórbico-2-fosfato. Depois da proliferação e citodiferenciação, elas foram inoculadas no tecido ósseo.⁽²⁸⁾

A inoculação de células mesenquimais indiferenciadas, numa interface de osso, por si só melhora o reparo.⁽²⁹⁾ O PRP, devido à coagulação, funciona como um veículo inerte e atóxico para o transplante dessas células para o leito cirúrgico e, frente à riqueza de fatores de crescimento, sua proliferação fica incrementada no osso receptor.⁽²⁹⁾ PRP coagulado com células indiferenciadas da medula e BMP em seu interior foi introduzido no tecido celular subcutâneo de camundongos. Esse coágulo, com fatores mitogênicos e osteoindutores, foi encapsulado sem induzir resposta inflamatória. O seu interior foi povoado por trabéculas ósseas e osteoblastos, e a periferia delimitada por osso cortical, sem evidência de formação de cartilagem.⁽²⁹⁾

A contribuição do PRP à bioengenharia foi também averiguada com preenchimento de cavidades nos maxilares de mamíferos apenas com PRP, apenas com osso autógeno, ou com

PRP misturado a osso autógeno ou a pré-osteoblastos previamente cultivados.⁽²⁸⁾ As cavidades vazias ou apenas com PRP apresentaram os piores resultados, enquanto o preenchimento com pré-osteoblastos e PRP resultou em abundante neovascularização e osso bem diferenciado entre medular e cortical.⁽²⁸⁾ O comportamento do PRP associado a pré-osteoblastos foi semelhante ao associado a enxerto autógeno.⁽²⁸⁾

Alvéolos cirúrgicos que fenestram após a instalação de implantes osteointegráveis foram tratados com o preenchimento de PRP. As fenestrações tratadas com pré-osteoblastos cultivados e PRP estavam cobertas por cortical mais espessa.⁽²⁸⁾ O contato do osso com o implante também foi mais intenso quando se associaram os pré-osteoblastos ao PRP.⁽²⁸⁾ Grupos tratados separadamente com o PRP, osso autógeno, pré-osteoblastos ou cola de fibrina não exibiram diferenças estatísticas relevantes.⁽²⁸⁾

A introdução do PRP nos protocolos de distração osteogênica melhorou a vascularização da região em tratamento e, conseqüentemente, assegurou adequada produção de osteóide.⁽³⁰⁾ A associação de um coquetel de células indiferenciadas e PRP, na região submetida à distração, promoveu deposição mais rápida de osso, encurtando o período de consolidação, do mesmo modo que diminuiu a incidência de complicações após a remoção do distrator.⁽³⁰⁾

Outras aplicações

O PRP apresenta plaquetas com elevado potencial de agregação e alta concentração de fatores V e VIII. Ele diminuiu, portanto, o tempo de coagulação com maior eficiência quando comparado a outros hemoderivados e propiciou a formação de um trombo precoce e mais estável, reduzindo a perda sanguínea pós-operatória.^(1,31) Esse concentrado de plaquetas foi usado em cirurgias cardíacas e exodontias de pacientes que fazem uso de anticoagulantes, objetivando reduzir o risco de sangramento e evitar transfusões heterólogas. Em ambas situações, a incidência de hemorragia pós-operatória foi muito baixa, não sendo necessário transfundir fatores de coagulação ou suspender o uso de anticoagulantes.^(1,31)

A irrigação do leito cirúrgico com PRP diminuiu a necessidade de se utilizarem drenos e curativos compressivos.⁽³²⁾ A inserção de PRP nos curativos pós-operatórios favoreceu também a integração de enxertos cutâneos realizados em cirurgia plástica. As feridas crônicas apresentaram diminuição de diâmetro e desenvolveram um tecido de granulação de melhor qualidade.⁽³³⁾

Experiência dos autores com PRP: resultados preliminares

Os autores deste trabalho têm estudado intensamente o PRP. Um trabalho inicial objetivou averiguar possíveis variáveis que influenciavam na citometria desse concentrado plaquetário, conforme o protocolo preconizado por Efeoglu, Akçay e Ertürk.⁽³⁴⁾ Observou-se que a concentração de hemácias, leucócitos e plaquetas foi maior no PRP do que no sangue total e que as plaquetas foram as células que mais se concentraram com os protocolos de centrifugação utilizados.

A quantidade de plasma pobre em plaquetas e hemácias removidas do sangue total não interfere na plaquetometria, na leucometria nem no hematócrito do PRP. Entretanto, a concentração que se obteve para as plaquetas está na razão direta da plaquetometria e na razão inversa do hematócrito do sangue total. Um dado importante que se verificou foi que variações na plaquetometria do PRP não modificam esse tempo. No entanto, observou-se que quanto maior o seu hematócrito, maior o tempo necessário para que essa coagulação ocorra.

Em outro experimento, foi desenvolvido um protocolo de avaliação do potencial do PRP frente a um modelo de enxertos aposicionados objetivando o espessamento do corpo da mandíbula de coelhos. Uma amostra de 40 animais recebeu fragmentos de enxerto córtico-medulares removidos do osso ilíaco. Os fragmentos foram fixados com parafusos bicorticais. No lado direito, o PRP foi adicionado à superfície do enxerto, entre ele e o tecido mole, que, no lado esquerdo, repousou diretamente sobre o fragmento córtico-medular aposicionado.

Após a eutanásia, o corpo da mandíbula com o enxerto do osso ilíaco foi removido. O tecido mole sobre o enxerto foi preservado, e todo o material foi destinado à descalcificação. O parafuso foi removido, o tecido submetido a tratamento histotécnico padrão e as secções foram coradas com hematoxilina e eosina (HE) e azul de toluidina. Nas secções coradas com HE, foram aferidas a quantidade, a matriz presente e a espessura da cortical; nas secções coradas em azul de toluidina, aferiu-se a matriz neoformada.

As diferenças entre o lado direito e esquerdo foram avaliadas pelo teste Bonferroni com nível de significância de 5%. Conforme se observa no Gráfico 1, a área total de osso presente e a área neoformada foram mais abundantes no lado onde foi colocado o PRP sobre o enxerto. Com relação à espessura da cortical, houve uma diferença que não foi tão clara quanto nas duas outras variáveis. A diferença entre o lado com PRP foi estatisticamente significativa em relação ao lado controle nas três variáveis analisadas.

Os presentes resultados sugerem que o PRP potencialmente confirma a sua propriedade de incrementar o reparo do enxerto córtico-medular apositionado aos maxilares, de diminuir o processo de absorção da cortical e aumentar o potencial osteogênico da interface entre o enxerto e o leito receptor.

Considerando os achados satisfatórios encontrados nessa primeira investigação e uma proposta de protocolo incitada por Choi e cola-

boradores⁽²²⁾, atualmente os autores estão avaliando o potencial do PRP em incrementar a consolidação de diastases mandibulares induzidas. Para isso, foram realizadas osteotomias no ângulo da mandíbula, com o intuito de produzir um defeito ósseo bilateral no corpo da mandíbula de coelhos. Em seguida, as fraturas simuladas foram fixadas e estabilizadas com placas e parafusos de titânio. O PRP foi apositionado ao defeito ósseo do lado direito. Os resultados preliminares das observações macroscópicas realizadas no tecido mandibular removido parecem demonstrar que o PRP foi responsável por uma melhora na cicatrização óssea. Após a remoção das placas e parafusos de titânio para o adequado processamento histotécnico padrão, o lado com o PRP apresentou uma menor mobilidade entre os cotos mandibulares.

DISCUSSÃO

O PRP tem sido utilizado na prática clínica, para estimular a cicatrização óssea numa variedade de situações. Por carrear uma elevada concentração de fatores de crescimento derivados das plaquetas, ele estimula o crescimento e a regeneração de diferentes tecidos.

Esse concentrado de plaquetas parece ser responsável pela precocidade da reparação dos tecidos conjuntivos, inclusive do osso, aumentando as mitoses, a angiogênese e a atividade macrofágica. A associação do PRP a enxertos ósseos objetivou incrementar a massa óssea, além de diminuir a sua reabsorção durante a fase de remodelação do enxerto. Com enxerto autógeno, o PRP aumentou a eficiência do reparo já na segunda semana, sugerindo que essa associação é conveniente para os momentos iniciais e favorece a estabilidade do osso neoformado a longo prazo.⁽³⁴⁾ Nas pesquisas apresentadas, o PRP representou um instrumento para minimizar a absorção da matriz enxertada e incrementar o potencial osteocondutor do osso apositionado. A metodologia para seu preparo também foi comprovada como uma técnica simples e eficaz em concentrar plaquetas.

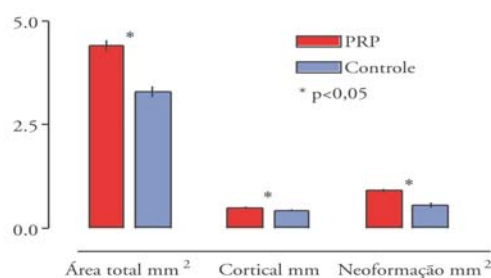


Gráfico 1 – Média da área total de matriz óssea, da espessura da cortical e da neoformação óssea dos enxertos cortico-medulares apositionados na mandíbula de coelhos.

A despeito de os experimentos sinalizarem um benefício com uso do PRP, na maioria deles o defeito controle foi enxertado com algum substituto ósseo. A conclusão a respeito do potencial do PRP fica restrita, pois uma cavidade enxertada exibirá reparo mais acelerado independentemente dos fatores de crescimento. Como o PRP não é citodiferenciador, biomateriais osteoindutores ou precursores de osteoblastos presentes na medula e em enxertos autógenos seriam necessários para iniciar a neoformação óssea.⁽²⁴⁾

A forma dos defeitos ósseos criados em alguns estudos facilitou a proteção do micro ambiente em regeneração, pois esse arcabouço favoreceu a neoformação óssea a partir do enxerto particulado em associação ao PRP. Quando a loja cirúrgica em cicatrização está em contato direto com os tecidos moles vizinhos, os fatores de crescimento podem estimular a proliferação de fibroblastos, resultando em maior fibrose no tecido neoformado. Isso porque a secreção de fibras ocorre mais precocemente, quando comparada à formação da matriz óssea.⁽²⁴⁾

O PRP tem atividade quimiotática, mitogênica e angiogênica, mas seu pico de ação ocorre nos dias iniciais. É importante frisar que o PRP não promove citodiferenciação em osteoblastos, como faz a família das BMP, que, por conseguinte, induz maior aposição de ma-

triz óssea.⁽²⁵⁾ Alguns estudos comparam a utilização do PRP com as BMP nas enxertias ósseas. O ideal seria comparar a BMP isolada com a BMP associada ao PRP. Nessa situação, ocorreria uma simbiose entre dois biomateriais, o primeiro um citodiferenciador e o segundo um mitógeno.⁽²⁵⁾

CONCLUSÃO

A preparação do PRP em si é muito simples, ao alcance de qualquer cirurgião que disponha de uma centrífuga com regulagem de velocidade. Como o PRP é uma preparação autógena, não há risco de contaminação, inclusive de infecções no local operatório, desde que, durante a manipulação, sejam utilizados materiais esterilizados e técnicas cuidadosas. Além disso, o PRP pode ser associado a enxertos ósseos autógenos ou alógenos e a materiais substitutivos, demonstrando bons resultados clínicos, mais promissores que os resultados obtidos com os estudos experimentais. Ainda assim, as experimentações que os presentes autores relataram de sua prática sinalizaram para os benefícios desse concentrado de fatores de crescimento.

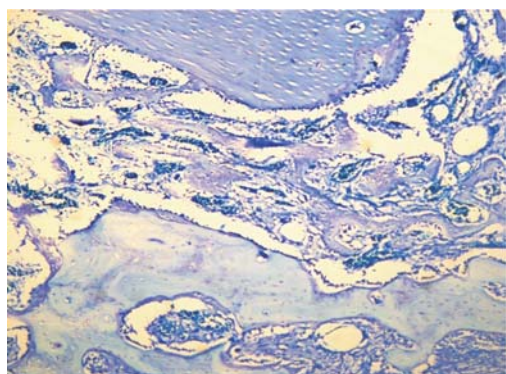


Figura 1 – Padrão da osteocondução (azul mais escuro) de um enxerto ósseo associado ao PRP. Azul de toluidina. 100X.

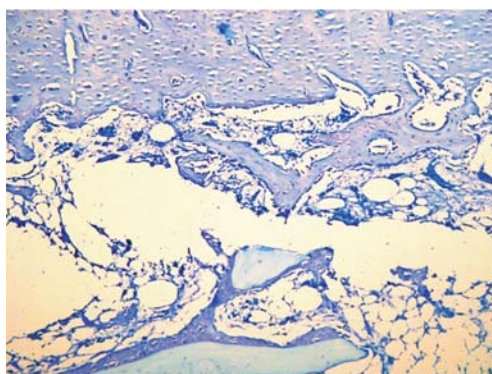


Figura 2 – Padrão da osteocondução (azul mais escuro) de um enxerto ósseo isolado. Azul de toluidina. 100X

Biological effect of the platelet rich plasma

Abstract

Several researches have investigated variables that can influence healing rate, specially some biomaterials and its properties on tissue repair. Platelet rich plasma (PRP) is a recently adjuvant introduced at this context. This biomaterial, in accordance with its characteristics, is also known by other designations in literature. Platelet gel, autogenous source of factor of growth, natural cocktail of factors of growth, tissue rich in platelets and platelet concentrate are synonymies of PRP. Independent of the denomination, since its launching the hope that it can intensify bone neoformation has grown. Its widely use in several surgery segments was revised, with a great focus on researches about bone reconstruction, bone grafts, bioengineering and osteointegration. It was revised and discussed the findings of clinical trials, culture of cells and animal researches that evaluated the effectiveness of PRP as potencializer of tissue healing and the possibilities of its isolated use or in association with other biomaterias. The authors experience with this biomaterial was also presented and discussed.

Keywords: Platelet Rich Plasma-Growth factor; Osteogenesis

REFERÊNCIAS

- 1 YAMAMOTO, K. et al. A comparative study of the effect of autologous platelet-rich plasma and fresh autologous whole blood on haemostasis after cardiac surgery. ***Cardiovasc. Surg.***, Exeter, v.4, n.1, p.9-14, Feb. 1996.
- 2 WHITMAN, D.H.; BERRY, R.L. A technique for improving the handling of particulate cancellous bone and marrow grafts using platelet gel. ***J. Oral Maxillofac. Surg.***, Philadelphia, v.56, n.10, p.1217-1218, Oct. 1998.
- 3 EPPLEY, B.L.; WOODSELL, J.E.; HIGGINS, J. Platelet quantification and growth factor analysis from platelet-rich plasma: implications for wound healing. ***Plastic Reconstr. Surg.***, Hagerstown, v.114, n.6, p.1502-1508, Nov. 2004.
- 4 MÉNDEZ, R. et al. Plasma enriquecido en plaquetas en la alveoloplastia de pacientes fisurados. ***Cir. Pediátr.***, Madrid, v.19, n.1, p.23-26, ene. 2006.
- 5 ANITUA, E. Plasma rich in growth factors: preliminary results of use in the preparation of future sites for implants. ***Int. J. Oral Maxillofac. Implants***, Lombard, v.14, n.4, p.529-535, Apr./June 1999.
- 6 SAMMARTINO, G. et al. Use of autologous platelet-rich plasma (PRP) in periodontal defect treatment after extraction of impacted mandibular third molars. ***J. Oral Maxillofac. Surg.***, Philadelphia, v.63, n.6, p.766-770, June 2005.
- 7 AGHALOO, T.L.; MOY, P.K., FREYMILLER, E.G. Evaluation of platelet-rich plasma in combination with freeze-dried bone in the rabbit cranium: a pilot study. ***Clin. Oral Implants Res.***, Copenhagen, v.16, n.2, p.250-257, Apr. 2005.
- 8 KIM, S.G. et al. A comparative study of osseointegration of Avana implants in a demineralized freeze-dried bone alone or with platelet-rich plasma. ***J. Oral Maxillofac. Surg.***, Philadelphia, v.60, n.9, p.1018-1025, Sept. 2002.
- 9 WILTFANG, J. et al. Effects of platelet-rich plasma on bone healing in combination with autogenous bone and bone substitutes in critical-size defects: an animal experiment. ***Clin. Oral Implants Res.***, Copenhagen, v.15, n.2, p.187-193, Apr. 2004.
- 10 ROLDÁN, J.C. et al. Bone formation in the presence of platelet-rich plasma vs. bone

- morphogenetic protein-7. *Bone*, New York, v.34, n.1, p.80-90, Jan. 2004.
- 11 BUTTERFIELD, K.J. et al. Effect of platelet-rich plasma with autogenous bone graft for maxillary sinus augmentation in a rabbit model. *J. Oral Maxillofac. Surg.*, Philadelphia, v.63, n.3, p.370-376, Mar. 2005.
- 12 RODRIGUEZ, A. et al. Maxillary sinus augmentation with deproteinated bovine bone and platelet rich plasma with simultaneous insertion of endosseous implants. *J. Oral Maxillofac. Surg.*, Philadelphia, v.61, n.2, p.157-163, Feb. 2003.
- 13 JENSEN, T.B. et al. No effect of platelet-rich plasma with frozen or processed bone allograft around noncemented implants. *Int. Orthop.*, Berlin, v.29, n.2, p.67-72, Apr. 2005.
- 14 JENSEN, T.B. et al. Platelet rich plasma and fresh frozen bone allograft as enhancement of implant fixation: an experimental study in dogs. *J. Orthop. Res.*, New York, v.22, n.3, p.653-658, May 2004.
- 15 WHITMAN, D.H.; BERRY, R.L.; GREEN, D.M. Platelet gel: an autologous alternative to fibrin glue with applications in oral and maxillofacial surgery. *J. Oral Maxillofac. Surg.*, Philadelphia, v.55, n.11, p.1294-1295, Nov. 1997.
- 16 MARX, R.E. et al. Platelet-rich plasma: growth factor enhancement for bone grafts. *Oral Surg. Oral Med. Oral Pathol. Oral Radiol. Endod.*, St. Louis, v.85, n.6, p.638-646, June 1998.
- 17 THORN, J.J. et al. Autologous fibrin glue with growth factors in reconstructive maxillofacial surgery. *Int. J. Oral Maxillofac. Surg.*, Copenhagen, v.33, n.1, p.95-100, Jan. 2004.
- 18 THOR, A.; WARFVINGE, G.; FERNANDES, R. The course of a long-standing glandular odontogenic cyst: marginal resection and reconstruction with particulated bone graft, platelet-rich plasma, and additional vertical alveolar distraction. *J. Oral Maxillofac. Surg.*, Philadelphia, v.64, n.7, p.1121-1128, July 2006.
- 19 OYAMA, T. et al. Efficacy of platelet-rich plasma in alveolar bone grafting. *J. Oral Maxillofac. Surg.*, Philadelphia, v.62, n.5, p.555-558, May 2004.
- 20 FENNIS, J.P.M.; STOELINGA, P.J.W.; JANSEN, J.A. Mandibular reconstruction: a clinical and radiographic animal study on the use of autogenous scaffolds and platelet-rich plasma. *Int. J. Oral Maxillofac. Surg.*, Copenhagen, v.31, n.3, p.281-286, June 2002.
- 21 FENNIS, J.P.M.; STOELINGA, P.J.W.; JANSEN, J.A. Reconstruction of the mandible with an autogenous irradiated cortical scaffold, autogenous corticocancellous bone-graft and autogenous platelet-rich-plasma: an animal experiment. *Int. J. Oral Maxillofac. Surg.*, Copenhagen, v.34, n.2, p.158-166, Mar 2005.
- 22 CHOI, B.H. et al. Effect of platelet-rich plasma on bone regeneration in autogenous bone graft. *Int. J. Oral Maxillofac. Surg.*, Copenhagen, v.33, n.1, p.56-59, Jan. 2004.
- 23 OGINO, Y. et al. The contribution of platelet-derived growth factor, transforming growth factor-b1, and insulin-like growth factor-I in platelet-rich plasma to the proliferation of osteoblast-like cells. *Oral Surg. Oral Med. Oral Pathol. Oral Radiol. Endod.*, St. Louis, v.101, n.6, p.724-729, June 2006.
- 24 ARPORNMAEKLONG, P. et al. Influence of platelet-rich plasma (PRP) on osteogenic differentiation of rat bone marrow stromal cells: an in vitro study. *Int. J. Oral Maxillofac. Surg.*, Copenhagen, v.33, n.1, p.6-70, Jan. 2004.
- 25 ANITUA, E. et al. Autologous preparations rich in growth factors promote proliferation and induce VEGF and HGF production by human tendon cells in culture. *J. Orthop. Res.*, New York, v.23, n.2, p.281-286, Mar. 2005.
- 26 LIU, Y. et al. Fibroblast proliferation due to exposure to a platelet concentrate in vitro is pH dependent. *Wound Repair Regen.*, Malden, v.10, n.5, p.336-340, Sept./Oct., 2002.

- 27 RAGHOEBAR, G.M. et al. Does platelet-rich plasma promote remodeling of autologous bone grafts used for augmentation of the maxillary sinus floor? *Clin. Oral Implants Res.*, Copenhagen, v.16, n.3, p.349-356, June 2005.
- 28 YAMADA, Y. et al. Tissue-engineered injectable bone regeneration for osseointegrated dental implants. *Clin. Oral Implants Res.*, Copenhagen, v.15, n.5, p.589-597, Oct. 2004.
- 29 ZHU, S.J. et al. A comparative histologic analysis of tissue-engineered bone using platelet-rich plasma and platelet-enriched fibrin glue. *Oral Surg. Oral Med. Oral Pathol. Oral Radiol. Endod.*, St. Louis, v.102, n.2, p.175-179, Aug. 2006.
- 30 ROBIONY, M. et al. Osteogenesis distraction and platelet-rich plasma for bone restoration of the severely atrophic mandible: preliminary results. *J. Oral Maxillofac. Surg.*, Philadelphia, v.60, n.6, p.630-635, June 2002.
- 31 DELLA VALLE, A. et al. Prevention of postoperative bleeding in anticoagulated patients undergoing oral surgery: use of platelet-rich plasma gel. *J. Oral Maxillofac. Surg.*, Philadelphia, v.61, n.11, p.1275-1278, Nov 2003.
- 32 EPPLEY, B.L.; WOODSELL, J.E.; HIGGINS, J. Platelet quantification and growth factor analysis from platelet-rich plasma: implications for wound healing. *Plastic Reconstr. Surg.*, Hagerstown, v.114, n.6, p.1502-1508, Nov. 2004.
- 33 VENDRAMIN, F.S. et al. Plasma rico em plaquetas e fatores de crescimento: técnica de preparo e utilização em cirurgia plástica. *R. Col. Bras. Cir.*, Rio de Janeiro, v.33, n.1, p.24-28, jan./fev. 2006.
- 34 EFEOGLU, C.; AKÇAY, Y.D.; ERTÜRK, S. A modified method for preparing platelet-rich plasma: an experimental study. *J. Oral Maxillofac. Surg.*, Philadelphia, v.62, n.11, p.1403-1407, Nov. 2002.

Recebido em / *Received*. 31/05/2007
Aceito em / *Accepted*. 27/08/2007