

Reportes de Caso

Síndrome nefrótico ocasionado por *Babesia* spp. en un canino: reporte de caso

Nephrotic syndrome caused by *Babesia* spp. in a dog: A case report

María A. Guerra, Est.¹; Carlos A. Ardila, cM.Sc.²; Carlos A. López, Esp.³

¹ Estudiante, Facultad de Medicina Veterinaria y Zootecnia, Fundación Universitaria San Martín, Cali, Colombia.

² Coordinador Policlínicas, Facultad de Medicina Veterinaria y Zootecnia, Fundación Universitaria San Martín.

³ Patólogo clínico, Laboratorio Clínico Veterinario Zoolab.

angelicaguerra_89@hotmail.com

Resumen

Un canino, macho, entero, de raza Weimaraner, de dos años de edad, es presentado a consulta por adelgazamiento progresivo y distensión abdominal en el transcurso de cuatro semanas. Al realizar examen clínico y las pruebas de laboratorio, se confirmó la presencia de síndrome nefrótico y enfermedad renal crónica, posiblemente desencadenada por *Babesia* spp. El tratamiento se enfocó en el control del hemoparásito y manejo sintomático de las afecciones asociadas al síndrome. El presente documento expone un caso clínico de síndrome nefrótico, su diagnóstico y tratamiento.

Palabras clave: Ascitis, *Babesia* spp., hemoparásito, ectoparásito, enfermedad renal crónica.

Abstract

A two-years-old canine intact male Weimaraner is presented to the veterinary clinic with a record of progressive weight loss and abdominal distension since 4 weeks ago. Clinical examination and laboratory tests confirmed the presence of nephrotic syndrome and chronic kidney disease, suspected to be caused by *Babesia* spp. The treatment was focused on the hemoparasites and reduction of ascites. In this report we discuss the nephrotic syndrome, its diagnosis and treatment.

Keywords: ascites, *Babesia* spp., chronic kidney disease, hemoparasites, ectoparasites.

Introducción

La ascitis es definida como la acumulación anormal del líquido en la cavidad peritoneal (Mosby, 2004; Nelson y Couto, 2010). El primer paso para su desarrollo es la alteración de una o ambas fuerzas de Starling encargadas de controlar la distribución de los líquidos en el organismo (Ettinger y Feldman, 2007). Esta alteración puede estar determinada por el aumento de la presión hidrostática debido a cirrosis (Todd, 1956), insuficiencia cardíaca congestiva e hipertensión portal (Rothuizen, 2009), así como por la disminución de la presión coloidosmótica, ocasionados por hipoproteïnemia debido a enfermedad hepática (Buriticá *et al.*, 2009), síndrome nefrótico (Plancarte *et al.*, 2004), enteropatías, quemaduras (Núñez y Bouda, 2007), desnutrición, pérdidas agudas o crónicas de sangre, inanición (Brooks, 2005) y coagulopatías (Ramírez, 2005). Otra causa es el incremento en la permeabilidad de los capilares peritoneales por neoplasias, inflamación ocasionada por fármacos, virus, bacterias y, en ocasiones, por el derrame hacia la cavidad pleural de otros fluidos corporales, como bilis, orina, jugo pancreático, sangre y linfa (Ettinger y Feldman, 2007; Plancarte *et al.*, 2004).

Por otra parte, el síndrome nefrótico (SN) es definido como la presencia de proteinuria, hipoalbuminemia, hipercolesterinemia, hiperlipidemia y la acumulación de líquidos en el espacio intersticial o las cavidades (Klosterman y Pressler, 2011). En el SN, el mecanismo que desencadena la ascitis es la reducción de la presión coloidosmótica, debido a una pérdida masiva de proteína en la orina, que conlleva la disminución de la albumina sérica (Doucet *et al.*, 2007), encargada en un 80% de controlar el pasaje de líquido intravascular e intersticial (Ford y Mazzaferro, 2007); por lo tanto, se produce un movimiento neto de líquido al intersticio (Doucet *et al.*, 2007; Harrison *et al.*, 2002).

Al mismo tiempo, ocurre una contracción de las arteriolas eferentes, lo cual produce la disminución de la presión hidrostática y el aumento de la presión oncótica en los capilares peritubulares, que favorece la reabsorción de sodio y agua en el túbulo proximal

y la rama descendente del asa de Henle (Eder, 1953). Además, la reducción del volumen arterial eficaz estimula los barorreceptores yuxttaglomerulares que desencadenan el sistema renina-angiotensina-aldosterona (Guyton y Hall, 2006), y por mecanismos de la angiotensina II se promueve la reabsorción de sodio en el túbulo proximal (Savada *et al.*, 2008). Similarmente, la aldosterona aumenta la reabsorción de sodio y la excreción de potasio en el túbulo colector (Savada *et al.*, 2008).

Otra hipótesis para la formación del edema en el SN propone que la retención de sodio es un fenómeno renal primario, causado por un defecto renal intrínseco que consiste en la disminución de la excreción del sodio que conduce a una expansión del volumen plasmático (Rondon-Berrios, 2011).

Este artículo tiene como objetivo describir un caso de síndrome nefrótico, su fisiopatogenia, complicaciones y opciones de tratamiento.

Resultados

Anamnesis

Se presenta para consulta en la Clínica Veterinaria de Occidente de la ciudad de Cali, un canino, macho, entero de raza Weimaraner de 2 años de edad y 35 kg de peso por motivo de una distensión abdominal persistente desde hace cuatro semanas y adelgazamiento progresivo.

Hallazgos en el examen físico

Al examen físico, se encontró una condición corporal de 1/5, mucosas pálidas, taquicardia (138 latidos/min), abdomen distendido, ascitis, anasarca, tiempo de llenado capilar aumentado (3 s), dolor al realizar la palpación en la región mesogástrica dorsal y presencia de ectoparásitos (garrapatas). El paciente fue hospitalizado, tiempo durante el cual se observó poliuria y polidipsia. En la tercera semana de hospitalización, presentó úlceras en la mucosa bucal (Figura 1) y hematoquecia.

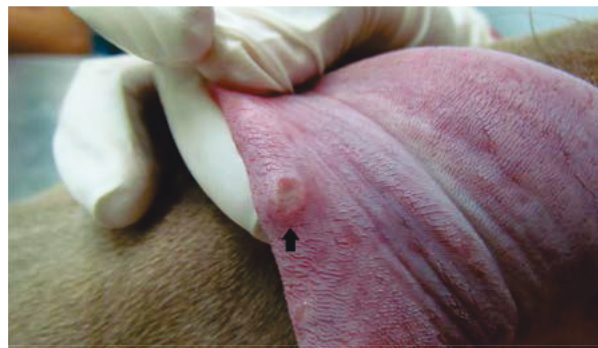
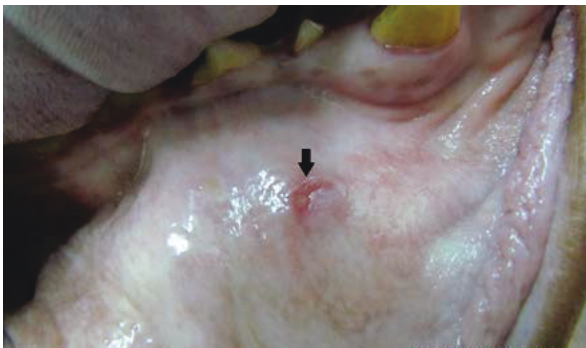
Figura 1A – 1B. Úlceras en mucosa oral y lengua, respectivamente.

Plan diagnóstico

Se realizó un hemograma (Tabla 1) en el cual se evidenció anemia normocítica-normocrómica no regenerativa de tipo moderada (Hto: 0,23 L/L, intervalo referencia 0,37-0,55 L/L), hipoalbuminemia (9 g/L, referencia 29-40 g/L), leucocitosis ($38,7 \times 10^3/\text{mm}^3$, referencia $6-17 \times 10^3/\text{mm}^3$) debida a neutrofilia ($27,8 \times 10^3/\text{mm}^3$, referencia $3-11,5 \times 10^3/\text{mm}^3$), bandemia ($5 \times 10^3/\text{mm}^3$, referencia $0-0,3 \times 10^3/\text{mm}^3$), además de neutrófilos tóxicos ++. Las estructuras

intracelulares de *Babesia* spp. fueron observadas en menos del 1% de los glóbulos rojos.

Al mismo tiempo, se hizo determinación de creatinina sérica, ALT (Tabla 2) y urianálisis (Tabla 3), y se encontró proteinuria marcada (300 mg/dl), densidad urinaria 1.022 y una ligera hiperazotemia. La hipoproteinemia, la proteinuria, la densidad urinaria por debajo de 1.030 y la hiperazotemia están asociadas a enfermedad renal.

Tabla 1. Hallazgos relevantes del hemograma.

Parámetro	Valor día 1	Valor día 20	Valor día 29	Unidades	Valor de referencia
Hematocrito	17,9	23,6	25,3	%	37-55
VGM	72	79	75	fL	60-77
CGMH	32,9	32	32,7	g/L	32-36
Reticulocitos	0	0	0	$10^3/\text{mm}^3$	≥ 60
Plaquetas	151			$10^2/\mu\text{l}$	200-900
Proteínas totales	52	42	56	g/L	60-75
Leucocitos		38,7		$10^3/\text{mm}^3$	6,0-17
Neutrófilos seg.		27,8		$10^3/\text{mm}^3$	3-11,5
Bandas		5		$10^3/\text{mm}^3$	0-0,3
Monocitos		3,1		$10^3/\text{mm}^3$	0,1-4,8
Neutrófilos tóxicos		++			
Poiquilocitosis		++	++		
Hemoparásitos		<i>Babesia</i> spp			

Tabla 2. Alteraciones de la bioquímica sanguínea

Parámetro	día 20	día 29	Unidades	Valor de referencia
BUN	-----	16,7	mmol/L	0,98-3,7
Creatinina	151,5	184,1	$\mu\text{mol/L}$	60-126
Proteínas totales	-----	30,7	g/L	57-75
Albúmina	-----	9	g/L	29-40
Globulina	-----	21,7	g/L	24 - 39

Tabla 3. Hallazgos del urianálisis

Parámetro	Valor del paciente día 20	Valor del paciente día 29	Valor de referencia
Aspecto	Ligeramente turbio		
Proteínas*	300 mg/dl	100 mg/dl	0
pH	6,0	5,0	5,5 -7,5
Densidad**	1,022	1,011	1,030

*Medición obtenida mediante tira reactiva

**Medición obtenida por medio de un refractómetro Goldberg de uso humano

Nueve días después, se realizó cuadro hemático, bioquímica sanguínea, parcial de orina y análisis de líquido peritoneal. En este hemograma (ver tabla 1), se observó anemia moderada (Hto: 0,25 L/L, intervalo referencia 0,37-0,55 L/L) normocítica-normocrómica no regenerativa y no se evidenció *Babesia*. Con respecto a la bioquímica (Tabla 2), se encontró hiperazotemia e hipoproteinemia por hipoalbuminemia severa e hipoglobulinemia. En el urianálisis (Tabla 3), se encontró proteinuria moderada (100 mg/dl) y los hallazgos citológicos del líquido peritoneal (Tabla 4) fueron compatibles con trasudado puro.

Tabla 4. Resultados del citoquímico de líquido peritoneal

Parámetro	Características del líquido
Aspecto	Transparente
Densidad *	1,006
Recuento de células nucleadas	$1,5 \times 10^3/\text{mm}^3$
Proteínas **	15 g/L

*Medición obtenida por medio de un refractómetro Goldberg de uso humano

**Medición obtenida mediante tira reactiva

Se realizó un estudio radiográfico de tórax para evaluar la presencia de posible enfermedad cardíaca concomitante, y no se encontraron signos radiográficos compatibles con dicha enfermedad.

Se sugirió la evaluación de triglicéridos y remitir el paciente a la medición de la presión arterial en otro centro veterinario, pero el propietario, por motivos económicos y personales, no llevó a cabo las sugerencias.

Los diagnósticos diferenciales para este paciente fueron: enfermedad hepática, enfermedad cardíaca, enfermedad entérica, enfermedad sistémica, enfermedad renal, neoplasia, trauma y parasitosis.

Plan terapéutico

El tratamiento instaurado fue: furosemida en una posología de 1 mg/kg cada 12 horas via oral (PO), dos comprimidos al día PO de complejo multivitamínico y medicamentos homeopáticos, como Médula Ósea®, Dren Renal® y Cordón Umbilical® a razón de 1ml PO cada 12 horas por cada medicamento. Debido a la presencia de *Babesia*, se administró dipropionato de imidocard (Imizol®, laboratorios Schering-Plough) en una posología de 6 mg/kg, con repetición a los 15 días. Se administró eritropoyetina (Eritromax®, laboratorios Sumimed) en una posología de 100 UI/kg cada tres días hasta completar tres dosis. Además, se administró benazepril (Banacep®, laboratorios Calier) a 0,5 mg/kg diariamente de por vida.

Se sugiere dieta comercial hiposódica con altos contenidos de taurina, L-cartinitina, vitaminas del complejo B y magnesio (h/d® Hills), dieta que no fue suministrada por el propietario, por lo cual se continuó suministrando concentrado de gama media.

Datos de evolución

Dado el tipo de enfermedad en la cual solo se hacen medidas de control mas no curativas, el propietario opta por realizar la eutanasia debido a la evolución desfavorable del paciente. Posteriormente, se realizó la necropsia y se encontraron las lesiones expuestas en las figuras 2A y 2B. Se tomaron muestras de riñón, hígado y bazo, y se reportaron solo cambios histopatológicos en riñones (Figura 3).

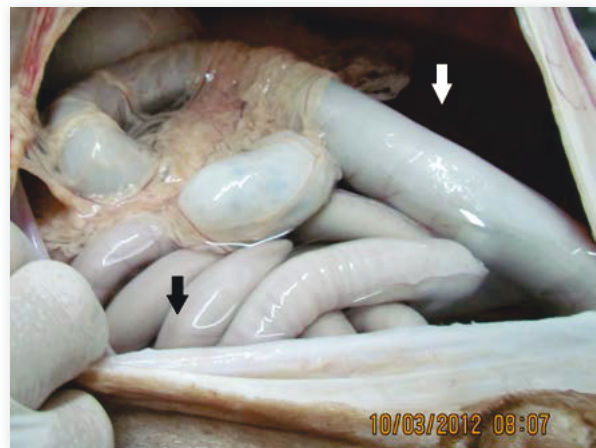


Figura 2. Líquido en cavidad abdominal (flechas) encontrado en la necropsia. Este líquido era transparente y se obtuvieron 24 litros.

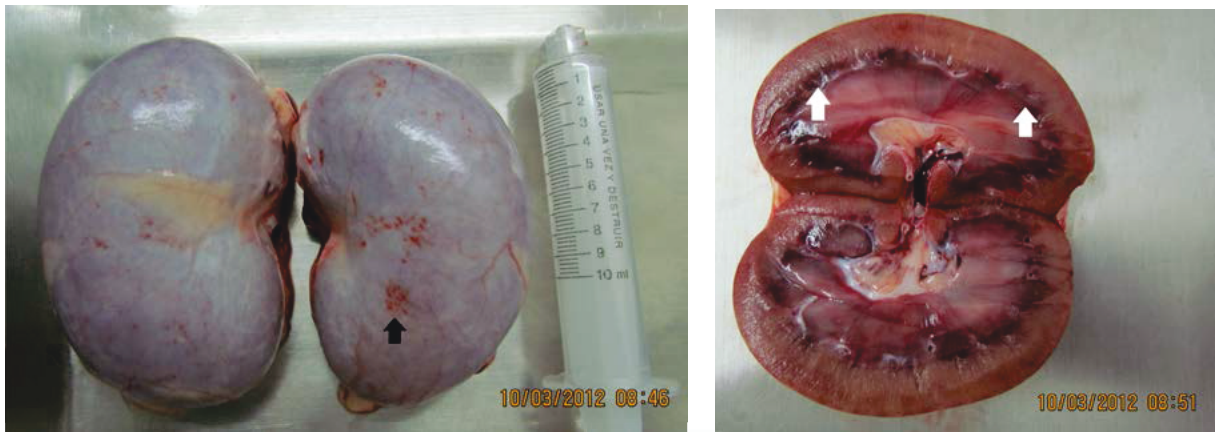

Figura 3. Hallazgos en necropsia. A) petequias en la cápsula renal. B) Unión corticomedular y región medular hemorrágicas.

Discusión

El síndrome nefrótico es el resultado de la alteración en la permeabilidad de la pared glomerular (Avendaño *et al.*, 2009) como consecuencia de un trastorno electroquímico en el que se pierde la electronegatividad de la barrera de filtración o por la modificación estructural de la barrera de filtrado que conlleva un incremento de sus poros (Adler *et al.*, 1996).

El síntoma más característico del síndrome nefrótico es el edema o la ascitis inducida por proteinuria persistente generalmente mayor de 3,5 g/dl e hipoalbuminemia inferior a 10-15 g/L (Álvarez *et al.*, 2003), que es compatible con los hallazgos encontrados en este paciente (Tabla 1), en la que la albúmina se encontraba en 9,0 g/L. Según Birchard y Sherding (1996), la pérdida de peso al igual que la hiperazotemia están presentes en los pacientes con síndrome nefrótico, características que fueron evidenciadas en el paciente de este reporte; por el contrario, otras alteraciones secundarias, como la hiperlipidemia, hipercoagulabilidad, trombosis, hipertensión arterial, hipertensión sistémica, reportadas por Klosterman y Pressler (2011), no fueron evaluadas, pero sí deben ser tenidas en cuenta como parte del cuadro clínico de esta enfermedad. También se reportan desórdenes endocrinos, como la disminución de la producción de eritropoyetina (Avendaño *et al.*, 2009), que puede explicar la anemia normocítica-normocrómica encontrada en el cuadro hemático.

Las principales causas de síndrome nefrótico, en perros y gatos, son la glomerulonefritis y la amiloidosis (Birchard y Sherding, 1996). Se ha determinado que entre el 20 y el 60 % de los casos de glomerulonefritis en pequeños animales están asociados a glomerulonefritis membranoproliferativas (Ettinger y Feldman, 2007). La *Babesia* spp. se encuentra

reportada como causante de glomerulonefritis membranoproliferativa (Ettinger y Feldman, 2007) y de enfermedad glomerular (Shelly, 2011), lo cual puede relacionarse para este caso como el agente causal del SN y posteriormente de la falla renal.

En el SN, el daño glomerular se da por el depósito de complejos antígeno-anticuerpo en la cara subendotelial de la membrana glomerular (Radostits, 2002; Harrison *et al.*, 2002). A medida que se acumulan los inmunocomplejos, mecanismos como la activación del sistema del complemento o del sistema de coagulación, en los cuales se presenta depósito de fibrina, migración de polimorfonucleares (leucocitos) y agregación y adhesión de plaquetas, contribuyen a la lesión del glomérulo (Avendaño *et al.*, 2009; Ettinger y Feldman, 2007).

Leisewitz *et al.* (2001) y Jacobson (2006) describen que la hipoxia en los tejidos desencadena la mayor parte de los síntomas evidenciados en *Babesia* spp., incluso la hipoxia tiene un mayor impacto sobre el daño renal que el causado por la hemoglobinuria en perros. Estos hallazgos sugieren el rápido deterioro de la función renal encontrada en el paciente de este caso.

Uno de los mecanismos involucrados en la hipoxia es la destrucción de los eritrocitos por el hemoparásito, la cual se presenta por la unión de anticuerpos a la superficie del glóbulo rojo y la activación del sistema del complemento, daño oxidativo, incremento de la fagocitosis, creación de esferocitos y la disminución de la elasticidad osmótica (Solano y Baneth, 2011).

Cuando la lesión glomerular se extiende y más del 75% de las nefronas se tornan afuncionales, se produce la falla renal y aparecen nuevos síntomas asociados a cronicidad (Avendaño *et al.*, 2009), como hiperazotemia, anemia normocítica-normocrómica no regenerativa, poliuria-polidipsia, disminución

del apetito, mala condición corporal, pérdida de peso, erosiones en las mucosas y una incapacidad de concentrar la orina a una densidad no mayor de 1.010 (Schaer, 2006; Barrera, 2007). Por lo anterior, y teniendo en cuenta parámetros de creatinina según la International Renal Interest Society (IRIS), se clasifica este paciente en el primer día de consulta con falla renal en estadio 2 que, posteriormente, avanzó a falla renal en estadio 3; sin embargo, la IRIS también sugiere la medición de la presión arterial y la relación proteína/creatinina urinaria (IRIS, 2007), parámetros no analizados en este paciente, porque no fueron aprobados por el propietario.

Para el diagnóstico de SN, se recomienda tener en cuenta información de la historia clínica, examen físico o pruebas diagnósticas que identifiquen hallazgos, como la presencia de ascitis o edema, hipercolesterinemia, hipoalbuminemia, proteinuria persistente o la presencia de una fuente primaria de glomerulopatía, como son los trastornos inmunomediados, parásitos, infecciones o neoplasias. El diagnóstico definitivo se obtiene mediante la biopsia renal (Birchard y Sherding, 1996); en este caso, los hallazgos evidenciados en la histopatología renal del paciente indicaron glomérulos con proliferación y esclerosis del mesangio y de la cápsula de Bowman, necrosis en el epitelio tubular, túbulo contorneado dilatado con material proteináceo en sus luces, y, en el espacio intersticial, se observaron focos de infiltrado inflamatorio crónico linfoplasmocitario, lo que diagnóstica la afección renal, más la pérdida continua de proteína en orina, evidenciada en los túbulo contorneados (Figura 4).

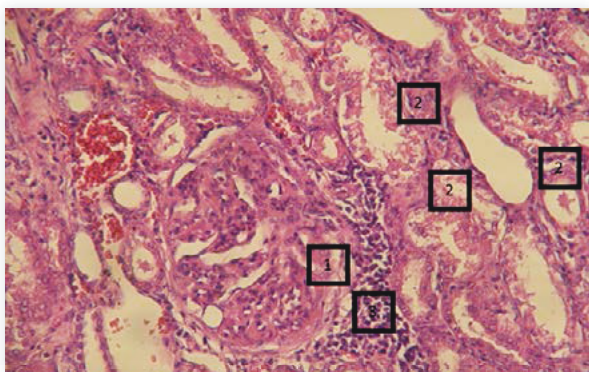


Figura 4. Hallazgos histopatológicos de los riñones. Glomérulos con proliferación y esclerosis del mesangio y de la cápsula de Bowman (1). En los túbulo contorneados tanto proximales como distales, se puede apreciar necrosis en el epitelio tubular, otros se observan dilatados con material proteináceo en sus luces (2). En el espacio intersticial, se pueden observar focos de infiltrado inflamatorio crónico linfoplasmocitario (3). (Objetivo 40X, tinción con hematoxilina-eosina).

Las alteraciones hematológicas encontradas tanto en el hemograma como en el leucograma

de este paciente están asociadas a inflamación crónica, aunque estas también podrían deberse a hemoparásitos. La hiperazotemia, proteinuria e hipoproteinemia (desencadenada por hipoalbuminemia severa) se encuentran ligadas a pérdidas renales. El trasudado puro, en este caso, es causado por hipoalbuminemia severa. Las úlceras bucales identificadas en el paciente provienen de la degradación de la urea a amoníaco por medio de la ureasa, la cual es una enzima bacteriana que, además, puede producir alitosis (Ettinger y Feldman, 2007).

El análisis citoquímico del líquido peritoneal fue compatible con un trasudado simple o puro. Este tipo de trasudado se encuentra en pacientes con SN como consecuencia de la hipoproteinemia y se caracteriza por tener coloración incolora o clara, gravedad específica entre $\leq 1,015$ y celularidad ≤ 1.500 células/ μ l (Ettinger y Feldman, 2007; Alleman, 2003).

Las lesiones en los túbulo contorneados tanto proximales como distales, en los que se aprecia necrosis, son también reportados por Mathe *et al.* (2007), pero la degeneración vacuolar hidropica, también reportada por el mismo autor, no fue evidenciada en este caso. La presencia de estos daños puede ser explicada por la liberación de radicales libres y efectos dañinos de las citoquinas que se asocian a injuria endotelial e incremento de la permeabilidad vascular encontrada en caninos que padecen babesiosis (Solano y Baneth, 2011).

El tratamiento del SN se basa en atacar su causa primaria y proporcionar medidas tendientes a controlar las complicaciones que conducen al progreso de la enfermedad (Birchard y Sherding, 1996; Shelly, 2011; Littman 2011). Para manejo de la causa primaria del SN, en este paciente fue suministrado dipropionato de imidocarb (Camacho *et al.*; 2003; Boozer y Mancitire, 2003), que ha ocasionado un dilema terapéutico, pues, ha sido reportado como nefrotóxico para perros, potros, vacas, ovejas y caballos (Schmitz, 2007).

Para pacientes en estadio 2, se sugiere el consumo de una dieta baja en fósforo y el manejo de la acidosis metabólica cuando esté presente; junto con estas recomendaciones, los pacientes en estadio 3 deben de complementarse con la reducción de la ingesta de proteínas, suministrar darbepoetina cuando el hematocrito sea $< 0,20$, tratar el vómito, anorexia y mantener hidratación (IRIS, 2007).

La disminución de la proteína dietaria como tratamiento de la enfermedad renal busca reducir la hiperazotemia y la morbilidad en pacientes renales crónicos (Elliot *et al.*, 2000; Jacob *et al.*, 2002, IRIS,

2007; Vaden, 2011). Sin embargo, esta restricción proteica causa controversia, ya que diferentes autores reportan que no disminuye la progresión de la falla renal tanto en perros como en gatos (Brown *et al.*, 1990; Brown *et al.*, 1991; Adams *et al.*, 1994; Finco *et al.*, 1998; Elliot, 2006). La búsqueda de un bajo contenido proteico de la dieta con proteínas de alta digestibilidad y calorías no proteicas cumplirían el objetivo de disminuir la hiperazotemia y mantener una adecuada condición corporal del paciente (Elliot *et al.*, 2006), posición compartida con los autores de este artículo.

El uso de la darbepoetina es controversial, ya que pueden formarse anticuerpos anti-EPOh que inhabiliten su efecto (Avellanada, 2010). No obstante, en este paciente se decidió el uso de este medicamento basados en estudios que evaluaron su eficacia y en los cuales se obtuvieron resultados variables (Randolph *et al.*, 1999; Henry, 1994). La formación de dichos anticuerpos puede ser controlada si se usara eritropoyetina canina y no humana (MacLeod *et al.*, 1998).

Los pacientes que padecen de SN pueden presentar otros signos, como debilidad, letargia y disnea, que pueden ser atribuidos a la anemia, por lo que Birchard y Sherding (1996) recomiendan terapia de transfusión. A pesar de que algunos de estos signos fueron observados en el paciente, no fueron tan marcados como para recurrir a este procedimiento.

Otros autores recomiendan el uso de antitrombóticos, como la aspirina en animales con hipoalbuminemia por su alto riesgo de presentar tromboembolismos; además, la aspirina disminuye la proteinuria, la fibrosis renal y la activación plaquetaria producida durante el proceso inflamatorio, la cual incrementa el daño renal (Longhofer *et al.*, 1991; Grauer *et al.*, 1992a; Grauer *et al.*, 1992b; Littman, 2011). En este paciente, no se utilizaron antitrombóticos, lo que también puede estar relacionado con las lesiones renales macroscópicas y microscópicas, ya que los trombos pueden conllevar infartos renales y causar zonas hemorrágicas.

Nelson y Couto (2010) recomiendan que el tratamiento de la ascitis se enfoque en provocar una disminución gradual de esta por medio de la administración de diuréticos, como la furosemida y la espirinolactona (Maddison y Page, 2004); para este caso, la escogida fue la furosemida, debido a su mayor potencial de diuresis y un efecto sobre el tono venoso a través de prostaglandinas vasodilatadoras, mientras que la espirinolactona no es tan potente y se programó usarla solo en caso de observarse un edema refractario a otros tratamientos, así como lo sugiere Sumano y Ocampo (2006).

Administrar inhibidores de la enzima convertidora de angiotensina (ECA) suele ser de gran ayuda para evitar la reabsorción de sodio y agua y sus efectos hipertensivos (Ettinger y Feldman, 2007), y a la vez son catalogados como medicamentos que reducen la proteinuria (Klosterman y Pressler, 2011), razón por la cual se decidió emplear benazepril en este paciente, que buscaba, principalmente, su efecto en la disminución de la proteinuria.

El pronóstico de esta enfermedad va ligado a las alteraciones secundarias ocasionadas por el SN (Birchard y Sherding, 1996), y existe una relación inversamente proporcional al nivel de creatinina en plasma, en la cual entre mayor sea la concentración de creatinina menor será el tiempo de supervivencia (Klosterman y Pressler, 2011), por lo cual a este paciente se mantuvo en pronóstico reservado y se determinó que se encontraba en una fase avanzada de la enfermedad.

Conclusiones

Siendo la babesiosis una enfermedad de común presentación en caninos, es necesario reconocer que sus efectos lesivos no solamente se limitan sobre los glóbulos rojos, sino también a órganos de vital importancia, como el riñón.

El desarrollo de otras ayudas diagnósticas, como la medición de triglicéridos, relación proteína/creatinina urinaria, presión arterial y gases sanguíneos y un monitoreo continuo del hematocrito, creatinina, nitrógeno ureico en sangre (BUN), permitiría un diagnóstico, tratamiento y pronóstico más preciso del paciente con SN.

El pronóstico de SN es reservado; este debe tener en cuenta variables, como la causa primaria de la nefropatía, enfermedades anteriores, complicaciones, edad, respuesta al tratamiento y disposición del propietario.

El factor nutricional es el punto fundamental para el mantenimiento del paciente. El clínico debe buscar el balance adecuado del aporte proteico que conserve la condición corporal y que no contribuya al aumento de los desechos nitrogenados en sangre; esto se puede alcanzar con el uso de fuentes proteicas de alta digestibilidad.

A pesar que el dipropionato de imidocarb está aprobado para el tratamiento de la *Babesia*, puede ser un agente nefrotóxico que empeore el cuadro clínico de SN, por lo cual se recomienda realizar investigaciones con otro tipo de medicamentos, entre los que se incluirían los de origen homeopático.

Agradecimientos

Los autores agradecen al doctor Carlos Arturo Domínguez por su colaboración e interés en la atención y evolución del caso clínico, ya que, debido a su experiencia, se logró un diagnóstico y un tratamiento que conllevaron una mejor calidad de vida del paciente.

Referencias

- Adams, L.G., Polzin, D.J., Osborne, C.A., O'Brien, T.D., Hostetter, T.H. 1994. Influence of dietary protein/calorie intake on renal morphology and function in cats with 5/6 nephrectomy. *Laboratory Investigation* 70, 347-357.
- Adler, S., Sharma, R., Savin, V., Abbi, R., Eng, B., 1996. Alteration of glomerular permeability to macromolecules induced by cross-linking of α_1 integrin receptors. *American Journal of Pathology* 149, 987-996.
- Alleman, R., 2003. Abdominal, thoracic and pericardial effusions. *Veterinary Clinics of North America Small Animal Practice* 33, 89-118.
- Álvarez, L., López, J., De Gopegui, R., Ramos, J., 2003. Patología médica veterinaria: libro de texto para la docencia de la asignatura. León: Universidad de León, Universidad de Santiago de Compostela y Universidad de Zaragoza.
- Avellanada, A., 2010. Enfermedad renal crónica en perros y gatos, formación continuada FIAVAC. http://www.sovemevepa.com/ve/docs/Enfermedad_renal_cronica.doc (consultado 25 de junio de 2012).
- Avendaño, L., García, P., Rodríguez, M., Caramelo, C., Ejido, J., Lamas, S., 2009. Síndrome nefrótico: fisiopatología y tratamiento general. En: *Nefrología clínica*. 3ª ed. Madrid: Médica Panamericana, p. 326-337.
- Barrera, R., 2007. Valoración de los distintos métodos laboratoriales empleados en el diagnóstico de la insuficiencia renal crónica en perros. <http://www.veterinaria.org/revistas/recvet/n01a0407.html> (consultado 27 de junio de 2012).
- Birchard, S., Sherding, R., 1996. Sistema urogenital: enfermedades de los riñones y uréteres. En: *Manual clínico de pequeñas especies*. 2ª ed. México: McGraw-Hill, p. 948-963.
- Boozer, L., Mancitire, D., 2003. Canine babesiosis. *Veterinary Clinics of North America Small Animal Practice* 33, 885-904.
- Brooks, T., 2005. Case study in canine intestinal lymphangiectasia. *Canadian Veterinary Journal* 46, 1138-1142.
- Brown, S.A., Finco, D.R., Crowell, W.A., Choat, D.C., Navar, L.G., 1990. Single-nephron adaptations to partial renal ablation in the dog. *American Journal of Physiology* 258, 495-503.
- Brown, S.A., Finco, D.R., Crowell, W.A., Navar, L.G., 1991. Dietary protein intake and the glomerular adaptations to partial nephrectomy in dogs. *Journal of Nutrition* 121, 125-127.
- Buriticá, E., Barbosa, X., Echeverry, D., 2009. Carcinoma hepatocelular canino: reporte de un caso. *MVZ Córdoba* 14, 1756-1761.
- Camacho, A., Pallas, E., Gestal, J., Fraga, A., 2003. Babesiamicroti-like en un perro inmunocompetente. *AVEPA* 97-99.
- Doucet, A., Favre, G., Deschênes, G., 2007. Molecular mechanism of edema formation in nephrotic syndrome: therapeutic implications. *Pediatric Nephrology* 22, 1983-1990.
- Eder, H., Lauson, H., Chinard, F., Greif, R., Cotzias, G., 1953. A study of the mechanisms of edema formation in patients with the nephrotic syndrome. *Journal of Clinical Investigation* 33, 636-656.
- Elliot, D., 2006. Nutritional management of chronic renal disease in dogs and cats. *The Veterinary Clinics of North America. Small Animal Practice* 36, 1377-1384.
- Elliot, J., Rawlings, J., Markwell, P., *et al.*, 2000. Survival of cat with naturally occurring chronic renal failure: effect of dietary management. *The Journal of Small Animal Practice* 41, 235-242.
- Ettinger, S. J., Feldman, E. C., 2007. Distensión abdominal, ascitis y peritonitis; nefropatías crónicas; glomerulopatías. En: *Tratado de medicina interna veterinaria*. 6ª ed. Madrid: Elsevier, p. 150-152, 1756-1800.
- Finco, D., Brown, S., Brown, C., *et al.*, 1998. Protein and calorie effects on progression of induced chronic renal failure in cats. *American Journal of Veterinary Research* 59, 575-582.
- Ford, R., Mazzaferro, E., 2007. Fluidoterapia. En: *Urgencias en veterinaria. Procedimientos y terapéutica*, 8ª ed. Madrid: Elsevier, p. 15.
- Grauer, G., Frisbie, D., Snyder, P., *et al.*, 1992a. Treatment of membranoproliferative glomerulonephritis and nephrotic syndrome in a dog with a thromboxane synthetase inhibitor. *Journal of Veterinary Internal Medicine* 6, 77-81.
- Grauer, G., Rose, B., Toolan, L., *et al.*, 1992b. Effects of low-dose aspirin and specific thromboxane synthetase inhibition on whole blood platelet aggregation and adenosine triphosphate secretion in healthy dogs. *American Journal of Veterinary Research* 53, 1631-1635.
- Guyton, A., Hall, J., 2006. Integración de los mecanismos renales de control del volumen sanguíneo y del volumen del líquido extracelular, regulación renal del potasio, el calcio, el fosfato y el magnesio. En: *Tratado de fisiología médica*. México: McGraw-Hill Interamericana, p. 403-421.
- Harrison, T., Braunwald, E., Fauci, A., Kasper, D., Hauser, S., Longo, D., Jameson, J., 2002. Trastornos del riñón y las vías urinarias: principales glomerulopatías. En: *Principios de medicina interna*. 10ª ed. México: McGraw-Hill Interamericana, p. 1852-1856.
- Henry, P., 1994. Human recombinant erythropoietin used to treat a cat with anemia caused by chronic renal failure. *Canadian Veterinary Journal* 35, 375.
- International Renal Interest Society, 2007. IRIS Guides lines. <http://www.iris-kidney.com/guidelines/en/index.shtml> (consultado 22 de junio de 2012).
- Jacob, F., Polzin, D.J., Osborne, C.A., Allen, T.A., Kirk, C.A., Neaton, J.D., Lekcharoensuk, C., Swanson, L.L., 2002. Clinical evaluation of dietary modification for treatment of spontaneous chronic renal failure in dogs. *Journal of the American Veterinary Medicine Association* 220, 1163-1170.
- Jacobson, L., 2006. The South African form of severe and complicated canine babesiosis: clinical advances 1994-2004. *Veterinary Parasitology* 138, 126-139.
- Klosterman, E., Pressler, B., 2011. Nephrotic syndrome in dogs: clinical features and evidence-based treatment considerations. *Topics in Companion Animal Medicine* 1, 135-142.
- Leisewitz, A., Jacobson, L., DeMorais, H., Reyers, F., 2011. The mixed acid-base disturbances of severe canine babesiosis. *Journal of Veterinary Internal Medicine* 15, 445-452.
- Littman, M., 2011. Protein-losing nephropathy in small animals. *The Veterinary Clinics of North America. Small Animal Practice* 41, 31-62.
- Longhofer, S., Frisbie, D., Johnson, H., *et al.*, 1991. Effects of thromboxane synthetase inhibition on immune complex

- glomerulonephritis. American Journal of Veterinary Research 52, 480-487.
- MacLeod, J., Tetreault, J., Lorsch, K., 1998. Expression and bioactivity of recombinant canine erythropoietin. American Journal of Veterinary Research 59, 1144-1148.
- Maddison, J. P., Page, S., 2004. Fármacos empleados en el tratamiento de la insuficiencia cardíaca: diuréticos. En: Farmacología clínica en pequeños animales. Buenos Aires: Inter-médica, p. 299-304.
- Mathe, A., Dobos-Kovacs, M., Voros, K., 2007. Histological and ultrastructural studies of renal lesions in *Babesia canis* infected dogs treated with imidocarb. Acta Veterinaria Hungarica 55, 511-523.
- Mosby, M. S., 2004. Diccionario Mosby Pocket de medicina, enfermería y ciencias de la salud. Madrid: Elsevier, p. 134.
- Nelson, R., Couto, G.N., 2010. Tratamiento de las complicaciones de la insuficiencia hepática y de las hepatopatías; insuficiencia renal aguda y enfermedad renal crónica. En: Medicina interna de pequeños animales. 4ª ed. Buenos Aires: Intermédica, p. 575, 653-656.
- Núñez, L. B., Bouda, J., 2007. Disproteinemias. En: Patología clínica veterinaria. México: Comité Editorial FMVZ-UNAM, p. 90.
- Plancarte, R.G., Guillen, M., Guajardo, J., Mayer, F., 2004. Ascitis en los pacientes oncológicos. Fisiopatogenia y opciones de tratamiento. Revista de la Sociedad Española del Dolor 11, 156-162.
- Sadava, D., Heller, G., Orians, G., Purves, W., Hillis, D., 2008. Equilibrio hidrosalino y excreción de nitrógeno. En: Vida. La ciencia de la biología. 8ª ed. Buenos Aires: Médica Panamericana, p. 908-922.
- Schmitz, D., 2007. Toxins affecting the urinary system. Vet Clin Equine 23, 677-690.
- Shelly, V., 2011. Glomerular disease. Topics in Companion Animal Medicine 26, 128-134.
- Rackear, D., Feldman, B., Farver, T., Lelong, L., 1988. The effect of three different dosages of acetylsalicylic acid on canine platelet aggregation. Journal of the American Animal Hospital Association 24, 23-26.
- Radostits, O., 2002. Enfermedades del sistema urinario: enfermedades del riñón. En: Medicina veterinaria. Tratado de las enfermedades del ganado bovino, ovino, porcino, caprino y equino. 9ª ed. Madrid: McGraw-Hill Interamericana, p. 572-578.
- Ramírez, G., 2005. Sistema digestivo. En: Manual de semiología clínica veterinaria. Manizales: Universidad de Caldas, p. 107.
- Randolph, J., Stokol, T., Scarlett, J., MacLeod, J., 1999. Comparison of biological activity and safety of recombinant canine erythropoietin with that of recombinant human erythropoietin in clinically normal dogs. American Journal of Veterinary Research 60, 636-642.
- Rondon-Berrios, H., 2011. New insights into the pathophysiology of oedema in nephrotic syndrome. Revista Nefrología 31, 148-154.
- Rothuzien, 2009. Clinical Syndromes Associates with Liver Disease. The Veterinary Clinics of North America. Small Animal Practice 39, 419-437.
- Solano, L., Baneth, G., 2011. Babesiosis in dogs and cats-Expanding parasitological and clinical spectra. Veterinary Parasitology 181, 48-60.
- Sumano, H., Ocampo, L., 2006. Diuréticos en especies domésticas. En: Farmacología veterinaria. México: McGraw-Hill, p. 899-913.
- Schaer, M., 2006. Alteraciones en vías urinarias. En: Medicina clínica del perro y el gato. Barcelona: Elsevier-Masson, p. 409-422.
- Todd, J., 1956. Benign ascites. British Medical Journal 1, 274-275.
- Vaden, S., 2011. Glomerular disease. Topics in Companion Animal Medicine 26, 128-134.
- Vesna, M., Kis, I., Torti, M., et al., 2009. Septic shock in canine babesiosis. Veterinary Parasitology 162, 263-270.