

Estudio retrospectivo de la evolución clínica de tres casos clínicos de hiperplasia prostática benigna en perros

Retrospective study of the clinical evolution of three clinical cases of benign prostatic hyperplasia in dogs

Diego F Echeverry MVZ, Esp Clin; Victoria E Rodríguez, Est, MVZ; Rafael A Suárez, Est. MVZ.

^{1,2}Grupo de Investigación en Medicina y Cirugía de Pequeños Animales, Facultad de Medicina Veterinaria y Zootecnia, Universidad del Tolima, Ibagué, Colombia.

victoryrogu@gmail.com

Resumen

Se expone un estudio comparativo de la evolución clínica de tres pacientes caninos (un Basset Hound de nueve años y dos Bóxer de seis y ocho años, respectivamente), los cuales presentaban antecedentes de hematuria y/o secreción uretral sanguinolenta en ausencia de micción. Una vez realizado el examen físico y los exámenes paraclínicos, el diagnóstico fue de Hiperplasia Prostática Benigna (HPB). Esta enfermedad es un cambio normal del envejecimiento y es la patología más común de la próstata canina. Las potenciales etiologías de esta enfermedad comprenden una proporción anormal de andrógenos y estrógenos, un incremento en el número de receptores androgénicos y sensibilidad tisular a los andrógenos; siendo la dihidrotestosterona el principal promotor de la HPB. El tratamiento principal de esta enfermedad es la orquiectomía y/o la medicación con hormonas anti-androgénicas.

Palabras claves: *Anamnesis, castración, evolución, plan diagnóstico, plan terapéutico.*

Abstract

A comparative study of the clinical evolution of three canine patients (one nine years old Basset Hound and two Boxer –six and eight years old), who were taken to medical attention due to hematuria and urethral bloody secretion in absence of urination, is exposed. Once the physical examination and the paraclinical test were carried out, a Complex Benign Prostatic Hyperplasia (CBPH) was diagnosed. This pathology is a normal change of aging and the commonest pathology of the canine prostate. The potential etiologies of this disease comprise an abnormal proportion of androgens and estrogens, increase in the number of androgenic receptors and increase of tissue sensitivity to androgens; which are mainly promoted by dihydrotestosterone. The main treatment of CBPH is the orchiectomy and/or the treatment with antiandrogenic hormones.

Key words: *Anamnesis, castration, diagnoses plan, evolution, therapeutic plan.*

Introducción

La próstata la única glándula accesoria del aparato genital en los caninos, es asiento de diversos procesos de enfermedad en esta especie. La enfermedad prostática se presenta mas frecuentemente en animales enteros de mediana edad y gerontes (Krawiec y Helfin, 2000; Kirk, 2000). Las enfermedades prostáticas reportadas en el perro incluyen hiperplasia prostática benigna (HPB), prostatitis bacteriana, abscesos prostáticos, enfermedad prostática neoplásica, quistes prostáticos y paraprostáticos (Krawiec, 1994). La HPB, solamente se presenta en el perro, en el hombre y en el chimpancé (Brendler *et al.*, 1983; Sorribas *et al.*, 2005; Couto y Nelson, 2005; Djavan, 2007).

La HPB en caninos, afecta mayormente células epiteliales, mientras que en humanos se localiza dentro del estroma de la próstata. (Isaacs, 1984; Heible y Caine, 1986; Laroque *et al.*, 1994; Carlin *et al.*, 1996). Aunque el término hiperplasia es ampliamente usado, cambios en el número (hiperplasia) y tamaño (hipertrofia) de las células siempre están presentes (Zirkin y Strandberg, 1984).

Aunque muchos caninos desarrollan HPB (hasta 100% caninos machos no castrados mayores de 6 años), la mayoría no presentan síntomas clínicos. Cuando se presentan los síntomas, estos pueden ser intermitentes e incluyen constipación y secreción uretral o seminal teñida de sangre. Adicionalmente, los perros afectados no parecen enfermos y el examen físico, incluida biometría hemática y serología son normales, excepto por la usualmente simétrica y no dolorosa prostadenomegalia (Figura 1). La disuria es menos común que en la HPB humana (Parry, 2007).

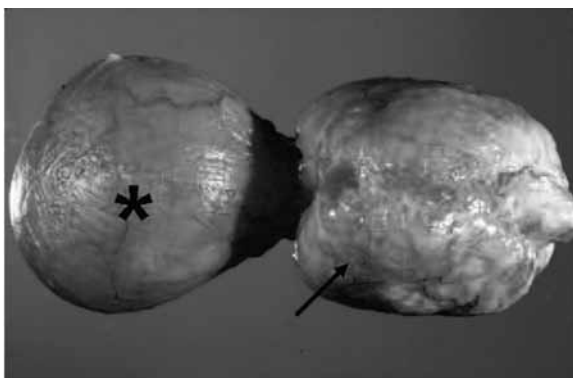


Figura 1. Apariencia macroscópica de HPB: La vejiga urinaria (asterisco) y la hipertrofia bilateral simétrica de la glándula prostática (flecha). Foto: Nicola M A Parry.

Las potenciales etiologías de la HPB comprenden una proporción anormal de andrógenos y estrógenos, aumento en el número de receptores androgénicos e incrementos de la sensibilidad tisular a los andrógenos. La Dihidrotestosterona (DHT), metabolito activo de la testosterona, promueve la hiperplasia y es considerado

el principal andrógeno asociado a la patogénesis de la HPB. La testosterona circulante es convertida dentro de las células epiteliales prostáticas en DHT por acción de la 5- α reductasa. La DHT se une a los receptores nucleares de las células epiteliales prostáticas con mayor afinidad que la testosterona y regula el crecimiento de la glándula (Suzuki *et al.*, 1998; Cohen *et al.*, 1995; Fossum, 2004).

La próstata es pequeña hasta la pubertad cuando bajo la influencia de la estimulación androgénica se agranda hasta el tamaño adulto, el cual en promedio es de 3 a 4 centímetros y asume una posición cada vez más craneal con la edad. Este órgano, el cual se examina mediante palpación rectal y abdominal, debe ser liso simétrico bilateral no doloroso (Bistnen *et al.*, 2001). La próstata canina es intrapélvica hasta los 4 años de edad y completamente abdominal a los 10 años, el agrandamiento patológico puede acelerar el movimiento craneal (Bojrab, 1996).

Generalmente se requiere la radiología abdominal, ultrasonografía, estudios citológicos, cultivos bacterianos biopsias o una combinación de estos métodos para diferenciar entre las patologías prostáticas específicas. La ultrasonografía arroja información adicional sobre la homogeneidad del parénquima prostático, diámetro uretral y naturaleza difusa o focal de la enfermedad. Atalan *et al.*, (1999), citados por Couto y Nelson (2005) encontraron que la longitud y anchura prostática variaron entre 1,8 a 3,6 y 1,4 a 4,3 centímetros respectivamente, en 154 perros normales de diversas edades y razas. El tamaño normal de la próstata, varía con la edad, la dimensión corporal y la raza; de manera que el agrandamiento es subjetivo (Smith y Tilley, 1998).

La hiperplasia puede ser glandular o compleja; La hiperplasia glandular afecta los perros desde un año de edad y es máxima a los 5-6 años. Existe una proliferación uniforme de estructuras secretorias con la hiperplasia glandular y la consistencia de la glándula es normal; La hiperplasia compleja, se observa en perros de dos años de edad, pero ocurre mayormente entre los ocho y nueve años. Los alvéolos dilatados quísticos se presentan con células epiteliales heterogéneas que varían desde las células normales a las células cuboidales afuncionales. Los acinos están ocupados por un material eosinofílico, y las células plasmáticas y linfocitos están presentes en el estroma hiperplásico (Fossum, 2004). Los quistes prostáticos son cavidades con fluido prostático en el parénquima glandular, secundarios a la obstrucción de conductos prostáticos por proliferación tisular (hiperplasia, metaplasia, prostatitis crónica y neoplasia) (García *et al.*, 2007).

La CPSE (alcalic phosphatase, carnitine, acid phosphatase and canine prostate-specific arginin esterase, por sus siglas en ingles) es el marcador mas importante de la

función secretoria prostática (Gobello *et al.*, 2002). Su concentración se incrementa en caninos con HPB, pero no existe diferencia significativa entre las concentraciones de la HPB y un proceso inflamatorio prostático, así como en HPB y una neoplasia, con lo cual la medición de la CPSE, no es sensible para diagnosticar HPB (Bell *et al.*, 1995).

Generalmente, los perros machos no castrados experimentan un incremento de la próstata conforme avanza la edad. Los signos clínicos se observan en animales cuya próstata comprima colon, uretra, estructuras musculares o nerviosas del canal pélvico, o cuyo aumento de vascularización provoque descargas hemorrágicas uretrales (García *et al.*, 2007). La patogenia del sangrado uretral se debe a la rotura de grandes dilataciones venosas, con paso de sangre a las glándulas adyacentes y su posterior drenaje a la uretra. En condiciones normales, la presión uretral dirige las secreciones prostáticas hacia la vejiga, pero en los animales jóvenes el gran volumen de secreción y la excitación sexual alteran el tono uretral permitiendo la salida de sangre al exterior, sin asociarse a la micción (Senior, 2007).

El tratamiento para la HPBC asintomática no es necesario (García *et al.*, 2007), se recomienda la orquiectomía bilateral para los caninos de poco valor genético o reproductivo. La involución prostática por lo regular es evidente dentro de unas pocas semanas después de la castración y es completada hacia las 12 semanas después de eliminar la fuente de andrógenos. El sangrado prostático se resuelve generalmente en 4 semanas (Senior, 2007). Con la castración del perro se inicia la involución prostática, y se consigue una mejoría de la sintomatología en un plazo de dos a tres semanas. El tratamiento médico de la HPB incluye el uso de estrógenos (dietilestilbestrol), progestágenos (acetato de megestrol), bloqueadores de los receptores de andrógenos (flutamida), agonistas de la hormona liberadora de gonadotropina (GnRH) (Leupropride), inhibidores de la 5 α reductasa (finasteride y ketoconazole). Algunos de estos tratamientos médicos pueden ser útiles cuando los dueños se rehúsan a la castración (Senior, 2007).

La ecografía es el método no invasivo más útil para evaluar el tamaño, forma y arquitectura interna de la glándula prostática. Este método no emite radiaciones ionizantes, no es necesario uso de contraste, y no suele requerir sedación. Ni está limitada por la presencia de ascitis, ni por la emaciación. La próstata normal es de ecogenidad homogénea, simétrica, lisa y puede presentar una zona hiperecogénica que corresponde a pared de uretra prostática (García *et al.*, 2007). La cápsula prostática es también hiperecogénica. (Figura 2).

Los diagnósticos diferenciales de la HPB incluyen la Metaplasia escamosa, la neoplasia y la prostatitis. La metaplasia escamosa es una alteración del epitelio

columnar y se produce una infiltración celular plasmática en el estroma periuretral, esta es una respuesta a hiperestrogenismos. La neoplasia prostática más frecuente es el adenocarcinoma; Mientras que el carcinoma de células transaccionales se presenta con menor incidencia. La prostatitis se trata de una enfermedad inflamatoria asociada a infección bacteriana. (Smith y Tilley, 1998)

Resultados

Anamnesis

Tres pacientes caninos machos son recibidos a consulta en la clínica de pequeños animales de la Universidad del Tolima (CPAUT): uno de raza Basset Hound de 9 años de edad, dos de raza Bóxer barcino y albino de 6 y 8 años, respectivamente. Los tres pacientes presentaron calendarios vigentes de vermifugación y vacunación. Todos los pacientes presentaban hematuria y secreción uretral sanguinolenta en ausencia de micción. El primer paciente presentaba los signos de manera intermitente desde hace dos años con mejorías temporales, pero hace 1,5 – 2 meses reinciden los signos. Los otros dos caninos presentan los síntomas desde hace 15 y 8 días, respectivamente.

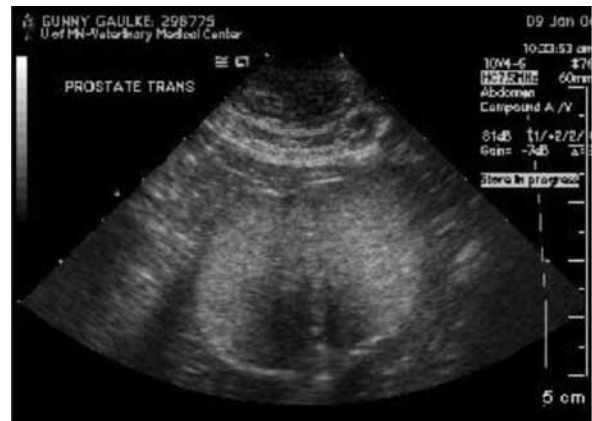

Figura 2. Ecografía de la próstata de un perro sin enfermedad prostática. Se observa la simetría en los dos lóbulos de la próstata. Foto: Veterinary Medical Center Univ. Minnesota.

Hallazgos del examen físico

En los tres pacientes no presento anomalía al examen físico, salvo un aumento marcado en el tamaño prostático a la palpación abdominal. No se evidenció dolor a la palpación y dicha glándula se ubicó en la zona abdominal media.

Plan diagnóstico:

A los pacientes se le realizó un cuadro hemático de segunda generación, parcial de orina y química sanguínea (Nus, creatinina, Alt), encontrándose en los límites

normales. Se realizaron ecografías abdominales en los tres pacientes, encontrándose una próstata de 6.5, 7.4 y 6.4 centímetros de ancho respectivamente (tomándose como único parámetro de medición el diámetro prostático transversal latero-lateral recomendado por Kamolpatana *et al.*, 1999). Además, se evidenciaron múltiples quistes, siendo el tamaño de los mayores 1,8; 1,7 y 1,5 para cada paciente respectivamente (Figuras 3-5).

Plan terapéutico

El paciente 1 fue medicado por otro médico veterinario con enrofloxacina, la posología y duración del tratamiento no fue especificado. El diagnóstico presuntivo fue “infección urinaria”. El paciente 2 fue medicado previamente con enrofloxacina, la posología y duración del tratamiento no fue especificado. El diagnóstico presuntivo fue “infección urinaria”. El paciente 3 fue medicado por otro veterinario con doxiciclina, con un diagnóstico presuntivo de leptospirosis la posología y duración del tratamiento no fue especificado. No se presentó mejora en la condición clínica de los pacientes con los tratamientos aplicados.

Con base en las evidencias clínicas y paraclínicas encontradas, se recomendó efectuar la orquiectomía, la cual fue realizada mediante la técnica convencional con acceso escrotal medio, bajo anestesia inhalada a los pacientes 1 y 2. El propietario del paciente 3 no realizó el tratamiento quirúrgico recomendado. El paciente 1 se premedicó con atropina 0,22 mg/kg, sulfato de tramadol 0,1 mg/kg, la inducción se realizó con tiopental sódico 10 mg/kg y el mantenimiento con isoflurano. Se medicó con ketoprofeno 1,1 mg/kg durante tres días y enrofloxacina 2,5 mg/kg durante ocho días. El paciente 2 se premedicó con atropina 0,22 mg/kg, sulfato de tramadol 0,1 mg/Kg, la anestesia se realizó con xilacina 0,25 mg/kg y el mantenimiento con bolos de ketamina 5mg/kg. Se medicó con ketoprofeno 1,1 mg/kg durante 3 días y ampicilina 10 mg/kg durante 8 días.

Datos de evolución

El paciente 1 presentó una reducción del tamaño de la próstata (4,4 cm) y remisión de los quistes en ecografía realizada ocho días después de la intervención (Figura 6a). Tres semanas después de la intervención, el paciente regresó a la Clínica para un nuevo control ecográfico, encontrándose la glándula marcadamente disminuida en su tamaño 3,03 cm (Figura 6b).

La propietaria del paciente 2 reportó un solo episodio de sangrado uretral después del procedimiento quirúrgico, luego del cual no se volvió a presentar dicha secreción.

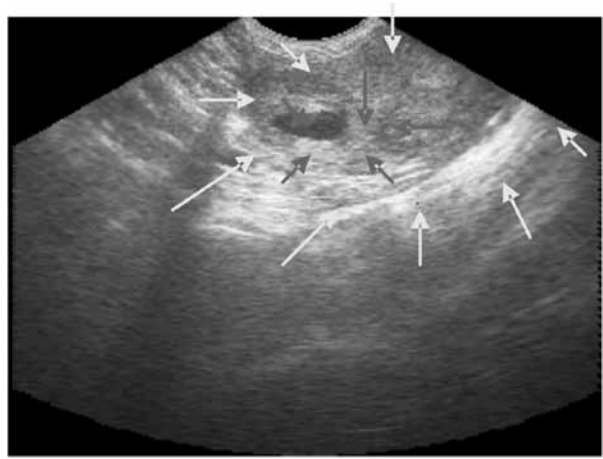


Figura 3. Ecografía transabdominal prostática (5 MHz). Paciente 1. Se observa prostatomegalia (6.53 cm) y múltiples quistes anecoicos. Las flechas amarillas señalan el tamaño prostático y las moradas señalan el quiste de mayor tamaño (1.84 cm). Foto: Diego Echeverry B. CPAUT

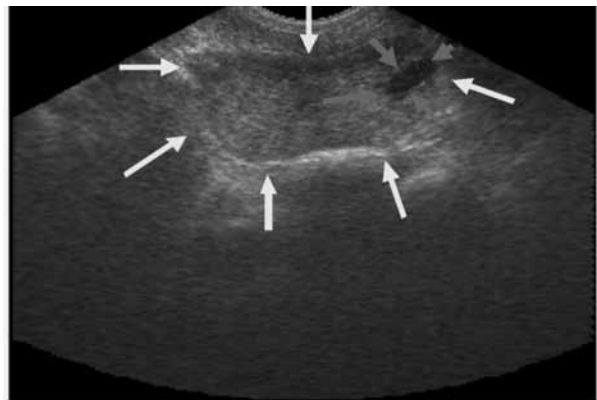


Figura 4. Ecografía prostática transabdominal (5 MHz). Paciente 2. Se observa prostatomegalia (7.4 cm) y presencia de múltiples quistes anecoicos. Las flechas amarillas señalan el tamaño prostático y las moradas señalan el quiste de mayor tamaño (1.7 cm). Foto: Diego Echeverry B. CPAUT.

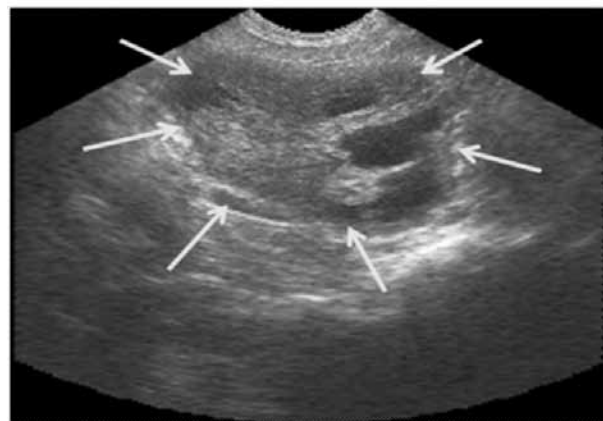


Figura 5. Ecografía prostática transabdominal (7.5 MHz). Paciente 3. El día de la consulta se evidenció una próstata de 6,4 cm de diámetro y presencia de múltiples quistes, siendo el más grande de 1,5 cm de diámetro. Foto: Diego Echeverry B. CPAUT.

Se realizó ecografía de control a los 14 días, donde fue evidente la disminución del tamaño prostático (3,7 cm) y remisión de los quistes (Figura 7).

No existen datos de evolución de paciente 3. Pues este no regreso a control ni fue operado en la CPAUT.

Discusión

La HPB se observa más frecuentemente en animales de entre 6 y 9 años, lo que concuerda con la edad de los pacientes estudiados (9, 6 y 8 años). Así mismo los tres animales estaban enteros lo cual se ajusta con lo reportado por la literatura en este sentido, pues se presenta una incidencia de esta patología en el 95 % en machos no castrados (Sorribas *et al.*, 2005; Couto y Nelson, 2005).

Los pacientes estudiados son de raza Bóxer (dos) y Basetthound (uno) y con peso superior a 25 kg lo que los hace más proclives a presentar afección prostática en relación a su talla y raza, ya que las razas de tamaño mediano a grande son más propensas a desarrollar enfermedad prostática. El doberman pinscher y el pastor Alemán parecen ser más susceptibles que otras razas (Paclikova., et al 2006).

Mosca y Castellano (1995), en un estudio demostraron que la técnica ultrasonica transrectal es más eficiente en la búsqueda y hallazgo de alteraciones en el parénquima prostático que la ecografía transabdominal. Así mismo, las lesiones en el margen craneal solo pudieron ser detectadas con la ecografía prepubica. Mientras que las lesiones en el margen caudal de la próstata, uretra prostática y cápsula fueron solo reconocidas mediante aproximación transrectal. Sin embargo en la práctica clínica no se usa este tipo de transductores para la evaluación prostática.

El tamaño de la glándula prostática en perros con HPB aumenta 2 a 6,5 veces (Ettinger y Feldman, 1995; Senior, 2007), datos que fueron confirmados con los resultados de este estudio, ya que los tres caninos estudiados tienen aumentos del tamaño prostático superiores a dos veces su tamaño normal.

El diagnóstico de HPB es sugerido cuando hay tenesmo, secreción uretral sanguinolenta ó hematuria ó una combinación de tales signos en un macho entero de edad media ó avanzada. Igualmente, los afectados presentan prostatomegalia simétrica, próstata no es dolorosa a la palpación. Estos signos fue comunes en todos los caninos evaluados. Read *et al.* (1995) encontró que 28 de 88 perros con enfermedad prostática fueron presentados a consulta debido a sangrado uretral, en 20 de los 28 perros, el sangrado uretral fue la única anomalía clínica; tal como lo encontrado en los casos estudiados, el cual fue el único signo clínico presentado.

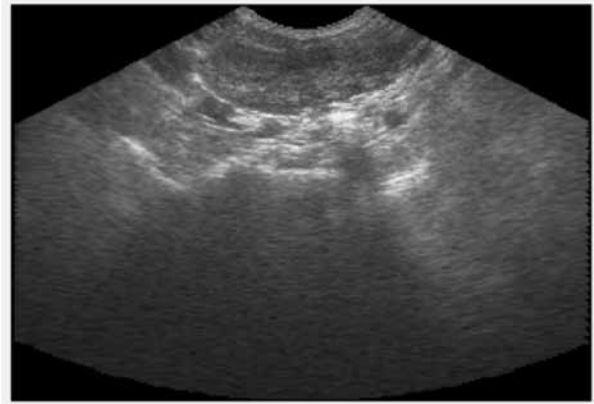


Figura 6a. Ecografía transabdominal prostática (5 MHz). Paciente 1. Una semana después de la intervención. Se observa una marcada disminución en el tamaño prostático (4.42 cm) y disminución en el tamaño de los quistes. Foto: Diego Echeverry B. CPAUT

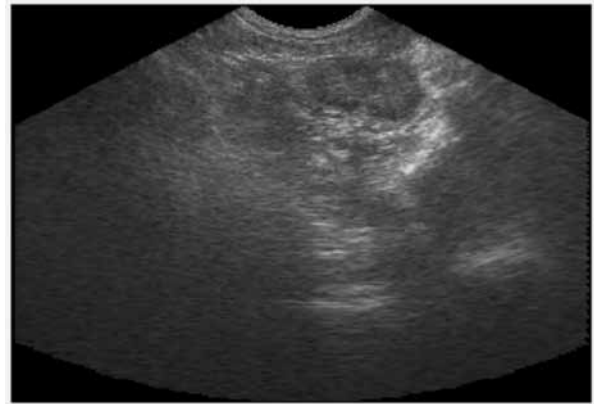


Figura 6b. Ecografía transabdominal prostática (5 MHz). Paciente 1. Tres semanas después de la castración. Se observa mayor disminución del tamaño prostático (3.03 cm). Foto: Diego Echeverry B. CPAUT.

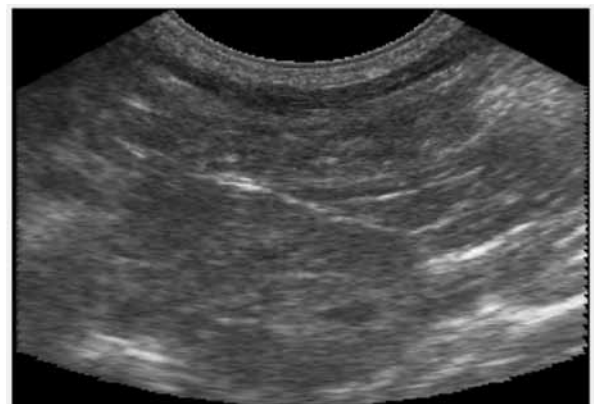

Figura 7. Ecografía transabdominal prostática (7.5 MHz). Paciente 2. Catorce días después de la intervención. Se observa una marcada disminución en el tamaño prostático (3.71 cm) y disminución en el tamaño de los quistes. Foto: Diego Echeverry B. CPAUT.

El crecimiento hiperplásico amplía la próstata exteriormente, en todas las direcciones, pudiendo producir compresión rectal y estreñimiento. Los síntomas de enfermedad prostática rara vez se presentan, debido a que la próstata canina carece de cápsula. La mayor parte de los perros con HPB no presentan signos clínicos, solamente en algunos casos el agrandamiento prostático causa signos clínicos como problemas en la micción, anormalidades en la defecación o dolor en los miembros traseros. Una descarga hemorrágica uretral intermitente o hematuria persistente, son signos mucho más comunes de HPB (Senior, 2007);

El examen físico de la próstata se realiza para valorar su tamaño, forma, simetría, consistencia y movilidad. Sin embargo, los signos clínicos y hallazgos físicos no permiten diferenciar entre la diversidad de condiciones prostáticas, siendo útil otros medios diagnósticos como ayudas radiológicas o citológicas, cultivos bacterianos, biopsias y ultrasonográficas. La hipertrofia de la próstata, hallazgo habitual en perros enteros de edad avanzada, da lugar a una glándula muy aumentada de tamaño que se extiende hacia la cavidad abdominal (Djavan, 2007); tal como sucedió con los tres pacientes atendidos, ya que su próstata se encontraba ubicada en la cavidad abdominal.

La ultrasonografía arroja información sobre la homogeneidad del parénquima prostático, diámetro uretral y naturaleza difusa o focal de la enfermedad (Mahapokai *et al.*, 2000); por tal razón esta fue la prueba diagnóstica aplicada para estos tres pacientes. En la HPB, la ultrasonografía muestra una afección difusa y relativamente simétrica de toda la próstata. Las estructuras quísticas difusas, múltiples y diminutas son comunes en las imágenes ecográficas obtenidas en los perros con HPB, esta condición también se cumplió en los animales evaluados. Un incremento en la ecogenicidad puede ser observado en varios de los procesos mórbidos de la próstata, la inflamación o neoplasia resulta en hiperecogenicidad, mientras que los quistes o abscesos son típicamente detectados como nódulos hipo o anecoicos (Feeny *et al.*, 1987).

Inicialmente el agrandamiento prostático se debe a la hiperplasia glandular, la cual evoluciona a la hiperplasia quística o compleja. Read *et al.* (1995) encontraron quistes en 14% de los perros con HPB asintomático mediante el uso de ultrasonografía. Variando el tamaño de los quistes de 0.7 a 1.2 cm. por 1.5 a 2.4 cm.

La biometría hemática y la química sanguínea no presentaron alteración alguna, ya que éstas se modifican significativamente ante patologías prostáticas sistémicas e inflamatorias (Dorfman y Barsanti, 1995). White y Williams (1995) observaron que la fosfatasa alcalina se eleva en un 35% en animales con prostatitis bacteriana inducida. De otro lado, el examen de orina se encontró

normal en los tres caninos, pero este hallazgo es común en perros con HPB (Parry 2007). Asimismo, un cultivo de orina obtenido por cistocentesis deberá ser negativo, caso contrario se deberá pensar en una prostatitis concurrente. Sin embargo, los exámenes generales de orina realizados en los caninos no evidenciaron señales de proceso infeccioso.

Una biopsia es requerida para el diagnóstico definitivo. Dos diferentes formas microscópicas de la HPB pueden ocurrir: Hiperplasia glandular, la cual ocurre más a menudo en caninos de menos de cuatro años de edad y progresa a hiperplasia compleja en perros mayores. Existe una alta probabilidad que los tres caninos estudiados presentaran hiperplasia compleja, ya que se encontró un incremento en el estroma y cambios quísticos. Sin embargo, el diagnóstico es usualmente basado en el examen físico si la historia clínica y los signos son sugestivos; un examen citológico, cultivo y biopsia son raramente indicados, tal como en los pacientes evaluados (Parry, 2007).

La orquiectomía, la más simple y empleada técnica quirúrgica para la resolución de los problemas prostáticos, es curativa y reduce un 70% el volumen de la glándula. Su involución inicia pocos días después de la intervención, siendo detectable por palpación a la semana, y entre una y dos semanas la secreción de la próstata es mínima. La involución sucede de forma más rápida cuánto menor es el animal, a partir de los seis años se requieren entre 3-4 meses para la reducción del tamaño, pero la sintomatología, mejora en pocas semanas (Djavan, 2007). La evolución clínica y ecográfica de los pacientes fue evidente, pues los eventos de sangrado uretral y el tamaño prostático disminuyeron rápidamente incluso en la primera semana después de la cirugía. Esto concuerda con lo reportado por Parry (2007).

El diagnóstico mediante ultrasonografía ha sido utilizado con éxito como guía en la obtención de muestras por biopsia, así como para establecer un diagnóstico preliminar (Smith, 1985). La correlación entre citología e histopatología es superior al 80% (Powe *et al.*, 2004).

Conclusiones

Todo canino mayor a seis años de edad y entero, con antecedentes de sangrado uretral sero-sanguinolento y/o hematuria, deberá ser sospechoso de padecer de alguna patología prostática.

La ultrasonografía es ampliamente reconocida como el medio diagnóstico más preciso en el examen de la estructura interna de la glándula. Sin embargo, es importante complementar el diagnóstico realizando biopsia con aguja fina guiada por ultrasonografía (Johnston *et al.*, 2001).

Los tres pacientes evaluados fueron manejados anteriormente con antibióticos, con un diagnóstico presuntivo de infección urinaria. Es importante realizar un plan diagnóstico adecuado, que basado en la anamnesis y en la correcta utilización de técnicas ultrasonográficas, permitirá llegar a un diagnóstico más preciso de la patología prostática.

El tratamiento definitivo recomendado para pacientes sin valor reproductivo y/o genético es la orquiectomía

bilateral. Sin embargo es importante profundizar en el estudio de otros medicamentos como la finasterida, o el acetato de delmadinona (Térouanne *et al.*, 2002; Kustritz, 2007).

La disponibilidad de un ecógrafo en la CPAUT permitiría mejorar la precisión del diagnóstico en las diferentes patologías prostáticas (Kirk, 1995; Simpson *et al.*, 1998; Jhonston *et al.*, 2001)

Referencias

- Bell FW, Klausner JS, Hayden DW, Lund EM, Liebenstein BB, Feeney DA, Johnston SD, Shivers JL, Ewing CM, Isaacs WB. Evaluation of serum and seminal plasma markers in the diagnosis of canine prostatic disorder. *J Vet Intern Med*. 1995; 9: 149–153.
- Bistnen SI, Ford RB, Raffé MR. Manual de Terapéutica y procedimientos de urgencia en pequeñas especies. 7ª Edición. Buenos Aires: McGraw-Hill Interamericana Editores; 2001.
- Brendler CB, Berry AJ, Ewing LL, McCullough AR, Cochran RC, Strandberg JD, Zirkin BR, Coffey DS, Wheaton LG, Hiler ML, Bordy MJ, Niswender GD, Scott WW, Walsh PC. Spontaneous benign prostatic hyperplasia in the beagle. *J. Clin. Invest.* 1983; 71: 1114–1123
- Bojrab MJ. Fisiopatología y Clínica Quirúrgica en pequeños animales 2ª Ed. Buenos Aires: Intermedica; 1996 .
- Carlin JR, Christofalo P, Arison BH, Ellsworth RE, Rosegay A, Miller RR, Chiu SH, Vandenheul WJA. Disposition and metabolism of Finasteride in dogs. *The American Society for Pharmacology and Experimental Therapeutics* 1996; 25: 100–109.
- Cohen SM, Werrmann JG, Rasmusson GH, Tanaka WK, Malatesta PF, Prahalada S, Jacobs JG, Harris G, Nett TM. Comparison of the effects of new specific 5 α reductase inhibitors of steroid 5 α reductase on canine hyperplastic prostate: suppression of prostatic DHT correlated with prostate regression. *The prostate* 1995; 26: 55–71.
- Couto GC, Nelson RW. Medicina Interna de Animales Pequeños. 3ª edición. Buenos Aires – Argentina: Editorial Intermedica; 2005.
- Djavan B. Treatment of symptomatic Benign Prostatic Hyperplasia: Current and Future Clinical Practice in Europe – What is really happening?. *European urology supplements*. 2007; 6: 446 – 453. Disponible en: [URL:http://www.sciencedirect.com](http://www.sciencedirect.com) Consulta 17 de marzo de 2007.
- Dorfman M, Barsanti JA. Treatment of canine bacterial prostatitis. In: Bonagura JD, Kirk RW, editors: *Current Veterinary Therapy XII*, Philadelphia: WB. Saunders; 1995: 1029–1032.
- Ettinger SJ, Feldman EC. Textbook of the veterinary internal medicine. 4ª Edition. Buenos Aires: Saunders Ed. Volume 2; 1995.
- Feeney DA, Johnston GR, Klausner JS, Perman V, Leininger JR, Tomlinson MS. Canine prostatic disease—comparison of ultrasonographic appearance with morphologic and microbiologic findings. 30 cases(1981–1985). *J Am Vet Med Assoc* 1987; 15:1027–34.
- Fossum TW, Hedlund CS, Hulse DA, Johnson AL, Seim III HB, Willard MD, Carroll GL. Cirugía en Pequeños animales. 2ª Edición. Buenos Aires: Intermedica; 2004.
- García Y, Espada FR, Ruiz G, Gómez M, Morales C, Lozanitos I. Patología prostática en el perro. Departamento de Patología y Producción Animales. Facultad de Veterinaria. Hospital Clínico Veterinario. Universidad Autónoma de Barcelona. Disponible en: <http://www.edicionestecnicasreunidas.com/produccion> Consulta: 15 de marzo de 2007.
- Gobello C, Castex G, Corrada Y. Serum and seminal markers in the diagnosis of disorder of the genital tract of the dog: A mini review. *Teriogenology* 2002; 57: 1285–1291
- Heible JP, Caine M. Etiology and benign prostatic hyperplasia and approaches to its pharmacological management. *Federation Proceedings* 1986; 45: 2601–2610.
- Isaacs WB. Structural and functional components in normal and hyperplastic canine prostates. *Progress in Clinical and Biological Research* 1984; 145: 307–315.
- Johnston GR, Feeney DA, Rivers B, Walter PA. Diagnostic imaging of the male canine reproductive organs. Methods and limitations. *Vet Clin North Am Small Anim Pract* 2001; 21: 553–589.
- Kamoplastana K, Johnston GR, Johnston SD. (1999): Determination of canine prostatic volume using transabdominal ultrasonography. *Veterinary Radiology and Ultrasound*, 36, 226–230.
- Krawiec DR. Canine prostate disease, *JAVMA* 1994;204:1561–1564.
- Krawiec DR, Hefflin D. Reports of retrospective studies: study of prostatic disease in dogs: 177 cases (1981–1986). *J Am Vet Med Assoc* 2000: 1119–1122.
- Kirk RW. *Current Veterinary Therapy XII: Small Animal Practice*. Philadelphia (United States): Ed. Saunders; 1995.
- Kirk RW. *Current Veterinary Therapy XIII: Small Animal Practice*. Philadelphia (United States): Ed. Saunders; 2000.
- Kustritz R.** Medical treatment of canine prostatic disease. University of Minnesota College of Veterinary Medicine. Disponible en: http://www.geocities.com/dachshealth/medical_treatment_of_canine_pros.htm Consulta 22 de Septiembre de 2007.
- Laroque PA, Prahalada S, Gordon LR, Molo Noblot S, Bagdon WJ, Duprat P, Peter CP, Van Zwieten MJ. Effects of chronic oral administration of a selective 5 α reductase inhibitor, Finasteride, on the dog prostate. *The prostate* 1994; 24: 93–100.
- Mahapokai W, Ingh V, Garderen, Schalken JA, Mol JA, Sluijs FJ. Immune response in hormonally-induced prostatic hyperplasia in the dog. Vet Immunol p** 2001;78:297–303.

- Mahapokai W, Sluijs FJ, Schalken JA. Models for studying benign prostatic hyperplasia. *Prostate cancer and prostatic diseases* 2000;3:28-33.
- Mosca ZA, Castellano MC. Prepubic and transrectal ultrasonography of the canine prostate: a comparative study. *Vet Radiol Ultrasound* 1995; 36:393-396.
- Paclikova K, Kohout P, Vlasin M. Diagnostic possibilities in the management of canine prostatic disorders. *Vet Med* 2006; 51:1-13.
- Parry NM. The canine prostate gland: Part 1 Non-inflammatory diseases. *UK Vet* 2007;12:435-450.
- Powe JR, Canfield JP, Martin AP. Evaluation of the cytologic diagnosis of canine prostatic disorders. *Vet Clin Path* 2004;33:150-154.
- Read PA, Bryden S. Urethral bleeding as a presenting sign of benign prostatic hyperplasia in the dog: A retrospective study (1979-1993), *JAAHA* 1995;31:261-267.
- Senior DF, Bayón EM. Enfermedad Canina Prostática. Disponible en: <http://www.ammvepe.com/articulos/prostata.html> Consulta 11 de mayo de 2007.
- Simpson G, England GC, Harvey M. *Manual of small animal reproduction and neonatology*. Ed. Cheltenham: BSAVA, 1998.
- Smith S. Ultrasound-guided biopsy. *Vet Clin North Am Small Anim Pract* 1985; 15: 1249-1262.
- Smith F, Tilley LP. *La consulta Veterinaria en cinco Minutos*. Buenos Aires: Editorial Intermedica; 1998.
- Sorribas CE, Mucha CJ, Pellegrino FC. *Consulta rápida en la clínica diaria*. Buenos Aires : Intermedica Ed;2005.
- Suzuki K, Okazaki H, Ono Y, Kurakawa K, Suzuki T, Onuma E, Takanashi H, Mamiya Y, Yamanaka H. Effect of dual inhibition of 5-Alpha- Reductase and Aromatase on spontaneously developed canine prostatic hypertrophy. *The prostate* 1998; 37: 70-76.
- Térouanne B, Françoise P, Nadège S, Virginie G, Charles S. **Evidence that chlormadinone acetate exhibits antiandrogenic activity in androgen-dependent cell line** . *Mol Cell Endocrinol* 2002; 198: 143- 147.
- White RA, Williams JM. Intracapsular prostatic omentalization: A new technique for management of prostatic abscesses in the dogs. *Vet Surg* 1995; 24: 390-395.
- Zirkin BR, Strandberg JD. Quantitative changes in the morphology of the aging prostate. *Anat Rec* 1984; 208: 207-213.