

A femtoszekundumlézer-asszisztált szürkehályog-műtét eredményei az új 2.16-os szoftverrel és a módosított SoftFit[®] páciensi felszínnel

Nagy Zoltán Zsolt dr.^{1,2} ■ Kiss Huba J. dr.¹ ■ Takács Ágnes I. dr.¹
Krántz Kinga dr.¹ ■ Czakó Cecília dr.¹ ■ Filkorn Tamás dr.¹
Dunai Árpád dr.¹ ■ Sándor Gábor L. dr.¹ ■ Kovács Illés dr.¹

¹Semmelweis Egyetem, Általános Orvostudományi Kar, Szemészeti Klinika, Budapest

²Semmelweis Egyetem, Egészségtudományi Kar, Egészségügyi Diagnosztikai Intézet, Szemészeti Klinikai Ismeretek Tanszék, Budapest

Bevezetés: A szürkehályog-műtétek eredményeinek javítására kifejlesztett femtolézer-asszisztált szürkehályog-műtétek tökéletesítésére nagy energiák összpontosulnak. **Célkitűzés:** A femtolézer-asszisztált szürkehályog-műtétek során alkalmazott új, 2.16-os vezérlőszoftverrel és a módosított kezelési maszkkal (SoftFit[®]) nyert tapasztalatok értékelése. **Módszer:** A 2.16-os szoftvert és az új kezelési maszkot 100 páciens 100 szemén alkalmazták femtolézer-asszisztált szürkehályog-műtétek során. **Eredmények:** A megújult rendszerrel a femtolézeres előkezelés 45–60 másodpercre csökkent. Az új kezelési maszk kisebb mérete könnyebb illesztést tett lehetővé akár gyermekszemen is. A maszkot rögzítő szívóerő 40–50 Hgmm-ről 16–20 Hgmm-re csökkent. A subconjunctivalis suffusio aránya 40%-ról 15–20%-ra csökkent, súlyossága mérséklődött. Szaruhártyaredők nem jelentek meg, a szabadon lebegő capsulotomiák aránya 30%-ról 97%-ra nőtt. A lézerkezeléshez szükséges energia csaknem 50%-kal csökkent. A tervezettnél megfelelő cornealis sebek könnyen megnyithatók és pontosan záródóak voltak. **Következtetések:** A SoftFit[®] kezelési maszk és az új szoftver a femtolézer-asszisztált szürkehályog-műtétek alkalmazási lehetőségeit bővítette, lehetővé tette a gyermekkori szürkehályog-műtétekben történő alkalmazást. A fejlesztések a módszer biztonságosságát és kiszámíthatóságát tovább növelték. *Orv. Hetil.*, 2015, 156(6), 221–225.

Kulcsszavak: femtolézer, szürkehályog-műtét, biztonság

Results of femtosecond laser-assisted cataract surgery using the new 2.16 software and the SoftFit[®] Patient Interface

Introduction: Femtosecond laser-assisted cataract surgery improved the results of cataract surgeries. **Aim:** Outcome analysis of femtosecond laser-assisted cataract surgery using the novel 2.16 software and the SoftFit[®] Patient Interface. **Method:** The novel software and the newly developed Patient Interface were used in 100 eyes of 100 patients. **Results:** Length of femtosecond laser pretreatment decreased to 45–60 seconds. The smaller size of the new patient interface resulted in easier docking even on pediatric eyes. Suction force used for docking decreased from 40–50 mmHg to 16–20 mmHg. Incidence rate of subconjunctival suffusion decreased from 40% to 15–20% and its clinical severity was reduced, too. No corneal microfolds evolved, thus the incidence rate of the free-floating capsulotomies increased from 30% to 97%. The total energy of femtosecond laser pretreatment was decreased by almost 50%. Corneal wounds had the desired structure, and they were easy to open and closed precisely. **Conclusions:** The SoftFit[®] patient interface and the novel software widened the possible uses of the femtosecond laser-assisted cataract surgery, e.g. in pediatric ophthalmology. Innovations improved the safety and the predictability of the method.

Keywords: femtolaser, cataract surgery, safety

Nagy, Z. Zs., Kiss, H. J., Takács, Á. I., Kránitz, K., Czakó, C., Filkorn, T., Dunai, Á., Sándor, G. L., Kovács, I. [Results of femtosecond laser-assisted cataract surgery using the new 2.16 software and the SoftFit® Patient Interface]. Orv. Hetil., 2015, 156(6), 221–225.

(Beérkezett: 2014. november 25.; elfogadva: 2014. december 18.)

A femtoszekundum-asszisztált szürkehályog-műtétet először humán műtét során 2008-ban alkalmazták, a műtetre klinikánkon került sor [1]. 2011-re a módszert az amerikai (FDA) és az európai (CE) hivatalok is bejegyezték, így a szemlencse sebészetére alkalmas lézerkészülék kereskedelmi forgalomba került. A femtoszekundum-asszisztált szürkehályog-sebészet az elmúlt években széles körben elfogadott és alkalmazott eljárássá vált [2, 3]. A műtéti technika magas anyagköltsége miatt gyakran magánintézményekben alkalmazzák a prémium műlencsékkel elérhető eredmények fejlesztésére.

A femtoszekundumlézer-kezelés segítségével jól centrált, tökéletes méretű és kerek alakú *capsulotomiás nyílás* hozható létre az elülső lencsetokon, a lencsemag előkezelésével (*femtofragmentáció*) a phacoemulsificatio során felhasznált energia csökkenthető, a *szaruhártya sebei* – a főseb és a segédnyílás(ok) – pedig pontosan megtervezhetőek, így a posztoperatív astigmia jól kontrollálhatóvá válik [4].

A szürkehályog-műtét sikerének egyik kulcslépése az elülső tokon létrehozott capsulotomiás nyílás minősége. A tervezett capsulotomiás nyílás tökéletesítésére és ismételtetésére folyamatos fejlesztések zajlanak, a legfrissebbek az eszközt vezérlő, új 2.16-os szoftver és a lézersugár megfelelő helyre való juttatását biztosító módosított SoftFit® páciensi felszín [5]. Közleményünkben a megújult rendszerrel szerzett első tapasztalatainkról számolunk be.

Módszer

Az új SoftFit® kezelési maszkot vagy páciensi felszín (Patient Interface) egy multicentrikus, prospektív tanulmányban teszteltük. Az eszközt vezérlő új szoftvert egy új, nagy felbontású HD minőségű képalkotást biztosító OCT-vel kiegészítve vezettük be a klinikai gyakorlatba.

Az új páciensi felszín és szoftvert 100 páciens 100 szemén alkalmaztuk femtolézer-asszisztált szürkehályog-műtétet során. A vizsgálatba beválogatott betegek szürkehályog-fokozata a Lens Opacities Classification System (LOCS) beosztás szerint 2,0 és 3,0 között volt.

A betegek a műtét előtt csak pupillatágító szemcseppet (tropikamid) és helyi érzéstelenítő szemcseppet (oxybuprocain) kaptak kétszer cseppentve. A szemrés feltárásához speciális terpesztőt használtunk, amely könnyebbé tette a kezelési maszk dokkolását.

Az OCT-felvétel elkészítése és a femtoszekundumlézer-kezelés előtt a SoftFit® kezelési maszkot rögzítettük a betegek szemén. A kezelést végző sebész a páciensi fel-

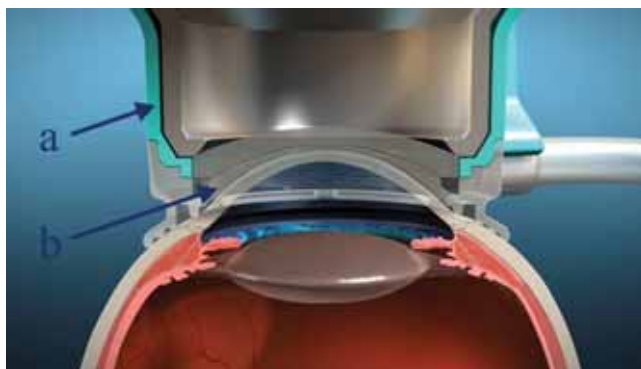
színen kiképzett ívelt területre helyezett egy speciális hidrofil kontaktlencsét a szemhez történő pontos kapcsolódás céljából (1. ábra). Az illeszkedés segítéséhez és a megfelelő dokkoláshoz kapcsoló folyadékként műkönnyet alkalmaztunk.

A páciensi felszín centrálása kiemelt jelentőségű a femtoszekundumlézer-kezelés előtt. Ennek elősegítésére a beteget arra kértük, hogy a fixációs fényt nézze, ameddig a szaruhártya szintjéig süllyesztettük a páciensi felszín. Az első kapcsolódást követően a periférián általában légbuborék keletkezett, amelyet fokozatosan kipréseltünk. A kezelt szemet stabilizáló átlagos szívóerő 16–20 Hgmm volt. A femtoszekundumlézer-kibocsátó

1. táblázat | A femtoszekundumlézer-asszisztált szürkehályog-műtétek sebészeti paraméterei az új vezérlőszoftver és SoftFit® páciensi felszín bevezetése előtt és után

		Korábbi eszköz	Megújult SoftFit®
Capsulotomia	Átmérő (mm)	4,5	4,8
	Energia (µJ)	8–15	5
	Kezelési zóna szélessége a toktól felfelé (delta, µm)	200	300
	Kezelési zóna szélessége a toktól lefelé (delta, µm)	200	300
Lencse-fragmentálás	Mintázat	Chop	Hibrid (chop+cilinder)
	Átmérő (mm)	4,5	4,3
	Energia (µJ)	10–16	8
	Metszések száma	2	3+6 cilinder
	Biztonsági távolság az elülső toktól (µm)	500	500
Főseb	Biztonsági távolság a hátsó toktól (µm)	500	800
	Energia (µJ)	5–9	6
	Metszés szélessége (mm)	3,2	2,8
Segédnyílás	Energia (µJ)	4–8	7
	Metszés szélessége (mm)	1,2	1,3

A táblázat bemutatja a kezelési zónák jól tervezhető méreteit és a metszésekhez felhasznált energia mennyiségét femtoszekundumlézer-asszisztált szürkehályog-műtétek során az új vezérlőszoftver és SoftFit® páciensi felszín bevezetése előtt és után.



1. ábra | A lézernyaláb a szem megfelelő helyére jutását biztosító páciens felület, a SoftFit® (a) és a megfelelő kontaktfelszín elősegítő speciális kontaktlencse (b)

készülék a szerzők által már korábban is alkalmazott Alcon LenSx® (Alcon Laboratories, Inc., Fort Worth, TX, Amerikai Egyesült Államok) volt.

A dokkolás után, a femtoszekundumlézer-kezelést megelőzően, nagy felbontású OCT-felvételt készítetünk az elülső szegmensről. Az OCT-felvételeken azonosítottuk az elülső szegmens képleteit, felbecsültük a szaruhártya-vastagságot, az elülső csarnok mélységét, a szemlencsevastagságot a szemlencse elülső és hátsó tokjának leképezése segítségével (2. ábra). Végül megterveztük a szaruhártyasebek helyzetét és lefutását. Az összes lépés jóváhagyása után megkezdjük a femtoszekundumlézer-kezelést.

A lézerkezelés során elkészítettük a kör alakú, centrális capsulotomiás nyílást; a lencsefragmentálásra hibrid mintázatot alkalmaztunk, amely 6 darab törési vonalból és

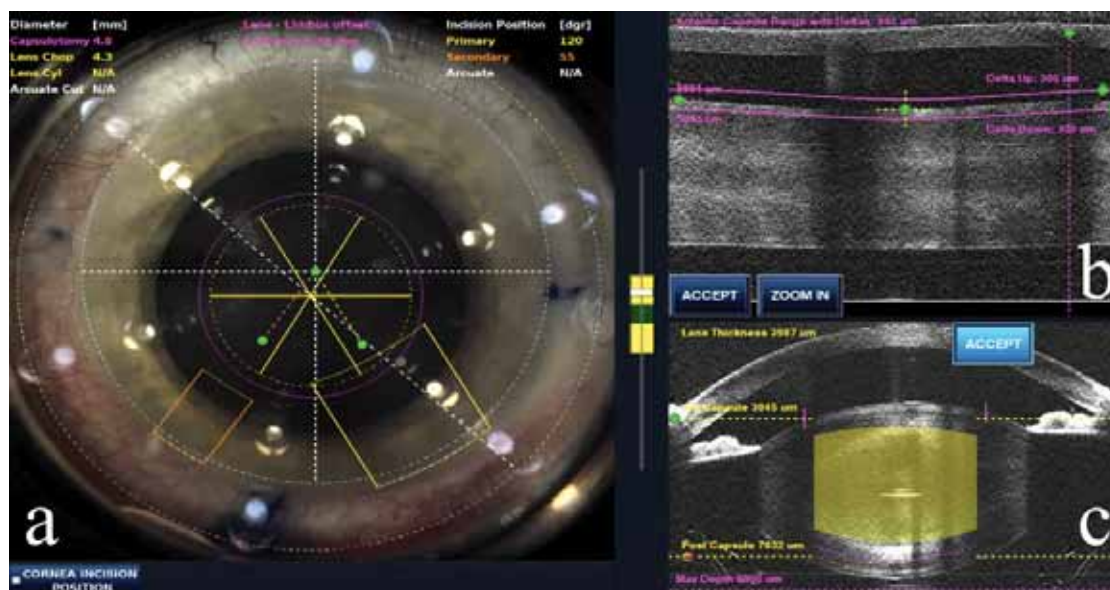
egy centrális, 3,0 mm-es elfolyósítási zónából állt, majd létrehoztuk az előzetesen megtervezett corneasebeket.

A sebek tompa megnyitása után az elülső csarnokot viszkoelasztikus anyaggal töltöttük fel. A capsulotomiás lebenyt eltávolítottuk, majd a phacoemulsificatio során a 6 darabra vágott lencsemag darabjait egy chopper segítségével szétválasztottuk és phacoemulsificatiós energia segítségével eltávolítottuk. A lencsekérget a hagyományos szűrkehályog-műtéthez hasonlóan irrigáció-aspiráció segítségével szívtuk le. A műtét végén a tokzsákba az összes betegünkönél hidrofób akril hátsó csarnoki műlencsét ültettünk.

A műteti paramétereket (kezelési zóna mérete, biztonsági zóna kiterjedése, kezeléshez szükséges energia) az 1. táblázat mutatja be. A táblázat mind az újítások bevezetése előtti, mind pedig az új páciens felület és vezérlőszoftver alkalmazása során használt paramétereket tartalmazza a műtét lépéseinek (capsulotomia, lencsefragmentáció, corneasebek) megfelelően.

A vizsgálat során a következő paramétereket regisztráltuk és elemeztük:

- a femtoszekundumlézer-előkezelés időtartamát;
- a páciens felület rögzítése után az OCT-vel leképezhető szaruhártyaredők jelentkezését;
- a szabadon lebegő (free-floating) lebenyt eredményező capsulotomiák arányát;
- megfigyeltük az OCT-felvételeken a lencsemag tömörségét;
- a szükséges femtoszekundumlézer-energiaszintet az elülső capsulotomia, a lencsefragmentáció és a szaruhártyasebek létrehozásához;
- a felhasznált phacoemulsificatiós energiát.



2. ábra | A megújult vezérlőszoftver kezelőfelülete. A dokkolás után a szemről nyert nagytartományú képen a sebész beállítja a capsulotomia, lencsefragmentálás és cornealis sebek pontos helyét (a), a nagy felbontású OCT-felvételeken pedig rögzíti a capsulotomia (b) és a lencsefragmentáció (c) kezelési és biztonsági zónáit, valamint megtervezi a cornealis sebeket

Eredmények

A femtoszekundumlézer-kezelés, beleértve az elülső capsulotomia elkészítését, a lencsefragmentációt és a szaruhártyasebek létrehozását, 45–60 másodpercet vett igénybe. Az eszköz dokkolása, beállítása és a lézerkezelés ideje 34%-kal csökkent a megújított technológia miatt.

Az új páciensi felszínnel a dokkolás sokkal egyszerűbbé vált. A szem felszínéhez kapcsolódó domború felszín átmérője 2,5 mm-rel, 19,8 mm-re csökkent az előző változathoz képest, így a legtöbb szemrésben már könnyedén alkalmazható. A csökkentett méret nem befolyásolja a kezelési zónát, sőt a sebési láthatóság területe 8,5%-kal növekedett.

A páciensi felszín felhelyezésekor és a vákuum létrehozásakor a sebészt egy piros-sárga-zöld skálájú mutató segíti a műszer kijelzőjén, ahol a zöld szín a helyes vákuum értéket mutatja. Az új kezelési maszk illeszkedése révén a műtét közbeni szövődményt (vákuum megszűnése, maszk elmozdulása, szabálytalan capsulorhexis) egyetlen esetben sem tapasztaltunk.

A pontosabb centrálással és a hatékonyabb dokkolással a femtoszekundumlézer-beállítás során a szemlencse centrálását ferde képalkotás (tilting) miatt nagyon alacsony, körülbelül 2%-os arányban kellett megismételni (újradokkolás). A megújult vezérlőszoftver révén alkalmazható automatikus centrálás nagyban segítette az operátor munkáját.

A megfelelő dokkolást elősegítő szívóerő 40–50 Hgmm-ről 16–20 Hgmm-es értékre csökkent. A vákuum ekkora nyomással emeli az intraoperatív intraocularis nyomást. A szem felnagyított képét mutató monitoron egy esetben sem volt megfigyelhető a csökkentett szívóerő hatására a szaruhártya redőződése, még a cornea perifériáján sem. Az új OCT nagy felbontású, HD minőségű felvételeket biztosított a szaruhártyáról és a szemlencséről. Centrális vagy perifériás szaruhártyaredők még az OCT-felvételeken sem jelentkeztek. A kisebb szívóerőnek megfelelően a korábban leírt perilibalis, a szívógyűrű lefutásának megfelelő kör alakú suffusio kialakulásának aránya a korábbi 40%-ról 15–20%-ra csökkent, valamint a kialakult suffusiók klinikai súlyossága szintén szignifikánsan csökkent.

Az esetek 97%-ában szabadon lebegő lebenyt (free-floating capsulotomy) kaptunk, amelyet a capsulotomiás csipesszel vagy a phacoemulsificatiós fejjel a sebész könnyen és egészben tudott eltávolítani.

Az OCT-felvételek alapján megbecsültük a lencsemag tömörségét (denzitását). A vizsgálatba beválogatott betegek szürkehályog-fokozata 2,0 és 3,0 között volt a LOCS-beosztás szerint. A réslámpás vizsgálat során az operátor által megbecsült lencse keménység/denzitás klinikai értéke jól korrelált a beépített OCT alapján becsült lencsedenzitás-értékkel.

A kezelés során a femtoszekundum lézer összenergiáját akár megközelítőleg 50%-kal csökkenthetjük a hatékonyabb maszkillesztésnek köszönhetően (1. táblázat).

A lencsemagban a törésvonalak geometriai lefutása és minősége megegyezett a tervezett geometriai paraméterekkel, így a phacoemulsificatiohoz szükséges ultrahangenergia (CDE) szintén szignifikáns módon csökkent, mivel könnyebb volt a lencserészek fragmentálása, illetve a centrális hígítás révén a lencsemag eltávolításához egyáltalán nem vagy csak alig volt szükség ultrahangenergiára. A phacoemulsificatio során az operátorok 15%-kal kevesebb ultrahang-energiát használtak fel.

Továbbá megfigyeltük, hogy a szaruhártyasebeket technikailag egyszerűbb volt megnyitni a műtét során alkalmazott tompa spatula segítségével.

Megbeszélés

A módosított SoftFit® páciensi felszín és az új 2.16-os szoftver fejlesztése egymástól függetlenül zajlott, és jól mutatja a femtoszekundumlézer-asszisztált szürkehályog-sebészet további tökéletesítésére irányuló intenzív törekvéseket [2, 5, 6].

Az új szoftvernek és kezelési maszknak köszönhetően jelentősen csökkent a teljes femtoszekundumlézer-kezeléshez felhasznált idő és energia.

A megújult eszköz két legfontosabb tulajdonsága a pontosság és az alkalmazkodóképesség. A megújult OCT felbontóképessége kétszerese az előzőnek, ezzel az elülső szegmens jobb és pontosabb leképezését teszi lehetővé. A módosított páciensi felszín kisebb lett, és a legtöbb szemrésben már könnyedén alkalmazható. Ennek a kisebb anatómiai méretekkel rendelkező ázsiai és az újszülött/gyermek szemek szürkehályog-műtéteinél van jelentősége. Utóbbiaknál korábban lateralis canthotomiát kellett végezni, hogy a dokkolás kivitelezhető legyen [7]. A SoftFit® páciensi felszín mérete egyszerűbbé teszi gyermekszemen történő alkalmazását is. Bár a páciensi felszín mérete csökkent, a hatékonyabb tervezésnek köszönhetően a kezelési zóna megnőtt, így a sebési opciók tárháza is bővíthető. Perifériás, jól tervezhető sebek hozhatóak létre akár bimanuális technikához is. Többszörös és különálló ívelt metszések is képezhetők: a preoperatív cornealis astigmia kezelésére alkalmazott íves bemetszések (arcuate keratotomy) létrehozhatóak [2], és megadható a pontos metszési mélység (70–90%) is a szaruhártya perifériáján.

Az új SoftFit® kezelési maszk lényeges fejlesztése, hogy a megújult SoftFit® lényegesen kisebb szívóerővel hat a szemre, a korábbi 40–50 Hgmm-es érték [8] 16–20 Hgmm-re csökkent, ami kisebb stresszt jelent a perifériás retinának, valamint a látóideg keringése és a funkciója sem károsodik a műtét alatt. A korábban az esetek nagy részében leírt conjunctivalis suffusio előfordulása és súlyossága is jelentősen csökkent.

A speciális lágy kontaktlencse és a jó dokkolás egyenletes felszínt biztosít a leképezéshez, a szaruhártyán nem képződnek többletenergia-elnyelődést okozó redők, ezáltal a capsulotomia pontossága és a sok szövődményt megelőző szabadon lebegő capsulotomiák aránya jelen-

tősen megnövekedett. Ez a megújult SoftFit® és az új szoftver egyik legnagyobb előnye.

A szemlencse sűrűségi becsléseinek értékei a PentaCam mérések értékeivel [9] és a klinikus tapasztalatával (2,0 és 3,0 LOCS-fokozatú szürke hályogok) megegyeztek. Elképzelhető, hogy a későbbiekben a műtétek tervezésénél a preoperatív OCT-méréseknek sokkal nagyobb szerepe lesz, habár a műtét előtti réslámpás vizsgálat ezzel nem helyettesíthető.

Következtetések

Elmondható, hogy a megújult SoftFit® kiszélesített kapcsolódási zónát kapott, amely az intraoperatív szemnyomás-emelkedést csökkentette. A dokkolási folyamat egyszerűbb és könnyebben irányíthatóbb lett, a sebészek pedig nem tapasztaltak párosodást a művelet során, amely a korábbi kezelési maszkok alkalmazásakor sokszor korlátozta a látási viszonyokat, nehezítve a dokkolást és a centrálást.

Az új SoftFit® páciensi felszín és a 2.16-os szoftver együttes bevezetése tovább javította a femtoszekundumlézer-kezelés szürkehályog-sebészetben történő alkalmazhatóságát, megkönnyítette gyermekeknél az alkalmazást, javította a képalkotást, amely az operátor tervezési tevékenységét segíti, valamint fokozta a módszer biztonságosságát és kiszámíthatóságát. A fenti előnyöknek köszönhetően jobb refrakciós eredményeket és magasabb pácienselégedettséget érhetünk el.

Anyagi támogatás: A közlemény megírása, illetve a kapcsolódó kutatómunka anyagi támogatásban nem részesült.

Szerzői munkamegosztás: N. Z. Zs.: A vizsgálat tervezése, lefolytatása, a kézirat megszövegezése. T. Á. I., K. K., C. C., F. T., D. Á., S. G. L., K. I.: A kézirat megszövegezése. K. H. J.: A vizsgálat lefolytatása, a kézirat meg-

szövegezése. A cikk végleges változatát valamennyi szerző elolvasta és jóváhagyta.

Érdekltségek: N. Z. Zs. az Alcon Laboratories konzultánsa.

Köszönetnyilvánítás

A szerzők köszönetüket fejezik ki az Alcon Hungária Kft.-nek a közlemény első ábrájáért.

Irodalom

- [1] Nagy, Z., Takacs, A., Filkorn, T., et al.: Initial clinical evaluation of an intraocular femtosecond laser in cataract surgery. *J. Refract. Surg.*, 2009, 25(12), 1053–1060.
- [2] Nagy, Z. Z.: New technology update: femtosecond laser in cataract surgery. *Clin. Ophthalmol.*, 2014, 8, 1157–1167.
- [3] He, L., Sheehy, K., Culbertson, W.: Femtosecond laser-assisted cataract surgery. *Curr. Opin. Ophthalmol.*, 2011, 22(1), 43–52.
- [4] Nagy, Z. Z., Dunai, A., Kránitz, K., et al.: Evaluation of femtosecond laser-assisted and manual clear corneal incisions and their effect on surgically induced astigmatism and higher-order aberrations. *J. Refract. Surg.*, 2014, 30(8), 522–525.
- [5] Mayer, W. J., Klaproth, O. K., Ostovic, M., et al.: Femtosecond laser-assisted lens surgery depending on interface design and laser pulse energy: Results of the first 200 cases. *Ophthalmologie*, 2014, 111(12), 1172–1177.
- [6] Dick, H. B., Schultz, T.: Femtosecond laser-assisted cataract surgery in infants. *J. Cataract Refract. Surg.*, 2013, 39(5), 665–668.
- [7] Talamo, J. H., Gooding, P., Angeley, D., et al.: Optical patient interface in femtosecond laser-assisted cataract surgery: contact corneal applanation versus liquid immersion. *J. Cataract Refract. Surg.*, 2013, 39(4), 501–510.
- [8] Lim, S. A., Hwang, J., Hwang, K. Y., et al.: Objective assessment of nuclear cataract: comparison of double-pass and Scheimpflug systems. *J. Cataract Refract. Surg.*, 2014, 40(5), 716–721.
- [9] Nagy, Z. Z., Mastrovasqua, L., Knorz, M. C.: The use of femtosecond lasers in cataract surgery: Review of the published results with the LenSx system. *J. Refract. Surg.*, 2014, 30(11), 730–740.

(Nagy Zoltán Zsolt dr.,
Budapest, Mária u. 39., 1085
e-mail: nagy.zoltan_zsolt@med.semmelweis-univ.hu)