

Sikeres autológ haemopoeticus őssejt-transzplantáció gyermekkori, súlyos, terápiarezisztens Crohn-betegségben

Az első hazai beteg esetének ismertetése

Kriván Gergely dr.^{1*} ■ Szabó Dolóresz dr.^{2*} ■ Kállay Krisztián dr.¹
Benyó Gábor dr.¹ ■ Kassa Csaba dr.¹ ■ Sinkó János dr.¹ ■ Goda Vera dr.¹
Arató András dr.² ■ Veres Gábor dr.²

¹Egyesített Szent István és Szent László Kórház, Budapest

²Semmelweis Egyetem, Általános Orvostudományi Kar, I. Gyermekgyógyászati Klinika, Budapest

A Crohn-betegség pontos oka ismeretlen, így terápiája sem megoldott. Kezelésében az infliximab jelentős áttörést jelentett, a mindennapi gyakorlatban azonban vannak olyan betegek, akik a kombinált immunosuppresszív, illetve biológiai terápia ellenére sem kerülnek remisszióba. Ezekben az esetekben új esélyt jelenthet az őssejt-transzplantáció. A szerzők egy 15 éves fiúgyermek történetét mutatják be, akinél 2008 februárjában súlyos Crohn-betegséget (aktivitási index [PCDAI]: 82,5 – maximumérték: 100) kórisméztek. Konzervatív kezelésének 3 éve alatt a kombinált terápia (immunosuppresszió, antibiotikum, infliximab) ellenére sem került tartós remisszióba. Az ígéretes külföldi esetközlések nyomán autológ őssejt-transzplantációt végeztek, amely a Crohn-betegség remisszióját eredményezte. Egy évvel az őssejt-transzplantáció után az alapbetegség relapsusa jelentkezett, amely a korábbiakhoz képest lényegesen enyhébb, konzervatív terápiával uralható formában zajlott. A szerzők tudomása szerint hazánkban még nem végeztek őssejt-transzplantációt terápiarezisztens Crohn-betegség kezeléseként, amely – noha végleges gyógyulást nem jelentett – terápiás alternatíva lehet súlyos, refrakter esetekben. *Orv. Hetil.*, 2014, 155(20), 789–792.

Kulcsszavak: autológ haemopoeticus őssejt-transzplantáció, Crohn-betegség

Successful autologous haemopoietic stem cell transplantation in severe, therapy-resistant childhood-onset Crohn's disease

Report on the first case in Hungary

The biological therapy of Crohn's disease, such as infliximab is a powerful approach in the therapy of inflammatory bowel diseases. However, in some patients with aggressive disease course, even a combined immunosuppressive therapy will not result in permanent remission. Hematopoietic stem cell transplantation has emerged as a new potential therapeutic tool for inflammatory bowel diseases. The authors report the case of a 15-year-old boy with severe Crohn's disease resistant to combined immunosuppressive therapy. After a 3-years course of unsuccessful conventional therapy including infliximab, autologous hematopoietic stem cell transplantation was performed which resulted in a complete remission. One year after transplantation the patient has relapsed, but he could be treated effectively with conventional therapy regimens. To the best of knowledge of the authors, this is the first report in Hungary presenting hematopoietic stem cell therapy in patient with severe Crohn's disease.

Keywords: autologous hematopoietic stem cell transplantation, Crohn's disease

*A két szerző azonos mértékben járult hozzá a dolgozat elkészítéséhez.

Kriván, G., Szabó, D., Kállay, K., Benyó, G., Kassa, Cs., Sinkó, J., Goda, V., Arató, A., Veres, G. [Successful autologous haemopoietic stem cell transplantation in severe, therapy-resistant childhood-onset Crohn's disease. Report on the first case in Hungary]. *Orv. Hetil.*, 2014, 155(20), 789–792.

(Beérkezett: 2014. február 17.; elfogadva: 2014. március 17.)

Rövidítések

anti-TNF- α = tumornekrózis-faktor- α -ellenes antitest; CD = Crohn-betegség; CY = ciklofoszfamid; G-CSF = granulocytakolónia-stimuláló faktor; GGT = gamma-glutamil-transzpeptidáz; HSCT = haemopoieticus őssejt-transzplantáció; IBD = gyulladásos bélbetegség; Th = T-helper sejt; Treg = regulátoros T-sejt; UC = colitis ulcerosa

A gyulladásos bélbetegségek (IBD) csoportjába tartozó Crohn-betegség (CD) a gastrointestinalis traktus bármely szakaszát érintő, transmuralis krónikus gyulladásos kórkép. Az IBD bármely életkorban megjelenhet, de leggyakrabban fiatal felnőttkorban kezdődik. Az IBD gyermekkori incidenciája növekszik, és már ebben a korcsoportban is találkozhatunk súlyos, hagyományos kezelési lehetőségekre rezisztens esetekkel. Magyarországi adatok alapján a gyermekkori IBD incidenciája $7,5/10^5$ (CD: $4,7/10^5$, colitis ulcerosa [UC]: $2,3/10^5$), amely a nemzetközi adatokkal megegyezik [1, 2, 3].

Az IBD patogenezise még számos vonatkozásban tisztázásra szorul, az eddigi kutatási eredmények alapján azonban egyértelműen megállapítható, hogy a betegség kifejlődésében négy fő tényező játszik jelentős szerepet. A környezeti, genetikai faktorokon és a mikrobiom megváltozásán túl ki kell emelni a veleszületett és adaptív immunitás fontosságát. Bár az immunológiai folyamatok nem minden részlete tisztázott, számos vizsgálati eredmény arra utal, hogy IBD-ben kóros immunválasz jön létre. Felbomlik a T-helper (Th) sejtek egyensúlya: CD-ben Th1-dominancia, míg UC-ben Th2-túlsúly alakul ki. A nem patogén antigénekkal szembeni tolerancia kialakításában fontos szerepet töltenek be a regulátoros T-sejtek (Treg). Ezek működésében szintén zavar következik be, amely hozzájárul az IBD kialakulásához. Az immunrendszernek a betegségben betöltött komplex szerepét tükrözi, hogy a fentiekén kívül a természetes ölüsejtek, dendritikus sejtek, citokinek, adhéziós molekulák is szerepet játszanak a betegség patomechanizmusában [4, 5, 6].

Az IBD gyógyszeres és sebészi kezelése mellett, súlyos, refrakter esetekben, terápiás alternatívaként a haemopoieticus őssejt-transzplantáció (HSCT) is megjelent. Az autológ transzplantációval „újraindított” immunrendszerből nagy számban eliminálódnak a korábbi autoreaktív T-sejt-klónok, az új T- és B-sejt-populációkban növekszik a naiv sejtek aránya, valamint helyreállítható a normális Treg-sejt-populáció, amely fontos lépés az immuntolerancia kialakításában [4, 7, 8].

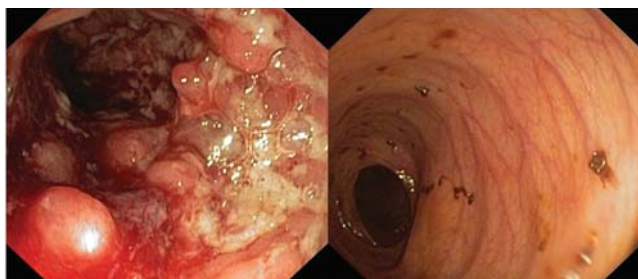
Betegismertetés

A Crohn-beteg fiúgyermek jelenleg 15 éves. A diagnózis megállapítása 2008 februárjában történt (L3, L4, B3) típusos prezentációs tünetek, igen magas betegségaktivitás (PCDAI: 82,5) mellett. A kezdeti, kombinált terápia hatására remisszióba került (metilprednizolon, mesalazin, azathioprin), azonban egy évvel később relapsus miatt biológiai terápia (infiximab) bevezetése mellett döntöttünk. Egyéves tumornekrózis-faktor- α -ellenes antitest (anti-TNF- α) -terápiát követően néhány hónappal ismét állapotromlást láttunk, így bázisterápiáját (azathioprin, mesalazin) kombinált antibiotikumkezeléssel egészítettük ki. Fél évvel később ismét infiximab adására kényszerültünk, azonban a beteg állapotában a második ciklus biológiai kezeléssel jelentős állapotjavulást nem tudtunk elérni. A kifejezett betegségaktivitás miatt terápiáját szisztémás szteroidokkal és kombinált antibiotikumos kezeléssel kellett kiegészíteni.

A gyermek igen súlyos Crohn-betegsége miatt, szülői hozzájárulással, 2011 augusztusában autológ HSCT elvégzése mellett döntöttünk. Ciklofoszfammiddal (CY) és granulocytakolónia-stimuláló faktorról (G-CSF) (2 g/m² CY, majd 5. naptól G-CSF 10 μ g/kg/nap sc.) végzett mobilizáló kezelés után perifériás őssejtgyűjtést végeztünk, CD34-pozitív szelekcióval kiegészítve (csak az őssejtek kerültek lefagyasztásra, a T-sejtek eliminálásra kerültek). Ezt követően CY+ATG (–5. naptól a –2. napig 50 mg/kg/nap CY iv.; –3. naptól a –1. napig 30 mg/kg/nap ATG-Fresenius) kondicionáló kezelés után autológ HSCT-t ($7,48 \times 10^6$ /kg CD34⁺ sejt) végeztünk a Szent László Kórházban. A kondicionálás során pneumonia zajlott, majd a transzplantációt követő aplasiás időszakban mucositis és neutropeniás láz jelentkezett. A felsorolt szövődmények az alkalmazott terápia mellett gyorsan regrediáltak. A +10. napon történt őssejtmegtapadást követően állapota gyorsan javult.

A sikeres transzplantáció után 3 héttel a gyermeket jó általános állapotban emittáltuk. Két héttel később azonban többször jelentkező és emelkedő láz, hasi diszkomfort és enyhe hasmenéses panaszok miatt jelentkezett a Szent László Kórházban. Az elvégzett laboratóriumi vizsgálatok emelkedő gyulladásos paramétereket és obstrukciós májenzimértékeket mutattak. A lázas állapot hátterében infekciót nem sikerült azonosítani, empirikus antibiotikumkezelés mellett állapota nem javult.

A CD fellángolásának kizárására felső és alsó endoszkópiás vizsgálatot végeztünk, amely során makroszkóposan a vizsgált bélszakasz teljes hosszában ép nyálka-



1. ábra

A diagnózis felállításakor készített, kifejezett gyulladást, fekélyeket igazoló kolonoszkópos felvétel (bal oldal), és az autológ haemopoeticus őssejt-transzplantációt követően végzett kontrollkolonoszkópos kép, amely makroszkóposan ép colonnyálkahártyát igazolt (jobb oldal)

hártyát láttunk, Crohn-betegsége remisszióban volt (1. ábra).

A fokozódó jobb bordaív alatti fájdalom, tartós láz, elesett általános állapot, magas gyulladási paramétereinek tisztázására mellkas-hasi CT készült, amely a májban és a lépben multiplex gócos elváltozásokat írt le. Krónikus disszeminált (hepatosplenicus) candidiasist feltételezve lipidalapú amphotericin B-terápiát indítottunk, azonban állapotában javulás nem következett be. A gyermek továbbra is lázas maradt, általános állapota romlott, obstrukciós májenzimértékei tovább emelkedtek, ezért antifungális kezelését caspofunginnal és szteroiddal egészítettük ki. Egy hónappal a hepatosplenicus candidiasis diagnózis felvetését követően terápiarezisztensnek tűnő állapot miatt májbiopsziát végeztünk, a mintavétellel azonban kórokozót nem sikerült azonosítani, így a megkezdett antimikrobás terápia folytatása mellett döntöttünk. Két nappal a beavatkozást követően láztalanná vált, általános állapota javult, gyulladási paramétereik csökkentek, gamma-glutamil-transzpeptidáz- (GGT-) aktivitásában is jelentős javulást láttunk. Az őssejt-transzplantáció után fél évvel az infekciót gyógyultnak minősítettük és az antifungális kezelést abbahagytuk. A gyermek súlya gyarapodott, Crohn-betegsége is remisszióban volt.

2012 nyarán, egy évvel az őssejt-transzplantáció után a gyermek Crohn-betegsége fellángolt, de a relapsus enyhe volt és a konzervatív terápiára jól reagált.

Megbeszélés

Az elmúlt másfél évtizedben mind gyakrabban számoltak be a HSCT alkalmazásáról súlyos, a hagyományos terápiára rezisztens autoimmun kórképekben (például szisztémás lupus erythematosus, rheumatoid arthritis, juvenilis idiopathiás arthritis, scleroderma). A módszert Crohn-betegségben szenvedő betegek kezelésében, sőt már coeliakia egyes eseteiben is alkalmazták [7, 9]. A transzplantáció feltétele, hogy a potenciálisan életveszélyes alapbetegségben a hagyományos kezelés kudarcával szembesüljünk, ugyanakkor az állapot reverzibilis legyen, a beavatkozás kielégítő életminőséget biztosítson, továbbá a beteg állapota a transzplantációra alkalmas legyen.

Az autológ transzplantációval (nagy dózisu kemoterápia+autológ őssejt-visszaadás, „rescue”) elért gyógyulási előny nemcsak a hagyományos mértéket meghaladó immunszuppresszióból ered. Emellett ugyanis a transzplantációt követő immunológiai újraindítás („reset”) során a thymusbeli újratanulási és újraértékelési folyamatban („re-education” és „re-processing”) a korábbi káros T-sejt-repertoárok helyreállítása is bekövetkezhet. Sajnálatos módon ezek a hatások sok esetben átmenetiek, és utóbb az alapbetegség kiújulása tapasztalható. Az eddigi tapasztalatok alapján azonban a korábban alig vagy nem befolyásolható betegség később kedvezőbben reagál a hagyományos kezelésre is. Az allogén transzplantáció során megfigyelt „graft versus autoimmunitás” reakció további esélyt jelent a gyógyulásra, ezt azonban ezen átültetések kapcsán észlelt nagyobb morbiditás és mortalitás kedvezőtlenül ellensúlyozza, így autoimmun betegségekben napjainkban elsősorban az autológ HSCT jön szóba [10].

Az őssejt-transzplantáció CD-re gyakorolt kedvező hatásáról először 1993-ban számoltak be. Egy Crohn-beteg malignus betegségének kezelésében alkalmaztak őssejt-transzplantációt. Az utánkövetési idő csupán 6 hónap volt, de a kezelés kedvezően befolyásolta a gyulladási bélbetegséget is [11]. Ezt követően több esetet is ismertettek, ahol malignus betegség kapcsán végeztek allogén vagy autológ őssejt-transzplantációt CD-ben is szenvedő betegeknél [12], majd a CD önálló transzplantációs indikációként is megjelent.

Az utóbbi évek egyik jelentős vizsgálatában *Burt és munkatársai* 24 terápiarezisztens, CD miatt HSCT-n átessett beteget követtek 5 éven át. Egy évvel a kezelést követően a betegek 91%-a volt relapsusmentes, amely a második év után 63%-ra, a harmadik év végén 57%-ra, a negyedik évben 39%-ra, végül az ötödik év végén 19%-ra csökkent. A későbbi relapsusok jól reagáltak a kezelésre, és az utánkövetés minden évében értékelve, a betegek 60%-a gyógyszeres terápia, 80%-a szteroidkezelés nélkül volt remisszióban [13]. Egy másik vizsgálatban CD34+ sejt-szelekció nélkül végeztek HSCT-t, amelynek kapcsán hasonló eredményekről számoltak be: egy évvel a kezelés után a betegek 80%-a, míg 3 év elteltével 40%-uk, 5 év elteltével 30%-uk volt remisszióban [14]. Kedvező eredményről számolt be egy 12 beteg adatain alapuló vizsgálat is. E szerint az átlagos 18,5 hónapos utánkövetési idő alatt a betegek döntő többsége (11/12 beteg) remisszióban volt [15].

Az autológ őssejt-transzplantáció nem veszélytelen beavatkozás, súlyos, akár életet veszélyeztető szövődményekkel járhat. Betegünknel az aplasiás időszakban neutropeniás láz, kemoterápia okozta mucositis jelentkezett, később súlyos sarjadzógomba-fertőzése zajlott. A fenti közleményekben is beszámolnak a transzplantációt követő fertőzésekről (például centrális kanül asszociálta szepszis, abdominalis tályog, húgyúti infekció, pneumonia, varicella-zoster reaktiváció, aspergillosis), de őssejt-transzplantációhoz köthető halálet nem fordult elő. *A Burt és munkatársai* által folytatott 5 éves utánkövetés

alatt malignus betegség nem alakult ki [13]. A *Cassinotti és munkatársai* által közölt vizsgálatban súlyos, életet veszélyeztető mellékhatásról nem számoltak be [14]. Egy nagyszabású, 900 fős vizsgálatban az autoimmun kórkép miatt HSCT-n átesett betegcsoportban az 5 éves túlélési ráta 85% volt. A halálozások fele kapcsolódott a transzplantációhoz, a fő halálok a fertőzés volt [16].

Ahhoz, hogy egy új kezelési metódust elhelyezzünk a terápiás lehetőségek sorában, annak előnyeit, illetve kockázatait is ismernünk kell. Szem előtt kell tartanunk, hogy a gyulladásos bélbetegségek akár halálos kimenetelűek is lehetnek, ugyanakkor a biológiai terápiák és az őssejtátültetés is veszélyt jelentenek a beteg számára. Esetismertetésünkben is kitűnik, hogy a tartós immunszuppressziót követő HSCT komoly infekciós kockázatot jelent, ezért a különböző fertőzések (így a hepatosplenicus candidiasis) megjelenésére számítanunk kell. Következésképp az előnyök és kockázatok gondos mérlegelésével, egyedi elbírálást követően kell megválasztanunk a kezelési stratégiát. Több vizsgálat is a Crohn-betegek mortalitásának emelkedéséről számol be az átlagpopulációhoz képest [17, 18]. Azonban egy közelmúltban megjelent közleményben a gyermekkorban induló IBD-ben szenvedő betegek halálozási arányát nem találták magasabbnak az átlagpopulációhoz képest az átlagos 11 éves utánkövetés alatt. A malignus betegségek gyakoriságában azonban háromszoros emelkedést láttak [19]. Gyermekkorban figyelembe kell venni a tartós szteroidadásból származó hosszú távú szövődményeket is.

Esetismertetésünk célja volt, hogy beszámoljunk a súlyos, hagyományos terápiára rezisztens Crohn-beteg gyermekben végzett első hazai HSCT alkalmazásáról. Betegünkönél egy év teljes panaszmentességet követően a CD relapsusát láttuk, azonban ez a korábbiakhoz képest lényegesen enyhébben, konzervatív terápiával kezelhető formában zajlott. A fentiekben már részletesen tárgyalt kockázati tényezőket is szem előtt tartva súlyos esetekben, gondos mérlegelést követően, a betegek megfelelő tájékoztatása mellett az őssejt-transzplantáció új lehetőség lehet a súlyos állapotú Crohn-betegek kezelésére.

Anyagi támogatás: A közlemény megírása anyagi támogatásban nem részesült.

Szerzői munkamegosztás: K. G.: a kézirat megszövegezése, a beavatkozás elvégzése, irányítása. Sz. D.: a kézirat megszövegezése, a beavatkozás elvégzése. K. K., B. G., K. Cs., S. J., G. V., A. A., V. G.: a beavatkozás elvégzése.

Érdekeltségek: A szerzőknek nincsenek érdekeltségei.

Irodalom

- [1] Müller, K. E., Lakatos, P. L., Arató, A., et al.: Incidence, Paris classification, and follow-up in a nationwide incident cohort of pediatric patients with inflammatory bowel disease. *J. Pediatr. Gastroenterol. Nutr.*, 2013, 57(5), 576–582.
- [2] Kappelman, M. D., Rifas-Shiman, S. L., Kleinman, K., et al.: The prevalence and geographic distribution of Crohn's disease and ulcerative colitis in the United States. *Clin. Gastroenterol. Hepatol.*, 2007, 5(12), 1424–1429.
- [3] Kugathasan, S., Judd, R. H., Hoffmann, R. G., et al.: Epidemiologic and clinical characteristics of children with newly diagnosed inflammatory bowel disease in Wisconsin: a statewide population-based study. *J. Pediatr.*, 2003, 143(4), 525–531.
- [4] Van Deen, W. K., Oikonomopoulos, A., Hommes, D. W.: Stem cell therapy in inflammatory bowel disease: which, when and how? *Curr. Opin. Gastroenterol.*, 2013, 29(4), 384–390.
- [5] Lakatos, L., Lakatos, P. L.: Etiopathogenesis of inflammatory bowel diseases. [A gyulladásos bélbetegség etiopathogenezise.] *Orv. Hetil.*, 2003, 144(38), 1853–1860. [Hungarian]
- [6] Lakatos, L., Lakatos, P. L., Willheim-Pollí, C., et al.: NOD2/CARD15 mutations and genotype-phenotype correlations in patients with Crohn's disease. Hungarian multicenter study. [NOD2/CARD15 mutációk és genotípus-fenotípus összefüggések Crohn-betegekben. Hazai multicenter vizsgálat.] *Orv. Hetil.*, 2004, 145(27), 1403–1411. [Hungarian]
- [7] Zehner, M., Papp, G., Szodoray, P.: Autologous haemopoietic stem cell transplantation for autoimmune diseases. *Expert Opin. Biol. Ther.*, 2011, 11(9), 1193–1201.
- [8] Leung, Y., Geddes, M., Storek, J., et al.: Hematopoietic cell transplantation for Crohn's disease; is it time? *World J. Gastroenterol.*, 2006, 12(41), 6665–6673.
- [9] Hagymási, K., Molnár, B., Tulassay, Z.: Stem cell transplantation in the treatment of gastrointestinal diseases. [Őssejt-transzplantáció a gyomor-bél rendszer betegségeinek kezelésében.] *Orv. Hetil.*, 2008, 149(31), 1449–1455. [Hungarian]
- [10] Snowden, J. A., Saccardi, R., Allez, M., et al.: Haematopoietic SCT in severe autoimmune diseases: updated guidelines of the European Group for Blood and Marrow Transplantation. *Bone Marrow Transplant.*, 2012, 47(6), 770–790.
- [11] Drakos, P. E., Nagler, A., Or, R.: Case of Crohn's disease in bone marrow transplantation. *Am. J. Hematol.*, 1993, 43(2), 157–158.
- [12] Singh, U. P., Singh, N. P., Singh, B., et al.: Stem cells as potential therapeutic targets for inflammatory bowel disease. *Front. Biosci. (Schol. Ed.)*, 2010, 2, 993–1008.
- [13] Burt, R. K., Craig, R. M., Milanetti, F., et al.: Autologous non-myeloablative hematopoietic stem cell transplantation in patients with severe anti-TNF refractory Crohn disease: long-term follow-up. *Blood*, 2010, 116(26), 6123–6132.
- [14] Cassinotti, A., Annaloro, C., Ardizzone, S., et al.: Autologous haematopoietic stem cell transplantation without CD34+ cell selection in refractory Crohn's disease. *Gut*, 2008, 57(2), 211–217.
- [15] Oyama, Y., Craig, R. M., Traynor, A. E., et al.: Autologous hematopoietic stem cell transplantation in patients with refractory Crohn's disease. *Gastroenterology*, 2005, 128(3), 552–563.
- [16] Farge, D., Labopin, M., Tyndall, A., et al.: Autologous hematopoietic stem cell transplantation for autoimmune diseases: an observational study on 12 years' experience from the European Group for Blood and Marrow Transplantation Working Party on Autoimmune Diseases. *Haematologica*, 2010, 95(2), 284–292.
- [17] Wolters, F. L., Russel, M. G., Sijbrandij, J., et al.: Crohn's disease: increased mortality 10 years after diagnosis in a Europe-wide population based cohort. *Gut*, 2006, 55(4), 510–518.
- [18] Lichtenstein, G. R., Feagan, B. G., Cohen, R. D., et al.: Serious infections and mortality in association with therapies for Crohn's disease: TREAT registry. *Clin. Gastroenterol. Hepatol.*, 2006, 4(5), 621–630.
- [19] Peneau, A., Savoye, G., Turck, D., et al.: Mortality and cancer in pediatric-onset inflammatory bowel disease: a population-based study. *Am. J. Gastroenterol.*, 2013, 108(10), 1647–1653.

(Kriván Gergely dr.,
Budapest, Albert Flórián u. 5–7., 1097
e-mail: krivang@hu.inter.net)