

Aterosklerotska karotidna bolest

Carotid Atherosclerosis

ANKA ALEKSIĆ SHIHABI

Odjel neurologije, Opća bolnica Šibensko-kninske županije, Šibenik

SAŽETAK _____ Aterosklerotska bolest arterija glave i vrata uzrokuje 15 % sveukupnih ishemijskih moždanih udara. Kod više od polovice preživjelih uzrokuje invaliditet zbog čega ova bolest predstavlja veliki financijski teret za zdravstveni sustav, a time i za cjelokupno društvo. Stoga je važno u liječenju naglasak staviti na proučavanje faktora rizika i prevenciju ove bolesti. Stenoza karotidnih arterija dijeli se prema stupnju na početnu stenozu (do 50 %), umjerenu stenozu (51 – 75 %), značajnu stenozu (76 – 95 %) i pseudookluziju (iznad 95 %). Također se dijeli na simptomatsku i asimptomatsku te se na temelju potonjih parametara određuje model liječenja. Terapija može biti peroralna (antiagregacijska), ali postoji i mogućnost karotidne endarterektomije (CEA) te endovaskularnog postavljanja stenta.

KLJUČNE RIJEČI: ateroskleroza, bolest karotidnih arterija, plak, ishemijski moždani udar

SUMMARY _____ Atherosclerotic disease of the arteries of the head and neck causes 15% of all ischemic strokes. More than half of the survivors face post-stroke disability, which is why this disease is a great financial burden for the entire health system, and thus for society as a whole. Therefore, it is very important in terms of treatment to focus on the study of risk factors and prevention of this disease. Carotid artery stenosis is divided according to degree into initial stenosis (up to 50%), moderate stenosis (51 – 75%), significant stenosis (76 – 95%) and pseudoocclusion (above 95%). It is also divided into symptomatic and asymptomatic, and the treatment model is determined based on the latter parameters. Therapy includes peroral therapy (antiplatelet), but there is also the possibility of carotid endarterectomy (CEA) and endovascular stent placement.

KEY WORDS: atherosclerosis, carotid artery disease, plaque, ischemic stroke

Uvod

Ateroskleroza je proces nakupljanja masnog materijala na unutarnjem (intimalnom) sloju arterija. S vremenom aterosklerotski plak postaje fibrozan te akumulira minerale kalcija. Uznapredovali plakovi mogu zadirati u lumen arterije ometajući protok i česti su uzrok ishemijske moždanog tkiva. Na takvim mjestima postoji sklonost razvoju tromba koji također može izazvati okluziju, a time i ishemijsku moždanog tkiva (1). Na tom principu dolazi do razvoja aterosklerotičke tromboze (*tromboze in situ*), aterosklerotičke tromboembolije ili hipoperfuzije.

Moždani udar uzrokuje 1,1 milijun smrtnih slučajeva godišnje u Europi te je po učestalosti drugi uzrok smrtnosti (2). Ateroskleroza velikih krvnih žila glave i vrata je uzrok 15 % sveukupnih moždanih udara (3). Kod više od polovice preživjelih ostaje invaliditet zbog čega ova bolest predstavlja veliki financijski teret na cjelokupan zdravstveni sustav. Rizik od recidiva moždanog udara je oko 20 % u razdoblju od narednih 5 godina (4), stoga je izuzetno važno staviti naglasak na proučavanje faktora rizika i prevenciju ove bolesti.

Patofiziologija

Patogenezu ateroskleroze možemo razmatrati u tri faze: početak, napredovanje i komplikacije.

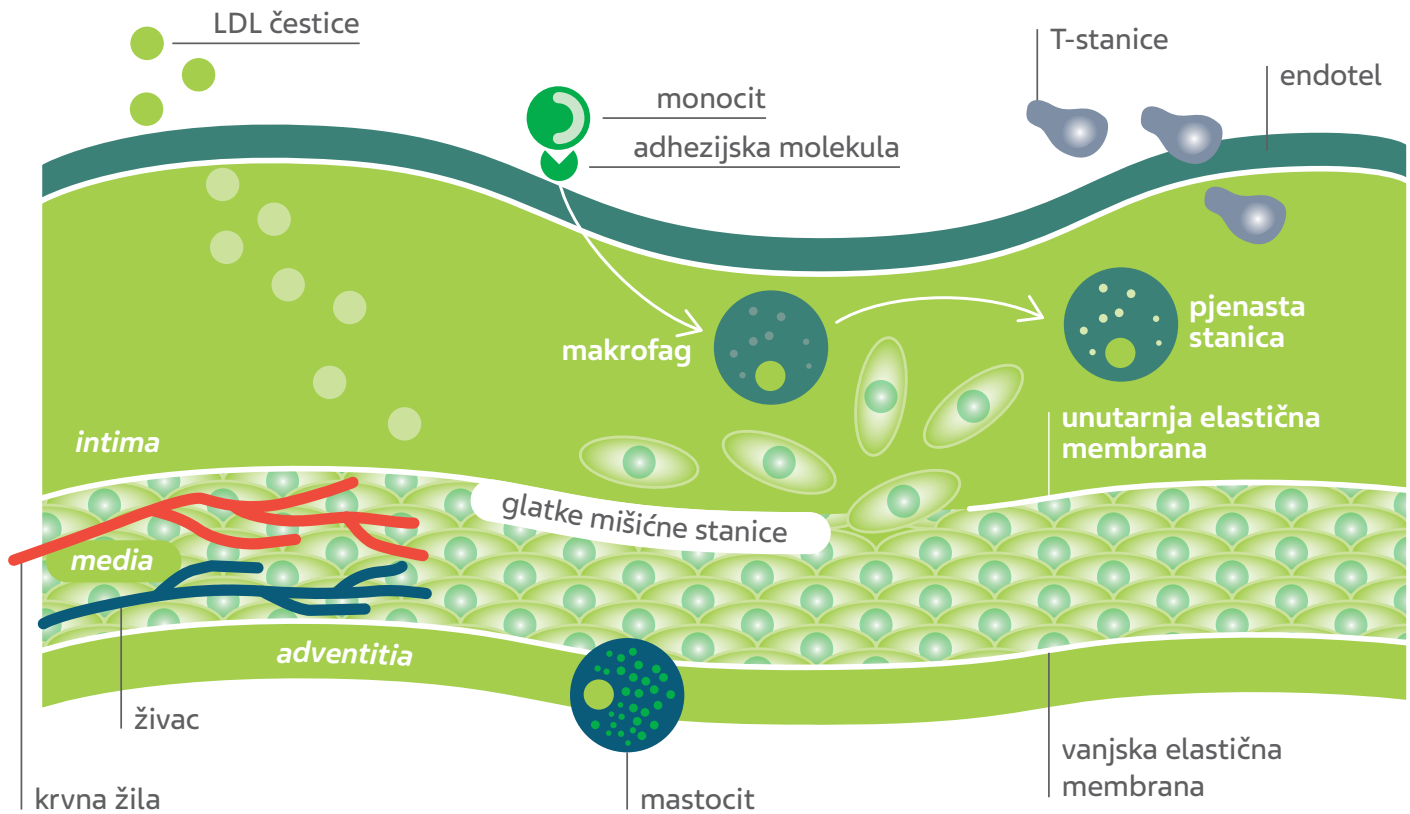
Početna faza: U početnoj fazi dolazi do nakupljanja lipo-

proteina niske gustoće (LDL) u intimalnom sloju (5). Sfenoidealne nakupine LDL-a bogate su kolesterolom (LDL-C) te imaju fosfolipidni omotač s apolipoproteinom B. Nakupine LDL-a su zaštićene od antioksidansa iz plazme te prolaze oksidativnu modifikaciju i postaju proupalne i imunogene. Proupalni monociti vezuju se za adhezijske molekule izražene na endotelnim stanicama. Kemokini potiču migraciju vezanih monocita u tuniku intimu arterije gdje monociti sazrijevaju u makrofage. Makrofagi vrše ekspresiju receptora za čišćenje s pomoću kojih vežu čestice lipoproteina i postaju pjenaste stanice. T-limfociti također ulaze u intimu i reguliraju funkcije imunoloških stanica kao i endotelnih i glatkih mišićnih stanica (6). Glatke mišićne stanice migriraju iz tunike medije u tuniku intimu kao odgovor na prethodno navedene medijatore (slika 1.).

Koncentracija lipoproteina velike gustoće (HDL) u epidemiološkim studijama često se povezuje s obrnutim rizikom nastanka aterosklerotske bolesti. Ipak, trenutni genetski dokazi ne podržavaju teoriju zaštitne uloge HDL-C-a protiv ateroskleroze (7). Za razliku od HDL-a, genetski dokazi podupiru jaku poveznicu između lipoproteina, a i rizika nastanka ateroskleroze (8).

Napredovanje ateroskleroze: Tijekom napredovanja aterosklerotskog plaka rezidentne i regrutirane stanice glatkih mišića (engl. *smooth muscle cell*, SMC) proizvode kolagen,

SLIKA 1. Početak razvoja aterosklerotskog procesa



Prilagođeno prema ref. 1.

elastin, proteoglikane i glukozamine koji doprinose zadebljanju sloja tunike intime (9). Međutim, medijatori T-stanica (INF γ) mogu narušiti sposobnost SMC stanica da sintetiziraju kolagen. Na taj se način smanjuje sposobnost ovih stanica da poprave i održe fibroznu kapicu koja prekriva nekrotičnu jezgru (10). Nadalje, makrofagi pojačano stvaraju enzim iz obitelji matriksnih metaloproteinaza (MMP) koji razgrađuje intersticijski kolagen fibrozne kapice. Zbog toga dolazi do slabljenja vlakana kape što povećava osjetljivost plaka i sklonost rupturi. SMC i makrofagi mogu biti podvrgnuti staničnoj smrti, apoptozi. Ostaci mrtvih stanica nakupljaju se i stvaraju nekrotičnu, lipidima bogatu jezgru ateroma (11) (slika 2.).

Komplikacije ateroma: Ruptura fibrozne kapice aterosklerotskog plaka omogućuje pristup krvi u jezgru plaka i stvaranje ulkusa. Ulcerirani plak pogodno je mjesto za razvoj tromboze te posljedično okluzije i razvoja akutnoga ishemijskog zbivanja. Muralni trombi podvrgavaju se lizi zbog endogene fibrinolitičke obrane (12). Resorbirajući tromb aktivira migraciju stanica glatkih mišića i proizvodnju ekstracelularnog matriksa zbog čega dolazi do povećanja lezije i mogućeg zadiranja u lumen krvne žile. Ugrušci povezani s površinskom erozijom imaju karakteristike „bijelih” trom-

ba bogatih eritrocitima. „Crveni” trombi bogati su fibrinom i zdrobljenim eritrocitima, a povezuju se s rupturom plaka (1) (slika 3.).

Aterosklerotski plakovi prikazuju se ultrazvukom visoke rezolucije. Tijekom pregleda prikazuje se i lumen žile te promjene stijenke krvne žile. Pri analizi plakova obraća se pažnja na morfologiju, duljinu i ehogenost te se procjenjuje površina plaka i stupanj stenozе. Ovisno o ehogenosti plakovi mogu biti homogeni (ujednačenog prikaza na B modu) ili heterogeni (sadrže nisku, srednju i visoku razinu odjeka). Niske razine odjeka odraz su lipidne komponente, kolesterola, staničnog *debrisa*, nekrotičnog materijala ili krvarenja u plak zbog rupture malih, vulnerabilnih žila. Sve navedene supstancije pokazuju nestabilnost plaka s visokim rizikom za embolizaciju i rast plaka. Više razine odjeka predstavljaju fibrinski materijal, a visoke razine odjeka proces kalcifikacije. U svakodnevnoj praksi najveću pažnju treba posvetiti hipoehogenom plak, uniformno niske razine odjeka, jer je povezan s visokim rizikom za nastanak moždanog udara. Površina samog plaka može biti pravilna, nepravilna ili ulcerirana. Ulceracije plaka prikazuju se kao niše ili krateri u B mod slici i pokazatelj su povećanog rizika za nastanak moždanog udara. Katkad je vidljivo krvarenje u plak uz formiranje tromba s repom koji treperi

u krvnoj struji. U hemodinamičkoj analizi, duljina plaka, položaj i sastav plaka utječu na brzine strujanja krvi i važni su u procjeni razine stenozе. Razlikujemo sljedeće stupnjeve stenozе: početna stenozа (do 50 %), umjerenа stenozа (51 – 75 %), značajna stenozа (76 – 95 %) i pseudookluzija (iznad 95 %). Okluzija krvne žile karakterizirana je lumenom ispunjenim plakovima, a prikaz protoka u boji se ne detektira (13).

Čimbenici rizika

Primarna prevencija moždanog udara ima za svrhu rano otkrivanje faktora rizika koje dijelimo na promjenjive i nepromjenjive. U promjenjive ubrajamo hipertenziju, šećernu bolest, fibrilaciju atrijske, pušenje, sjedeći životni stil, bolesti bubrega, *sleep apneju*, zlouporabu alkohola i neregularan unos hrane. Nepromjenjivi faktori rizika su muški spol, genetska predispozicija i životna dob.

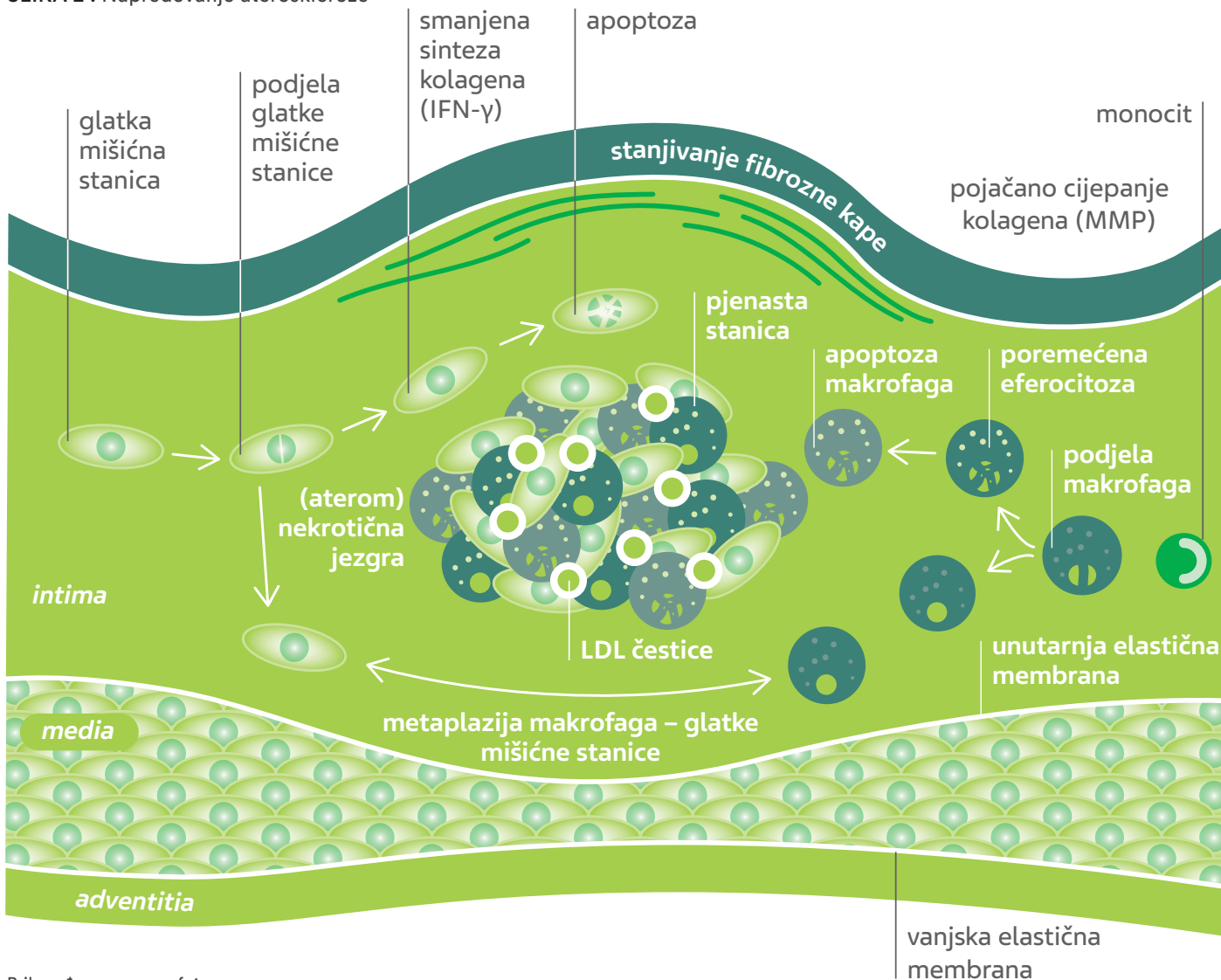
Dobrom regulacijom navedenih faktora rizika smanjuje se učestalost moždanog udara za više od 80 % među bolesnicima s asimptomatskom karotidnom stenozom (14).

Klinička slika

Ateroskleroza velikih krvnih žila glave dijeli se u četiri skupine ovisno o anatomskoj lokalizaciji i kliničkoj prezentaciji: asimptomatska i simptomatska ekstrakranijska karotidna stenozа, intrakranijska aterosklerotska bolest i ekstrakranijska aterosklerotska bolest vertebralnih arterija (3).

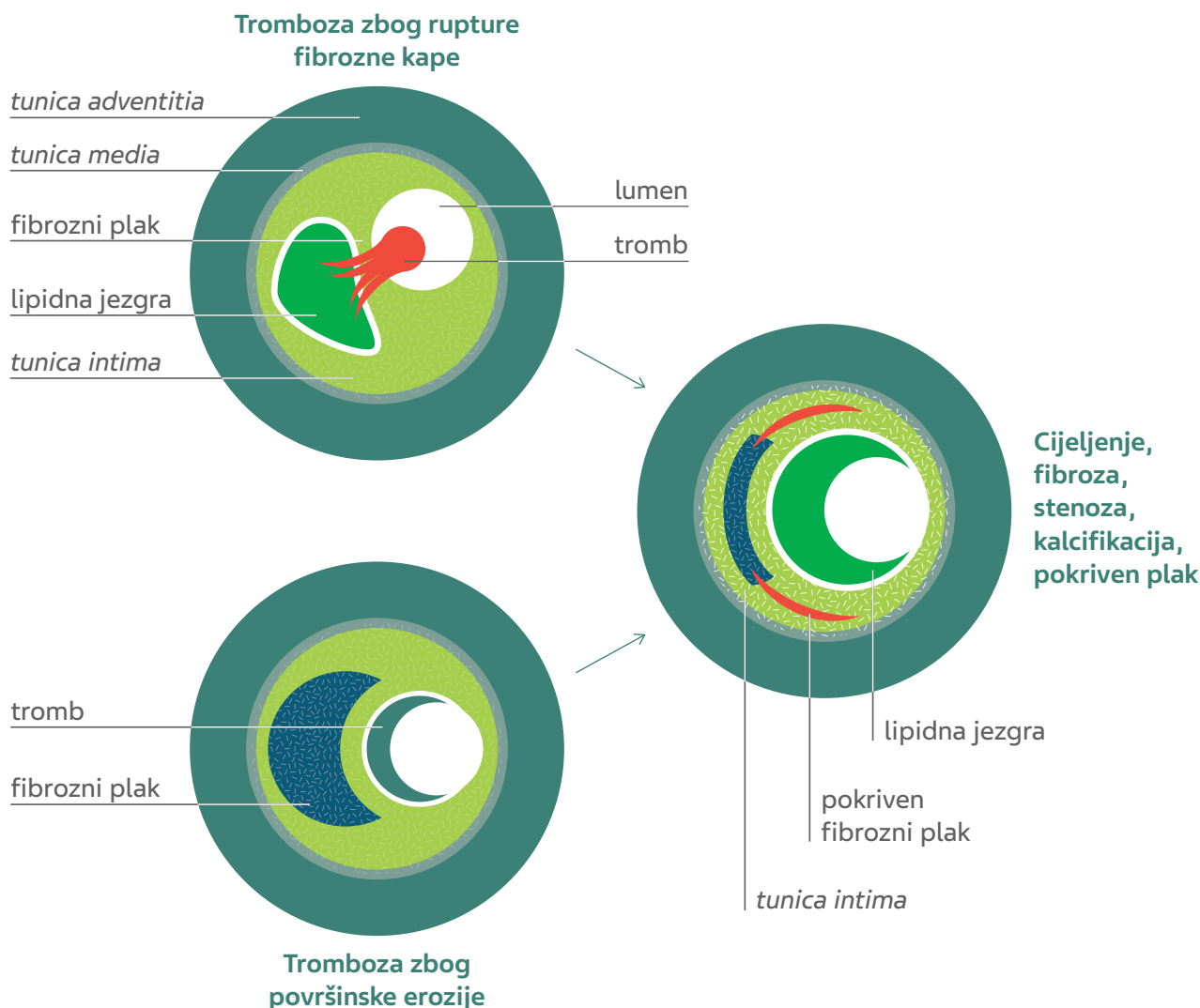
U prezentaciji kliničke slike važno je utvrditi da je lezija na neuroradiološkom slikovnom prikazu proksimalno u odnosu na zahvaćeno vaskularno područje. Prema simptomatologiji može se odrediti lokacija moždanog udara (moždani udar u prednjoj ili stražnjoj cirkulaciji ili prolazna ishemijska ataka – TIA), stoga je važan početni korak detaljno uzimanje anamneze i detaljan klinički pregled.

SLIKA 2 . Napredovanje ateroskleroze



Prilagođeno prema ref. 1.

SLIKA 3. Komplikacije ateroma



Prilagođeno prema ref. 1.

Dijagnostika

U obradi bolesnika potrebno je učiniti laboratorijsku obradu (kompletna krvna slika, sedimentacija eritrocita, glukoza u krvi, ureja, elektroliti u serumu, koagulogram, lipidogram, srčani enzimi i analiza urina), hitni CT mozga, a kasnije i MR mozga, neurosonološke pretrage (ekstrakranijski kolor dopler – CDFI i intrakranijski ultrazvuk – TCD), te kardiološke pretrage (24-satni EKG, transtorakalni /TTE/ i po potrebi i transezofagealni /TEE/ ultrazvuk srca). Prema potrebi radi se i CT angiografija krvnih žila (CTA) ili MR angiografija (MRA) (15).

Hitni CT mozga je široko dostupan i osjetljiv na prikaz krvarenja. Nakon potvrđene dijagnoze moždanog udara možemo dobiti korisne informacije o samom mehanizmu nastanka: embolija iz srca uzrokuje recidive infarkta u prednjoj i stražnjoj cirkulaciji, dok karotidna stenozna uzrokuje recidive ishemijske ipsilateralno. CT mozga ima

slabu osjetljivost (20 – 75 %) za detekciju rane ishemijske lezije (unutar prvih 6 – 8 sati). Također, ovom se metodom ne prikazuju lakunarni moždani udari. Za detekciju rane ishemijske i lakunarnih lezija MR mozga ima puno bolju osjetljivost (3).

Neurosonološki pregled je najčešće korištena metoda za provjeru arterija glave i vrata radi detekcije aterosklerotičke stenozne te nosi najmanji rizik i najmanji trošak. CDFI omogućuje prikaz stijenke krvne žile i okolnih struktura te prikaz hemodinamike u stvarnom vremenu. Treba napomenuti da se ovom metodom možda neće točno razlikovati stenozna visokog stupnja i potpuna okluzija te je u takvim situacijama potrebno dodatno testiranje u vidu CT angiografije krvnih žila. MR angiografija može precijeniti stupanj stenozne, ali je manje pouzdana metoda. TCD nam služi za prikaz intrakranijske okluzije ili stenozne te za dokazivanje desno lijevih pretoka (PFO) (3, 15).

Liječenje

Primarna prevencija moždanog udara obuhvaća detaljnu korekciju faktora rizika u smislu modifikacije životnog stila – prestanka pušenja, mediteranske dijeta, korekcije tjelesne težine i umjerene tjelovježbe (30-ak minuta 3 – 4 puta tjedno).

Hipertenzija je najčešći promjenjiv faktor rizika. Prema *AHA/American Stroke Association (ASA) Guidelines for the Prevention of Stroke in Patients With Stroke or Transient Ischemic Attack* preporuka je uvesti antihipertenzivnu terapiju bolesnicima s preboljelim moždanim udarom ako su vrijednosti krvnog tlaka iznad 140/90 mmHg. Kod lakunarnoga moždanog udara korigira se sistolički krvni tlak veći od 130 mmHg. Pri odabiru terapije najboljima su se pokazali diuretici, inhibitori enzima koji konvertira angiotenzin (engl. *angiotensin-converting-enzyme*, ACE) i blokatori Ca kanala (16).

Terapija hiperlipidemije usmjerena je na visoko potentne statine koji smanjuju kolesterol za više od 50 % (atorvastatin 40 – 80 mg, rosuvastatin 20 – 40 mg) ili bar za 30 – 50 % (primjerice, atorvastatin 10 – 20 mg, rosuvastatin 5 – 10 mg, simvastatin 20 – 40 mg). Kod bolesnika na ovoj terapiji treba biti na oprezu od mogućeg razvoja statinima uzrokovane miopatije i porasta jetrenih enzima (4).

Šećerna bolest tipa 1, tipa 2 i predijabetes spadaju u velike faktore rizika. *American Diabetes Association* preporučuje da hemoglobin A1c bude manji od 7 %. Dužina trajanja šećerne bolesti iznad 3 godine povećava rizik od moždanog udara za 74 % (4).

Antiagregacijski lijekovi, acetilsalicilna kiselina i klopidogrel rutinski se koriste za primarnu i sekundarnu prevenciju aterosklerotskoga moždanog udara. Primjena acetilsalicilne kiseline u primarnoj prevenciji indicirana je kod bolesnika koji imaju 10-godišnji rizik od moždanog udara veći od 10 %. Acetilsalicilna kiselina se ne preporučuje kod bolesnika sa šećernom bolesti koji nemaju druge čimbenike rizika (6). U sekundarnoj prevenciji acetilsalicilna kiselina je indicirana kod makroangiopatskoga moždanog udara s aterosklerotskom podlogom te kod mikroangiopatskoga moždanog udara. Kod bolesnika s visokim stupnjem stenozе karotidnih arterija uz acetilsalicilnu kiselinu dodaje se i klopidogrel kao dvojna antiagregacijska terapija tijekom 90 dana (3).

Kardioembolijski moždani udar uzrokovan fibrilacijom atriya (FA) liječi se uvođenjem antikoagulantne terapije gdje se prednost daje novim oralnim antikoagulantnim lijekovima u odnosu na varfarin jer imaju manji rizik od krvarenja. Izuzetak su slučajevi gdje postoji kontraindikacija, primjerice, kao valvularna FA. Tada je prvi lijek izbora varfarin (15).

Ateroskleroza velikih krvnih žila vodi do razvoja moždanog udara kroz dva mehanizma: embolijski fenomen i lokalnu hipoperfuziju mozga. Kod embolijskog fenomena uvijek treba razmišljati o mogućnostima revaskularizacijskih postupaka, dok kod hipoperfuzije imamo mogućnost intenzivne medicinske terapije koja uključuje permisivnu hipertenziju s namjerom da se oslobodi vrijeme za razvoj kolateralne cirkulacije.

Ekstrakranijska karotidna ateroskleroza smatra se hemodinamski značajna ako čini 60 %-tnu stenozu karotidne arterije te uzrokuje pad tlaka u leziji ili smanjenje protoka distalno od nje.

Za bolesnike s teškom stenozom ICA (70 – 90 %) koji su u zadnjih 6 mjeseci preboljeli TIA-u ili ipsilateralni ishemijski moždani udar indicirana je karotidna endarterektomija (CEA). Kod umjerenih stenoz (50 – 69 %) za indicaciju karotidne endarterektomije uzimaju se u obzir i specifični faktori rizika – dob, spol, komorbiditeti. Kod stenoz manjih od 50 % CEA nije indicirana (16, 17).

Optimalno vrijeme za karotidnu endarterektomiju je unutar dva tjedna od dovršenoga moždanog udara ako nema kontraindikacija. Rizik od nastanka restenoze nakon karotidne endarterektomije, definiran kao 60 %-tna restenoza ili više, najveći je u prvih 18 mjeseci od zahvata. Endovaskularno postavljanje stenta nije inferiorno u odnosu na karotidnu endarterektomiju.

Asimptomatska karotidna ateroskleroza uvijek zahtijeva primjenu acetilsalicilne kiseline i statina te analizu i korekciju faktora rizika.

Bolesnicima s 50 % karotidnom stenozom treba činiti neurosonološke kontrole jednom godišnje (17). Trenutna preporuka je karotidna endarterektomija u bolesnika s asimptomatskom karotidnom stenozom ICA 70 % ili više ako se operacija može izvesti s 3 % ili manjim rizikom nastanka perioperativnih komplikacija (moždani udar, infarkt miokarda, smrt) (3).

Provedene su dvije velike studije koje su dokazale da endovaskularno liječenje nije inferiorno u odnosu na karotidnu endarterektomiju (Stentiranje i angioplastika sa zaštitom kod pacijenata s visokim rizikom od endarterektomije – SAPHIRE i Ispitivanje karotidne revaskularizacije endarterektomija naspram ispitivanja stentiranja – CREST) (9).

Endovaskularno liječenje bolji je odabir kod bolesnika s visokim rizikom nastanka moždanog udara i s anatomske strukturalama zbog kojih bi CEA bila otežana.

Kod bolesnika koji su preboljeli TIA-u ili moždani udar, a imaju 50 – 99 % stenozu glavnih intrakranijskih arterija, preporuka je liječenje dvojnog agregacijskom terapijom

(uz acetilsalicilnu kiselinu dodaje se i klopidogrel u vremenskom razdoblju od 90 dana). Kod intrakranijskih stenoza ne preporučuje se angioplastika ili endovaskularno liječenje (18).

Kod ekstrakranijske asimptomatske ili tek nedavno simptomatske stenoze vertebralne arterije provodi se preventivno liječenje s antiagregacijskom terapijom, snižavanje lipida, kontrola krvnog tlaka i optimizacija načina života. Ako bolesnik usprkos regulaciji faktora rizika ima prisut-

nu kliničku sliku, treba razmotriti mogućnost endovaskularnog liječenja (17).

Zaključak

Razvojem suvremene medicine bilježi se pozitivan trend u liječenju moždanog udara sve boljom dijagnostikom i prevencijom. Također, nove i brže terapijske mogućnosti dovode do sve značajnijeg smanjenja invalidnosti kod pacijenata, što značajno utječe na kvalitetu života.

LITERATURA

1. Libby P, Buring JE, Badimon L, Hansson GK, Deanfield J, Bittencourt MS, Tokgözoğlu L, Lewis EF. Atherosclerosis. *Nat Rev Dis Primers* 2019;5(1):56. DOI: 10.1038/s41572-019-0106-z.
2. Nichols M, Townsend N, Luengo-Fernandez R., Leal J, Gray A, Scarborough P., Rayner M. (2012). European Cardiovascular Disease Statistics 2012. European Heart Network. Dostupno na: <https://www.bhf.org.uk/informationsupport/publications/statistics/european-cardiovascular-disease-statistics-2012>. Datum pristupa: 17. 3. 2022.
3. Cole JW. Large Artery Atherosclerotic Occlusive Disease. *Continuum (Minneapolis, Minn)*. 2017;23(1, Cerebrovascular Disease):133–57. DOI: 10.1212/CON.0000000000000436.
4. Guzik A, Bushnell C. Stroke Epidemiology and Risk Factor Management. *Continuum (Minneapolis, Minn)* 2017;23(1, Cerebrovascular Disease):15–39. DOI: 10.1212/CON.0000000000000416. PMID: 28157742.
5. Ference BA, Ginsberg HN, Graham I i sur. Low-density lipoproteins cause atherosclerotic cardiovascular disease. 1. Evidence from genetic, epidemiologic, and clinical studies. A consensus statement from the European Atherosclerosis Society Consensus Panel. *Eur Heart J* 2017;38(32):2459–72. DOI: 10.1093/eurheartj/ehx144.
6. Gisterå A, Hansson GK. The immunology of atherosclerosis. *Nat Rev Nephrol* 2017;13(6):368–80. DOI: 10.1038/nrneph.2017.51.
7. Musunuru K, Kathiresan S. Surprises From Genetic Analyses of Lipid Risk Factors for Atherosclerosis. *Circ Res* 2016;118(4):579–85. DOI: 10.1161/CIRCRESAHA.115.306398.
8. Burgess S, Ference BA, Staley JR i sur; European Prospective Investigation Into Cancer and Nutrition–Cardiovascular Disease (EPIC-CVD) Consortium. Association of LPA Variants With Risk of Coronary Disease and the Implications for Lipoprotein(a)-Lowering Therapies: A Mendelian Randomization Analysis. *JAMA Cardiol* 2018;3(7):619–27. DOI: 10.1001/jamacardio.2018.1470.
9. Bennett MR, Sinha S, Owens GK. Vascular Smooth Muscle Cells in Atherosclerosis. *Circ Res* 2016;118(4):692–702. DOI: 10.1161/CIRCRESAHA.115.306361.
10. Libby P, Hansson GK. Inflammation and immunity in diseases of the arterial tree: players and layers. *Circ Res* 2015;116(2):307–11. DOI: 10.1161/CIRCRESAHA.116.301313.
11. Clarke MC, Talib S, Figg NL, Bennett MR. Vascular smooth muscle cell apoptosis induces interleukin-1-directed inflammation: effects of hyperlipidemia-mediated inhibition of phagocytosis. *Circ Res* 2010;106(2):363–72. DOI: 10.1161/CIRCRESAHA.109.208389.
12. Libby P, Pasterkamp G. Requiem for the ‘vulnerable plaque’. *Eur Heart J* 2015;36(43):2984–7. DOI: 10.1093/eurheartj/ehv349.
13. Demarin V, Lovrenčić-Huzjan A. *Neurosonologija, Školska knjiga* 2009.
14. Spence JD, Coates V, Li H i sur. Effects of intensive medical therapy on microemboli and cardiovascular risk in asymptomatic carotid stenosis. *Arch Neurol* 2010;67(2):180–6. DOI: 10.1001/archneurol.2009.289. Erratum in: *Arch Neurol* 2010;67(6):706.
15. Brinar V. i sur. *Neurologija za medicinare. Drugo, obnovljeno i dopunjeno izdanje. Medicinska naklada* 2019.
16. Kernan WN, Ovbiagele B, Black HR i sur; American Heart Association Stroke Council, Council on Cardiovascular and Stroke Nursing, Council on Clinical Cardiology, and Council on Peripheral Vascular Disease. Guidelines for the prevention of stroke in patients with stroke and transient ischemic attack: a guideline for health-care professionals from the American Heart Association/American Stroke Association. *Stroke* 2014;45(7):2160–236. DOI: 10.1161/STR.0000000000000024. Erratum in: *Stroke* 2015;46(2):e54.
17. Meschia JF, Bushnell C, Boden-Albala B i sur; American Heart Association Stroke Council; Council on Cardiovascular and Stroke Nursing; Council on Clinical Cardiology; Council on Functional Genomics and Translational Biology; Council on Hypertension. Guidelines for the primary prevention of stroke: a statement for health-care professionals from the American Heart Association/American Stroke Association. *Stroke* 2014;45(12):3754–832. DOI: 10.1161/STR.0000000000000046.
18. Brott TG, Hobson RW 2nd, Howard G i sur; CREST Investigators. Stenting versus endarterectomy for treatment of carotid-artery stenosis. *N Engl J Med* 2010;363(1):11–23. DOI: 10.1056/NEJMoa0912321. Erratum in: *N Engl J Med* 2010;363(5):498. Erratum in: *N Engl J Med* 2010;363(2):198.



ADRESA ZA DOPISIVANJE:

prim. dr. sc. Anka Aleksić Shihabi, dr. med.
 Odjel neurologije, Opća bolnica Šibensko-kninske
 županije
 Ulica Stjepana Radića 83, 22 000 Šibenik
 e-mail: analeksic1@gmail.com

PRIMLJENO/RECEIVED:

31. siječnja 2022./January 31, 2022

PRIHVAĆENO/ACCEPTED:

17. ožujka 2022./March 17, 2022

