

## **Tratamiento de mastocitoma de alto grado en un perro con nodulectomía y electroquimioterapia: reporte de caso**

**Rojas Viveros Gilberto**

[gildocvet@gmail.com](mailto:gildocvet@gmail.com)

Programa de Doctorado en Ciencias Agropecuarias y Recursos Naturales,  
Facultad de Medicina Veterinaria y Zootecnia UAEMex,  
El Cerrillo Piedras blancas,  
Toluca Estado de México

**Gutiérrez Castillo Adriana del Carmen**

[adgtyz@uaemex.com](mailto:adgtyz@uaemex.com)

Facultad de Medicina Veterinaria y Zootecnia UAEMex,  
El Cerrillo Piedras blancas,  
Toluca estado de México

### **RESUMEN**

El mastocitoma es la neoplasia cutánea más común que se desarrolla en el perro. Se reporta que el tipo de alto grado tiene tiempos de sobrevida no mayores a 180 días, pueden ser tratados con cirugía y quimioterapia. Actualmente, la electroquimioterapia es una técnica efectiva en el tratamiento paliativo o curativo del mastocitoma según el grado y estadificación en el que se encuentre. La combinación de la cirugía con electroquimioterapia puede tener respuesta de tiempos de sobrevida más largos con calidad de vida. El objetivo del presente reporte es evaluar la eficacia de la electroquimioterapia y tiempo de sobrevida en un perro con mastocitoma de alto grado junto con escisión quirúrgica de la neoplasia. Se realiza el procedimiento en paciente macho, entero, de 6 años, con mastocitoma de alto grado adherido al cuerpo costal 11, se decide realizar cirugía y electroquimioterapia en el mismo acto, se realiza en primer orden la electroquimioterapia cuidando dejar márgenes estériles de 4 cm se realizó escisión de la neoplasia con bordes amplios en los bordes laterales, y en profundidad realizando escisión del tercio medio de la diáfisis del cuerpo costal 10 y 11. A los 380 días del procedimiento no existen evidencias clínicas de reincidencia o metastasis. La remisión completa del mastocitoma de alto grado con estadificación 1A puede ser alcanzada en pacientes con escisión amplia de los márgenes terapéuticos en todas sus dimensiones y la electroquimioterapia ofrece un tratamiento adyuvante en los márgenes quirúrgicos sobrepasando los tiempos libres de la enfermedad.

**Palabras clave:** mastocitoma, canino, electroquimioterapia, oncología.

## **Treatment of high-grade mast cell tumor in a dog with nodulectomy and electrochemotherapy: case report**

### **ABSTRACT**

Mastocytoma is the most common skin neoplasm in canines. It is reported that the high-grade type has a survival time no greater than 180 days and can be treated with surgery and chemotherapy. Currently, electrochemotherapy is an effective technique in the palliative or curative treatment of mastocytoma. This depends on the grade and stage in which it is detected and treated. The combination of surgery with electrochemotherapy may have a positive effect and lead to improved chances of survival coupled with a good quality of life. This report aims to evaluate the efficacy of electrochemotherapy and survival time in a canine with high-grade mastocytosis in conjunction with surgical excision of the neoplasm. The procedure was performed in a full-bodied, 6-year-old, male patient with a high-grade mastocytoma adhered to area around the 11<sup>th</sup> rib. Surgery and electrochemotherapy are performed in the same act. Electrochemotherapy is performed first, leaving 4cm sterile margins. The neoplasm was excised with wide borders on the lateral edges. In terms of depth, an excision of the middle third of the diaphysis of ribs 10 and 11 was performed. 830 days after the procedure, no clinical evidence of recurrence or metastasis has been found.

Complete remission of high-grade mastocytoma at stage 1A can be achieved by patients with wide excision of the therapeutic margins in all dimensions. Electrochemotherapy offers adjuvant therapy in the surgical margins, extending disease-free survival times.

**Key words:** mastocytoma, canine, electrochemotherapy, oncology.

Artículo recibido: 18 febrero 2022

Aceptado para publicación: 05 marzo 2022

Correspondencia: [gildocvet@gmail.com](mailto:gildocvet@gmail.com)

Conflictos de Interés: Ninguna que declarar

## INTRODUCCIÓN

El mastocitoma representa entre el 16 a 21% de las neoplasias cutáneas en el perro, siendo las más frecuente de las neoplasia cutaneas. Pueden exhibir un comportamiento clínico benigno o maligno. Aunque algunos mastocitomas muestran un crecimiento lento y pueden ser tratados con cirugía escisional, estos pueden crecer nuevamente y metastatizar linfonodos regionales o metástasis en sitios distantes. Los mastocitomas pueden tener mejores tasas de remisión si se combinan las diferentes técnicas de tratamiento como son la cirugía, quimioterapia, radioterapia o electroquimioterapia (Pierinni *et al.*, 2019).

Estudios recientes en medicina humana y veterinaria se han enfocado en la interacción de las células tumorales y el micro-ambiente circundante. El microambiente tumoral es un concepto que intenta definir el comportamiento de las células neoplásicas para crear un ambiente que permita suplir sus necesidades para poder sobrevivir y crecer en conjunto, así como desarrollar las condiciones para su proliferación y diseminación metastastastica (Senga *et al.*, 2021). El microambiente tumoral es una interconexión y una dinámica de trabajo, que incluye: células cancerosas, tejido estromal, (Maglieti *et al.*, 2017) (células del sistema inmune, fibroblastos, vasos sanguíneos, células neurales) que secretan factores solubles e insolubles como citocinas, quimiocinas y matriz extracelular (Patrizia *et al.*, 2019).

Los mastocitos en una neoplasia de otro estirpe celular, inducen y ayudan en el crecimiento vascular y linfático, formando nuevos vasos sanguíneos que ayuden en la promoción tumoral y metástasis, es necesario tener en cuenta la diversidad de su función en diferentes patologías incluyendo el mastocitoma (Woldemeskel *et al.*, 2014)

El cuadro clínico, el curso y el pronóstico varían sustancialmente entre los pacientes, según el sitio anatómico, el grado y la etapa de la enfermedad. El órgano afectado con mayor frecuencia es la piel, seguido de los órganos hematopoyéticos (nódulos linfáticos, bazo, hígado y médula ósea) y las mucosas de la cavidad oral y el tracto gastrointestinal (Willmann *et al.*, 2021)

Los mastocitomas caninos se clasifican histologicamente, utilizando el sistema Patnaik, incluyéndolos en 3 grados, tomando en cuenta esta guía de prognosis para elegir una opción de tratamiento. Grado I, mastocitomas bien diferenciados que regularmente son tratados con escisión quirúrgica que incluyen márgenes amplios alrededor de la lesión y en profundidad. Mastocitoma grado II, pueden ser resueltos con una cirugía de margen

amplio, sin embargo, un alto porcentaje puede exhibir un comportamiento agresivo que puede dificultar una predicción a futuro. Por el contrario los grados III, son altamente malignos, pobremente diferenciados con una alto grado de metástasis, mal resultado a largo plazo. Un nuevo grado II, ha sido descrito por Kiupel (1984) que parece describir el comportamiento del mastocitoma más preciso, este grado se aconseja tratarlo con cirugía, acompañado de radioterapia, quimioterapia o electroquimioterapia (Robinson *et al.*, 2017). La electroquimioterapia es un tratamiento antineoplásico, que asocia la aplicación de fármacos antineoplásicos, para que en conjunto con la entrega de pulsos eléctricos apropiadamente diseñados, sirvan como un tratamiento antineoplásico, que después de la entrega del tren de pulsos aplicados en el lecho quirúrgico o en la neoplasia directamente, produce un poro en la membrana celular que permite la entrada del fármaco, ocasionando daños en la cadena de ADN, resultando en la apoptosis de las células cancerosas. Este tratamiento ha sido probado en melanoma, tumores perianales, tumor venereo transmisible, sarcomas de tejido blando, carcinomas de células escamosas. En mastocitoma de diferentes grados con escisiones incompletas como tratamiento adyuvante resulta una eficaz herramienta, ayuda al control y cura de la enfermedad (Spugnini *et al.*, 2011). El objetivo del presente reporte es evaluar la eficacia de la electroquimioterapia y tiempo de sobrevida en un perro con mastocitoma de alto grado en conjunto con escisión quirúrgica.

### **Caso Clínico**

Acudió a consulta paciente canino, raza teckel, sexo macho, edad 6 años, entero, color rojo, con historia clínica de presencia de un nódulo con medidas de 2cm de ancho x 2 cm de largo x 2 cm de profundidad, situado en tórax lateral izquierdo a la altura de la costilla 11 en la región costal, poco movable, con adherencias al cuerpo de la costilla, con 30 días de evolución (Fig. 1).

Al examen físico no se encontraron cambios patológicos evidentes. Se realizó punción con aguja fina del nódulo para citología.

En el análisis citológico se identificaron células redondas con pleomorfismo celular, escaso puntilleo en citoplasma y nucléolos, más de 4 mitosis por 3 campos 40x, correspondientes a mastocitoma de alto grado, es una neoplasia anaplásica, indiferenciada, altamente celular, límites citoplasmáticos indiferenciados, núcleos irregulares en tamaño y forma, mitosis frecuentes, puntilleos citoplasmáticos escasos. Se

realizó estudio radiográfico de tórax en 3 proyecciones y ultrasonido de abdomen (ambos sin evidencia metastásica), biometría hemática (eritrocitosis) y química sanguínea (hipoamilasemia e hipoglucemia). El paciente se estadifica como mastocitoma de grado alto estadio 1a, es una neoplasia confinada a la dermis, sin afectación de los linfonodos regionales, y sin signos sistémicos.

Plan anestésico: se realizó a través de medicación preanestésica que incluyó midazolam: 0.2 mg/Kg/IM, butorfanol: 0.1 mg/kg/IM, con inducción de propofol: 2 mg/kg/IV y mantenimiento con sevoflurano.

Plan Quirúrgico: Nodulectomía radical + Osteotomía costal parcial + Electroquimioterapia, es un procedimiento no invasivo que forma un poro en el citoplasma de la célula permitiendo el ingreso de la bleomicina, ocasiona un daño en las cadenas de ADN, llevando a la célula a la apoptosis.

Descripción: La electroquimioterapia con aplicación de Bleomicina intravenosa 15 UI/m<sup>2</sup>, entregando una fuerza de 1000V/cm<sup>2</sup>, con aplicadores de agujas de 22g estéril, desechable y una maquina Biotech®, pasados 8 minutos después de aplicar el quimioterapéutico, se realiza el procedimiento de forma centrípeta, evitando la reacción biológica de las células neoplásicas dejando un margen de 4 cm después de la neoplasia. Posteriormente se realizó escisión de la neoplasia con bordes amplios en los bordes laterales, y en profundidad realizando escisión del tercio medio de la diáfisis del cuerpo costal 10 y 11. Se procede a la reparación del defecto con el músculo dorsal ancho, se realiza desinserción del músculo a nivel de los cuerpos vertebrales del 7 al 12, haciendo una rotación ventral para reparar el defecto que se generó en el retiro de los cuerpos costales.

Una vez extirpado, el tumor presento dimensiones de: 2 cm (ancho) x 2 cm (largo) y 2 cm (profundidad), con un volumen de 4.1 cm<sup>3</sup> totales, el cual posteriormente se analizo histopatológicamente por un patólogo veterinario certificado.

El manejo de la cirugía y la electroquimioterapia fue aceptada por el propietario, firmando los consentimientos y la responsiva médica que autoriza la anestesia y la cirugía, siguiendo los protocolos establecidos en los manuales de procedimientos de ONCOMEDIK® regulados por la ley de Salud y bienestar animal de México.

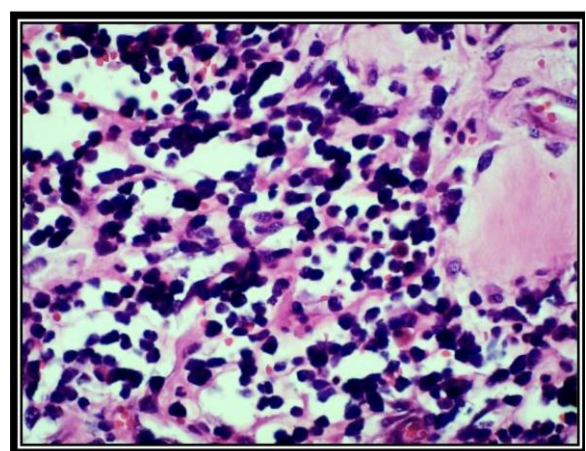
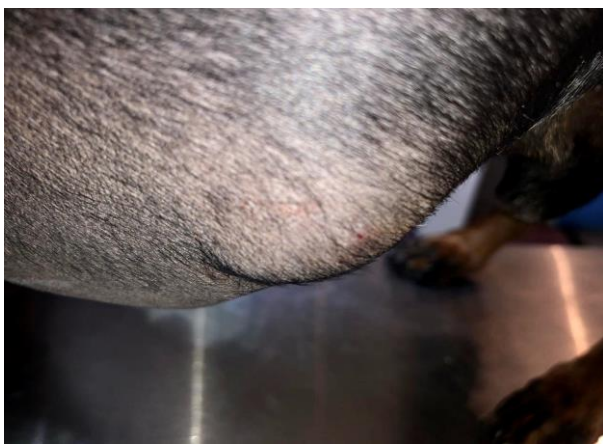### **Seguimiento del paciente**

El paciente se revisó 14, 30 y 60 días después de la cirugía, no hubo necesidad de realizar

ningún otro tratamiento, ni el propietario acepto se hiciera otro protocolo de quimioterapia oral posterior a los realizados, los linfonodos no estaban reactivos no tiene ningún signo de la enfermedad.

### **Hallazgos macroscópicos y microscopios**

Muestra de tejido fijada en formol bufferado al 10%, de aproximadamente 7 x 5 x 3 cm, una pieza cutánea irregular bajo el epitelio ulcerado, moteada poco definida. La epidermis esta frecuentemente ulcerada, y es elevada por un desarrollo neoplásico subepitelial, seminodular a irregular, pobremente delimitado, no encapsulado, invasor, y densamente celular, que se extiende en una área mayor a 4 cm en las secciones examinadas. El tumor está formado por células redondas o poliédricas organizadas en pequeños grupos, y dispersas entre fibras de colágeno, extendiéndose desde la dermis superficial hasta la dermis profunda y el tejido subcutáneo e invadiendo el tejido muscular. Las células neoplásicas presentan bordes indistintos, moderado citoplasma eosinofílico que es oscurecido por abundantes gránulos intensamente basofílicos, el núcleo es oval o poliédrico con cromatina granular y nucleolo múltiple. Muestra una moderada anisocitosis, anisocariosis, con atipia celular, frecuentes núcleos bizarros, algunas células multinucleadas, y 5 mitosis por 10 campos 40X. Menos del 10% de las células neoplásicas presentan cariomegalia (núcleo 2X). Hay un intenso infiltrado inflamatorio crónico formado por linfocitos, neutrófilos degenerados, y eosinófilos. Se observa edema y congestión y frecuentes áreas de necrosis, con una inflamación supurativa, detritus, fibrina, y proliferación de fibroblastos reactivos. En diversas secciones se observa un material anfófilo mucinoide. Con base en lo anterior el diagnóstico fue: Tumor de células cebadas, Mastocitoma de alto grado (Fig 2).



**Figura 1.** Lesión en zona paracostal izquierda, mastocitoma **Figura 2** Histopatología de la neoplasia de alto grado

## RESULTADOS

La importancia de preservar márgenes apropiados en las cirugías oncológicas, se ve limitado en ocasiones por regiones anatómicas topográficas, la electroquimioterapia como neoadyuvante combinada con cirugía fue el plan terapéutico para darle un tiempo de sobrevida con calidad, a 11 meses después de el procedimiento, el paciente se encuentra sin signos de la enfermedad, la cicatrización se vio afectada por la falta de cuidado por parte de los propietarios se colocó un dren por 10 días, el paciente se molesto en diferentes ocasiones la zona del procedimiento, el plan que se tenía para el paciente, era darle terapia metronómica a base de sulfato de imatinib 3mg/kg/pv, acompañado de meloxicam 0.025mg/kg/pv cada 24 horas, el propietario no accedió a este tratamiento, confiando solo en la cirugía y la electroquimioterapia. El tiempo de sobrevida en este tipo de pacientes reportado es muy bajo promedia un año de sobrevida,

## DISCUSIÓN

El mastocitoma de alto grado es una neoplasia con un comportamiento agresivo, el tiempo de sobrevida en este tipo de pacientes es de 16%, la mayoría muere antes del año, entre 34-182 días por signos propios de la enfermedad, nuestro paciente no presenta signos de la enfermedad y tiene 380 días de sobrevida con calidad, la electroquimioterapia es una excelente opción en el manejo del mastocitoma de alto grado (Sabattini *et al.*, 2014).

La clasificación tumoral es un método para cuantificar la supuesta agresividad clínica de una neoplasia en función de características histológicas específicas. Un buen sistema de clasificación debe ser simple, fácil de usar, reproducible y segregar con precisión los tumores en aquellos con riesgo bajo versus alto (Avallone *et al.*, 2021)

El mastocitoma en ONCOMEDIK, es la primer neoplasia de piel que se presenta en los pacientes atendidos, las neoplasias de alto grado representan 38%, con alto grado de metástasis, la radioterapia es el método recomendado para la adyuvancia del control de la neoplasia en estos grados en Inglaterra y otros países, (Vincenti *et al.*, 2017), en México no se cuenta con este tipo de tratamientos abierto al público, la recurrencia en este grado de neoplasia es recurrente y regresa con mayor fuerza (Robinson *et al.*, 2017).

En un estudio realizado en Italia dice que: la raza Teckel no es una raza representativa en estas neoplasias, la zona de la aparición de la neoplasia parrilla costal, representa el 42% de probabilidad en la aparición de esta enfermedad, la cirugía es el tratamiento de elección más alto con un 48.8%, el alto grado representa el 9.1%, el tamaño 60.2%, neoplasia única

81.6%, todas estas características fueron presentadas por nuestro paciente (Pierini *et al.*, 2019).

El mastocitoma es encontrado en todos los sitios del cuerpo del paciente que son irrigados (Cartagena-Albertus *et al.*, 2019), puede afectar a diferentes sistemas u órganos, el mastocitoma produce proteínas que ayudan al desarrollo de la angiogenesis, el mastocitoma depende de su desarrollo en la interacción de su medio ambiente con las células neoplásicas, (Defourny *et al.*, 2019). el retiro de los cuerpos de la costilla, se realiza por la evidencia física que se tiene en neoplasias reportadas (Meuten *et al.*, 2017) La importancia de un buen análisis histopatológico permite realizar pronósticos adecuados con el propietario, de acuerdo al grado histológico de la neoplasia, al estadio e incluso a la inmunohistoquímica, (Pazdzior-Czapula *et al.*, 2019) aunado a los datos recabados por el clínico, este debe comprender, el grado de la neoplasia, la importancia de los márgenes, nos permite tomar decisiones del resultado y tratamientos a seguir después de recibir el reporte, el reporte histopatológico de este caso fue realizado por un experto certificado (Reagan *et al.*, 2018).

La importancia de bajo grado y alto grado es el tiempo de supervivencia con calidad, para neoplasias de alto grado menos de 4 meses, neoplasias de bajo grado hasta dos años (Kiupel *et al.*, 2011)

La electroquimioterapia es una técnica nueva en México, es muy utilizada en diferentes neoplasias y promete excelentes resultados en el mastocitoma (Spugnini *et al.*, 2019), permite tomar nuevas alternativas en el tratamiento de diferentes neoplasias, entre ellas el mastocitoma de alto grado acompañado de cirugía oncológica, esta técnica se realiza en ONCOMEDIK® desde marzo del 2019 (Berkenbrock *et al.*, 2018).

## **CONCLUSIONES**

El mastocitoma es una neoplasia maligna que se debe manejar con responsabilidad conociendo las características biológicas de las células así como los síndromes paraneoplásicos que ocasiona. La nodulectomía acompañada de electroquimioterapia es una opción viable que aumenta el periodo de supervivencia.

La estadificación del mastocitoma nos permite ofrecer un pronóstico más certero y tomar decisiones terapéuticas de acuerdo a las características de la neoplasia y el paciente.

Se debe considerar la electroquimioterapia como un tratamiento local adyuvante en el mastocitoma de grado intermedio-alto.



La cirugía oncológica es una técnica que es determinante en la cura al paciente que sufre estas enfermedades, realizar una planeación adecuada sabiendo el comportamiento de cada neoplasia al igual que conocer e identificar la técnica y verificar los márgenes estériles adecuados que permita la cura del paciente, es primordial, cuando unes técnicas como la cirugía y la electroquimioterapia, es posible controlar o curar de enfermedades como el cancer.

## **REFERENCIAS BIBLIOGRAFICAS**

- Avallone G, Rasotto R, Chambers JK, Miller AD, Behling-Kelly E, Monti P, Berlato D, Valenti P, Roccabianca P. Review of Histological Grading Systems in Veterinary Medicine. *Vet Pathol.* 2021 Sep;58(5):809-828. doi: 10.1177/0300985821999831. Epub 2021 Mar 26. PMID: 33769136.
- Pierinni, A; Lubas, G; Gobi, E; Binanti, D; Millanta, F: Veronica, Marchetti. Epidemiology of breed-related mast cell tumour Occurrences and prognostic significance of clinical features in a defined population of dogs in West-Central Italy. *Veterinary Science.* 2019; 6
- Patrizia, S; Romanucci, M; Grieco, V; Quaglioni, G; Santolini, C; Salda, L. Tumor Microenvironment Interaction. Analysis of Mast-Cell Populations in Normal Tissue and Proliferative Disorders of the Canine Prostate. *Veterinary Science.* 2019; 6
- Robinson, W; Elliot, J; Sthepen, B; Owen, L; Shales, C. Intramuscular mast cell tumors in 7 dogs. *Cancer Vet Journal.* 2017; 58: 931-935
- Spugnini, P; Vincenzi, B; Amadio, B; Baldi, A. Adjuvant electrochemotherapy with bleomycin and cisplatin combination for canine soft tissue sarcomas: A study of 30 cases. *Open Veterinary Journal.* 2011; 25: 407-411
- Sabattini, S; Scarpa, F; Berlato, D; Bettini, G. Histologic Grading of Canine Mast cell Tumor:n Is 2 better Than 3?. *Veterinary Pathology.* 2015; 52: 70-73
- Vincenti, S; Findji, L. Influence of treatment on the outcome of dogs with incompletely excised grade-2 mast cell tumors. *SAT ASVM.* 2017: 171-177
- Defourny, S; Romanucci, M; Grieco, V; Quaglione, G; Santolini, C; Della Salda, L. Tumor-Microenvironment Interaction: Analysis of Mast Cell Population in normal Tissue and Proliferative Disorders of the Canine Prostate. *Veterinary Sciences.* 2019; 6

- Cartagena-Albertus, J; Moise, A; Moya-Gracia, S; Camara-Fernandez, N; Montoya-Alonso, J. Presumptive primary intrathoracic mast cell tumors in two dogs. *BMC veterinary research* .2019; 15
- Maglieti, F., Tellado, M., Olaiz, N., Michinsky, S., Marshall G. (2017). Minimally invasive Electrochemotherapy procedure for treating nasal duct tumors in dogs using a single needle electrode. *Radiology an Oncology*, 51, 422-430.
- Kiupel M, Webster JD, Bailey KL, Best S, DeLay J, Detrisac CJ, Fitzgerald SD, Gamble D, Ginn PE, Goldschmidt MH, Hendrick MJ, Howerth EW, Janovitz EB, Langohr I, Lenz SD, Lipscomb TP, Miller MA, Misdorp W, Moroff S, Mullaney TP, Neyens I, O'Toole D, Ramos-Vara J, Scase TJ, Schulman FY, Sledge D, Smedley RC, Smith K, W Snyder P, Southorn E, Stedman NL, Steficek BA, Stromberg PC, Valli VE, Weisbrode SE, Yager J, Heller J, Miller R. Proposal of a 2-tier histologic grading system for canine cutaneous mast cell tumors to more accurately predict biological behavior. *Vet Pathol*. 2011 Jan;48(1):147-55. doi: 10.1177/0300985810386469. Epub 2010 Nov 9. PMID: 21062911; PMCID: PMC8369849.
- Pazdzior-Czapula, K; Mikiewicz, M; Gesek, M; Zwolinski, C; Otrocka-Domagala, I. Diagnostic immunohistochemistry for canine cutaneous mast cell tumours-retrospective analysis of 60 cases. *Folia Histochem Cytobiol*. 2019; 57: 146-154
- Reagan, J; Selmic, L; Fallon, C; Driskell, E; Garret L. Evaluation of information presented within mast cell tumour histopathology reports in the United States: 2012-2015. *Veterinary Medicine and Science*. 2018; 4: 252-262
- Berkenbrock, J; Grecco, R; Hisayasu, D. Electrochemotherapy Effectiveness Loss due to electric Field Indentation Between Needle Electrodes: A Numerical Study. *Journal of Healthcare Engineering*. 2018
- Spugnini, P; Vincenzi, B; Citro, G; Dotsinsky, I; Mudrov, T; Baldi, A. Electrochemotherapy Effectiveness Loss due to Electric Field Indentation between Needle Electrodes: A Numerical Study. *Journal Health care Engineering*. 2019; 9: 88-93
- Senga SS, Grose RP. Hallmarks of cancer-the new testament. *Open Biol*. 2021 Jan;11(1):200358. doi: 10.1098/rsob.200358. Epub 2021 Jan 20. PMID: 33465324; PMCID: PMC7881179.

- Tumielewicz, K; Hudak, D; Kim, J; Hunley, D; Murphy, L. Review of oncological emergencies in small animal patients. *Veterinary Medicine and Science*. 2019; 5: 271-296
- Hamouzova, P; Cizek, P; Bartoskova, A; Novothy, R. Different fixative solutions in the detection of mast cell in the canine and feline reproductive organs. *Folia Morphologica*: 2019
- Willmann M, Yuzbasiyan-Gurkan V, Marconato L, Dacasto M, Hadzijusufovic E, Hermine O, Sadovnik I, Gamperl S, Schneeweiss-Gleixner M, Gleixner KV, Böhm T, Peter B, Eisenwort G, Moriggl R, Li Z, Jawhar M, Sotlar K, Jensen-Jarolim E, Sexl V, Horny HP, Galli SJ, Arock M, Vail DM, Kiupel M, Valent P. Proposed Diagnostic Criteria and Classification of Canine Mast Cell Neoplasms: A Consensus Proposal. *Front Vet Sci*. 2021 Dec 10;8:755258. doi: 10.3389/fvets.2021.755258. PMID: 34957277; PMCID: PMC8702826.
- Woldemeskel M, Mann E, Whittington L. Tumor microvessel density-associated mast cells in canine nodal lymphoma. *SAGE Open Med*. 2014 Nov 20;2:2050312114559575. doi: 10.1177/2050312114559575. PMID: 26770752; PMCID: PMC4607238.