



Une nouvelle procédure réduit le temps de laboratoire à 6 heures après la pose des implants pour l'élaboration d'une prothèse avec une armature en titane usiné dans le cadre d'une mise en charge immédiate complète

Maxime Cubertafon

► To cite this version:

Maxime Cubertafon. Une nouvelle procédure réduit le temps de laboratoire à 6 heures après la pose des implants pour l'élaboration d'une prothèse avec une armature en titane usiné dans le cadre d'une mise en charge immédiate complète. Chirurgie. 2015. <dumas-01317743>

HAL Id: dumas-01317743

<https://dumas.ccsd.cnrs.fr/dumas-01317743>

Submitted on 18 May 2016

HAL is a multi-disciplinary open access archive for the deposit and dissemination of scientific research documents, whether they are published or not. The documents may come from teaching and research institutions in France or abroad, or from public or private research centers.

L'archive ouverte pluridisciplinaire **HAL**, est destinée au dépôt et à la diffusion de documents scientifiques de niveau recherche, publiés ou non, émanant des établissements d'enseignement et de recherche français ou étrangers, des laboratoires publics ou privés.



Distributed under a Creative Commons Attribution - NonCommercial - NoDerivatives 4.0
International License

UNIVERSITE D'AUVERGNE CLERMONT-FERRAND I
UNITE DE FORMATION ET DE RECHERCHE D'ODONTOLOGIE

Année 2015

Thèse n°

T H E S E

Pour le DIPLOME D'ETAT DE DOCTEUR EN CHIRURGIE-DENTAIRE

Présentée et soutenue publiquement le 9 novembre 2015

par

Maxime CUBERTAFON

(Né le 16 février 1990)

**UNE NOUVELLE PROCÉDURE RÉDUIT LE TEMPS DE
LABORATOIRE À 6 HEURES APRÈS LA POSE DES IMPLANTS
POUR L'ÉLABORATION D'UNE PROTHÈSE AVEC UNE
ARMATURE EN TITANE USINÉ DANS LE CADRE D'UNE
MISE EN CHARGE IMMÉDIATE COMPLÈTE**

J U R Y :

Président : M. Pascal AUROY, Professeur des Universités

Assesseurs : M. Jean-Luc VEYRUNE, Professeur des Universités

M. Didier COMPAGNON, Maître de Conférences des Universités

M. Paul FOURNIER, Assistant

**UNIVERSITE D'AUVERGNE-CLERMONT I
FACULTE DE CHIRURGIE DENTAIRE
63000 CLERMONT-FERRAND**

<i>Président de l'Université</i>	:	Monsieur le Professeur Philippe DULBECCO
<i>Directeur Général Des Services</i>	:	Mme Myriam ESQUIROL
DOYEN DE LA FACULTE DE CHIRURGIE DENTAIRE	:	Madame Stéphanie TUBERT- JEANNIN Professeur des Universités
<i>Assesseurs</i>	:	Monsieur Pierre-Yves COUSSON Maître de Conférences des Universités
		Madame Martine HENNEQUIN Professeur des Universités
		Monsieur Emmanuel NICOLAS Professeur des Universités
		Madame Valérie ROGER-LEROI Professeur des Universités

LISTE DES PROFESSEURS

Professeurs des Universités Emérites :

Madame Martine BAUDET-POMMEL
Monsieur Jean-Claude BOREL
Monsieur Maurice MORENAS
Monsieur Alain WODA

Professeurs des Universités – Praticiens hospitaliers :

Monsieur Pascal AUROY
Monsieur Radhouane DALLEL
Madame Sophie DOMEJEAN
Madame Martine HENNEQUIN
Monsieur Emmanuel NICOLAS
Monsieur Thierry ORLIAGUET
Madame Valérie ROGER-LEROI
Madame Stéphanie TUBERT-JEANNIN
Monsieur Jean-Luc VEYRONE

- Prothèses
- Sciences Anatomiques
- Odontologie Conservatrice, Endodontie
- Odontologie Conservatrice, Endodontie
- Prothèses
- Sciences Biologiques
- Sciences Biologiques
- Prévention, Epidémiologie
- Prothèses

Maîtres de Conférences des Universités – Praticiens hospitaliers :

Madame Marion BESSADET
Monsieur Hervé BESSE
Monsieur Christian CHAMBAS
Monsieur Didier COMPAGNON
Monsieur Pierre-Yves COUSSON
Monsieur Nicolas DECERLE
Monsieur Christophe DESCHAUMES
Monsieur Laurent DEVOIZE
Monsieur Jean-Christophe DUBOIS
Madame Christelle GREMEAUX-RICHARD
Mademoiselle Céline MELIN
Madame Estelle PEGON-MACHAT
Monsieur Paul PIONCHON
Monsieur Dominique ROUX

- Prothèses
- Pédiodontie
- Orthopédie Dento-Faciale
- Prothèses
- Odontologie Conservatrice, Endodontie
- Odontologie Conservatrice, Endodontie
- Pathologie et Thérapeutique Dentaires
- Pathologie et Thérapeutique Dentaires
- Prothèses
- Pédiodontie
- Sciences Anatomiques
- Prévention, Epidémiologie
- Sciences Anatomiques
- Odontologie Conservatrice, Endodontie

Professeur des Universités :

Monsieur Alain ARTOLA

- Neurosciences

Maître de Conférences des Universités :

Mademoiselle Lénac MONCONDUIT

- Neurosciences

Professeur Certifié

Mademoiselle Gaëlle DUCOS

- Anglais

Maîtres de Conférences des Universités Associés :

Monsieur Philippe CHASSANG
Madame Anne DEPREUX
Monsieur Jean-Yves DUBOIS

- Sciences de Gestion
- Informatique et Pédagogie
- Sciences Biologiques

REMERCIEMENTS

Monsieur Pascal AUROY

*Docteur en chirurgie-dentaire
Professeur des Universités - Praticien hospitalier*

Vous nous faites l'honneur et le plaisir d'accepter la présidence de ce jury. Nous avons apprécié la richesse et la rigueur de votre enseignement tout au long de notre formation. Veuillez recevoir, Monsieur, nos respectueux remerciements. Je tiens vous témoigner ma profonde reconnaissance pour vos conseils avisés et votre gentillesse.

Monsieur Jean-Luc VEYRUNE

*Docteur en chirurgie-dentaire
Professeur des Universités - Praticien hospitalier*

Merci pour l'honneur que vous me faites de diriger ce travail. Sachez que je suis particulièrement touché par la sympathie que vous m'avez témoignée, par votre engagement, votre disponibilité et votre volonté d'enseigner une dentisterie moderne durant toutes ces années.

Monsieur Didier COMPAGNON

*Docteur en chirurgie-dentaire
Maître de Conférences des Universités - Praticien hospitalier*

Nous vous remercions de nous faire l'honneur d'être l'un de nos juges. Merci pour votre sympathie, votre disponibilité, et les connaissances que vous nous avez transmises, sans oublier vos précieux conseils concernant le monde libéral.

Monsieur Paul FOURNIER

*Docteur en chirurgie-dentaire
Assistant - Praticien hospitalier*

Vous nous faites l'honneur d'accepter de juger cette thèse. Nous vous prions de trouver ici, l'expression de notre vive reconnaissance.

REMERCIEMENTS

Monsieur Cedric HUARD

Nous tenons à vous remercier pour votre immense participation à ce travail. Je tiens à vous remercier pour la qualité de votre enseignement et la confiance que vous m'avez témoignée, sans votre soutien ce travail n'aurait pas été réalisable.

Monsieur Manuel VASCONCELOS

Nous vous sommes infiniment reconnaissant pour votre participation à l'élaboration de cette thèse, pour votre disponibilité inégalable et votre sympathie. Merci à vous et toute votre équipe. Après avoir remercié le prothésiste, je tiens à remercier encore plus vivement l'homme pour sa gentillesse et sa bonne humeur, car il en a fallu pour me supporter toutes ces heures au laboratoire.

Monsieur Julien DUROUX

Merci pour votre disponibilité et pour l'aide que vous m'avez apportée.

Monsieur Hervé Besse

Je vous suis infiniment reconnaissant pour votre gentillesse et votre soutien tout au long de ces années, je tiens à remercier le professeur mais aussi l'homme, MERCI pour tout.

Monsieur Cyril TRAVERS

Merci à toi mon ami pour ta disponibilité et ton savoir faire, ta volonté de toujours vouloir connaître et partager les nouvelles technologies dans le domaine de la prothèse dentaire. J'ai beaucoup aimé travailler avec toi j'espère que cela arrivera de nouveau.

Madame Véronique Strigini

Merci pour ton écoute et ton soutien toutes ces années, ainsi que tes précieux conseils peu chère.

A toutes celles et ceux qui m'ont aidé ou soutenu durant toutes ces années: **Patricia, Valérie, Corinne, Brenda, Olivier, Dédé, Jean-Louis** ainsi qu'à l'ensemble du personnel de la faculté et du centre de soins dentaires.

REMERCIEMENTS

A mes parents

Il m'est bien difficile de mettre des mots pour vous remercier de tout votre soutien et votre amour, surtout pour moi qui ne parle pas beaucoup de ce genre de chose. Sans vous je n'en serais pas là, j'ai toujours pu compter sur vous et je pourrais toujours le faire, j'en suis sûre.

Alors merci pour tout...



A mon frère

S'il y a bien une personne que je peux remercier au plus haut point, c'est bien toi, tu as toujours été là quand j'en avais besoin. Souvent le dernier à croire en moi, tu m'as toujours poussé à en faire plus. Alors même si il faut bien l'avouer tu arrives à être très pénible mais sans ça tu ne serais pas toi et moi je n'en serais pas là.

Alors merci pour tout...



A Ninie

Cela fait pas si longtemps que tu es devenue comme ma grande soeur et pourtant tu as déjà fait tellement pour moi au côté de mon frère. Je te remercie aussi pour tout tes précieux conseils durant mes samedis d'étudiant salarié.

Merci pour tout



A mes neveux, Léo et Raf

Même si vous ne vous en rendez pas compte vous toujours là pour me donner une bonne bouffée d'oxygène quand ça ne va pas et nous redonner le sourire à tous.



A mes grands parents

Je vous remercie pour votre amour et votre soutien depuis toujours.



A mes oncles Jean-jacques et Francis

Je tiens à rendre hommage à mes deux tontons qui nous ont quitté beaucoup trop tôt..

Merci d'avoir été des modèles pour moi..



A toute ma famille

REMERCIEMENTS

A mes amis du Rugby

Pour m'avoir accueilli parmi vous malgré le fait que je supporte l'équipe que vous haïssez le plus, sans raison. Merci pour tous ces moments extraordinaires qu'on passe ensemble et qui ne sont pas prêt de s'arrêter. Sans vous ça ne serait pas marrant.

Merci les copains : **Ratoch, Foune, Mane, Toto, Léo, Bab, Groben**

A tous les copains de fac

Je tiens à vous remercier tout d'abord pour m'avoir tous bien supporté pendant toutes ces années, ça n'a pas du être chose facile et j'espère que ça ne vas pas s'arrêter avec la fac.. merci à vous, **Tib, Estelle, Foued, Sliman, Nini, Bilhou, Lambi**, les deux **Ben, Béne, Julie, Lauren, Magno, Cadz, Sophie** et même toi **La Jarde** qui nous a quitté pour devenir médecin.. enfin peut être.

A tous les autres

TABLE DES MATIERES

TABLE DES MATIERES	1
INTRODUCTION	2
1. MATERIEL ET METHODE:	4
1.1. Matériel utilisé :	4
1.2. Inclusion des sujets :	6
1.2.1. Mise en charge immédiate sur tissus cicatrisés :	6
1.2.2. Mise en charge immédiate post-extractionnelle :	6
1.3. Procédure :	6
1.3.1. L'analyse pré-implantaire :	6
1.3.2. La planification prothétique :	7
1.3.3. La phase chirurgicale :	8
1.3.4. Le travail de laboratoire :	9
1.3.5. La mise en place de la prothèse totale d'usage supra-implantaire :	10
1.3.6. Rebasage et retouche du bridge après osteo-integration et cicatrisation :	10
2. Présentation d'un cas clinique représentatif :	10
3. RESULTATS :	15
4. LE SUIVI :	15
5. DISCUSSION :	18
5.1. Avantages du concept ALL IN BAR® :	18
5.2 Inconvénients du concept ALL IN BAR® :	19
6. CONCLUSION :	21
TABLE DES ILLUSTRATIONS:	23
BIBLIOGRAPHIE:	24
ANNEXE:	26

INTRODUCTION

L'avènement des implants dentaires ostéointégrables peut être considéré comme l'apport le plus important à la dentisterie au cours de ces 30 dernières années. En effet la mise en place fiable et durable de racines artificielles dans les maxillaires a bouleversé la thérapeutique de l'édentement partiel ou total. Ainsi les patients édentés peuvent retrouver une fonction proche de celle des sujets normaux dentés avec un confort et une esthétique comparables.

Les règles de l'ostéointégration sont maintenant bien connues, les deux principaux facteurs prédictifs d'une ostéointégration réussie sont une bonne stabilité primaire et l'absence de micromouvements pendant la phase de cicatrisation (Albrektsson 1981)¹.

En effet, la présence de micromouvements est susceptible de compromettre l'ostéointégration et d'aboutir à l'encapsulation de l'implant dans un tissu fibreux (Brunski1979)³. Historiquement, pour minimiser le risque d'encapsulation des implants, il était recommandé de laisser les implants libres de contrainte pendant toute la période d'ostéointégration (mise en nourrice), soit pendant 3 à 4 mois à la mandibule et 6 à 8 mois au maxillaire (Branemark 1977)². Cette attente d'une cicatrisation osseuse complète pose le problème de la temporisation, les patients ne souhaitant, légitimement, pas rester édentés durant tout cette période. L'utilisation d'une prothèse totale amovible de transition peut être la cause de nombreux problèmes et en particulier induire une sollicitation anarchique des implants sous jacents, pouvant aboutir à la perte d'un ou de plusieurs implants.

En 1990, une première étude longitudinale suggère que les implants peuvent être mis en charge immédiatement ou précocement au niveau mandibulaire (Schnitman 1990)²⁰. Depuis, cette pratique s'est largement répandue, aussi bien à la mandibule qu'au maxillaire, avec des taux de succès comparables aux protocoles des mises en charges différées.

L'ostéointégration des implants s'est vue également accélérée grâce à l'apport des états de surface sablé-mordancés (Roccuzzo 2001)¹⁹.

Dans ce contexte, il est important de s'entendre sur les termes employés pour désigner les différentes périodes de temporisation entre la phase chirurgicale et la phase prothétique. On rencontre ainsi 3 possibilités selon Esposito M et coll.⁴ :

1-La mise en charge immédiate, qui consiste à mettre les implants en fonction dans la semaine de la pose des implant (maximum 1 semaine après la pose des implants).

2-La mise en charge précoce, lors de laquelle, la mise en fonction s'effectue après une période d'attente comprise entre 1 semaine et 2 mois.

3-La mise en charge retardée, pour laquelle, la mise en fonction a lieu après une période de temporisation de plus de 2 mois après la chirurgie.

L'intérêt biologique de la mise en charge immédiate par rapport à la la mise en charge retardée étant la préservation des volumes tissulaires et notamment la prévention de la résorption osseuse.

En ce qui concerne les mises en charge immédiates, la bibliographie internationale propose les recommandations suivantes :

-Nombre d'implants : au maxillaire, un nombre minimal de 8 implants est requis contre 5 à la mandibule. Ces implants doivent être reliés entre eux par une armature la plus rigide possible. Cependant le nombre d'implant peut augmenter en fonction de la qualité de l'os, des forces appliquées ou des éventuelles parafunctions.

-Etat de surface : les états de surfaces sablés mordancés sont recommandés.

-Armature rigide reliant les implants le plus rapidement possible après leur mise en place. Généralement, il s'agit de prothèses amovibles en résine modifiées pour être fixées sur les implants d'après Carl J Drago et coll⁴.

Conscient de la nécessité de respecter les impératifs de l'ostéointégration tout en répondant aux attentes toujours plus exigeantes des patients, l'équipe de l'Unité Fonctionnelle d'Implantologie Orale du CHU de Clermont-Ferrand propose, dans le cadre du traitement de l'endement total, un protocole de mise en charge immédiate post-extractionnelle associant une phase de chirurgie aidée à une phase prothétique faisant appel à une armature rigide en titane coulé. La prothèse est réalisée et posée dans un laps de temps qui ne devra pas dépasser 72 heures après la pose des implants pour ne pas perdre la possibilité de mobilisation des implants lors de la mise en place du bridge.

Grâce à une initiative de la société EUROTEKNIKA™, ce délai peut être respecté dans la journée. Le système proposé par EUROTEKNIKA™ sous le nom de « ALL IN BAR » se compose d'une série de piliers à ailettes s'assemblant pour constituer une armature rigide en titane usiné.

La liaison entre les ailettes peut se faire au moyen de la résine assurant la fixation des dents prothétiques, ou bien par une soudure laser. Plus particulièrement indiqué dans les cas d'une prothèse complète implanto-portée d'usage avec mise en charge immédiate, ce système permet de réaliser l'ensemble de la séquence (pose des implants, réalisation de la prothèse) dans la même journée. De plus, il présente l'avantage de réduire la période durant laquelle le patient reste édenté, tout en assurant une excellente stabilité des implants, gage d'une bonne ostéo-intégration (Degidi M et all 2011)^{8,9,10}.

Fort de la réalisation de 7 cas utilisant le système ALL IN BAR®, ce travail propose de décrire le protocole de réalisation d'une prothèse totale implanto-portée en une journée ainsi que le suivi à un an de ces cas.

1. MATERIEL ET METHODE:

1.1. Matériel utilisé :

Pour ce protocole, nous avons utilisé des implants NATURACTIS® fabriqués, en grade IV, par le laboratoire EUROTEKNIKA™. C'est un implant de forme conique et qui, de ce fait, condense l'os latéralement afin d'augmenter sa stabilité primaire. Une stabilité primaire très recherchée pour des reconstitutions totale d'un maxillaire édenté par un bridge implantoporté afin de limiter les micromouvements néfastes à l'osteo-integration des implants les moins stables.

Selon Degidi⁸, une stabilité primaire moindre des implants peut être compensée par une armature rigide supra implantaire.



Figure 1: Implant NATURACTIS® 12

De plus, le positionnement légèrement sous-crestal de cet implant permet de mieux appréhender les restaurations esthétiques grâce aux différentes tailles de pilier TETRA® qui seront choisis en fonction de la hauteur gingivale. Des piliers TETRA® angulés permettront éventuellement de pouvoir corriger les axes implantaire, ceci constituant l'un des avantages de la prothèse vissée sur implant par rapport à la prothèse scellée, où la correction des divergences est moindre⁷.

Cet implant est donc particulièrement indiqué pour des chirurgies post-extractionnelles



Figure 2: Pilier TETRA® droit sur implant NATURACTIS®

du fait de sa grande stabilité primaire et cela même dans des zones à faible densité osseuse.

La liaison entre le pilier TETRA® et l'implant est une connectique hexagonale interne avec switching plateforme, qui induit une très bonne stabilité et une meilleure étanchéité de la connexion. De plus, la mise en place de ces piliers lors de la chirurgie, permet de ne pas avoir à réintervenir sur les tissus en cours de cicatrisation¹⁰ au moment de la pose du bridge, et évite également les possibles interférences osseuses lors de la mise en place du bridge.

L'innovation de ce protocole réside dans l'utilisation de nouvelles pièces prothétiques, les piliers à ailettes usinés dans du titane grade V, qui se fixent sur les piliers TETRA®.

Ces « piliers-bar » possèdent deux ailettes déformables dans le sens horizontal et très rigides dans le sens vertical. Cette « souplesse » dans la dimension horizontale permet de courber facilement les ailettes afin d'épouser l'anatomie de l'arcade dentaire du patient. Ces ailettes sont également pourvues de perforations et d'aspérités, permettant à la résine de mieux s'y insinuer et de mieux s'y ancrer.

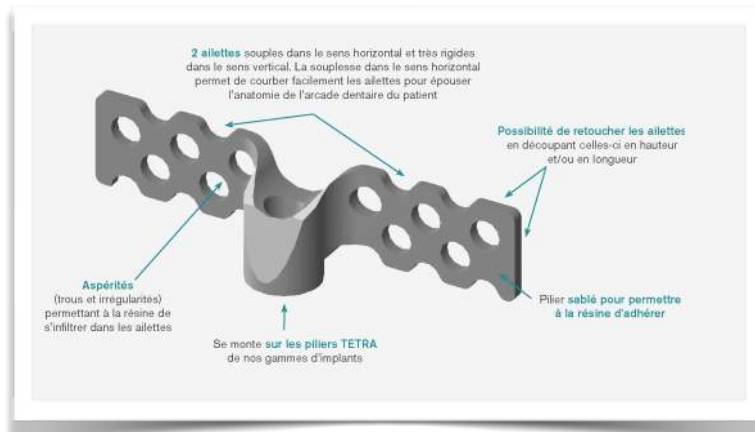


Figure 3: « Pilier-bar » EUROTECHNIZATM®

1.2. Inclusion des sujets :

Les sujets ont été recrutés parmi les patients de la consultation d'implantologie orale du Service d'Odontologie du CHRU de Clermont-Ferrand dont le traitement nécessitait une réhabilitation prothétique totale ou sub-totale fixe implanto-portée uni ou bimaxillaire, dans le cadre d'une mise en charge immédiate. Parmi les patients retenus, aucun critère d'âge ou de sexe n'ont été considérés.

Sur une durée de 18 mois ont été réalisés 7 cas de mise en charge immédiate avec le système ALL IN BAR® d'EUROTEKNIKA™, parmi lesquels un cas a été considéré comme représentatif des différentes situations cliniques rencontrées et choisi pour illustrer le protocole ALL IN BAR®.

1.2.1. Mise en charge immédiate sur tissus cicatrisés :

Sur les 7 cas réalisés, seulement 2 l'ont été sur des tissus totalement cicatrisés pour des patients précédemment porteurs de prothèses totales amovibles.

1.2.2. Mise en charge immédiate post-extractionnelle :

Concernant les 5 autres cas, les patients ont subi les extractions des dents résiduelles au cours de la phase chirurgicale de pose des implants.

1.3. Procédure :

On peut décrire le traitement en le décomposant schématiquement en 6 étapes successives.

1.3.1. L'analyse pré-implantaire :

Il s'agit d'un protocole méticuleux mettant en jeu successivement :

- Interrogatoire médical
- Examen clinique exo et endobuccal
- Examens complémentaires (clichés radiographiques, modèles d'études, montages prospectifs, photographies exo et endobuccales)

Cette analyse préopératoire permet d'écarter les contre-indications générales à la pose d'implants intra-oraux. Il est également important d'évaluer les forces masticatoires en présence et de rechercher d'éventuelles parafunctions, notamment pour les patients chez qui aucune dent naturelle ne sera conservée, les privant donc de toute notion proprioceptive. Le bruxisme, est un facteur de surcharge occlusale et représente à ce titre une contre-indication à la mise en charge immédiate.

Il est donc primordial, dans un tel traitement, de s'affranchir de ce type de facteurs de risque d'échec thérapeutique.

1.3.2. La planification prothétique :

Le but de cette planification est de ne surtout pas se focaliser sur les volumes osseux disponibles pour la mise en place des implants ou encore de leur orientation mais de se concentrer sur la future prothèse.

De ce fait, la planification prothétique se doit, elle aussi, d'évoluer en considérant d'autres paramètres : lignes des lèvres et du sourire, soutien de la lèvre, épaisseur de la gencive, profils d'émergences, rapport des bases osseuses, environnement musculaire et fonctionnel.

Il est essentiel d'envisager la pose des implants « guidée par la restauration » plutôt que « guidée par l'os » (Garber 1995)¹⁴ lorsque l'on envisage d'utiliser le concept ALL IN BAR® cette finalité prothétique pourra être atteinte par le positionnement ultérieur des ailettes et de l'armature, permettant ainsi une émergence trans-muqueuse de la supra-structure la plus naturelle possible.

Les empreintes primaires sont prises ainsi que l'enregistrement de la relation mandibulo-maxillaire. A partir de ces modèles d'études, le laboratoire de prothèse réalise le montage directeur qui sera par la suite essayé en bouche dans l'optique de valider l'esthétique et la fonction occlusale avec le patient.

Cette validation du projet thérapeutique va permettre la réalisation du guide prothétique par duplication, en résine, du montage directeur. Ce guide prothétique a également la fonction de guide chirurgical pour une visualisation optimale de la position des futures dent prothétique durant la chirurgie.

1.3.3 La phase chirurgicale :

Elle se déroule en salle blanche ou bien au bloc opératoire mais ne dépasse pas les 2 heures d'intervention.

Au cours de cette séance, on réalise la mise en place des implants Naturactis® fabriqués par EUROTEKNIKA™, avec éventuellement des avulsions dentaires préalables (chirurgie implantaire post-extractionnelle), mais également les empreintes de positionnement des implants et l'enregistrement des rapports inter-maxillaires.

Il est important de noter que chacun des 7 cas réalisés est unique et par conséquent, la méthodologie suivie par les praticiens ne sera pas tout à fait identique.

Cependant, il est important de préciser que pour ces 7 chirurgies, les implants ont été posés avec une technique dite « flap-less », c'est à dire sans lambeau et donc sans vision directe des volumes osseux péri-implantaires.

Dans l'optique de minimiser la part d'improvisation le jour de l'intervention chirurgicale, le praticien devra entretenir une relation de qualité avec son laboratoire de prothèse, ce qui lui permettra de bénéficier du matériel nécessaire au bon déroulement de cette étape : guide chirurgicaux, porte empreinte individuel, mais aussi pour ne pas perdre de temps entre la pose des implants et la réalisation de l'armature et du bridge dans un délai de 6 heures maximum.

Une fois les implants en place, on procède à la mise en place des piliers TETRA®.

Une fois ces deux grandes étapes effectuées, on prendra l'empreinte de positionnement des implants à l'aide d'un porte empreinte individuel et de transferts d'empreinte de type pick-up.

L'enregistrement de la relation mandibulo-maxillaire ne se fera pas suivant la même technique d'enregistrement selon les différents cas de figures rencontrés pour les 7 cas.

1.3.4. Le travail de laboratoire :

Cette étape cruciale du traitement est d'autant plus particulière avec le concept ALL IN BAR® car nouvelle, et doit se faire dans la journée.

Le prothésiste reçoit donc l'empreinte de positionnement des implants ainsi que l'enregistrement des rapports inter-maxillaires.

Les modèles sont rapidement préparés (analogues, fausse gencive, coulée, mise en articulateur).

La conception, par le prothésiste, d'une armature rigide supra-implantaire dans le cadre d'une mise en charge immédiate déroge aux règles classiques. En effet, elle ne va plus correspondre à la réalisation d'une armature en cire ou matériaux calcinables qui seraient ensuite coulés en titane. Là, on utilise des piliers-bar que l'on fixe sur les analogues d'implants, afin de pouvoir choisir la taille et la forme d'ailette la plus adaptée à chaque situation implantaire. En effet il existe des ailettes centrées et des ailettes décentrées de différentes tailles.

Les ailettes sont ensuite modifiées si besoin dans les trois dimensions de l'espace afin de donner une certaine harmonie à la future armature et surtout de la maintenir dans l'espace prothétique qui lui est dévolue.

Une fois les ailettes mises en forme, elles seront reliées entre elles par soudure laser. Ces soudures sont réalisées alors que les ailettes sont vissées sur les analogues, afin d'éviter les déformations et de garantir une adaptation optimale.

Une fois l'armature terminée, les dents peuvent être remontées grâce à une clé de repositionnement réalisée à partir du montage directeur.

La cire est ensuite remplacée par de la résine puis grattée et brillantée pour obtenir le bridge définitif.

1.3.5. La mise en place de la prothèse totale d'usage supra-implantaire :

Elle intervient dans les 6 heures qui suivent l'intervention chirurgicale. Cette prothèse correspond donc à un bridge d'usage (en résine ou résine composite) constitué d'une armature métallique rigide réalisée à l'aide de piliers-bar en titane usiné et soudés entre eux.

L'ajustage passif des armatures est obtenu lors de l'insertion en bouche. Cette adaptation passive doit être contrôlée pour éviter les contraintes internes sur les différentes pièces du système implantaire, pouvant être à l'origine de complications mécaniques et/ou biologiques ²¹. Même si cette adaptation sera retrouver avec une sollicitation des implants si nécessaire et qui reste possible lors de mise en charge immédiate.

Une fois la prothèse fixée de façon permanente par vissage et avant le réglage final occlusal, il faut s'assurer de l'absence de mobilité de l'ensemble de la structure, la répétitivité des contacts et des guidages lors de la simulation des différents mouvements fonctionnels (fermeture, mastication, déglutition, incision).

1.3.6. Rebasage et retouche du bridge après osteo-integration et cicatrisation :

On considère que cette étape doit intervenir après une période allant de 3 à 6 mois. Elle fait suite à des visites de contrôles régulières au cours desquelles on vérifie cliniquement et radiologiquement la stabilité du dispositif implantaire, ainsi que sa bonne intégration aux tissus péri-implantaires¹⁶.

2. Présentation d'un cas clinique représentatif :

Etat initial :

Mr L se présente au centre de soins avec un édentement quasi total au maxillaire; seules persistent les deux canines équipées d'over-dentures qui servent à maintenir la PTA maxillaire.

A la mandibule, persistent 33,34, 35 ainsi que 43, 44 et 45.

La volonté du patient était de retrouver de l'esthétique au niveau maxillaire supérieur et surtout de trouver une solution fixe, sa prothèse étant devenue totalement instable.

Décision thérapeutique et protocole opératoire :

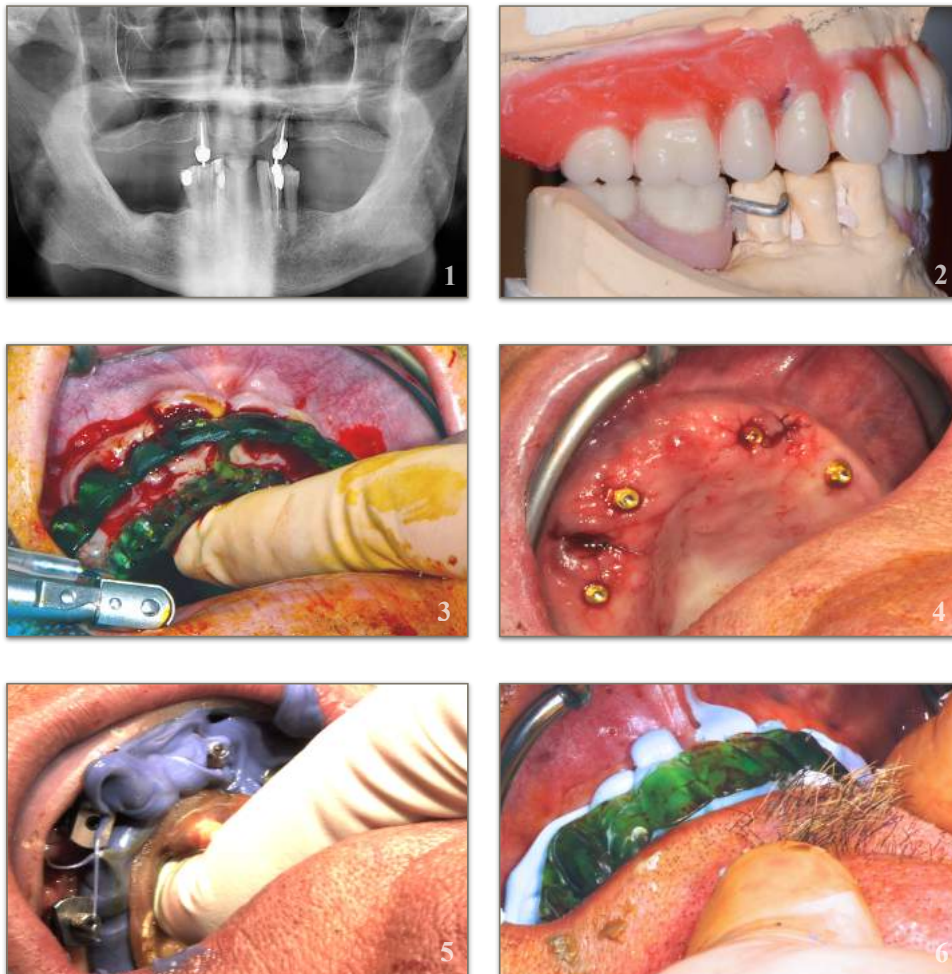
La proposition thérapeutique acceptée par le patient fut l'avulsion de 13 et 23 et la confection d'un bridge supra-implantaire post-extractionnel associé à une mise en charge immédiate sur six implants. Concernant la mandibule, on réalisera une prothèse partielle amovible qui viendra s'appuyer sur les dents résiduelles.

La planification thérapeutique s'articule de la façon suivante :

- 1) Réalisation du montage directeur au laboratoire qui servira de validation esthétique pour le patient mais qui permettra également la confection du guide chirurgical .
- 2) La phase chirurgicale : Au bloc opératoire, sous anesthésie locale, avulsion des canines maxillaires et mise en place des six implants maxillaires à l'aide du guide chirurgical. On réalise également la prise d'empreinte de positionnement des implants à l'aide d'un porte empreinte individuel et d'IMPREGUM®.

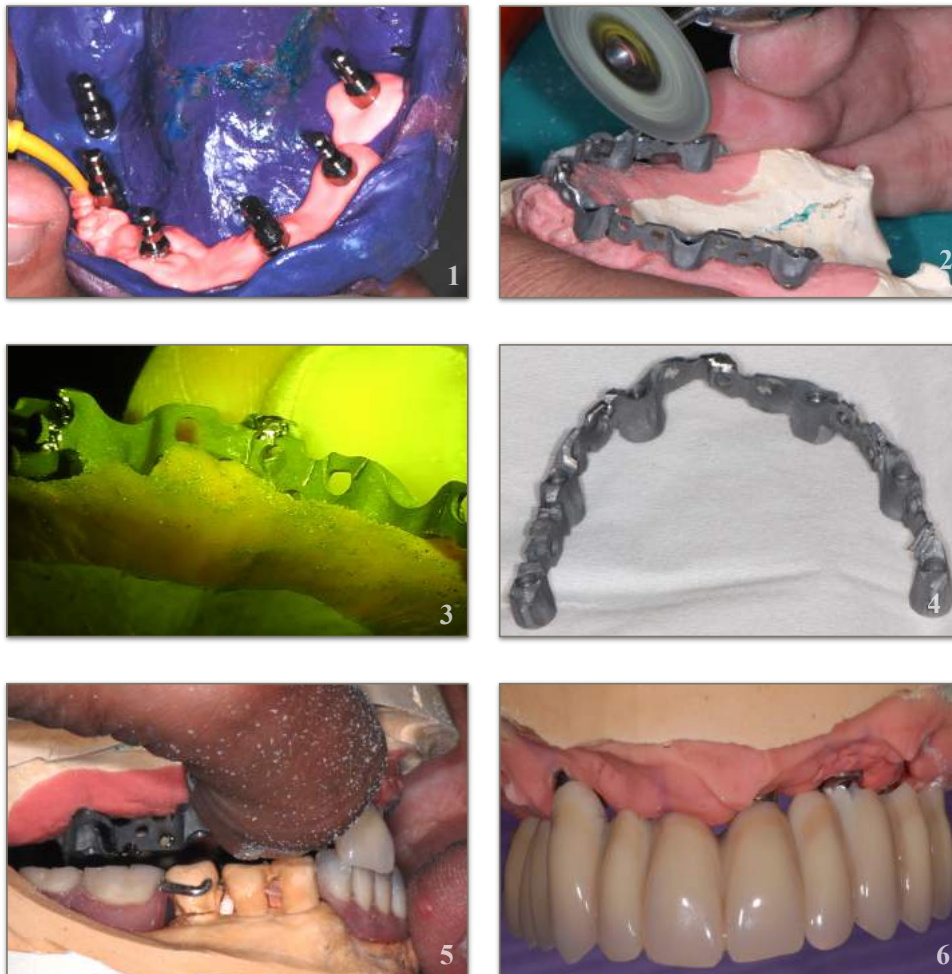L'enregistrement de la relation manibullo-maxillaire se fait à l'aide d'un élastomère de silicone d'occlusion (HYDROBITE®) que l'on applique directement au contact des piliers TETRA® à travers le guide chirurgical, servant pour l'occasion de maquette d'occlusion. Ceci afin de retrouver l'occlusion prédéterminée par le montage directeur, dans le but de rester en relation centrée.

- 3) La phase de laboratoire : La confection du bridge débute par la mise en place des analogues d'implants sur les transferts d'empreinte, après avoir réalisé la fausse gencive, l'empreinte est coulée en plâtre type IV. Cette nouvelle empreinte est par la suite montée sur articulateur (ARTEX®).
- 4) C'est à partir de là que la spécificité du concept ALL IN BAR® entre en considération. Cette étape consiste en la mise en place de piliers-bar directement sur les analogues et leur mise en forme (courbure, taille, inclinaison) de façon à obtenir une armature la plus harmonieuse possible dans l'espace prothétique qui lui est réservée. Les ailettes sont ensuite soudées entre elles par soudure laser sous atmosphère d'Argon. Enfin les dents sont ensuite montées, le bridge gratté et poli.
- 5) Le bridge est posé en bouche dans les 6 heures qui suivent l'intervention chirurgicale, avec contrôle radiographique de la bonne adaptation du bridge sur les piliers On pourra également réaliser un ajustage occlusal si nécessaire, afin d'éviter tout risque de surcharge.



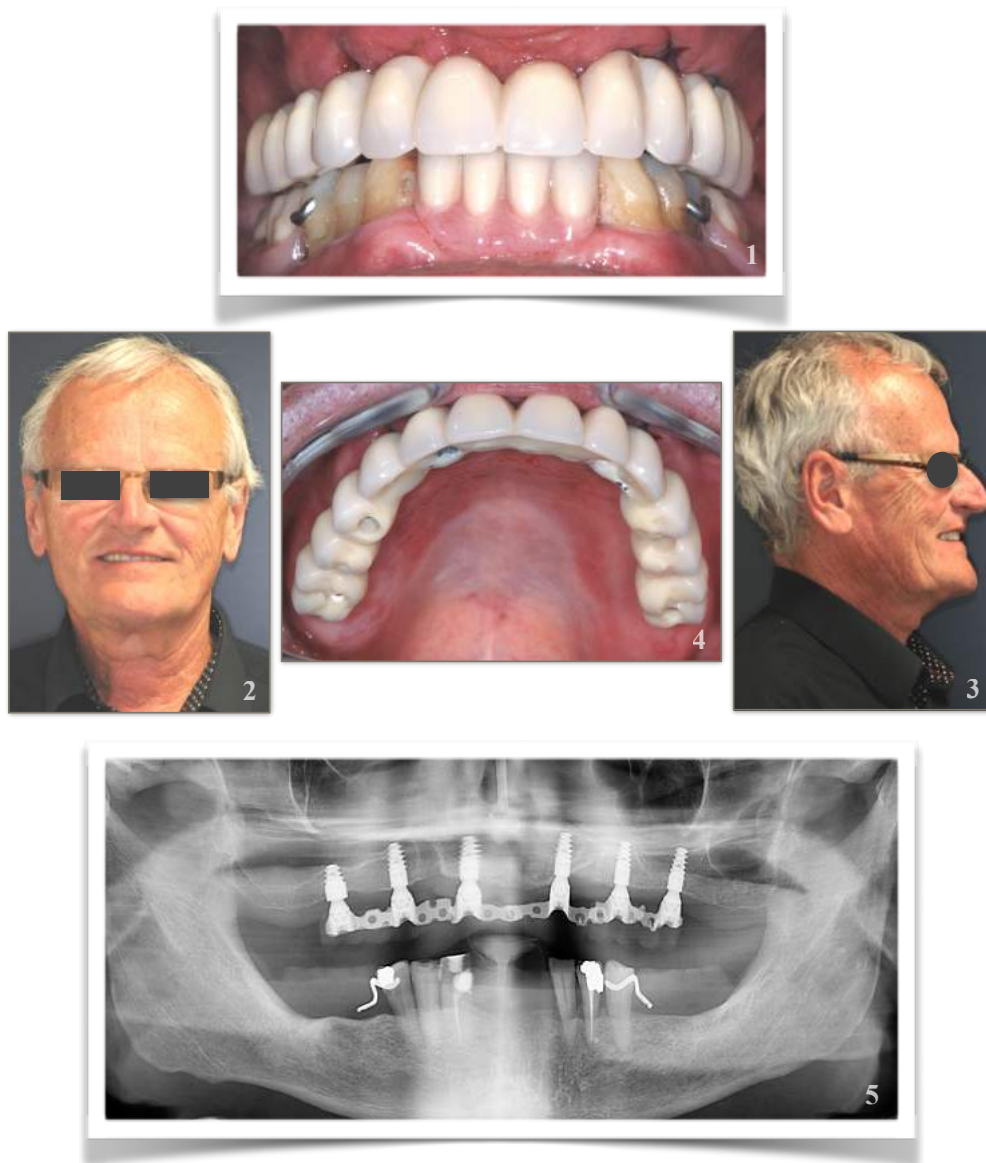
1. Radiographie panoramique préopératoire
2. Montage directeur pour les validations esthétiques préopératoires
3. Forage dans l'espace prothétique avec le guide chirurgical issu du montage directeur
4. Les piliers TETRA® en place
5. Empreinte de positionnement avec transferts pick-up, un porte empreinte individuel et de l'IMPREGUM®
6. Enregistrement des rapports inter-maxillaires avec de l'HYDROBITE® et des plots d'occlusion

Figure 4: Illustrations du déroulement de la phase prothétique



1. Réalisation de la fausse gencive et coulée de l’empreinte
2. Mise en forme des “ piliers-bar ” sur le modèle avant soudure laser
3. Soudure Laser sous atmosphère d’Argon (gaz rare)
4. Armature rigide en titane usiné terminée
5. Montage des dents sur l’armature
6. Bridge implanto-porté terminé

Figure 5: Pose du bridge à 6 heures



1. Pose du bridge d'usage à 6 heures
2. Patient de face le soir même de l'intervention
3. Patient de profil le soir de l'intervention
4. Vue occlusale du bridge a 6h
5. Radiographie panoramique de contrôle le jour de la pose

Figure 6: Traitement terminé le jour de l'intervention

3. RESULTATS :

Les résultats obtenus le jour de la pose, qui est également le jour de la chirurgie, ont été qualifiés de bons aussi bien par les patients que par les praticiens, tant d'un point de vue esthétique que fonctionnel.

Toutes les armatures ont pu être mises en place le jour même de l'intervention avec une adaptation passive optimale pour chaque implant après contrôle radiographique.

4. LE SUIVI :

Le suivi de chacun des 7 cas a été effectué à l'aide d'un questionnaire standardisé et conçu spécialement pour le suivi du concept ALL IN BAR® dont le modèle est présenté en annexe. On a choisi de présenter les résultats de l'examen clinique de suivi sous forme d'un tableau représentatif des différents paramètres évalués.

	Patient 1 6 implants	Patient 2 6 implants	Patient 3 6 implants	Patient 4 6 implants	Patient 5 6 implants	Patient 6 6 implants	Patient 7 14 implants	% par critère sur 50 implants
Douleur	1	0	0	0	0	0	0	2 %
Son mat à la percussion	1	0	0	0	0	0	1	4 %
Présence de plaque dentaire	2	2	3	3	1	3	5	38 %
Inflammation gingivale légère, léger oedème	2	3	0	3	2	2	4	32 %
Inflammation gingivale sévère, oedème, rougeur, saignement	2	0	0	0	0	0	0	4 %
Poche de plus de 3 mm	2	0	0	0	0	0	0	4 %
Mobilité implantaire	1	0	0	0	0	0	0	2 %
Suppuration	1	0	0	0	0	0	0	2 %

Tableau 1: Résultats du suivi à un an pour les 7 cas pour un total de 50 implants qui ont été soumis à un contrôle standardisé selon 8 critères bien précis qui évaluent de façon stricte la réussite implantaire

En commentaire de ce tableau récapitulatif, il paraît important de signaler qu'un implant sur les cinquante a dû être déposé, après plusieurs tentatives de désinfection et de traitement de la poche péri-implantaire. Le taux de survie implantaire est donc de 98% à un an.

Ce suivi a été effectué 1 an après la phase chirurgicale avec un démontage systématique de chacun des bridges.

On note également une proportion assez élevée de plaque dentaire au niveau des piliers TETRA® accompagnant souvent un desserrage de la vis prothétique ou même du pilier TETRA®. Ceci étant certainement dû à l'absence d'utilisation d'une clé dynamométrique lors du serrage, afin de ne pas nuire à la stabilité primaire de l'implant lors de la chirurgie. La valeur du couple recommandée pour le serrage du pilier TETRA® est de 35 N.cm² et de 25 N.cm² pour les vis de prothèse. Ce phénomène de desserrage a été rencontré fréquemment lors du démontage des bridges.

Cette plaque dentaire entraînant la plupart du temps une légère inflammation gingivale, les résultats concernant l'inflammation gingivale s'expliquent par ce phénomène.

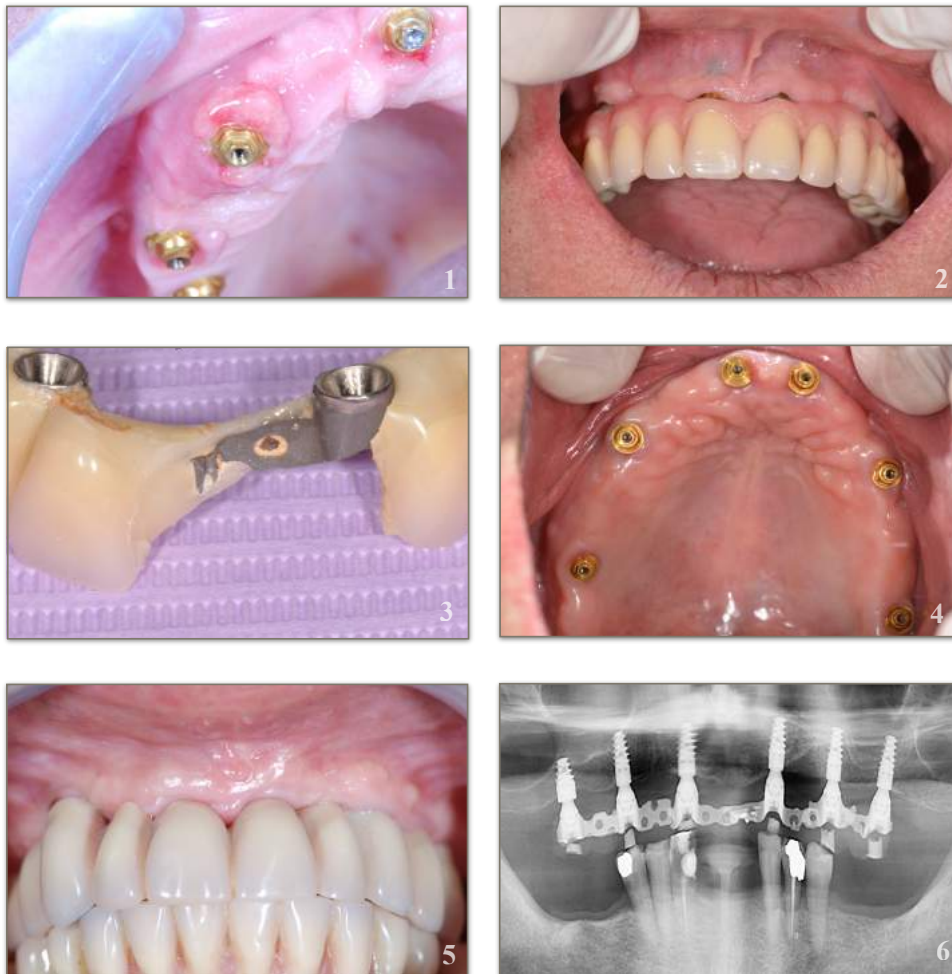
Outre l'examen clinique, pour chacun des patients, un contrôle radiographique a été réalisé afin d'estimer d'éventuelles pertes osseuses au niveau des implants (radiographies panoramiques, et radiographies rétro-alvéolaires).

Afin de compléter ce suivi de la manière la plus complète possible, des photos intra-buccales ont été réalisées pour témoigner de l'état d'inflammation éventuelle des tissus mous et de leur cicatrisation.

Au cours de ces visites de contrôle, des rebasages ont été nécessaires pour 4 patients. Il s'agissait de ceux pour lesquels les implants avaient été posés en post-extractionnel du fait de la cicatrisation des zones péri-implantaires.

Malgré l'avantage des armatures ALL IN BAR® de posséder des aspérités permettant à la résine de mieux se lier à l'armature, l'une d'entre elles a toutefois subi une fracture de cosmétique.

Cette fracture est d'ailleurs intervenue non pas au niveau d'une ailette, mais sur le fût de l'un des piliers-bar, zone qui est plus volumineuse et dépourvue d'aspérité du fait du passage de la vis de prothèse (cf fig. 7(3)).



1. Implant avec suppuration et saignement avant la dépose (patient 1)
2. Bridge à un an nécessitant un rebasage après cicatrisation (patient 3)
3. Fracture de résine a 6 mois d'usage du patient présenté (patient 4)
4. Cicatrisation à 1 an (patient 3)
5. Cicatrisation à 1 an (patient 5)
6. Radiographie panoramique de contrôle à un an du patient présenté (patient 4)

Figure 7: Illustrations du suivi pendant 12 à 14 mois

5. DISCUSSION :

5.1. Avantages du concept ALL IN BAR® :

L'avantage majeur offert par le concept ALL IN BAR® est d'obtenir une armature rigide supra implantaire dont la nécessité et l'efficacité n'est plus à démontrer dans le cadre d'une reconstitution totale supra implantaire. D'ailleurs de nombreux auteurs comme Gapski R¹³, Chiapasco M⁵ ou encore Morton D¹⁷ s'accordent sur l'intérêt d'une armature rigide supra-implantaire afin de limiter les micromouvements et favoriser l'ostéointégration.

De plus l'intérêt d'un bridge d'usage constitué d'une armature rigide associée à des dents en résine favorise également la mise charge immédiate par un certain amortissement des chocs pour les patients ayant perdu la plus grande part de leur proprioception⁶.

Un autre avantage du concept est directement lié à la méthode de fabrication des piliers bars. En effet ces piliers sont réalisés par usinage à partir de blocs en titane.

Or on sait que les pièces supra-implantaires et d'une manière plus générale toutes les pièces réalisées par usinage sont dotées d'une très grande précision, et par conséquent d'un ajustage optimal.

De plus la réalisation par usinage des ces piliers permet de créer des orifices au sein de cette armature qui vont permettre une meilleure rétention du cosmétique.

A savoir, que pour la fabrication d'une armature usinée supra-implantaire nécessite des délais importants, de l'ordre de 7 à 10j, du fait d'un passage par un centre d'usinage. Ces délais ne nous permettent donc pas de respecter les impératifs de mise en charge immédiate.

Jusque là, les avantages exposés de ce concept se révèlent être relativement semblables à toutes les armatures supra-implantaires usinées. Mais un intérêt important se dégage de ce nouveau concept. Il s'agit de la rapidité et de la simplicité de fabrication de l'armature et par conséquent du gain de temps qui en découle.

En effet, on sait que plus la mise en charge des implants dans ce type de reconstitution sera faite rapidement, meilleure sera l'ostéointégration¹⁷. D'autant plus que la pose de la prothèse se fait le jour même et non plus entre 48 à 72 heures, protocole nous obligeant à réintervenir sur des tissus en cours de cicatrisation.

Ce gain de temps est possible grâce à la relative facilité pour le prothésiste de réaliser cette armature avec les piliers-bar.

La finalité de ce gain de temps se traduit par un confort pour le patient, notamment sur le plan psychologique car la période d'édentement est réduite à une journée. Cet intérêt étant recherché par de nombreux praticiens en quête de systèmes permettant la réalisation de bridge implanto-portés préfabriqués par le biais de systèmes CAD/CAM associés à de l'imagerie 3D, et qui sont encore, à l'heure actuelle, controversés dans la littérature quant à leur précision¹⁸.

Enfin, un avantage que l'on a découvert au cours du suivi de ce système est également la capacité de réadapter notre armature en cas de perte d'un ou plusieurs implants. En effet une fois l'implant déposé puis reposé, il suffit de couper l'armature et de reprendre une empreinte avec la position de l'implant nouvellement implanté.

Il est ensuite très aisé pour le prothésiste de ressouder le nouveau « pilier-bar » à l'armature pré-existante.

5.2 Inconvénients du concept ALL IN BAR® :

Certains inconvénients viennent toutefois tempérer les nombreux avantages de ce concept.

En premier lieu, se pose le problème du couple de serrage des piliers tétras au cours de la chirurgie. Faut-il les serrer à l'aide de la clé dynamométrique, même pour des implants ayant une stabilité primaire moindre ou bien simplement « à la main ». Les valeurs recommandées par le fabricant étant de 35 N.cm² pour les piliers TETRA® et de 25 N.cm² pour les vis prothétiques.

En effet il semblerait que rien ne s'oppose au fait de serrer les piliers à l'aide de la clé dynamométrique lors de la chirurgie étant donné que la prise d'empreinte n'a pas encore eu lieu. Attention, il faudra veiller à ne pas trop enfouir l'implant lors de ce serrage.

On pourrait également ne mettre nos piliers TETRA® qu'au moment de la pose du bridge ce qui permettrait au prothésiste de pouvoir choisir la hauteur ainsi que l'angulation de chaque pilier.

Cependant cette dernière solution ne semble pas être indiquée étant donné qu'une modification de la position implantaire lors du serrage des piliers, une fois l'armature réalisée pourrait nuire à l'adaptation passive du bridge.

De plus les implants NATURACTIS® étant des implants à positionnement légèrement sous-crestal, la mise en place des piliers TETRA®, même quelques heures après la chirurgie pourrait s'avérer impossible.

On peut donc légitimement affirmer que la mise en place des piliers TETRA® doit se faire au cours de la chirurgie et à l'aide d'une clé dynamométrique.

Nous avons pris la peine de préciser que toutes les chirurgies ont été réalisées en « flapless », c'est à dire sans lambeau, ce qui signifie que le contrôle de l'enfouissement des implants s'avère plus compliqué par rapport au niveau osseux. Limite majeure de l'absence de lambeau, la non visualisation des volumes et formes des crêtes osseuses, qui, comme nous l'avons déjà signalé « guident », ou du moins conditionne un minimum l'axe implantaire lorsque l'on utilise le système ALL IN BAR®.

Il est donc important de mettre en lumière le fait qu'une chirurgie avec lambeaux est plus recommandée avec ce concept, surtout pour des praticiens peu expérimentés.

Il en découle un nouveau point semblant s'apparenté à un inconvénient du concept, la nécessité pour le praticien d'avoir un stock important de piliers TETRA® (angulés, non angulés et de hauteurs différentes) pour palier à toutes les situations cliniques. Ce qui lève la question du coût de ce système et de sa mise en application.

Cela nous amène au dernier point discutable de ce système, le coût de l'armature pour le praticien, notamment par rapport à une armature classique réalisée avec des piliers provisoires et une surcoulée en titane.

En effet, la différence tarifaire entre les deux systèmes de réalisation d'une armature est légèrement en défaveur du concept ALL IN BAR® et cela à cause des piliers TETRA® qui génèrent un surcout par rapport à un système « direct-implant ».

6. CONCLUSION :

Le traitement de l'édentation totale d'un maxillaire par la mise en charge immédiate est, aujourd'hui, devenu un traitement courant qui, malgré sa relative complexité, présente de nombreux avantages pour le patient mais aussi pour le praticien.

A l'heure où l'on ne cesse de vouloir développer les systèmes CAD/CAM pour la réalisation de bridges préfabriqués associée à la pose d'implants guidée, afin de réduire le temps d'édentation à néant, mais dont la précision n'est pas encore à la hauteur des attentes des praticiens¹⁸, le concept ALL IN BAR® semble être un bon compromis entre les techniques classiques de réalisation d'armature en titane supra-implantaire et ces nouvelles techniques numériques en développement.

La technique classique de mise en charge immédiate laissait le patient édenté pendant une période pouvant varier de 48 à 72h. Mais le laboratoire EUROTEKNIKA™, soucieux de vouloir sans cesse progresser vers plus de confort a réussi le pari de réduire ce temps à seulement 6h grâce à son concept ALL IN BAR®.

Une autre innovation dans le traitement semble se dégager assez nettement de ce protocole, en effet par le biais de ce système ingénieux, EUROTEKNIKA™, donne accès aux plus grand nombre des laboratoires de prothèses dentaires la possibilité de réaliser des armatures rigides supra-implantaires en titane usinée dans l'optique du traitement de l'édentement total par la simplicité relative de sa conception avec ce protocole.

Dans une société où l'on est toujours plus soucieux de son image, le corps humain représente un véritable marqueur social de la personnalité et le visage en est indéniablement la partie la plus exposée. D'où l'importance pour les patients de retrouver un sourire harmonieux le plus rapidement possible.

Il convient cependant de bien organiser chronologiquement toutes les étapes du traitement et notamment la planification prothétique pré-opératoire.

Il faut également souligner l'importance de la relation entre le praticien et le laboratoire de prothèse qui doit permettre d'anticiper les difficultés susceptibles d'intervenir au cours du traitement et de limiter au minimum les impondérables.

En s'intéressant particulièrement aux impératifs nécessaires à la conception d'une armature avec le concept ALL IN BAR[®], nous avons constaté que la facilité de réalisation de cette dernière était conditionnée par la pose des implants. De ce fait, la réussite thérapeutique devenait « praticien dépendante ». La communication praticien/prothésiste demeure la clé de la réussite pour ce type de réhabilitation.

Finalement, nous pouvons dégager de cette analyse que le système ALL IN BAR[®] apporte de nombreux motifs de satisfaction dans la réussite des traitements mais aussi de nombreux avantages techniques, notamment dans la rapidité et la simplicité de conception d'une armature rigide en titane. Cependant, certains points sont perfectibles notamment les systèmes de vis prothétiques et les couples de serrage. Les formes de piliers-bar qui engendrent encore des fractures de cosmétique ou même des zones de fragilité de l'armature constituent un axe majeur de progression.

Ce concept novateur présente donc une marge d'amélioration significative.

TABLE DES ILLUSTRATIONS:

<u>Figure 1:</u> Implant NATURACTIS®.....	4
<u>Figure 2:</u> Pilier TETRA® droit sur implant NATURACTIS®	5
<u>Figure 3:</u> « Pilier-bar » EUROTEKNIKA™.....	5
<u>Figure 4:</u> Illustrations du déroulement de la phase prothétique.....	12
<u>Figure 5:</u> Pose du bridge à 6 heures.....	13
<u>Figure 6:</u> Traitement terminé le jour de l'intervention	14
<u>Figure 7:</u> Illustrations du suivi pendant 12 à 14 mois.....	17
<u>Tableau 1:</u> Résultats du suivi à un an pour les 7 cas pour un total de 50 implants qui ont été soumis à un contrôle standardisé selon 8 critères bien précis qui évaluent de façon stricte la réussite implantaire.....	15

BIBLIOGRAPHIE:

1. **Albrektsson T, Branemark PI, Hansson HA, Lindstrom J.** Osteointegrated titanium implants. Requirements for ensuring a long lasting, direct bone-to-implant anchorage in man. *Acta Orthopaedica Scandinavica* 1981;52(2):155-70.
2. **Branemark PI, Hansson BO, Adell R, Breine U, Lindstrom J, Hallen O, et al.** Osseointegrated implants in the treatment of the edentulous jaw. Experience from a 10-year period. Stockholm: Almqvist & Wiksell International, 1977.
3. **Brunski JB, Moccia AF Jr, Pollack SR, Korostoff E, Trachtenberg DI.** The influence of functional use of endosseous dental implants on the tissue-implant interface. I. Histological aspects. *Journal of Dental Research* 1979;58(10):1953-69.
4. **Carl. J. Drago et coll.** *Journal of prosthodontics* vol. 15, n°3 (May-June 2006 pp 187-194).
5. **Chiapasco M.** Early and immediate restoration and loading of implants in completely edentulous patients. *Int J Oral Maxillofac Implants* 2004; 19 Suppl:76-91.
6. **Chiapasco M, Abati S, Romeo E, Et AL.** Implant retained mandibular overdentures with Branemark System MKII implants: a prospective comparative study between delayed and immediate loading. *Int J Oral Maxillofac Implants* 2001;16:537-546.
7. **COOPER L, DE KOK I, RESIDE G, Et AL:** Immediate fixed restoration of the edentulous maxilla after implant placement. *J Oral Maxillofac Surg* 2005;63:97-110.
8. **Degidi M, Daprile G, Piattelli A.** Implants inserted with low insertion torque values for intramural welded full-arch prosthesis: 1-year follow-up. Wiley international, 2011.
9. **Degidi M, Nardi D, Piattelli A.** Immediate loading of the edentulous maxilla with a final restoration supported by an intraoral welded titanium bar: a case series of 20 consecutive cases. *J Periodontol* 2008; 79:2207-2213.
10. **Degidi M, Nardi D, Piattelli A.** Immediate definitive rehabilitation of the edentulous mandible with a definitive prosthesis supported by an intramurally welded titanium bar. *Int J Oral Maxillofac Implants* 2009; 24:342-347.

11. **Degidi M, Nardi D, Piattelli A.** Immediate definitive rehabilitation of the edentulous patient using an intraorally welded titanium framework: a 3-year prospective study. *Quintessence International* 2010; 41:651-659.
12. **EUROTEKNIKA.** euroteknika-implants.com [en ligne]. disponible sur: <<http://www.euroteknika-implants.com/EN/all-in-bar-r.html>>
13. **GAPSKI R, WANG HL, MASCARENHAS P, ET AL:** Critical review of immediate implant loading. *Clin Oral Implants Res* 2003; 14:515-527.
14. **Garber DA, Belser UC.** Restoration-driven implant placement with restoration-generated site development. *Compend Contin Educ Dent.* 1995 Aug;16(8):796, 798-802, 804.
15. **GHOUL WE, CHIDIAC JJ.** Prosthetic requirements for immediate implant loading: a review. *J Prosthodont.* 2012 Feb;21(2):141-54.
16. **KAMEYER G, PROUSSAEFD P, LOZAD J.** Conversion of a screw-retained fixed prosthesis for immediate loading of a completely edentulous arch. *JProsthet Dent* 2002;87:473-476.
17. **MORTON D, JAFFIN R, WEBER HP.** Immediate restoration and loading of dental implants: clinical considerations and protocols. *Int J Oral Maxillofac Implants* 2004;19 Suppl:103-108.
18. **PETTERSSON A, KOMIYAMA A, HULTIN M, ET AL.** Accuracy of virtually planned and template guided implant surgery on edentate patients. *Clin Implant Dent Relat Res* 2010 May 11. doi: 10.1111/j.1708-8208.2020.00285.x. (Epub ahead of print).
19. **Rocuzzo M, Bunino M, Prioglio F, Bianchi SD.** Early loading of sandblasted and acid-etched (SLA) implants: a prospective split-mouth comparative study. *Clinical Oral Implants Research* 2001;12(6):572-8.
20. **Schnitman PA, Wöhrle PS, Rubenstein JE.** Immediate fixed interim prostheses supported by two-stage threaded implants: methodology and results. *Journal of Oral Implantology* 1990;16(2):96-105.
21. **STEPHAN G, NOHARET R, MARIANI P.** Choix du concept occlusal chez l'édenté total réhabilité par une prothèse implantaire. *Stratégie prothétique.* 2006; vol.6, n°1, pp. 35-46.

ANNEXE:

**EVALUATION DE LA REUSSITE
IMPLANTAIRE LORS DU PROTOCOLE
« ALL IN BAR® »:
SUIVI**

Cahier d'observations

Code identification patient : _ _ _ _ _ (Nom : 3 premières lettres, Prénom : 2 premières lettres)

Numéro de dossier du patient au service d'odontologie : _ _ _ _ _

Date de naissance du patient : _ _ _ _ _ (JJ/MM/AA)

Date de visite dans le cadre de l'étude : _ _ _ _ _ (JJ/MM/AA)

1) Données de base

- Nom :

- Prénom :

- Sexe :

- Age (au moment de la pose) :

Praticien chirurgien :

Praticien prothésiste :

	Chirurgie							
Nombre d'implants								
	Implant 1	Implant 2	Implant 3	Implant 4	Implant 5	Implant 6	Implant 7	Implant 8
Date de pose								
Position sur l'arcade								
Diamètre								
Longueur								
Actes complémentaires à la chirurgie <u>pendant</u> la pose : ROG, greffes...								
Mise en charge immédiate								
Complications : mucosite, péri-implantite								

Remarques :

	Prothèse							
Nombre d'implants								
	Implant 1	Implant 2	Implant 3	Implant 4	Implant 5	Implant 6	Implant 7	Implant 8
Date de mise en charge								
Position sur l'arcade								

Remarques :

2) Examen clinique et radiographique

Examen clinique :

1. Douleur :

0	Pas de douleur
1	Douleur lors de la fonction
2	Douleur à la palpation
3	Douleur à la percussion

Implant 1	Implant 2	Implant 3	Implant 4	Implant 5	Implant 6	Implant 7	Implant 8

2. Sonorité des implants :

0	Son clair
1	Son mat

Implant 1	Implant 2	Implant 3	Implant 4	Implant 5	Implant 6	Implant 7	Implant 8

3. Indice de plaque :

0	Aucune plaque n'est présente
1	Plaque révélée à la sonde
2	Plaque visible à l'œil nu

Implant 1	Implant 2	Implant 3	Implant 4	Implant 5	Implant 6	Implant 7	Implant 8

4. Indice d'inflammation gingivale :

0	Gencive saine, non inflammatoire
1	Légère inflammation, léger oedème
2	Inflammation modérée, saignement provoqué
3	Inflammation sévère, saignement spontané, oedème et rougeur importants

Implant 1	Implant 2	Implant 3	Implant 4	Implant 5	Implant 6	Implant 7	Implant 8

5. Sondage : (M-V-D-L)

	Implant 1	Implant 2	Implant 3	Implant 4	Implant 5	Implant 6	Implant 7	Implant 8
Poches								
Récessions								

6. Mobilité implantaire :

0	Absente
1	Effective

Implant 1	Implant 2	Implant 3	Implant 4	Implant 5	Implant 6	Implant 7	Implant 8

7. Suppuration :

0	Absente
1	Effective

Implant 1	Implant 2	Implant 3	Implant 4	Implant 5	Implant 6	Implant 7	Implant 8

8. Autres éléments à signaler (présence de tartre, blessures prothétiques etc...) :

Examen radiographique :

- Cliché panoramique
- Cliché(s) rétro alvéolaire(s)

Photographies :

N°

**CUBERTAFON (Maxime) - « UNE NOUVELLE PROCÉDURE RÉDUIT LE TEMPS DE
LABORATOIRE À 6 HEURES APRÈS LA POSE DES IMPLANTS POUR L'ÉLABORATION D'UNE
PROTHÈSE AVEC UNE ARMATURE EN TITANE USINÉ DANS LE CADRE D'UNE MISE EN CHARGE
IMMÉDIATE COMPLÈTE»**

8ill., 2ann., 30 cm. - (Thèse: Chir. Dent. ; Clermont-ferrand I ; 2015) - N°

Résumé : La mise en charge immédiate supra-implantaire à pour but d'améliorer l'ostéointégration des implants mais aussi, et surtout, d'améliorer le confort du patient par une réduction significative du temps de traitement global. Grâce au protocole de mise en charge immédiate, le confort psychologique du patient est grandement favorisé face à la perspective de l'endettement qui sera donc réduit au maximum.

Cependant, cette thérapeutique qui est aujourd'hui bien répandue, se fait dans un laps de temps de 48h à 72h, ce dernier peut être réduit pour une amélioration encore plus significative du confort du patient est donc ramené à 1 journée.

Sans réellement comparer ce concept ALL IN BAR® à la conception classique d'une armature, on pu montrer les innovations et avantages que présente ce concept notamment, au niveau de la rapidité du traitement, mais la description du concept à aussi montrer que ce dernier était encore bien perfectible.

RUBRIQUE DE CLASSEMENT : Implantologie

MOTS CLES : Armature rigide, mise en charge immédiate, implant

MOTS CLES ANGLAIS : Rigide frame, immédiate loading, implant

JURY : Président : M. Pascal AUROY, Professeur des Universités

Asseseurs: M. Jean-Luc VEYRONE, Professeur des Universités

M. Didier COMPAGNON, Maitre de Conférence des Universités

M. Paul FOURNIER, Assistant

ADRESSE DE L'AUTEUR :

CUBERTAFON Maxime

49, rue Bonnabaud

63000 CLERMONT-FERRAND