

Эхокардиографические показатели перенесших COVID-19 пневмонию через три месяца после выписки из стационара

Ярославская Е. И.¹, Криночкин Д. В.¹, Широков Н. Е.¹, Криночкина И. Р.^{2,3}, Гулятьева Е. П.¹, Гаранина В. Д.¹, Коровина И. О.³, Мамарина А. В.¹, Осокина Н. А.², Мельников Н. Н.⁴, Трифанова Т. А.¹, Горбатенко Е. А.¹, Петелина Т. И.¹

Новая коронавирусная инфекция (COVID-19) — инфекционное заболевание, влияющее на работу практически всех органов и систем. Основной мишенью является дыхательная система, однако сердечно-сосудистые поражения также нередки. Сегодня актуальным является исследование влияния осложненного течения COVID-19 на сердечно-сосудистую систему пациента после выписки из стационара — в частности, изучение показателей эхокардиографии (ЭхоКГ).

Цель. Изучить показатели ЭхоКГ лиц, перенесших доказанную пневмонию COVID-19, через 3 мес. после выписки из стационара.

Материал и методы. В исследование включено 106 пациентов, перенесших доказанную пневмонию COVID-19. Пациенты прошли комплексное клиническое обследование в ходе госпитализации и через 3 мес. ± 2 нед. после выписки из стационара. Средний возраст обследованных составил 47±16 лет (от 19 до 84 лет), 49% женщин.

Результаты. Через 3 мес. после выписки средний индекс массы тела обследуемых составил 28,2±5,7 кг/м², ожирение отмечали у 37,1%, сердечно-сосудистые заболевания диагностированы у 52%. По данным ЭхоКГ частота выявления дилатации правого желудочка (ПЖ) составила 2,9%, снижения экскурсии фиброзного кольца трикуспидального клапана (TAPSE) — 9,5%, частота выявления трикуспидальной регургитации 2 степени и выше — 1,9%, признаков легочной гипертензии (систолическое давление в легочной артерии выше 36 мм рт.ст.) — 3,8%. Среднее значение показателя глобальной продольной деформации миокарда ПЖ (GLMS RV) составило 19,6±4,5, глобальной продольной деформации эндокарда ПЖ (GLES RV) — 20,6±4,6. Обнаружены средней силы корреляционные связи GLMS RV с продолжительностью кровотока в выводном тракте (ВТ) левого желудочка (ЛЖ) ($r=-0,436$), продолжительностью кровотока через митральный клапан ($r=-0,390$; оба $p<0,0001$) и кровотока в ВТ ПЖ ($r=-0,348$; $p=0,004$), сердечным индексом (СИ) ($r=0,316$; $p=0,009$); GLES RV — с продолжительностью кровотока в ВТ ЛЖ ($r=-0,411$; $p<0,0001$) и ВТ ПЖ ($r=-0,300$; $p=0,005$), с СИ ($r=0,302$; $p=0,004$). При этом корреляция GLES RV с фракцией изменения площади (FAC) ПЖ была слабой ($r=-0,283$; $p=0,007$), а с экскурсией TAPSE — отсутствовала, так же как корреляции GLMS RV с этими параметрами.

Заключение. Через 3 мес. после COVID-19 пневмонии показатели деформации ПЖ продемонстрировали с временными характеристиками потоков в ВТ ЛЖ и ВТ ПЖ, а также с СИ более сильные связи, чем с общепринятыми характеристиками функции ПЖ — FAC и TAPSE.

Ключевые слова: COVID-19, пневмония, сердечно-сосудистые заболевания, эхокардиография, деформация миокарда.

Отношения и деятельность: нет.

ID исследования: NCT04501822 (ClinicalTrials.gov).

¹Тюменский кардиологический научный центр, Томский национальный исследовательский медицинский центр Российской академии наук, Томск; ²ФГБОУ ВО Тюменский ГМУ Минздрава России, Тюмень; ³ГБУЗ ТО «ОКБ № 1», Тюмень; ⁴ГБУЗ ТО «ОКБ № 2», Тюмень, Россия.

Ярославская Е. И.* — д.м.н., профессор, врач ультразвуковой диагностики, зав. лабораторией инструментальной диагностики научного отдела инструментальных методов исследования, в.н.с. лаборатории инструментальной диагностики научного отдела инструментальных методов исследования, ORCID: 0000-0003-1436-8853, Криночкин Д. В. — к.м.н., зав. отделением УЗИ, с.н.с. лаборатории инструментальной диагностики научного отдела инструментальных методов исследования, ORCID: 0000-0003-4993-056X, Широков Н. Е. — к.м.н., м.н.с. лаборатории инструментальной диагностики научного отдела инструментальных методов исследования, ORCID: 0000-0002-4325-2633, Криночкина И. Р. — к.м.н., доцент кафедры терапии с курсами эндокринологии, ультразвуковой и функциональной диагностики института непрерывного профессионального развития, главный внештатный специалист — пульмонолог Департамента здравоохранения Тюменской области; врач-пульмонолог, ORCID: 0000-0002-4787-8342, Гулятьева Е. П. — к.м.н., зав. консультативным отделением, ORCID: 0000-0002-5061-9210, Гаранина В. Д. — врач-терапевт, ORCID: 0000-0002-9232-5034, Коровина И. О. — врач-пульмонолог, ORCID: 0000-0002-8146-459X, Мамарина А. В. — врач-стажер, ORCID: 0000-0002-8160-7060, Осокина Н. А. — студент, ORCID: 0000-0002-3928-8238, Мельников Н. Н. — зав. отделением лучевой диагностики, ORCID: 0000-0001-6595-8816, Трифанова Т. А. — лаборант-исследователь лаборатории инструментальной диагностики научного отдела инструментальных методов исследования, ORCID: 0000-0002-2768-4890, Горбатенко Е. А. — лаборант-исследователь лаборатории инструментальной диагностики научного отдела инструментальных методов исследования, ORCID: 0000-0003-0858-2933, Петелина Т. И. — д.м.н., заместитель директора по научной работе, ORCID: 0000-0001-6251-4179.

*Автор, ответственный за переписку (Corresponding author): yaroslavskaya@gmail.com

АГ — артериальная гипертензия, ВТ — выводной тракт, ЛЖ — левый желудочек, ПЖ — правый желудочек, ПП — правое предсердие, рСДЛА — расчетное систолическое давление в легочной артерии, СИ — сердечный индекс, ССЗ — сердечно-сосудистые заболевания, ФК — функциональный класс, ХСН — хроническая сердечная недостаточность, ЭхоКГ — эхокардиография, COVID-19 — новая коронавирусная инфекция, FAC RV — фракция изменения площади правого желудочка, GLES RV — глобальная продольная деформация эндокарда правого желудочка, GLMS RV — глобальная продольная деформация миокарда правого желудочка, TAPSE — фиброзное кольцо трикуспидального клапана.

Рукопись получена 08.07.2021

Рецензия получена 23.07.2021

Принята к публикации 30.07.2021



Для цитирования: Ярославская Е. И., Криночкин Д. В., Широков Н. Е., Криночкина И. Р., Гулятьева Е. П., Гаранина В. Д., Коровина И. О., Мамарина А. В., Осокина Н. А., Мельников Н. Н., Трифанова Т. А., Горбатенко Е. А., Петелина Т. И. Эхокардиографические показатели перенесших COVID-19 пневмонию через три месяца после выписки из стационара. *Российский кардиологический журнал*. 2021;26(8):4620. doi:10.15829/1560-4071-2021-4620

Echocardiographic characteristics of COVID-19 pneumonia survivors three months after hospital discharge

Yaroslavskaya E. I.¹, Krinochkin D. V.¹, Shirokov N. E.¹, Krinochkina I. R.^{2,3}, Gulyaeva E. P.¹, Garanina V. D.¹, Korovina I. O.³, Mamarina A. V.¹, Osokina N. A.², Melnikov N. N.⁴, Trifanova T. A.¹, Gorbatenko E. A.¹, Petelina T. I.¹

Coronavirus disease 2019 (COVID-19) is an infectious disease that affects almost all organs and systems. The main target is the respiratory system, but cardiovascular involvement is also common. Today, it is relevant to study the effect of complicated COVID-19 course on the patient's cardiovascular system after hospital discharge — in particular, echocardiographic parameters.

Aim. To study the echocardiographic parameters of patients with COVID-19 pneumonia 3 months after discharge from the hospital.

Material and methods. The study included 106 patients with documented COVID-19 pneumonia. Patients underwent a comprehensive examination during hospitalization and 3 months \pm 2 weeks after hospital discharge. The mean age of participants was 47 ± 16 years (from 19 to 84 years), while 49% were women.

Results. Three months after discharge, the average body mass index of the subjects was 28.2 ± 5.7 kg/m². Obesity was noted in 37.1%, cardiovascular diseases — in 52%. According to echocardiography, the prevalence of right ventricular (RV) dilatation was 2.9%, a decrease in tricuspid annular plane systolic excursion (TAPSE) — 9.5%, grade ≥ 2 tricuspid regurgitation — 1.9%, pulmonary hypertension (pulmonary artery systolic pressure >36 mm Hg) — 3.8%. The mean value of RV global longitudinal myocardial strain (GLMS RV) and global longitudinal myocardial strain (GLES RV) was 19.6 ± 4.5 and 20.6 ± 4.6 , respectively. We found moderate correlations between GLMS RV and blood flow time through the left ventricular outflow tract (OT) ($r = -0.436$), through the mitral valve ($r = -0.390$; both $p < 0.0001$) and through the RVOT ($r = -0.348$; $p = 0.004$), with cardiac index (CI) ($r = 0.316$; $p = 0.009$), as well as between GLES RV and blood flow time through the LVOT ($r = -0.411$; $p < 0.0001$) and RVOT ($r = -0.300$; $p = 0.005$), and with CI ($r = 0.302$; $p = 0.004$). At the same time, the correlation of GLES RV with RV fractional area change (FAC) was weak ($r = -0.283$; $p = 0.007$), while there was no correlation with the TAPSE. In addition, correlation of GLMS RV with these parameters were not defined.

Conclusion. Three months after COVID-19 pneumonia, RV strain parameters were shown to have stronger relationships with time characteristics of flows in LVOT and RVOT, as well as with CI, than with such generally accepted characteristics of RV function as FAC and TAPSE.

Keywords: COVID-19, pneumonia, cardiovascular disease, echocardiography, myocardial strain.

Relationships and Activities: none.

Trial ID: NCT04501822 (ClinicalTrials.gov).

¹Tyumen Cardiology Research Center, Tomsk National Research Medical Center, Tomsk; ²Tyumen State Medical University, Tyumen; ³City Clinical Hospital № 1, Tyumen; ⁴City Clinical Hospital № 2, Tyumen, Russia.

Yaroslavskaya E. I.* ORCID: 0000-0003-1436-8853, Krinochkin D. V. ORCID: 0000-0003-4993-056X, Shirokov N. E. ORCID: 0000-0002-4325-2633, Krinochkina I. R. ORCID: 0000-0002-4787-8342, Gulyaeva E. P. ORCID: 0000-0002-5061-9210, Garanina V. D. ORCID: 0000-0002-9232-5034, Korovina I. O. ORCID: 0000-0002-8146-459X, Mamarina A. V. ORCID: 0000-0002-8160-7060, Osokina N. A. ORCID: 0000-0002-3928-8238, Melnikov N. N. ORCID: 0000-0001-6595-8816, Trifanova T. A. ORCID: 0000-0002-2768-4890, Gorbatenko E. A. ORCID: 0000-0003-0858-2933, Petelina T. I. ORCID: 0000-0001-6251-4179.

*Corresponding author:
yaroslavskayae@gmail.com

Received: 08.07.2021 **Revision Received:** 23.07.2021 **Accepted:** 30.07.2021

For citation: Yaroslavskaya E. I., Krinochkin D. V., Shirokov N. E., Krinochkina I. R., Gulyaeva E. P., Garanina V. D., Korovina I. O., Mamarina A. V., Osokina N. A., Melnikov N. N., Trifanova T. A., Gorbatenko E. A., Petelina T. I. Echocardiographic characteristics of COVID-19 pneumonia survivors three months after hospital discharge. *Russian Journal of Cardiology*. 2021;26(8):4620. (In Russ.) doi:10.15829/1560-4071-2021-4620

Новая коронавирусная инфекция (COVID-19) — высококонтагиозное инфекционное заболевание, часто протекающее в тяжелой форме. В большинстве случаев COVID-19 манифестирует симптомами поражения дыхательной системы, но изменения со стороны сердечно-сосудистой системы нередки. В основном описаны артериальные и венозные тромбозы, острое повреждение миокарда, миокардит, нарушения сердечного ритма [1]. SARS-CoV-2 влияет на сердечно-сосудистую систему посредством гипоксии и гипоксемии на фоне тяжелого поражения легких, а также через синдром системной воспалительной реакции и микрососудистое поражение, возможно и прямое поражение сердца и сосудистого эндотелия [2]. В ходе предшествовавших эпидемий для SARS были характерны транзиторная гипотония, бради- или тахикардия, аритмии, а также обратимое нарушение диастолической функции левого желудочка (ЛЖ) с сохраненной систолической функцией, кардиомегалия; для MERS — острый миокардит с проявлениями острой сердечной недостаточности и последующим выздоровлением [3]. Нарушение

регуляции артериального давления также является характерным: гипертонические кризы, гипотонии, нарушения регуляции сердечного ритма. Следует отметить, что данные изменения, связанные с проявлениями системного тромбоваскулита [4] с поражением головного мозга (в т.ч. центра сосудодвигательной регуляции), следует дифференцировать с дебютом артериальной гипертонии (АГ).

Данные, касающиеся последствий действия вируса на сердечно-сосудистую систему после выписки, пока немногочисленны. Первые результаты свидетельствуют о продолжающемся у значительного количества выписанных воспалительном процессе. В одном из первых проспективном когортном наблюдении сравнили уровни маркеров повреждения миокарда и данные магнитно-резонансной томографии сердца госпитализированных и амбулаторных пациентов с сопоставимыми по возрасту и полу здоровыми добровольцами и сопоставимыми по факторам риска сердечно-сосудистых заболеваний (ССЗ) пациентами. Магнитно-резонансная томография определила продолжающееся воспаление миокарда

у 60% пациентов независимо от состояния до заболевания, тяжести заболевания и времени установления диагноза [5].

Изучение сердечно-сосудистого статуса перенесших COVID-19 необходимо как для разработки оптимальных тактик лечения и методов реабилитации, так и для прогнозирования последствий пандемии.

Цель исследования — изучить распространенность сердечно-сосудистой патологии среди пациентов, перенесших доказанную пневмонию COVID-19, через 3 мес. после выписки из стационара, а также оценить динамику эхокардиографических (ЭхоКГ) параметров.

Материал и методы

Исследование представляет собой первые результаты “Перспективного наблюдения пациентов, перенесших COVID-19-ассоциированную пневмонию”, соответствует стандартам клинической практики (Good Clinical Practice) и положениям Хельсинкской Декларации. Протокол исследования одобрен локальным этическим комитетом (№ протокола 159 от 23.07.2020), зарегистрирован в международном реестре клинических исследований Национального института здоровья США (ClinicalTrials.gov Identifier: NCT04501822). Пациенты идентифицировались по данным медицинской информационной системы IC моноинфекционного госпиталя в период с апреля по июль 2020г. Критериями включения были документированный диагноз COVID-19-ассоциированной пневмонии и желание пациента участвовать в наблюдении. Критерии невключения: хронические заболевания в стадии обострения, в анамнезе онкологические заболевания моложе 5 лет, туберкулез и другие заболевания, сопровождающиеся пневмофиброзом, вирус иммунодефицита человека, пороки сердца, хронические гепатиты. Критерии исключения: неудовлетворительная визуализация при ЭхоКГ, беременность, отказ от участия. В исследование включено 106 пациентов, перенесших доказанную пневмонию COVID-19, через 3 мес. \pm 2 нед. после выписки из стационара, в возрасте от 19 до 84 лет (средний возраст 47 ± 16 лет), из которых 51 (49,1%) женщины. Исключены 8 пациентов: трое по беременности, трое отказались от участия в связи с нежеланием проходить компьютерную томографию легких в динамике, двое — в связи с отъездом на вахту в другой регион.

Данные о диагнозах и результатах обследования при госпитализации получены из выписок из историй заболевания. Всем пациентам в течение первых суток госпитализации была выполнена стандартная двухмерная ЭхоКГ, доплер-ЭхоКГ с измерением полостей сердца, расчетом фракции выброса ЛЖ по методике Симпсона и оценкой нарушения регионарной сократимости ЛЖ на ультразвуковой системе EPIQ 5 (Philips, США). В период госпитализации тяжесть по-

ражения легких оценивали в соответствии с действующими рекомендациями [6], в ходе исследования анализировали максимальный объем поражения легких. Через 3 мес. после выписки всем обследуемым проводилась компьютерная томография легких, ЭхоКГ с использованием ультразвуковой диагностической системы экспертного класса Vivid S70, матричного датчика M5Sc-D (1,5-4,6 МГц) с сохранением и обработкой данных в формате DICOM. Данные ЭхоКГ проанализированы на рабочей станции IntelliSpace Cardiovascular с программой TomTec (Philips, США), для хранения и постпроцессинговой обработки данных был создан видеоархив изображений. Линейные размеры полостей и толщины стенок сердца, объемы камер, систолическую функцию желудочков оценивали в соответствии с рекомендациями с учетом гендерных различий. Систолическую экскурсию латеральной части фиброзного кольца трикуспидального клапана (TAPSE) оценивали в M-режиме из апикальной 4-камерной позиции; скорость движения трикуспидального кольца S' — в режиме тканевой доплерографии; фракцию изменения площади правого желудочка (ПЖ) рассчитывали, как разность конечно-диастолической и конечно-систолической площади ПЖ, отнесенную к конечно-диастолической площади ПЖ, в процентах [7]. Пиковое систолическое давление в легочной артерии (рСДЛА) рассчитывали, как сумму пикового градиента давления трикуспидальной регургитации и давления в правом предсердии (ПП). Для оценки последнего использовали метод Otto C, et al. [8, 9]. Из 106 обследованных параметры глобальной и сегментарной продольной миокардиальной деформации ЛЖ, глобальной и сегментарной продольной эндокардиальной, миокардиальной и эпикардиальной деформации ПЖ изучены у 96 лиц с удовлетворительным качеством визуализации. Показатели продольной деформации желудочков оценивали в записи в режиме AFI (Automatic Functional Imaging) на базе функции 2D strain из апикального доступа с частотой кадров >60 в сек. Выделяли 3 сегмента (базальный, средний и апикальный) свободной стенки ПЖ и аналогично 3 сегмента межжелудочковой перегородки, интерпретировали полученные показатели деформации по абсолютным величинам — модулю стрейна [7, 10].

Статистический анализ проводился с помощью пакета прикладных программ SPSS 21 и Statistica 12.0. Распределение переменных определяли при помощи критерия Колмогорова-Смирнова. При нормальном распределении количественных данных показатели представлены в виде среднего \pm стандартное отклонение ($M \pm SD$), в случае распределения, отличного от нормального, — в виде медианного значения (Me) и интерквартильного размаха в 25 и 75 перцентилей [25; 75]. Оценку корреляционных связей между парами количественных признаков

Таблица 1

Клинические и структурно-функциональные характеристики лиц, перенесших COVID-19-ассоциированную пневмонию, через 3 мес. после выписки из стационара

Показатель		Общая когорта (n=106)	
Индекс массы тела	кг/м ² , M±SD	28,2±5,7	
Площадь поверхности тела	м ² , M±SD	1,9±0,2	
Частота сердечных сокращений в мин	M±SD	74±12	
Частота дыхательных движений в мин	Me [Q1-Q3]	16,0 [15,0-18,0]	
ЭхоКГ характеристики левых отделов сердца			
Корень аорты	мм, M±SD	32,00±4,00	
	мм/м ² , M±SD	16,72±2,22	
Межжелудочковая перегородка	мм, Me [Q1-Q3]	11,00 [9,00-12,00]	
	мм/м ² , M±SD	5,35±0,94	
Задняя стенка ЛЖ	мм, Me [Q1-Q3]	10,00 [8,87-11,00]	
	мм/м ² , M±SD	4,94±0,72	
КДО ЛЖ	мл, M±SD	93,5±29,4	
	мл/м ² , M±SD	48,96±11,97	
Увеличение КДО ЛЖ	n (%)	10 (9,4)	
КСО ЛЖ	мл, M±SD	31,3±14,2	
	мл/м ² , M±SD	16,16±6,08	
Увеличение КСО ЛЖ	n (%)	6 (5,7)	
Масса миокарда ЛЖ по формуле "площадь-длина"	г, Me [Q1-Q3]	121,4 [107,00-160,00]	
	г/м ² , M±SD	71,79±19,12	
УО ЛЖ	мл, M±SD	63,00±19,00	
УИ ЛЖ	мл/м ² , M±SD	32,80±7,90	
ФВ ЛЖ (2D Simpson)	%, M±SD	67,00±6,00	
Снижение ФВ ЛЖ	n (%)	1 (0,9)	
Митральная регургитация ≥2 ст.	n (%)	3 (2,8)	
Минутный объем сердца	л/мин, M±SD	4,59±1,52	
Сердечный индекс	л/мин/м ² , M±SD	2,39±0,63	
Время кровотока в аорте	мс, M±SD	300,00±27,00	
Интеграл кровотока в ВТ ЛЖ	мс, M±SD	21,42±4,85	
IVRT	мс, Me [Q1-Q3]	95,00 [80,00-103,00]	
IVCT	мс, M±SD	67,00±29,00	
DT	мс, M±SD	207,00±69,00	
E	см/с, M±SD	78,00±18,00	
A	см/с, M±SD	67,00±20,00	
e' later	см/с, M±SD	12,55±3,88	
e' sept	см/с, M±SD	10,02±3,66	
Скорость кровотока в правой легочной вене	см/с	волна S, M±SD	55,00±10,00
		волна D, Me [Q1-Q3]	42,00 [37,00-50,00]
Передне-задний размер ЛП	мм, Me [Q1-Q3]	35,00 [32,00-38,00]	
	мм/м ² , M±SD	18,89±2,45	
Объем ЛП максимальный	мл, Me [Q1-Q3]	45,00 [38,00-58,00]	
	мл/м ² , Me [Q1-Q3]	23,41 [20,30-29,95]	
Объем ЛП минимальный	мл, Me [Q1-Q3]	16,00 [12,00-22,00]	
	мл/м ² , Me [Q1-Q3]	8,20 [6,29-11,33]	
Общий объем опорожнения ЛП	мл, M±SD	30,54±8,80	
	мл/м ² , M±SD	16,07±4,40	
Фракция опорожнения ЛП	%, M±SD	36,53±10,22	
Толщина эпикардиальной жировой ткани	мм, Me [Q1-Q3]	7,00 [6,00-8,00]	

Сокращения: ВТ — выводной тракт, ЛЖ — левый желудочек, ЛП — левое предсердие, КДО — конечно-диастолический объем, КСО — конечно-систолический объем, УИ — ударный индекс, УО — ударный объем, ФВ — фракция выброса, ЭхоКГ — эхокардиография, А — скорость позднего диастолического наполнения левого желудочка, DT — время замедления раннего диастолического наполнения левого желудочка, E — скорость раннего диастолического наполнения левого желудочка, e' later — пиковая скорость латеральной части митрального кольца, e' sept — пиковая скорость септальной части митрального кольца, IVRT — время изоволюмического расслабления левого желудочка, IVCT — время изоволюмического сокращения левого желудочка.

Таблица 2

ЭхоКГ параметры правых отделов сердца

Показатель		Общая когорта (n=106)
Объем ПП максимальный	мл, Me [Q1-Q3]	32,00 [24,00-38,00]
	мл/м ² , Me [Q1-Q3]	16,24 [12,87-19,70]
Максимальная длина ПП	мм, M±SD	48,00±6,00
	мм/м ² , M±SD	25,65±3,11
Максимальная ширина ПП	мм, M±SD	35,00±6,00
	мм/м ² , M±SD	18,51±2,92
ПЗР ПЖ	мм, Me [Q1-Q3]	25,0 [23,0-27,0]
	мм/м ² , M±SD	13,40±1,80
Увеличение ПЗР ПЖ	n (%)	5 (4,7)
Диастолическая площадь ПЖ	см ² , M±SD	15,47±4,16
	см ² /м ² , M±SD	8,10±1,89
Увеличение диастолической площади ПЖ	n (%)	3 (2,9)
Увеличение индекса диастолической площади ПЖ	n (%)	1 (1,0)
Систолическая площадь ПЖ	см ² , M±SD	7,45±2,58
	см ² /м ² , M±SD	3,91±1,20
Увеличение систолической площади ПЖ	n (%)	2 (1,9)
Увеличение индекса систолической площади ПЖ	n (%)	2 (1,9)
FAC RV	%, M±SD	52,09±8,4
TAPSE	мм, M±SD	22,55±3,59
Снижение TAPSE	n (%)	10 (9,5)
Базальный поперечный размер ПЖ	мм, M±SD	30,15±6,11
Увеличение базального поперечного размера ПЖ	n (%)	2 (1,9)
Средний поперечный размер ПЖ	мм, M±SD	26,07±5,88
Увеличение среднего поперечного размера ПЖ	n (%)	2 (1,9)
Продольный размер ПЖ	мм, M±SD	69,16±10,22
Увеличение продольного размера ПЖ	n (%)	6 (5,8)
Индекс сферичности ПЖ, базальный	мм, Me [Q1-Q3]	0,43 [0,38-0,48]
Индекс сферичности ПЖ, средний	мм, Me [Q1-Q3]	0,38 [0,34-0,43]
RVOT Prox	мм, M±SD	28,00±3,00
Увеличение RVOT Prox	n (%)	2 (1,9)
RVOT Distal	мм, M±SD	21,00±3,00
Увеличение RVOT Distal	n (%)	3 (2,8)
Толщина свободной стенки ПЖ	мм, Me [Q1-Q3]	4,00 [3,00-4,00]
Гипертрофия ПЖ	n (%)	8 (7,5)
Диаметр ствола ЛА	мм, M±SD	19,00±2,00
Трикуспидальная регургитация ≥2 ст.	n (%)	2 (1,9)
рСДЛА по Otto C.	мм рт.ст., M±SD	21,50 [17,00-25,00]
Скорость S' трикуспидального кольца	см/с, M±SD	13,00±2,00
Время ускорения кровотока в ЛА	мс, M±SD	115,00±22,00
Интеграл кровотока в выводящем такте ПЖ	см, M±SD	18,38±4,12

Сокращения: ЛА — легочная артерия, ПЖ — правый желудочек, ПП — правое предсердие, ПЗР — передне-задний размер, рСДЛА — расчетное систолическое давление в легочной артерии, FAC RV — фракция изменения площади правого желудочка, TAPSE — амплитуда смещения фиброзного кольца трикуспидального клапана, RVOT Prox — проксимальный отдел выводящего тракта правого желудочка по короткой оси, RVOT Distal — дистальный отдел выводящего тракта правого желудочка по короткой оси.

осуществляли при нормальном распределении с использованием анализа Кендалла, при отсутствии нормального распределения — с помощью анализа Спирмена. Результаты оценивались как статистически значимые при уровне $p < 0,05$. Риск оценивали с помощью расчета критерия отношения шансов (95% доверительный интервал).

Результаты

Средний возраст обследованных составил 47 ± 16 лет (от 19 до 84 лет), 49% женщин. Большинство пациентов по национальности русские (80%), остальные национальности представлены татарами (5%), чувашами (3%), казахами и киргизами (2%), были также украинцы, немцы, молдаване, чеченцы,

Таблица 3

Показатели деформации желудочков, %, M±SD

Параметр продольной деформации	Когорта с удовлетворительной визуализацией (n=96)	
ЛЖ	глобальная продольная	-20,17±2,38
	базальный ниже-перегородочный сегмент	-20,00±4,00
	средний ниже-перегородочный сегмент	-21,00±3,00
	базальный передне-перегородочный сегмент	-16,00±3,00
	средний передне-перегородочный сегмент	-21,00±3,00
ПЖ, включая межжелудочковую перегородку	глобальная продольная миокардиальная (GLMS RV)	-19,60±4,50
	глобальная продольная эндокардиальная (GLES RV)	-20,60±4,60
Эндокард свободной стенки ПЖ	глобальная продольная (GLES RV FW)	-22,00±5,70
	базальный сегмент	-27,50±6,40
	средний сегмент	-24,30±7,20
	апикальный сегмент	-21,80±8,20
Миокард свободной стенки ПЖ	базальный сегмент	-27,90±6,40
	средний сегмент	-25,00±7,00
	апикальный сегмент	-17,30±7,10
Эпикард свободной стенки ПЖ	базальный сегмент	-27,70±7,40
	средний сегмент	-24,90±7,40
	апикальный сегмент	-14,60±7,70

Сокращения: ЛЖ — левый желудочек, ПЖ — правый желудочек.

азербайджанцы. Все обследуемые являются жителями Тюменского региона, из них 90% проживают в г. Тюмени, пенсионеров 26%.

По данным рентгенологического обследования легких при госпитализации у 31,3% пациентов отмечались поражения легкой степени, среднетяжелые — у 33,3%, тяжелые — у 29,3%, критические — у 6,1%. Лечение в отделениях реанимации и интенсивной терапии подверглись 8,7% пациентов.

Через 3 мес. после выписки разрешение симптомов пневмонии по данным лучевой диагностики наблюдалось у большинства обследованных — 57%. ССЗ, в т.ч. АГ, ишемическая болезнь сердца, хроническая сердечная недостаточность (ХСН), нарушения сердечного ритма и проводимости диагностированы у 52% обследуемых, больше всего распространена АГ (48,1%). Чаще регистрировали АГ 3 степени (23,8%), реже — 2 степени (17,0%) и 1 степени (5,2%). Ишемическая болезнь сердца встречалась у 15,1% обследуемых, в большинстве случаев (17%) она сопровождалась АГ. У 12 пациентов выявлены нарушения сердечного ритма и проводимости, к ним относили синусовые аритмии, экстрасистолию, фибрилляцию и трепетание предсердий, внутрисердечные блокады. Тяжелый (III) функциональный класс (ФК) ХСН по классификации NYHA демонстрировали 5,7% пациентов, I-II ФК ХСН выявляли в 21,7% случаев. Распространенность нарушений гликемического профиля составила 10,8%, из них большинство (7,8%) представлено сахарным диабетом 2 типа, сахарный диабет 1 типа диагностирован у 1 пациентки,

нарушения гликемии натощак — у двух. Ожирение выявлено у 37,1% лиц, избыточный вес — у 34,3%.

Данные ЭхоКГ перенесших COVID-19-ассоциированную пневмонию через 3 мес. после выписки представлены в таблице 1. Частота выявления признаков легочной гипертензии (рСДЛА >36 мм рт.ст.) составила 3,8%. ЭхоКГ характеристики правых отделов сердца приведены в таблице 2. Показатели деформации желудочков сердца содержатся в таблице 3.

Обнаружены средней силы корреляционные связи глобальной продольной деформации миокарда ПЖ (GLMS RV) с продолжительностью кровотока в выводном тракте (ВТ) ЛЖ ($r=-0,436$), с продолжительностью кровотока через митральный клапан ($r=-0,390$; оба $p<0,0001$) и кровотока в ВТ ПЖ ($r=-0,348$; $p=0,004$), с сердечным индексом (СИ) ($r=0,316$; $p=0,009$). Аналогичные корреляционные связи средней силы выявлены между глобальной продольной деформацией эндокарда ПЖ (GLES RV) и продолжительностью кровотока в ВТ ЛЖ ($r=-0,411$; $p<0,0001$), продолжительностью кровотока в ВТ ПЖ ($r=-0,300$; $p=0,005$), с СИ ($r=0,302$; $p=0,004$). При этом корреляция GLES RV с фракцией изменения площади ПЖ (FAC RV) была слабой ($r=-0,283$; $p=0,007$), связь GLES RV с экскурсией TAPSE отсутствовала, так же как корреляции GLES RV с этими параметрами. Показатель деформации эндокарда свободной стенки ПЖ показал умеренной силы корреляционную связь только с продолжительностью кровотока в ВТ ЛЖ ($r=-0,359$; $p=0,001$).

Клинический пример: Пациентка П., 54 г., с 24.05.2020 по 11.06.2020 находилась на стационарном лечении

PHILIPS

Ультразвуковая
диагностика

EPIQ CVx

Разработана специально
для кардиологии.
Создана для заботы
о пациентах.

Премиальная ультразвуковая диагностическая система для кардиологии нового поколения Philips EPIQ CVx¹ – это сочетание достоверной клинической информации, высокой производительности и упрощения рабочего процесса, которые способствуют уверенности врача в принятии решений в ходе ультразвуковых исследований в **детской** и **взрослой кардиологии**, в том числе **пренатальной**, а также **при интервенционных вмешательствах**.

- Автоматический расчет стрейна камер сердца (ПЖ, ЛЖ, ЛП)
- Фотореалистичные 3D изображения анатомических структур сердца с виртуальным источником света для более точной предоперационной оценки
- Более точная ориентация и позиционирование инструментов при имплантации устройств с помощью 3D-визуализации
- Интеллектуальный протокол для стресс-эхокардиографии позволяет быстрее получить качественное исследование и надежный результат.
- Динамическая объемная количественная оценка трех камер сердца дает клинически важную информацию за считанные секунды
- Эхокардиографическое исследование с контрастным усилением позволяет качественно и количественно оценить перфузию миокарда

**Переходите на новый уровень
диагностики в кардиологии
вместе с EPIQ CVx!**

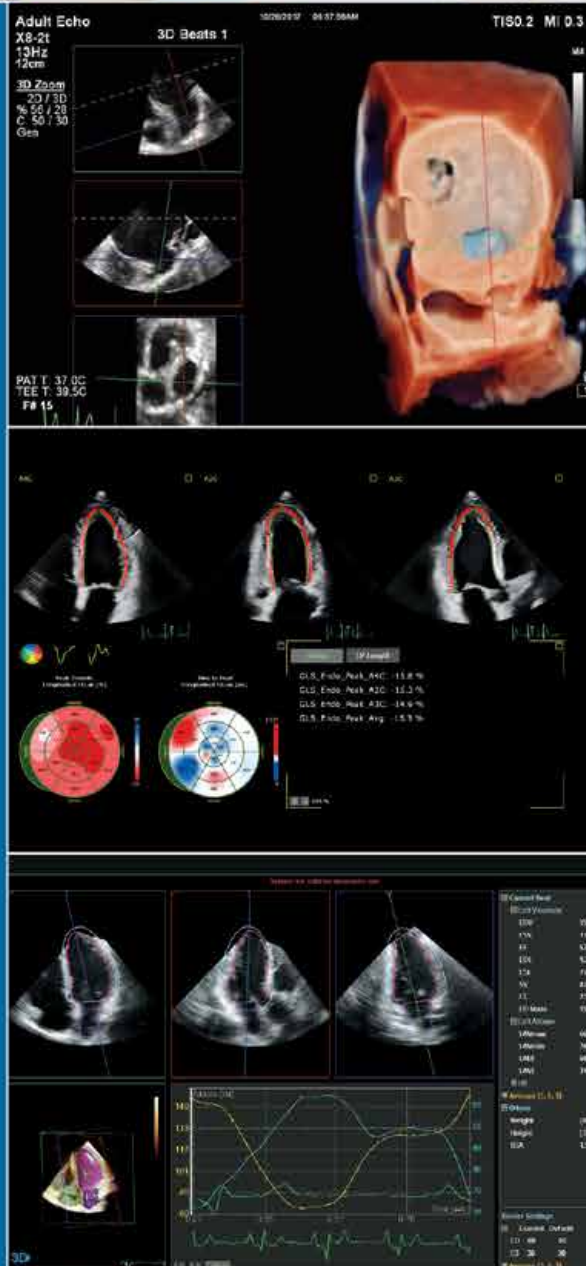Узнайте больше:

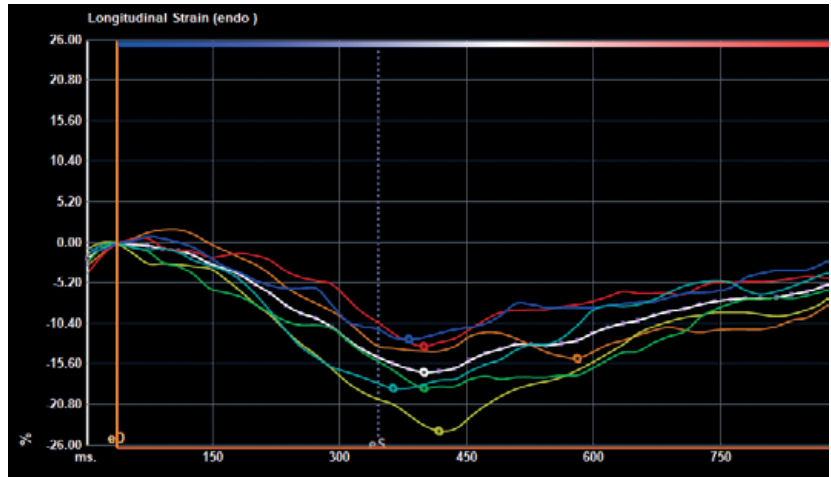
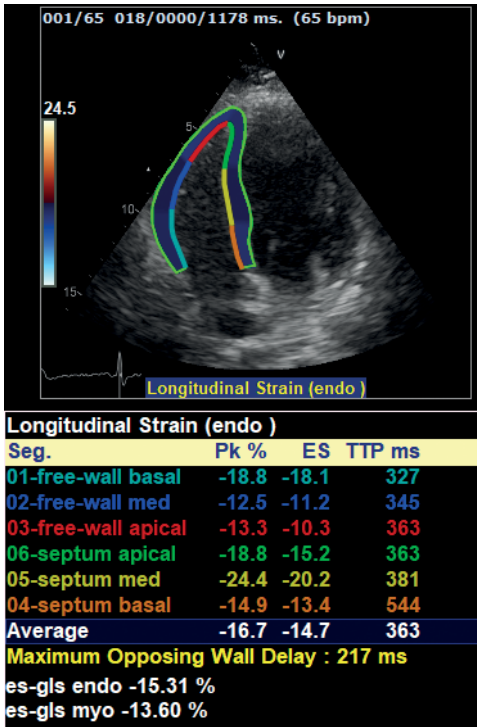


www.philips.ru/epiq-cvx

¹ RU 9 PZN 2014/2234 «Система ультразвуковая диагностическая EPIQ с принадлежностями, вариант исполнения: EPIQ CVx» является наименованием конфигурации, используемым в маркетинговых целях для варианта исполнения EPIQ.

Реклама





А

Б

Рис. 1. Пациентка П., 54 г., показатели продольной деформации ПЖ: **А** — сегментарная эндокардиальная деформация: снижение значений свободной стенки в базальном, среднем и апикальном сегментах (наиболее выраженное в среднем сегменте с пиковым значением -12,5%), а также базального и апикального перегородочных сегментов; **Б** — кривые деформации различных сегментов ПЖ.

с диагнозом: COVID-19, подтвержденная лабораторно, осложненное внебольничной двусторонней пневмонией, средней степени тяжести. КТ-2. ДН 1. Сопутствующие диагнозы: Ожирение 2 степени. Из истории заболевания: максимальный процент поражения легочной ткани 50%. По данным ЭхоКГ при поступлении рСДЛА 27 мм рт.ст., размеры полостей сердца не увеличены. Удовлетворительная сократительная способность миокарда. В динамике через 3 мес. после выписки отмечено уменьшение рСДЛА до 17 мм рт.ст., однако при оценке деформационных свойств ПЖ выявлены нарушения продольной деформации сегментов эндокарда свободной стенки ПЖ, а также базального и апикального септальных сегментов эндокарда ПЖ (рис. 1).

Обсуждение

Один из основных механизмов патогенеза COVID-19 — повышение легочного сосудистого сопротивления и конечно-систолического давления в ПЖ с последующим развитием гипоперфузии ПЖ со снижением его сократимости [11]. При этом рентгенологические методы обследования позволяют получить представление лишь об объеме поражения легких, но не дают информации о состоянии легочной гемодинамики, проведение мониторинга связано со значительной лучевой нагрузкой и небезопасно для пациентов. Для оценки легочного кровотока в динамике, а также для

прогнозирования исходов заболевания может быть использован такой информативный и безопасный метод исследования, как ЭхоКГ [12].

Один из метаанализов результатов ЭхоКГ 1216 пациентов из 69 стран как с подтвержденной, так и с предполагаемой COVID-19 говорит о том, что изменения при ЭхоКГ были выявлены у 55% пациентов, которым это исследование выполнялось. При этом нарушения со стороны ЛЖ имели 39%, ПЖ — 33% пациентов [13]. Частота выявления нарушений по данным ЭхоКГ в нашем исследовании была значительно ниже в связи с тем, что пациенты были обследованы в более поздние сроки — через 3 мес. после выписки из стационара.

По данным литературы, несмотря на нормальные в целом значения фракции выброса ЛЖ, у больных с COVID-19 наблюдается снижение глобальной и сегментарной деформации ЛЖ в продольном направлении; при этом о снижении показателей деформации ЛЖ сообщается независимо от исхода заболевания [14]. Во взрослой популяции нижней границей нормы глобальной продольной деформации ЛЖ для приборов фирмы General Electric считается $-21,3 \pm 2,1\%$ [15]. Среднее значение показателя глобальной продольной деформации ЛЖ, полученное в нашей работе ($-20,2 \pm 2,4\%$), не слишком отличалось от нормальных значений, что, вероятно, связано с восстановлением глобальной систолической функции миокарда ЛЖ в сроке исследования.

Ранее было показано, что продольная деформация ПЖ по диагностической значимости превосходит циркулярную и радиальную [16]. Результатами отечественного метаанализа подтверждается: продольная деформация свободной стенки ПЖ — оптимальный предиктор правожелудочковой дисфункции, поскольку демонстрирует предиктивную ценность для смертности от легочной гипертензии и от всех причин независимо от других ЭхоКГ параметров и от клинических проявлений [12].

Сообщается о прогностической значимости показателей деформации ПЖ и у больных COVID-19 [14]. Li Y, et al. продемонстрировали более высокую смертность среди пациентов с COVID-19 при значениях глобальной деформации ПЖ — 23% и менее (в абсолютных цифрах) [16]. Baucan OF, et al. определили значение глобальной деформации ПЖ — 18,45% и меньше как один из независимых предикторов внутрибольничной смертности у пациентов с COVID-19 [17]. Stöbe S, et al. показали, что у больных COVID-19 независимым предиктором смертности является значение показателя глобальной продольной деформации ЛЖ <15% [18].

Если говорить об анализируемых нами показателях деформации эндокарда ПЖ в отрыве от COVID-19, в исследовании больных с TAVI предлагается считать маркером систолической дисфункции ПЖ значение эндокардиальной деформации свободной стенки ПЖ <-22% [19]. Полученное в нашем исследовании среднее значение GLES RV (-22±5,7%) несколько ниже указанного в качестве порогового Li Y, et al. (≤-23% [20]), но сопоставимо с цифрами Medvedofsky D [19]. Нет уверенности, насколько корректно сопоставление результатов, полученных в разные сроки от начала заболевания и с использованием ультразвуковых сканеров разных производителей (зарубежные исследования выполнены с использованием аппаратуры Philips Medical Systems) — известно, что при анализе данных ЭхоКГ важна однородность систем визуализации [12].

При сравнении с отечественными данными ретроспективного исследования группы выживших пациентов с COVID-19, проведенного с использованием ультразвуковой системы Vivid [21], полученные нами средние значения базального и среднего поперечных размеров ПЖ, более высокий индекс объема ПП, более высокое рСДЛА ниже полученных Голуховой Е. З. и др. Это можно объяснить разными сроками проведения исследований — коллеги анализировали данные, полученные в ходе госпитализации, тогда как наше исследование проводилось через 3 мес. после выписки из стационара — следовательно, разница этих параметров ПЖ может отражать более выраженную в остром периоде заболевания его дисфункцию. Несмотря на более старший возраст и более высокую частоту сопутствующей патологии у пациентов исследования Голуховой Е. З. и др.,

о возможности сравнения наших результатов говорят сопоставимые средние значения площади поверхности тела, индексов объемов левых отделов сердца, практически не различающиеся ударный индекс ЛЖ и СИ, а также вендорная однородность исследований. Рамки наших исследований, к сожалению, не позволяют сопоставить результаты изучения деформационных свойств ПЖ, поскольку обработка проводилась с использованием разных систем обчета: в нашем случае это программа TomTec, коллеги применяли информационную систему QLab.

О функции ПЖ можно судить также по показателям FAC RV, амплитуде TAPSE и скорости его движения (S') [22]. Среднее значение FAC RV у пациентов нашего исследования находилось в пределах нормы, как и в исследовании отечественных коллег [21]. Однако общепризнано, что данный показатель не может точно отражать функциональное состояние ПЖ, поскольку является результатом одноплоскостной оценки. Примечательно, что при анализе ценности параметров ЭхоКГ в прогнозировании исходов у больных с COVID-19 FAC RV не вошел в диагностическую модель; предикторами неблагоприятного исхода оказались рСДЛА, индекс максимального объема ПП и глобальная продольная деформация свободной стенки ПЖ [21]. В нашем исследовании FAC RV коррелировал только с GLES RV, и связь эта была слабой. Однако есть данные, что у крайне тяжелых больных с COVID-19 и острым респираторным дистресс-синдромом RV FAC более чувствителен в выявлении дисфункции ПЖ, чем показатель деформации эндокарда свободной стенки ПЖ [23].

Несмотря на то, что TAPSE — наиболее распространенный и хорошо воспроизводимый метод оценки систолической функции ПЖ, мы не выявили его связей с показателями деформации ПЖ, что, очевидно, связано с недостатками метода — возможным завышением значений при выраженной трикуспидальной регургитации и углозависимостью метода. По нашим данным величина TAPSE в среднем была выше порога нормы (16 мм [24]) и выше значения, полученного Голуховой Е. З. и др. у выживших после COVID-19 (20 мм [21]) — это, очевидно, также связано с тем, что в исследовании Голуховой Е. З. и др. проанализированы данные острого периода заболевания.

Средняя скорость S' трикуспидального кольца по нашим результатам превышала порог нормы (10 см/с [25]), что сопоставимо с полученным в ретроспективной работе коллег значением 13,5±3,0 см/с [21]. Это может говорить в пользу завышения скорости движения S' трикуспидального кольца с появлением трикуспидальной регургитации, поскольку частота выявления гемодинамически значимой трикуспидальной регургитации в нашей работе была значимо ниже из-за разницы сроков включения пациен-

тов в исследование. Необходимо также помнить, что данный показатель не отражает функционального состояния ПЖ в целом, а позволяет оценить лишь его базальные сегменты. Интересно, что в другой работе российских коллег пиковые скорости в режиме TDI проигрывали в диагностической ценности в выявлении систолической дисфункции ПЖ средним значениям продольной деформации ПЖ [11].

Как видим, на сегодня в научной среде отсутствует единое мнение по поводу ценности различных маркеров дисфункции ПЖ. Тот факт, что в нашей работе показатели деформации ПЖ показали более сильные связи с временными характеристиками потоков в ВТ ЛЖ и ВТ ПЖ, а также с СИ в сравнении с такими общепринятыми характеристиками функции ПЖ, как FAC и TAPSE, свидетельствует о необходимости дальнейшего изучения влияния COVID-19-ассоциированной пневмонии на сердечно-сосудистое здоровье пациентов. Необходимо продолжение набора материала для более полного понимания особенностей проявлений ССЗ у данной категории пациентов, а также взаимосвязи этих состояний с тяжестью поражения легких в остром периоде заболевания.

Проведенное нами исследование имеет следующие ограничения. Наши результаты не могут полностью отражать состояние сердечно-сосудистого здоровья всех пациентов, госпитализированных с COVID-19-ассоциированной пневмонией. Выборку испытуемых составляют пациенты, которые согласились пройти обследование. В основном это люди, обеспокоенные состоянием своего здоровья, и, как видно из результатов, в половине случаев уже имеющие сердечно-сосудистую патологию. Люди с хорошим самочувствием проявили меньшую заинтересованность в медицин-

ском обследовании, в связи с чем процент благоприятных исходов в нашем исследовании может быть ниже, чем в популяции. Однако были лица, которые хотели, но не смогли участвовать в исследовании из-за физических ограничений, связанных с трудностями в самообслуживании и передвижении, а также лица, отказавшиеся от обследования из-за сильного страха повторного заражения.

Ограничением исследования являются и разные сроки установления диагноза (поскольку пациенты поступали в стационар в различные сроки заболевания) и отсутствие у большинства больных данных о весе в период госпитализации, в связи с чем невозможно проанализировать индексированные показатели ЭхоКГ в динамике.

К ограничениям исследования можно отнести и применение алгоритма оценки деформации ЛЖ для анализа деформации свободной стенки ПЖ. Очевидно, что этот метод может искажать данные, полученные от более тонкой в норме стенки ПЖ, однако именно его применение позволило получить значения, используемые в качестве предикторов исходов при различной патологии [11].

Заключение

Через 3 мес. после COVID-19 пневмонии показатели деформации ПЖ показали более сильные связи с временными характеристиками потоков в ВТ ЛЖ и ВТ ПЖ, а также с СИ в сравнении с такими общепринятыми характеристиками функции ПЖ, как FAC и TAPSE.

Отношения и деятельность: все авторы заявляют об отсутствии потенциального конфликта интересов, требующего раскрытия в данной статье.

Литература/References

- Maev IV, Shpektor AV, Vasilyeva EYu, et al. Novel coronavirus infection COVID-19: extrapulmonary manifestations. *Therapeutic Archive*. 2020;8:5-13 (In Russ.) Маев И.В., Шпектор А.В., Васильева Е.Ю. и др. Новая коронавирусная инфекция COVID-19: экстрапульмональные проявления. *Терапевтический архив*. 2020;8:5-13. doi:10.2644/2/00403660.2020.08.000767.
- Li M, Chen L, Zhang J, et al. The SARS-CoV-2 receptor ACE2 expression of maternal-fetal interface and fetal organs by single-cell transcriptome study. *PLoS One*. 2020;15(4):e0230295. doi:10.1371/journal.pone.0230295.
- Xiong T, Redwood S, Prendergast B, et al. Coronaviruses and the cardiovascular system: acute and long-term implications. *European Heart Journal*. 2020;41(19):1798-800. doi:10.1093/eurheartj/ehaa231.
- Bitsadze VO, Khizroeva JK, Makatsariya AD, et al. COVID-19, Septic Shock and Syndrome of Disseminated Intravascular Coagulation Syndrome. Part 1. *Annals of the Russian Academy of Medical Sciences*. 2020;75(2):118-28. (In Russ.) Бицадзе В.О., Хизроева Д.Х., Макацария А.Д. и др. COVID-19, септический шок и синдром диссеминированного внутрисосудистого свертывания крови. Часть 1. *Вестник РАМН*. 2020;75(2):118-28. doi:10.15690/vramn1335.
- Puntmann VO, Carerj ML, Wieters I, et al. Outcomes of Cardiovascular Magnetic Resonance Imaging in Patients Recently Recovered From Coronavirus Disease 2019 (COVID-19). *JAMA Cardiology*. 2020;5(11):1265-73. doi:10.1001/jamacardio.2020.3557.
- Radiation diagnostics of coronavirus disease (COVID-19): organization, methodology, interpretation of results: preprint No. CDT 2020-I. Comp. Morozov S.P., Protsenko D.N., Smetanina S.V., etc. The series "Best practices of radiation and instrumental diagnostics". Issue 65. M.: GBUZ "NPKC DiT DZM". 2020. 60 p. (In Russ.) Лучевая диагностика коронавирусной болезни (COVID-19): организация, методология, интерпретация результатов: препринт № ЦДТ 2020-I. Сост. Морозов С.П., Проценко Д.Н., Сметанина С.В. и др. Серия "Лучшие практики лучевой и инструментальной диагностики". Вып. 65. М.: ГБУЗ "НПКЦ ДиТ ДЗМ". 2020. 60 с.
- Lang RM, Badano LP, Mor-Avi V, et al. Recommendations for cardiac chamber quantification by echocardiography in adults: an update from the American Society of Echocardiography and the European Association of Cardiovascular Imaging. *Eur Heart J Cardiovasc Imaging*. 2015;16(3):233-70. doi:10.1093/ehjci/jev014. Erratum in: *Eur Heart J Cardiovasc Imaging*. 2016;17(4):412. doi:10.1093/ehjci/jev041.
- Rybakova MK, Mitkov VV, Baldin DG. Echocardiography from M.K. Rybakova: Manual with DVD-ROM "Echocardiography from MK Rybakova". Ed. 2nd. M.: Publishing house Vidar-M, 2018 (In Russ.) Рыбакова М.К., Митков В.В., Балдин Д.Г. Эхокардиография от М.К. Рыбаковой: Руководство с приложением DVD-ROM "Эхокардиография от М.К. Рыбаковой". Изд. 2-е. М.: Издательский дом Видар-М, 2018. ISBN: 978-5-88429-242-0.
- Otto CM, Pearlman AS. *Textbook of clinical echocardiography*. Philadelphia: WB Saunders, 1995. ISBN: 0-7216-6634-5.
- Voigt JU, Pedrizzetti G, Lysyansky P, et al. Definition for a common standard for 2D speckle tracking echocardiography: a consensus document of the EACVI/ASE/Industry Task Force to standardize deformation imaging. *European Heart Journal — Cardiovascular Imaging*. 2015;16:1-11 doi:10.1093/ehjci/jev184.
- Golukhova EZ, Slivneva IV, Rybka MM, et al. Structural and functional changes of the right ventricle in COVID-19 according to echocardiography. *Creative Cardiology*. 2020;14(3):206-23. (In Russ.) Голухова Е.З., Сливнева И.В., Рыбка М.М. и др. Структурно-функциональные изменения правого желудочка при COVID-19 по данным эхокардиографии. *Креативная кардиология*. 2020;14(3):206-23. doi:10.24022/1997-3187-2020-14-3-206-223.

12. Golukhova EZ, Slivneva IV, Mamalyga ML, et al. Right ventricular free-wall longitudinal speckle tracking strain as a prognostic criterion of adverse outcomes in patients with pulmonary hypertension: a systematic review and meta-analysis. *Russian Journal of Cardiology*. 2021;26(4):4417. (In Russ.) Голухова Е.З., Сливнева И.В., Мамалыга М.Л. и др. Продольная деформация свободной стенки правого желудочка по данным спекл-трекинг эхокардиографии как прогностический критерий неблагоприятных исходов у пациентов с легочной гипертензией: систематический обзор и метаанализ. *Российский кардиологический журнал*. 2021;26(4):4417. doi:10.15829/1560-4071-2021-4417.
13. Dweck MR, Bularga A, Hahn RT, et al. Global evaluation of echocardiography in patients with COVID-19. *European Heart Journal — Cardiovascular Imaging*. 2020;21(9):949-58. doi:10.1093/ehjci/jeaa178.
14. Krishnamoorthy P, Croft LB, Ro R, et al. Biventricular strain by speckle tracking echocardiography in COVID-19: findings and possible prognostic implications. *Future Cardiology*. 2020;17(4):663-7. doi:10.2217/fca-2020-0100.
15. Takigiku K, Takeuchi M, Izumi C, et al. Normal Range of Left Ventricular 2-Dimensional Strain. *Japanese Ultrasound Speckle Tracking of the Left Ventricle Study*. *Circulation Journal*. 2012;76(11):2623-32. doi:10.1253/circj.cj-12-0264.
16. Li Y, Wang T, Haines P, et al. Prognostic Value of Right Ventricular Two-Dimensional and Three-Dimensional Speckle-Tracking Strain in Pulmonary Arterial Hypertension: Superiority of Longitudinal Strain over Circumferential and Radial Strain. *Journal of the American Society of Echocardiography*. 2020;33(8):985-94.e1. doi:10.1016/j.echo.2020.03.015.
17. Baycan OF, Barman HA, Atici A, et al. Evaluation of biventricular function in patients with COVID-19 using speckle tracking echocardiography. *The International Journal of Cardiovascular Imaging*. 2020;15:1-10. doi:10.1007/s10554-020-01968-5.
18. Stöbe S, Richter S, Seige M, et al. Echocardiographic characteristics of patients with SARS-CoV-2 infection. *Clinical Research in Cardiology*. 2020;109(12):1549-66. doi:10.1007/s00392-020-01727-5.
19. Medvedofsky D, Koifman E, Jarrett H, et al. Association of right ventricular longitudinal strain with mortality in patients undergoing transcatheter aortic valve replacement. *Journal of the American Society of Echocardiography*. 2020;33(4):452-60. doi:10.1016/j.echo.2019.11.014.
20. Li Y, Li H, Zhu S, et al. Prognostic value of right ventricular longitudinal strain in patients with COVID-19. *Cardiovascular Imaging*. 2020;13(11):2287-99. doi:10.1016/j.jcmg.2020.04.014.
21. Golukhova EZ, Slivneva IV, Rybka MM, et al. Right ventricular systolic dysfunction as a predictor of adverse outcome in patients with COVID-19. *Kardiologiia*. 2020;60(11):16-29. (In Russ.) Голухова Е.З., Сливнева И.В., Рыбка М.М. и др. Систолическая дисфункция правого желудочка как предиктор неблагоприятного исхода у пациентов с COVID-19. *Кардиология*. 2020;60(11):16-29. doi:10.18087/cardio.2020.11.n1303.
22. Pavlyukova EN, Skidan VI, Rosseikin EV, et al. Heart damage and the role of ultrasound in the COVID-19 pandemic. *Siberian Journal of Clinical and Experimental Medicine*. 2021;36(1):38-48. (In Russ.) Павлюкова Е.Н., Скидан В.И., Россейкин Е.В. и др. Поражение сердца и роль ультразвукового исследования в условиях пандемии COVID-19. *Сибирский журнал клинической и экспериментальной медицины*. 2021;36(1):38-48. doi:10.29001/2073-8552-2021-36-1-38-48.
23. Bleakley C, Singh S, Garfield B, et al. Right ventricular dysfunction in critically ill COVID-19 ARDS. *International Journal of Cardiology*. 2021;327:251-8. doi:10.1016/j.ijcard.2020.11.043.
24. Rudski LG, Lai WW, Afilalo J, et al. Guidelines for the echocardiography assessment of the right heart in adults: a report from the American Society of Echocardiography Endorsed by the European Society of Cardiology, and the Canadian Society of Echocardiography. *Journal of the American Society of Echocardiography*. 2010;23:685-713. doi:10.1016/j.echo.2010.05.010.
25. Jurcut R, Giusca S, La Gerche A, et al. The echocardiographic assessment of the right ventricle: what to do in 2010? *European journal of echocardiography*. 2010;11(2):81-96. doi:10.1093/ejehoccard/jep234.