



## Десятилетние отдаленные результаты классической и эверсионной каротидной эндартерэктомии. Многоцентровое исследование

Белов Ю. В.<sup>1</sup>, Казанцев А. Н.<sup>2</sup>, Виноградов Р. А.<sup>3</sup>, Коротких А. В.<sup>4</sup>, Матусевич В. В.<sup>3</sup>, Артюхов С. В.<sup>2</sup>, Качесов Э. Ю.<sup>2</sup>, Шматов Д. В.<sup>5</sup>, Загеряев А. Б.<sup>3</sup>, Сухоручкин П. В.<sup>3</sup>, Ерофеев А. А.<sup>6</sup>, Шабаев А. Р.<sup>7</sup>, Джанелидзе М. О.<sup>8</sup>, Тайц Б. М.<sup>9</sup>, Тайц Д. Б.<sup>10</sup>, Багдавадзе Г. Ш.<sup>9</sup>, Заркуа Н. Э.<sup>9</sup>, Федоров А. С.<sup>9</sup>, Раджабов И. М.<sup>11</sup>, Луценко В. А.<sup>12</sup>, Султанов Р. В.<sup>12</sup>, Ализада Ф. Р.<sup>12</sup>, Абдуллаев А. Д.<sup>13</sup>, Повторейко А. В.<sup>13</sup>, Капран Т. И.<sup>3</sup>, Попов Д. А.<sup>3</sup>, Лидер Р. Ю.<sup>14</sup>, Вайман Е. Ф.<sup>14</sup>, Солобуев А. И.<sup>14</sup>, Мелешин Е. О.<sup>15</sup>, Гинзбург Е. Р.<sup>15</sup>, Дербилова В. П.<sup>16</sup>, Виноградова Э. Р.<sup>16</sup>, Гофман А. Э.<sup>17</sup>, Алексеева Е. О.<sup>18</sup>, Захарова К. Л.<sup>2</sup>, Рошкова Л. В.<sup>2</sup>, Линец Ю. П.<sup>2</sup>

**Цель.** Анализ непосредственных и отдаленных результатов эверсионной и классической каротидной эндартерэктомии (КЭЭ) с имплантацией заплаты.

**Материал и методы.** За период с 01.02.2006 по 01.09.2021гг в настоящее ретроспективное многоцентровое открытое сравнительное исследование вошло 25106 пациентов, которым выполнялась КЭЭ. В зависимости от реализованной техники операции были сформированы группы: 1 группа (n=18362) — эверсионная КЭЭ; 2 группа (n=6744) — классическая КЭЭ с имплантацией заплаты. Отдаленный период наблюдения составил 124,7±53,8 мес.

**Результаты.** В госпитальном послеоперационном периоде группы были сопоставимы по частоте всех осложнений: летальный исход (группа 1: 0,19%, n=36; группа 2: 0,17%, n=12; p=0,89; отношение шансов (ОШ) =1,1; 95% доверительный интервал (ДИ) =0,57-2,11); инфаркт миокарда (ИМ) (группа 1: 0,15%, n=28; группа 2: 0,13%, n=9; p=0,87; ОШ =1,14; 95% ДИ =0,53-2,42); острое нарушение мозгового кровообращения (ОНМК) (группа 1: 0,33%, n=62; группа 2: 0,4%, n=27; p=0,53; ОШ =0,84; 95% ДИ =0,53-1,32); кровотечение с образованием острой гематомы в области вмешательства (группа 1: 0,39%, n=73; группа 2: 0,41%, n=28; p=0,93; ОШ =0,95; 95% ДИ =0,61-1,48); тромбоз внутренней сонной артерии (ВСА) (группа 1: 0,05%, n=11; группа 2: 0,07%, n=5; p=0,9; ОШ =0,8; 95% ДИ =0,28-2,32).

В отдаленном периоде наблюдения группы были сопоставимы только по частоте развития ИМ: группа 1: 0,56%, n=103; группа 2: 0,66%, n=45; p=0,37; ОШ =0,84; 95% ДИ =0,59-1,19. Все остальные осложнения статистически чаще манифестировали после классической КЭЭ с имплантацией заплаты: летальный исход от всех причин (группа 1: 2,7%, n=492; группа 2: 9,1%, n=616; p<0,0001; ОШ =0,27; 95% ДИ =0,24-0,3); летальный исход от ОНМК по ишемическому типу (группа 1: 1,0%, n=180; группа 2: 5,5%, n=371; p<0,0001; ОШ =0,17; 95% ДИ =0,14-0,21); не летальные ОНМК по ишемическому типу (группа 1: 0,62%, n=114; группа 2: 7,0%, n=472; p<0,0001; ОШ =0,08; 95% ДИ =0,06-0,1); рестеноз ВСА >60%, потребовавший выполнение повторной реваскуляризации (группа 1: 1,6%, n=296; группа 2: 12,6%, n=851; p<0,0001; ОШ =0,11; 95% ДИ =0,09-0,12). Таким образом, комбинированная конечная точка (летальный исход от ОНМК по ишемическому типу + не летальное ОНМК по ишемическому типу + ИМ) после классической КЭЭ с имплантацией заплаты более, чем в 6 раз превышала данный показатель эверсионной КЭЭ: группа 1: 2,2%, n=397; группа 2: 13,2%, n=888; p<0,0001; ОШ =0,14; 95% ДИ =0,12-1,16.

**Заключение.** Классическую КЭЭ с имплантацией заплаты не следует считать предпочтительным способом реваскуляризации головного мозга при наличии гемодинамически значимого стеноза ВСА ввиду высокой частоты летальных исходов, ОНМК и рестенозов ВСА в отдаленном периоде наблюдения.

**Ключевые слова:** каротидная эндартерэктомия, классическая каротидная эндартерэктомия, эверсионная каротидная эндартерэктомия, сравнение, заплата, рестеноз, компьютерное моделирование, гиперплазия неоинтимы, резидуальный стеноз.

**Отношения и деятельность:** нет.

<sup>1</sup>ФГБНУ Российский научный центр хирургии им. акад. Б. В. Петровского, Москва, Россия; <sup>2</sup>ГБУЗ Городская Александровская больница, Санкт-Петербург, Россия; <sup>3</sup>ГБУЗ Научно-исследовательский институт — Краевая клиническая больница № 1 им. проф. С. В. Очаповского Минздрава Краснодарского края, Краснодар, Россия; <sup>4</sup>Клиника кардиохирургии ФГБОУ ВО Амурской ГМА Минздрава России, Благовещенск, Россия; <sup>5</sup>Клиника высоких медицинских технологий им. Н. И. Пирогова СПбГУ, Санкт-Петербург, Россия; <sup>6</sup>ГБУЗ Городская многопрофильная больница № 2, Санкт-Петербург,

Россия; <sup>7</sup>ГБУЗ Кемеровской области Кемеровский областной клинический кардиологический диспансер, Кемерово, Россия; <sup>8</sup>Западный региональный центр современных медицинских технологий, Кутаиси, Грузия; <sup>9</sup>ФГБОУ ВО Северо-западный государственный медицинский университет им. И. И. Мечникова, Санкт-Петербург, Россия; <sup>10</sup>ФГБУ ВО Санкт-Петербургский государственный педиатрический медицинский университет Минздрава России, Санкт-Петербург, Россия; <sup>11</sup>ФГБУ Главный военный клинический госпиталь им. акад. Н. Н. Бурденко Министерства обороны Российской Федерации, Москва, Россия; <sup>12</sup>ГБУЗ КО Кемеровская областная клиническая больница им. С. В. Беляева, Кемерово, Россия; <sup>13</sup>ГБУЗ Псковская областная инфекционная больница, Псков, Россия; <sup>14</sup>ФГБОУ ВО Кемеровский государственный медицинский университет Минздрава России, Кемерово, Россия; <sup>15</sup>Кузбасская клиническая больница скорой медицинской помощи им. М. А. Подгорбунского, Кемерово, Россия; <sup>16</sup>ФГБОУ ВО Кубанский государственный медицинский университет Минздрава России, Краснодар, Россия; <sup>17</sup>ФГБОУ ВО Сибирский государственный медицинский университет Минздрава России, Томск, Россия; <sup>18</sup>Новгородский государственный университет им. Ярослава Мудрого, Великий Новгород, Россия.

Белов Ю. В. — д.м.н., профессор, академик РАН, директор, ORCID: 0000-0002-9280-8845, Казанцев А. Н.\* — сердечно-сосудистый хирург, ORCID: 0000-0002-1115-609X, Виноградов Р. А. — д.м.н., зав. отделением сосудистой хирургии, зав. операционным блоком, главный сосудистый хирург Краснодарского края, ORCID: 0000-0001-9421-586X, Коротких А. В. — сердечно-сосудистый хирург, эндоваскулярный хирург, главный врач, ORCID: 0000-0002-9709-1097, Матусевич В. В. — сердечно-сосудистый хирург, ORCID: 0000-0001-9461-2726, Артюхов С. В. — к.м.н., зав. операционным блоком, ORCID: 0000-0001-8249-3790, Качесов Э. Ю. — зав. отделением рентгенэндоваскулярных методов диагностики и лечения, ORCID: 0000-0001-7141-9800, Шматов Д. В. — д.м.н., профессор, зам. главного врача по кардиохирургии, ORCID: 0000-0002-1296-8161, Загеряев А. Б. — сердечно-сосудистый хирург, ORCID: 0000-0002-4859-1888, Сухоручкин П. В. — сердечно-сосудистый хирург, ORCID: 0000-0001-5358-338X, Ерофеев А. А. — к.м.н., зам. главного врача по хирургии, ORCID: 0000-0003-3814-9831, Шабаев А. Р. — нейрохирург, ORCID: 0000-0002-9734-8462, Джанелидзе М. О. — к.м.н., ведущий хирург, ORCID: 0000-0002-5135-0479, Тайц Б. М. — д.м.н., профессор, ORCID: 0000-0002-4609-129X, Тайц Д. Б. — студент, ORCID: 0000-0001-6604-8611, Багдавадзе Г. Ш. — ординатор, ORCID: 0000-0001-5970-6209, Заркуа Н. Э. — д.м.н., профессор, ORCID: 0000-0002-7457-3149, Федоров А. С. — эндоваскулярный хирург, ORCID: 0000-0001-8608-3238, Раджабов И. М. — сердечно-сосудистый хирург, ORCID: 0000-0002-7915-1615, Луценко В. А. — к.м.н., сердечно-сосудистый хирург, ORCID: 0000-0003-3188-2790, Султанов Р. В. — к.м.н., зав. отделением сосудистой хирургии, ORCID: 0000-0003-2888-1797, Ализада Ф. Р. — сердечно-сосудистый хирург, ORCID: 0000-0002-8475-0823, Абдуллаев А. Д. — хирург, ORCID: 0000-0003-1594-7611, Повторейко А. В. — главный врач, ORCID: 0000-0001-9017-0190, Капран Т. И. — сердечно-сосудистый хирург, ORCID: 0000-0003-2818-5804, Попов Д. А. — сердечно-сосудистый хирург, ORCID: 0000-0003-0768-8808, Лидер Р. Ю. — студент, ORCID: 0000-0002-3844-2715, Вайман Е. Ф. — к.м.н., зав. кафедрой лучевой диагностики, ORCID: 0000-0001-5784-5029, Солобуев А. И. — рентгенолог, ORCID: 0000-0003-2832-662X, Мелешин Е. О. — нейрохирург, ORCID: 0000-0001-5850-1615, Гинзбург Е. Р. — нейрохирург, ORCID: 0000-0001-9985-7327, Дербилова В. П. — сердечно-сосудистый хирург, ORCID: 0000-0002-7696-7520, Виноградова Э. Р. — студент, ORCID: 0000-0003-4194-2013, Гофман А. Э. — студент, ORCID: 0000-0002-8709-0306, Алексеева Е. О. — сту-

дент, ORCID: 0000-0001-6361-581X, Захарова К. Л. — зав. отделением функциональной диагностики, ORCID: 0000-0002-7781-1421, Рошковская Л. В. — к.м.н., зам. главного врача по неврологии, ORCID: 0000-0002-6735-5020, Линец Ю. П. — д.м.н., профессор, главный врач, ORCID: 0000-0002-2279-3887.

\*Автор, ответственный за переписку (Corresponding author):  
dr.antonio.kazantsev@mail.ru

ДИ — доверительный интервал, ВСА — внутренняя сонная артерия, ВШ — временный шунт, ИМ — инфаркт миокарда, КЭЭ — каротидная эндартерэктомия, ОНМК — острое нарушение мозгового кровообращения, ОШ — отношение шансов, BARC — Bleeding Academic Research Consortium.

Рукопись получена 23.10.2021

Рецензия получена 29.10.2021

Принята к публикации 01.11.2021



**Для цитирования:** Белов Ю. В., Казанцев А. Н., Виноградов Р. А., Коротких А. В., Матусевич В. В., Артюхов С. В., Качесов Э. Ю., Шматов Д. В., Закрыев А. Б., Сухоручкин П. В., Ерофеев А. А., Шабаяев А. Р., Джанелидзе М. О., Тайц Б. М., Тайц Д. Б., Багдавадзе Г. Ш., Заркуа Н. Э., Федоров А. С., Раджабов И. М., Луценко В. А., Султанов Р. В., Ализада Ф. Р., Абдуллаев А. Д., Повторейко А. В., Капран Т. И., Попов Д. А., Лидер Р. Ю., Вайман Е. Ф., Солобуев А. И., Мелешин Е. О., Гинзбург Е. Р., Дербилова В. П., Виноградова Э. Р., Гофман А. Э., Алексеева Е. О., Захарова К. Л., Рошковская Л. В., Линец Ю. П. Десятилетние отдаленные результаты классической и эверсионной каротидной эндартерэктомии. Многоцентровое исследование. *Российский кардиологический журнал*. 2021;26(12):4742. doi:10.15829/1560-4071-2021-4742

## Ten-year long-term outcomes of conventional and eversion carotid endarterectomy. Multicenter study

Belov Yu. V.<sup>1</sup>, Kazantsev A. N.<sup>2</sup>, Vinogradov R. A.<sup>3</sup>, Korotkikh A. V.<sup>4</sup>, Matusevich V. V.<sup>3</sup>, Artyukhov S. V.<sup>2</sup>, Kachesov E. Yu.<sup>2</sup>, Shmatov D. V.<sup>5</sup>, Zakeryaev A. B.<sup>3</sup>, Sukhoruchkin P. V.<sup>3</sup>, Erofeev A. A.<sup>6</sup>, Shabaev A. R.<sup>7</sup>, Dzhaneldidze M. O.<sup>8</sup>, Taits B. M.<sup>9</sup>, Taits D. B.<sup>10</sup>, Bagdavazde G. Sh.<sup>9</sup>, Zarkua N. E.<sup>9</sup>, Fedorov A. S.<sup>9</sup>, Radzhabov I. M.<sup>11</sup>, Lutsenko V. A.<sup>12</sup>, Sultanov R. V.<sup>12</sup>, Alizada F. R.<sup>12</sup>, Abdullaev A. D.<sup>13</sup>, Povtoreyko A. V.<sup>13</sup>, Kapran T. I.<sup>3</sup>, Popov D. A.<sup>3</sup>, Leader R. Yu.<sup>14</sup>, Vaiman E. F.<sup>14</sup>, Solobuev A. I.<sup>14</sup>, Meleshin E. O.<sup>15</sup>, Ginzburg E. R.<sup>15</sup>, Derbilova V. P.<sup>16</sup>, Vinogradova E. R.<sup>16</sup>, Gofman A. E.<sup>17</sup>, Alekseeva E. O.<sup>18</sup>, Zakharova K. L.<sup>2</sup>, Roshkovskaya L. V.<sup>2</sup>, Linets Yu. P.<sup>2</sup>

**Aim.** To analyze the immediate and long-term outcomes of eversion and conventional carotid endarterectomy (CE) with patch angioplasty.

**Material and methods.** For the period from February 1, 2006 to September 1, 2021, the present retrospective multicenter open comparative study included 25106 patients who underwent CE. Depending on the technique of operation, the following groups were formed: group 1 (n=18362) — eversion CE; group 2 (n=6744) — conventional CE with patch angioplasty. The long-term follow-up period was 124,7±53,8 months.

**Results.** In the hospital postoperative period, the groups were comparable in incidence of all complications: lethal outcome (group 1: 0,19%, n=36; group 2: 0,17%, n=12; p=0,89; odds ratio (OR) =1,1; 95% confidence interval (CI) =0,57-2,11); myocardial infarction (MI) (group 1: 0,15%, n=28; group 2: 0,13%, n=9; p=0,87; OR=1,14; 95% CI=0,53-2,42); stroke (group 1: 0,33%, n=62; group 2: 0,4%, n=27; p=0,53; OR=0,84; 95% CI=0,53-1,32); bleeding with hematoma formation (group 1: 0,39%, n=73; group 2: 0,41%, n=28; p=0,93; OR=0,95; 95% CI=0,61-1,48); internal carotid artery (ICA) thrombosis (group 1: 0,05%, n=11; group 2: 0,07%, n=5; p=0,9; OR=0,8; 95% CI=0,28-2,32).

In the long-term follow-up, the groups were comparable only in MI incidence: group 1: 0,56%, n=103; group 2: 0,66%, n=45; p=0,37; OR=0,84; 95% CI=0,59-1,19. All other complications were more frequent after conventional CE with patch angioplasty: all-cause death (group 1: 2,7%, n=492; group 2: 9,1%, n=616; p<0,0001; OR=0,27; 95% CI=0,24-0,3); lethal ischemic stroke (group 1: 1,0%, n=180; group 2: 5,5%, n=371; p<0,0001; OR=0,17; 95% CI=0,14-0,21); non-lethal ischemic stroke (group 1: 0,62%, n=114; group 2: 7,0%, n=472; p<0,0001; OR=0,08; 95% CI=0,06-0,1); ICA restenosis >60%, requiring re-revascularization (group 1: 1,6%, n=296; group 2: 12,6%, n=851; p<0,0001; OR=0,11; 95% CI=0,09-0,12). Thus, the composite endpoint (lethal ischemic stroke + non-lethal ischemic stroke + MI) after conventional CE with patch angioplasty was more than 6 times higher than this parameter of eversion CE: group 1: 2,2%, n=397; group 2: 13,2%, n=888; p<0,0001; OR=0,14; 95% CI=0,12-1,16.

**Conclusion.** Conventional CE with patch angioplasty is not prefer for cerebral revascularization in the presence of hemodynamically significant ICA stenosis due to the high prevalence of deaths, stroke, and ICA restenosis in the long-term follow-up.

**Keywords:** carotid endarterectomy, conventional carotid endarterectomy, eversion carotid endarterectomy, comparison, patch, restenosis, computer modeling, neointimal hyperplasia, residual stenosis.

**Relationships and Activities:** none.

<sup>1</sup>B. V. Petrovsky Russian Research Center of Surgery, Moscow, Russia; <sup>2</sup>Alexandrovskaya City Hospital, St. Petersburg, Russia; <sup>3</sup>Research Institute — S. V. Ochapovsky Regional Clinical Hospital № 1, Krasnodar, Russia; <sup>4</sup>Heart Surgery Clinic of the Amur State Medical Academy, Blagoveshchensk, Russia; <sup>5</sup>St. Petersburg State University N. I. Pirogov Clinic of High Medical Technologies, St. Petersburg, Russia; <sup>6</sup>City Multidisciplinary Hospital № 2, St. Petersburg, Russia; <sup>7</sup>Kemerovo Regional Clinical Cardiology Dispensary, Kemerovo, Russia; <sup>8</sup>Western Regional Center for Modern Medical Technologies, Kutaisi, Georgia; <sup>9</sup>I. I. Mechnikov North-Western State Medical University, St. Petersburg, Russia; <sup>10</sup>St. Petersburg State Pediatric Medical University, St. Petersburg, Russia; <sup>11</sup>N. N. Burdenko Main Military Clinical Hospital, Moscow, Russia; <sup>12</sup>S. V. Belyaev Kemerovo Regional Clinical Hospital, Kemerovo, Russia; <sup>13</sup>Pskov Regional Infectious Diseases Hospital, Pskov, Russia; <sup>14</sup>Kemerovo State Medical University, Kemerovo, Russia; <sup>15</sup>M. A. Podgorbunsky Kuzbass Clinical Hospital of Emergency Care, Kemerovo, Russia; <sup>16</sup>Kuban State Medical University, Krasnodar, Russia; <sup>17</sup>Siberian State Medical University, Tomsk, Russia; <sup>18</sup>Yaroslav-the-Wise Novgorod State University, Veliky Novgorod, Russia.

Belov Yu. V. ORCID: 0000-0002-9280-8845, Kazantsev A. N.\* ORCID: 0000-0002-1115-609X, Vinogradov R. A. ORCID: 0000-0001-9421-586X, Korotkikh A. V. ORCID: 0000-0002-9709-1097, Matusevich V. V. ORCID: 0000-0001-9461-2726, Artyukhov S. V. ORCID: 0000-0001-8249-3790, Kachesov E. Yu. ORCID: 0000-0001-7141-9800, Shmatov D. V. ORCID: 0000-0002-1296-8161, Zakeryaev A. B. ORCID: 0000-0002-4859-1888, Sukhoruchkin P. V. ORCID: 0000-0001-5358-338X, Erofeev A. A. ORCID: 0000-0003-3814-9831, Shabaev A. R. ORCID: 0000-0002-9734-8462, Dzhaneldidze M. O. ORCID: 0000-0002-5135-0479, Taits B. M. ORCID: 0000-0002-4609-129X, Taits D. B. ORCID: 0000-0001-6604-8611, Bagdavazde G. Sh. ORCID: 0000-0001-5970-6209, Zarkua N. E. ORCID: 0000-0002-7457-3149, Fedorov A. S. ORCID: 0000-0001-8608-3238, Radzhabov I. M. ORCID: 0000-0002-7915-1615, Lutsenko V. A. ORCID: 0000-0003-3188-2790, Sultanov R. V. ORCID: 0000-0003-2888-1797, Alizada F. R. ORCID: 0000-0002-8475-0823, Abdullaev A. D. ORCID: 0000-0003-1594-7611, Povtoreyko A. V. ORCID: 0000-0001-9017-0190, Kapran T. I. ORCID: 0000-0003-2818-5804, Popov D. A. ORCID: 0000-0003-0768-8808, Leader R. Yu. ORCID: 0000-0002-3844-2715, Vaiman E. F. ORCID: 0000-0001-5784-5029, Solobuev A. I. ORCID: 0000-0003-2832-662X, Meleshin E. O. ORCID: 0000-0001-5850-1615, Ginzburg E. R. ORCID: 0000-0001-9985-7327,

Derbilova V. P. ORCID: 0000-0002-7696-7520, Vinogradova E. R. ORCID: 0000-0003-4194-2013, Gofman A. E. ORCID: 0000-0002-8709-0306, Alekseeva E. O. ORCID: 0000-0001-6361-581X, Zakharova K. L. ORCID: 0000-0002-7781-1421, Roshkovskaya L. V. ORCID: 0000-0002-6735-5020, Linets Yu. P. ORCID: 0000-0002-2279-3887.

\*Corresponding author:  
dr.antonio.kazantsev@mail.ru

Received: 23.10.2021 Revision Received: 29.10.2021 Accepted: 01.11.2021

На протяжении более полувека эверсионная и классическая каротидная эндартерэктомия (КЭЭ) с имплантацией заплаты являются “золотым стандартом” реваскуляризации головного мозга при наличии гемодинамически значимого стеноза внутренней сонной артерии (ВСА) [1-5]. Первая осуществляется благодаря отсечению ВСА от бифуркации и эндартерэктомии из нее путем выворачивания артерии [6, 7]. При второй производят продольную артериотомию, начиная с общей сонной артерии с переходом на ВСА [8, 9]. Далее открытым способом атеросклеротическую бляшку удаляют, а в артериотомное отверстие имплантируют заплату [8-10]. Наибольшей популярностью пользуются три вида заплат: из политетрафторэтилена, диэпоксипроцессированного ксеноперикарда и аутовенозная [8, 11-13]. Исследования показали, что материал, из которого она изготавливается, не влияет на частоту послеоперационных осложнений [12-15]. Поэтому на сегодня выбор вида заплаты, как и техники операции, зависит только от предпочтений оперирующего хирурга [16-18].

Однако говоря о непосредственных и отдаленных результатах конкретно эверсионной и классической КЭЭ, авторы разных работ не приходят к единому знаменателю [19-22]. Одни демонстрируют отсутствие статистических различий в частоте всех осложнений, другие доказывают неоптимальные исходы классической КЭЭ [20-24]. Указывается на то, что после имплантации заплаты значимо возрастает частота рестенозов ВСА и рестеноз-обусловленных инсультов [20-22]. Но действующие рекомендации разрешают использовать обе техники операции [18]. Имея информацию о более высоких рисках рестеноза ВСА после имплантации заплаты, регламентирующие документы не ограничивают ее применение [18]. Во многом это связано с отсутствием крупных российских многоцентровых исследований, посвященных данной проблеме [18]. Авторы отечественных работ стремятся проанализировать лишь свой локальный опыт, что отличается низкой достоверностью полученных данных [19, 21-24]. При этом в России только за 2018г в 144 клиниках было выполнено 19713 КЭЭ [25]. Почему, несмотря на полувековую историю, до сих пор медицинские учреждения не объединились и не постави-

**For citation:** Belov Yu. V., Kazantsev A. N., Vinogradov R. A., Korotkikh A. V., Matusevich V. V., Artyukhov S. V., Kachesov E. Yu., Shmatov D. V., Zakeryaev A. B., Sukhoruchkin P. V., Erofeev A. A., Shabaev A. R., Dzhanelidze M. O., Taits B. M., Taits D. B., Bagdavadze G. Sh., Zarkua N. E., Fedorov A. S., Radzhabov I. M., Lutsenko V. A., Sultanov R. V., Alizada F. R., Abdullaev A. D., Povtoreyko A. V., Kapran T. I., Popov D. A., Leader R. Yu., Vaiman E. F., Solobuev A. I., Meleshin E. O., Ginzburg E. R., Derbilova V. P., Vinogradova E. R., Gofman A. E., Alekseeva E. O., Zakharova K. L., Roshkovskaya L. V., Linets Yu. P. Ten-year long-term outcomes of conventional and eversion carotid endarterectomy. Multicenter study. *Russian Journal of Cardiology*. 2021;26(12):4742. doi:10.15829/1560-4071-2021-4742

ли точку в вопросе выбора техники КЭЭ, обнародовав результаты хотя бы одного многоцентрового исследования — остается не ясным.

Целью настоящего многоцентрового ретроспективного исследования стал анализ непосредственных и отдаленных результатов эверсионной и классической КЭЭ с имплантацией заплаты.

### Материал и методы

За период с 01.02.2006 по 01.09.2021гг в настоящее ретроспективное многоцентровое открытое сравнительное исследование вошло 25106 пациентов, которым выполнялась КЭЭ. В зависимости от реализованной техники операции были сформированы группы: 1 группа (n=18362) — эверсионная КЭЭ; 2 групп (n=6744) — классическая КЭЭ с имплантацией заплаты.

Были использованы следующие виды заплат: 3187 (47,2%) — диэпоксипроцессированный ксеноперикард; 2354 (34,9%) — синтетическая (политетрафторэтилен); 1203 (17,8%) — аутовенозная. Для выполнения анастомоза применялась полипропиленовая нить размером 6/0. Для оценки толерантности головного мозга к ишемии выполнялось измерение ретроградного давления. При показателе последнего <60% от системного устанавливался временный шунт (ВШ).

Критерии включения: показания для КЭЭ согласно действующим российским рекомендациям.

Критерии исключения: 1. Наличие патологии (онкологическая и др.), лимитирующей наблюдение за пациентом в отдаленном послеоперационном периоде; 2. Нейропатия языкоглоточного и/или подъязычного нерва с контралатеральной стороны; 3. Парез гортани с контралатеральной стороны; 4. Тяжелый неврологический дефицит; 5. Острейший и острый периоды ишемического инсульта; 6. Острый коронарный синдром; 7. Двусторонние гемодинамически значимые стенозы ВСА (для сохранения полной сопоставимости групп по главному фактору — степень и локализация поражения ВСА).

Выраженность коронарного атеросклероза рассчитывалась при помощи интерактивного калькулятора SYNTAX Score ([www.syntaxscore.com](http://www.syntaxscore.com)) после проведения коронарографии (при наличии показаний, установленных кардиологом).

Таблица 1

Сравнительная клиничко-anamнестическая характеристика групп пациентов

Показатель	Группы		p
	Эверсионная КЭЭ n=18362	Классическая КЭЭ n=6744	
Возраст, M±m, лет	66,3±6,1	65,1±5,5	0,72
Мужской пол, n (%)	13646 (74,3)	4982 (73,9)	0,48
ПИКС, n (%)	1953 (10,6)	720 (10,7)	0,94
Стенокардия I-II ФК	4067 (22,1)	1491 (22,1)	0,95
СД, n (%)	1230 (6,7)	426 (6,3)	0,29
ХОБЛ, n (%)	512 (2,8)	193 (2,8)	0,78
ХПН, n (%)	558 (3,0)	217 (3,2)	0,49
МФА, субклинический n (%)	2461 (13,4)	854 (12,6)	0,13
Реваскуляризация миокарда в анамнезе, n (%)	2860 (15,6)	1059 (15,7)	0,82
ОНМК в анамнезе, n (%)	3752 (20,4)	1361 (20,2)	0,67

**Сокращения:** КЭЭ — каротидная эндартерэктомия, МФА — мультифокальный атеросклероз, ОНМК — острое нарушение мозгового кровообращения, ПИКС — постинфарктный кардиосклероз, СД — сахарный диабет, ФК — функциональный класс, ХОБЛ — хроническая обструктивная болезнь легких, ХПН — хроническая почечная недостаточность.

Таблица 2

Ангиографические и интраоперационные характеристики

Показатель	Группы		p
	Эверсионная КЭЭ n=18362	Классическая КЭЭ n=6744	
<b>Ангиографические показатели</b>			
% стеноза ВСА	81,5±5,3	83,3±6,0	0,7
SYNTAX score с учетом реваскуляризации миокарда в анамнезе, M±m	6,5±2,1	5,9±2,2	0,9
<b>Интраоперационные показатели</b>			
Установка ВШ, n (%)	849 (4,6)	321 (4,7)	0,67
Время пережатия ВСА, мин	24,5±3,8	25,6±4,5	0,2

**Сокращения:** ВСА — внутренняя сонная артерия, ВШ — временный шунт, КЭЭ — каротидная эндартерэктомия.

Отдаленный период наблюдения составил 124,7±53,8 мес. Информация о состоянии пациентов была получена путем телефонного анкетирования и вызова на контрольный осмотр в медицинское учреждение.

В послеоперационном периоде оценивалась частота и причины следующих осложнений: летальный исход, инфаркт миокарда (ИМ), острое нарушение мозгового кровообращения (ОНМК), кровотечение типа 3b и выше (требующие ревизии раны) по шкале Bleeding Academic Research Consortium (BARC), тромбоз ВСА, летальный исход от всех причин, летальный исход от ОНМК по ишемическому типу, не летальное ОНМК по ишемическому типу; рестеноз ВСА (>60%), потребовавший выполнения повторной реваскуляризации; комбинированная конечная точка (для госпитального периода: летальный исход + ИМ + ОНМК; для отдаленного периода: летальный исход от ОНМК по ишемическому типу + не летальное ОНМК по ишемическому типу + ИМ).

Все пациенты подписали письменное согласие на использование их данных в научных исследованиях.

Работа выполнялась в соответствии со стандартами надлежащей клинической практики (Good Clinical Practice) и принципами Хельсинской декларации, не противоречила Федеральному закону Российской Федерации от 21.11.2011 № 323-ФЗ “Об основах охраны здоровья граждан в Российской Федерации”, приказу Министерства здравоохранения Российской Федерации от 1 апреля 2016г № 200н “Об утверждении правил надлежащей клинической практики”.

**Статистический анализ.** Определение типа распределения осуществлялось с помощью критерия Колмогорова-Смирнова. Сравнение групп проводили с применением критерия хи-квадрат Пирсона, Краскела-Уоллиса и Манна-Уитни. При сравнении групп по парам — хи-квадрат Пирсона с поправкой Йетса. Для построения кривых выживаемости в отдаленном периоде наблюдения применялся анализ Каплана-Мейера. Для сравнения кривых выполнялся Log-rank test. Различия оценивались как значимые при p<0,05. Результаты исследований обработаны при помощи пакета прикладных программ Graph

Таблица 3

## Госпитальные и отдаленные результаты

Показатель	Группы		p	ОШ	95% ДИ
	Эверсионная КЭЭ n=18362	Классическая КЭЭ n=6744			
<b>Госпитальные результаты</b>					
Летальный исход, n (%)	36 (0,19)	12 (0,17)	0,89	1,1	0,57-2,11
ИМ, n (%)	28 (0,15)	9 (0,13)	0,87	1,14	0,53-2,42
ОНМК, n (%)	62 (0,33)	27 (0,4)	0,53	0,84	0,53-1,32
Кровотечение типа 3b и выше по шкале BARC, n (%)	73 (0,39)	28 (0,41)	0,93	0,95	0,61-1,48
Тромбоз ВСА, n (%)	11 (0,05)	5 (0,07)	0,9	0,8	0,28-2,32
Комбинированная конечная точка, n (%)	126 (0,68)	48 (0,71)	0,89	0,96	0,69-1,34
<b>Отдаленные результаты</b>					
Летальный исход от всех причин, n (%)	492 (2,7)	616 (9,1)	<0,0001	0,27	0,24-0,3
Летальный исход от ОНМК по ишемическому типу, n (%)	180 (1,0)	371 (5,5)	<0,0001	0,17	0,14-0,21
ИМ, n (%)	103 (0,56)	45 (0,66)	0,37	0,84	0,59-1,19
Не летальные ОНМК по ишемическому типу, n (%)	114 (0,62)	472 (7,0)	<0,0001	0,08	0,06-0,1
Рестеноз ВСА (>60%), потребовавший выполнения повторной реваскуляризации, n (%)	296 (1,6)	851 (12,6)	<0,0001	0,11	0,09-0,12
Комбинированная конечная точка, n (%)	397 (2,2)	888 (13,2)	<0,0001	0,14	0,12-0,16

**Сокращения:** ВСА — внутренняя сонная артерия, ДИ — доверительный интервал, ИМ — инфаркт миокарда, КЭЭ — каротидная эндартерэктомия, ОНМК — острое нарушение мозгового кровообращения, ОШ — отношение шансов, BARC — Bleeding Academic Research Consortium.

Pad Prism ([www.graphpad.com](http://www.graphpad.com)) и Med Calc 19.2.1 ([www.medcalc.org](http://www.medcalc.org)).

### Результаты

Выборки были сопоставимы по всем клинико-анамнестическим характеристикам. Преобладали пациенты пожилого возраста и мужского пола. Каждый пятый страдал стенокардией I-II функционального класса и/или перенес ОНМК в анамнезе. В единичных случаях диагностировалась следующая патология: сахарный диабет, хроническая обструктивная болезнь легких, хроническая почечная недостаточность (табл. 1).

Выраженность степени стеноза ВСА, тяжесть коронарного атеросклероза в обеих группах была сопоставимая. Интраоперационные показатели также не отличались (табл. 2).

В госпитальном послеоперационном периоде группы были сопоставимы по частоте всех осложнений: летальный исход (группа 1: 0,19%, n=36; группа 2: 0,17%, n=12; p=0,89; отношение шансов (ОШ) =1,1; 95% доверительный интервал (ДИ) =0,57-2,11); ИМ (группа 1: 0,15%, n=28; группа 2: 0,13%, n=9; p=0,87; ОШ =1,14; 95% ДИ =0,53-2,42); ОНМК (группа 1: 0,33%, n=62; группа 2: 0,4%, n=27; p=0,53; ОШ =0,84; 95% ДИ =0,53-1,32); кровотечение типа 3b и выше по шкале BARC (группа 1: 0,39%, n=73; группа 2: 0,41%, n=28; p=0,93; ОШ =0,95; 95% ДИ =0,61-1,48); тромбоз ВСА (группа 1: 0,05%, n=11; группа 2: 0,07%, n=5; p=0,9; ОШ =0,8; 95% ДИ =0,28-2,32).

Причинами тромбоза ВСА в общей выборке в 10 случаях стала отслойка атеросклеротической бляшки

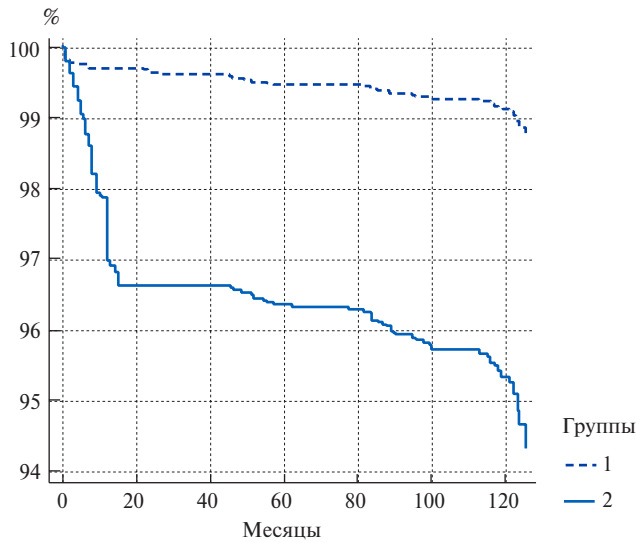
или интимы сосуда за зоной эндартерэктомии после пуска кровотока, в 5 — диссекция артерии после установки ВШ. Данное осложнение всегда сопровождалось формированием ОНМК по ишемическому типу. После идентификации патологии пациентам выполнялась экстренная открытая тромбэндартерэктомия или тромбинтимэктомия. В первой группе неврологический дефицит регрессировал к моменту выписки у 8 больных из 11, во второй — у 3 из 5.

Все не летальные ИМ были зафиксированы на фоне тромбоза или рестеноза стента в коронарной артерии. Во всех случаях выполнялось чрескожное коронарное вмешательство с удовлетворительным исходом госпитализации.

В общей выборке было выявлено 89 не летальных ОНМК: у 12 больных — геморрагический инсульт; у 8 — геморрагическая трансформация ишемического очага; у 29 — транзиторная ишемическая атака; у 40 — ишемический инсульт.

Причинами летальных исходов в обеих группах (n=48) стали: 43 — ОНМК; 5 — ИМ. Комбинированная конечная точка в обеих выборках не превышала 1% (табл. 3).

В отдаленном периоде наблюдения группы были сопоставимы только по частоте развития ИМ: группа 1: 0,56%, n=103; группа 2: 0,66%, n=45; p=0,37; ОШ =0,84; 95% ДИ =0,59-1,19. Все остальные осложнения статистически чаще манифестировали после классической КЭЭ с имплантацией заплат: летальный исход от всех причин (группа 1: 2,7%, n=492; группа 2: 9,1%, n=616; p<0,0001; ОШ =0,27; 95% ДИ =0,24-0,3); летальный исход от ОНМК по

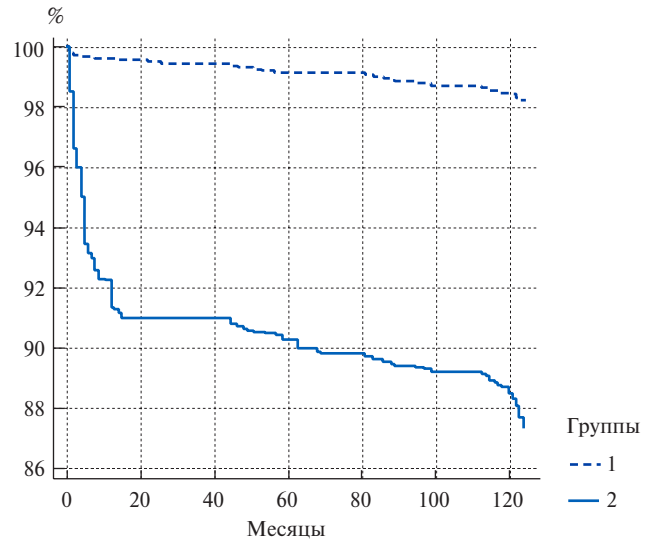


Число пациентов с риском развития данного осложнения

Группа 1  
18362 18308 18297 18271 18268 18228 18197

Группа 2  
6744 6519 6519 6499 6496 6456 6425

Рис. 1. Выживаемость, свободная от летального исхода от ОНМК по ишемическому типу.

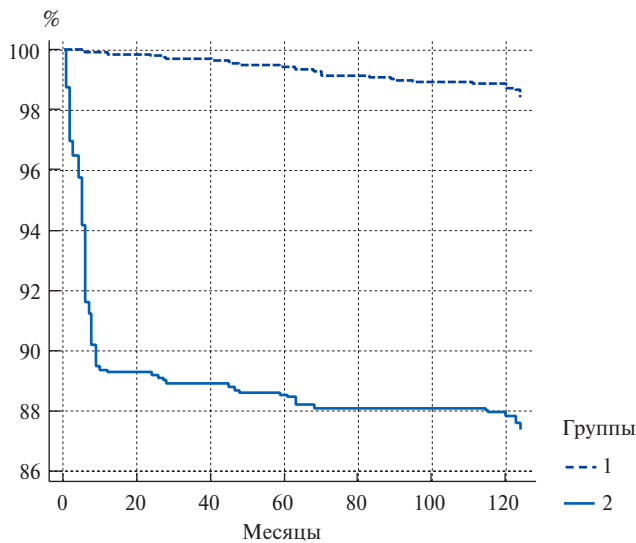


Число пациентов с риском развития данного осложнения

Группа 1  
18362 18287 18265 18213 18207 18127 18085

Группа 2  
6744 6139 6139 6092 6058 6018 5968

Рис. 2. Выживаемость, свободная от всех ОНМК по ишемическому типу.

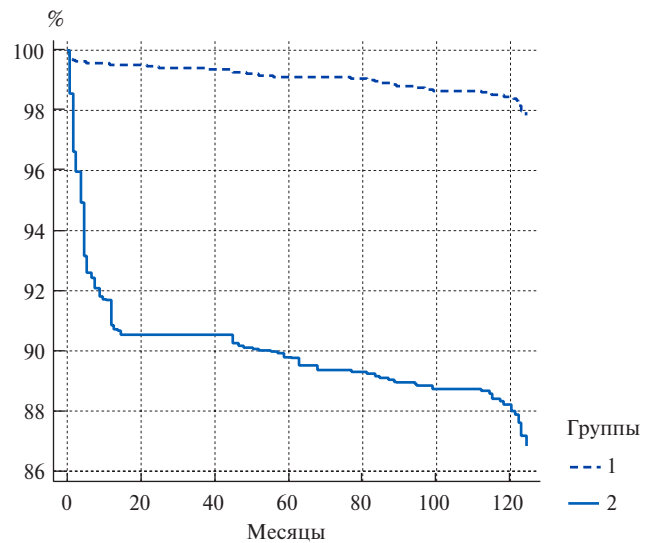


Число пациентов с риском развития данного осложнения

Группа 1  
18362 18345 18302 18272 18215 18173 18140

Группа 2  
6744 6026 6000 5973 5942 5942 5923

Рис. 3. Выживаемость, свободная от рестеноза ВСА (>60%) (p<0,0001).



Число пациентов с риском развития данного осложнения

Группа 1  
18362 18284 18262 18210 18204 18124 18082

Группа 2  
6744 6106 6106 6059 6025 5985 5935

Рис. 4. Выживаемость, свободная от комбинированной конечной точки.

ишемическому типу (группа 1: 1,0%, n=180; группа 2: 5,5%, n=371; p<0,0001; ОШ =0,17; 95% ДИ =0,14-0,21); не летальные ОНМК по ишемическому типу (группа 1: 0,62%, n=114; группа 2: 7,0%, n=472; p<0,0001; ОШ =0,08; 95% ДИ =0,06-0,1); рестеноз ВСА (>60%), потребовавший выполнение повтор-

ной реваскуляризации (группа 1: 1,6%, n=296; группа 2: 12,6%, n=851; p<0,0001; ОШ =0,11; 95% ДИ =0,09-0,12). Таким образом, комбинированная конечная точка после классической КЭЭ с имплантацией заплаты более, чем в 6 раз превышала данный показатель эверсионной КЭЭ: группа 1: 2,2%,

n=397; группа 2: 13,2%, n=888;  $p < 0,0001$ ; ОШ = 0,14; 95% ДИ = 0,12-1,16 (табл. 3).

При анализе кривых выживаемости и проведении Logrank test такие осложнения, как летальный исход от ОНМК по ишемическому типу ( $p < 0,0001$ ), все ОНМК по ишемическому типу ( $p < 0,0001$ ), рестеноз ВСА ( $p < 0,0001$ ), а также комбинированная конечная точка ( $p < 0,0001$ ), чаще всего выявлялись после классической КЭЭ с имплантацией заплаты (рис. 1-4).

При этом более половины всех перечисленных неблагоприятных событий в этой группе фиксировались в первый год послеоперационного наблюдения. По результатам гистологического исследования после повторной КЭЭ причиной рестеноза ВСА являлась гиперплазия неоинтимы в области имплантированной заплаты.

### Обсуждение

Мы выделяем физические, общесистемные и ятрогенные причины рестеноза ВСА после КЭЭ. Первые более характерны для классической операции с имплантацией заплаты. Исследования, посвященные изучению гемодинамики в каротидной бифуркации, доказали, что чрезмерное расширение последней приводит к изменению свойств кровотока, приобретающего турбулентный характер [26-28]. Последствием этого становятся такие явления, как пристеночный тромбоз и гиперплазия неоинтимы [26-30]. Именно поэтому в рамках нашего исследования причиной рестеноза ВСА уже в средне-отдаленном периоде после классической КЭЭ стало развитие данного процесса, что перекликается с результатами других исследований [5, 20, 31]. Если бы существовал персонифицированный рутинный подход к подбору индивидуального размера заплаты, не деформирующего физические свойства кровотока, высокую частоту потери просвета сосуда, возможно, удалось бы нивелировать. Единственным наиболее перспективным методом, позволяющим создать подобные условия, является компьютерное моделирование [26-30]. Серия работ отечественных авторов, изучающих применение этой методики, показала, что удалить атеросклеротическую бляшку из ВСА и имплантировать заплату возможно в интерактивном режиме на дооперационном этапе [26-30]. Таким образом, изучение показателей гемодинамики при применении различных размеров заплат позволяют идентифицировать те габариты последней, которые не приведут к развитию рестеноза у каждого конкретного пациента [26-30]. Однако на сегодня действующие рекомендации не указывают на необходимость применения этого подхода [18]. Согласно им, вся суть вмешательства от разреза до последнего кожного шва определяется только предпочтениями оперирующего хирурга [18]. Мы выражаем несогласие с этой формулировкой, заключая, что реваскуляризация голов-

ного мозга при наличии гемодинамически значимого стеноза ВСА должна быть строго персонифицированной.

Возвращаясь к генезу рестеноза, нужно упомянуть и об известных общесистемных факторах развития последнего, которые могут объяснять потерю просвета сосуда в т.ч. после эверсионной КЭЭ. К ним относят дислипидемию, курение, употребление соли, сахарный диабет и т.д. [32-36]. Вклад данных предикторов хорошо известен и не требует дополнительного обсуждения [32-36]. При этом нужно заметить, что современная клиническая медицина стремится к коллаборации с генетикой. Исследования НИИ Медицинской генетики, г. Томск, посвященные изучению результатов КЭЭ, получили интересные результаты [37-41]. Изучив образцы крови и атеросклеротических бляшек, они идентифицировали те гены, наличие которых сопряжено с развитием неблагоприятных сердечно-сосудистых событий в отдаленном послеоперационном периоде, среди которых в т.ч. и рестеноз ВСА [37-41]. Таким образом, на сегодня мы можем выделять ту группу больных, которая находится в зоне риска ранней и поздней потери просвета сосуда, на основе наличия у них различных комбинаций предикторов данного осложнения [37-41]. Пристальная курация этой когорты пациентов в послеоперационном периоде позволит своевременно диагностировать рестеноз ВСА и выполнить повторную реваскуляризацию, что снизит частоту рестеноз-обусловленных ОНМК и летальных исходов [37-41]. В будущем развитие генетики позволит искусственным образом ликвидировать те локусы наследственного материала, которые отвечают за развитие рестеноза и прогрессирование атеросклероза [37-41]. Уже сегодня существуют так называемые “генетические ножницы”, которые активно применяются в некоторых областях науки [42, 43]. Таким образом, реализация данной идеи — лишь вопрос времени [42, 43].

Но существует и третья группа причин развития рестеноза ВСА — ятрогенная. В рамках этого понятия речь идет о двух направлениях. Первое из них — технические ошибки, включающие “суживание” просвета артерии в результате наложения вторичных швов по поводу кровотечения или как раз имплантация заплаты с неверно подобранными размерами [44, 45]. Второе определяет понятие резидуального стеноза, образовавшегося в результате невозможности полностью удалить атеросклеротическую бляшку, либо как итог отслойки интимы/бляшки за зоной реконструкции после пуска кровотока [46, 47]. Так или иначе, профилактика указанных событий практически невозможна, независимо от опыта оперирующего хирурга [48-52]. Размер заплаты подбирается “на глазок” [44-47]. Кровотечение по ходу анастомоза чаще всего останавливают путем наложения вторичного

шва [53-57]. Как поведет себя атеросклеротическая бляшка или интима за зоной эндартерэктомии после пуска кровотока: методов, способных спрогнозировать это состояние, не существует [58-62].

Таким образом, рестеноз ВСА — это многофакторный процесс [59-63]. Но если показания для эверсионной и классической техники КЭЭ одинаковые, а отдаленные результаты при имплантации заплаты более негативные, может, все-таки стоит отказаться от этой несовершенной техники операции? В дополнение ко всему, применение заводских заплат (диэпоксидообработанный ксеноперикард, политетрафторэтилен) требует значительных финансовых расходов учреждения на закупку. Поэтому отказ от

них в пользу эверсионной КЭЭ в современных условиях является максимально аргументированным.

### Заключение

Классическая КЭЭ с имплантацией заплаты — непереприятный способ реваскуляризации головного мозга при наличии гемодинамически значимого стеноза ВСА ввиду высокой частоты летальных исходов, ОНМК и рестенозов ВСА в отдаленном периоде наблюдения.

**Отношения и деятельность:** все авторы заявляют об отсутствии потенциального конфликта интересов, требующего раскрытия в данной статье.

### Литература/References

- Kazantsev AN, Tarasov RS, Burkov NN, et al. Carotid endarterectomy: three-year follow-up in a single-center registry. *Angiology and vascular surgery*. 2018;24(3):101-8. (In Russ.) Казанцев А. Н., Тарасов Р. С., Бурков Н. Н. и др. Каротидная эндартерэктомия: трехлетние результаты наблюдения в рамках одностороннего регистра. *Ангиология и сосудистая хирургия*. 2018;24(3):101-8.
- Vinogradov RA, Matushevich VV. Results of the use of glomus-sparing carotid endarterectomy. *Medical Bulletin of the North Caucasus*. 2017;12(4):467-8. (In Russ.) Виноградов Р. А., Матусевич В. В. Результаты применения гломуссохраняющих каротидных эндартерэктомий. *Медицинский вестник Северного Кавказа*. 2017;12(4):467-8. doi:10.14300/mnnc.2017.12.130.
- Vinokurov IA, Yasnopolskaya NV, Hasanov EN, et al. Carotid endarterectomy in the early period after systemic thrombolysis in acute cerebrovascular accident. *Cardiology and Cardiovascular Surgery*. 2021;14(5):370-5. (In Russ.) Винокуров И. А., Яснопольская Н. В., Гасанов Э. Н. и др. Каротидная эндартерэктомия в раннем периоде после системного тромболитика при остром нарушении мозгового кровообращения. *Кардиология и сердечно-сосудистая хирургия*. 2021;14(5):370-5. doi:10.17116/kardio202114051370.
- Zavaruev AV. Prevention of ischemic brain injury in surgery of the brachiocephalic arteries. *Cardiology and Cardiovascular Surgery*. 2021;14(5):376-9. (In Russ.) Заваруев А. В. Профилактика ишемического повреждения головного мозга в хирургии брахиоцефальных артерий. *Кардиология и сердечно-сосудистая хирургия*. 2021;14(5):376-9. doi:10.17116/kardio202114051376.
- Kazantsev AN, Chernykh KP, Leader RYu, et al. Glomus-sparing carotid endarterectomy according to A. N. Kazantsev. Hospital and mid-term results. *Circulatory pathology and cardiac surgery*. 2020;24(3):70-9. (In Russ.) Казанцев А. Н., Черных К. П., Лидер Р. Ю. и др. Гломус-сберегающая каротидная эндартерэктомия по А. Н. Казанцеву. Госпитальные и среднесрочные результаты. *Патология кровообращения и кардиохирургия*. 2020;24(3):70-9. doi:10.21688/1681-3472-2020-3-70-79.
- Kazantsev AN, Chernykh KP, Zarkua NE, et al. Eversion carotid endarterectomy: transposition of the internal carotid artery over the hypoglossal nerve. *Surgery*. 2021;6:63-71. (In Russ.) Казанцев А. Н., Черных К. П., Заркуа Н. Э. и др. Эверсионная каротидная эндартерэктомия: транспозиция внутренней сонной артерии над подъязычным нервом. *Хирургия. Журнал им. Н. И. Пирогова*. 2021;6:63-71. doi:10.17116/hirurgia202106163.
- Kazantsev AN, Vinogradov RA, Erofeev AA, et al. Extended lesion of the internal carotid artery: six types of reconstruction. results of a multicenter study. *Cardiology and Cardiovascular Surgery*. 2021;14(5):354-69. (In Russ.) Казанцев А. Н., Виноградов Р. А., Ерофеев А. А. и др. Протяженное поражение внутренней сонной артерии: шесть видов реконструкции. результаты многоцентрового исследования. *Кардиология и сердечно-сосудистая хирургия*. 2021;14(5):354-69. doi:10.17116/kardio202114051354.
- Kazantsev AN, Chernyavsky MA, Vinogradov RA, et al. Implantation of a long biological patch during classical carotid endarterectomy for extended atherosclerotic lesions. long-term results. *Bulletin of Transplantology and Artificial Organs*. 2021;23(1):112-24. (In Russ.) Казанцев А. Н., Чернявский М. А., Виноградов Р. А. и др. Имплантация длинной биологической заплаты во время классической каротидной эндартерэктомии при протяженном атеросклеротическом поражении. отдаленные результаты. *Вестник трансплантологии и искусственных органов*. 2021;23(1):112-24. doi:10.15825/1995-1191-2021-1-112-124.
- Vachev AN, Frolova EV, Nefedova DV. The course of resistant arterial hypertension in the long-term period after carotid endarterectomy. *Angiology and Vascular Surgery*. 2017;23(1):170-4. (In Russ.) Вачёв А. Н., Фролова Е. В., Нефёдова Д. В. Течение резистентной артериальной гипертензии в отдаленном периоде после операции каротидной эндартерэктомии. *Ангиология и сосудистая хирургия*. 2017;23(1):170-4.
- Kazantsev AN, Chernykh KP, Zarkua NE, et al. A new method of glomus-sparing carotid endarterectomy according to A. N. Kazantsev: cutting off the internal carotid artery at the site from the external and common carotid artery. *Russian Journal of Cardiology*. 2020;25(8):3851. (In Russ.) Казанцев А. Н., Черных К. П., Заркуа Н. Э. и др. Новый способ гломус-сберегающей каротидной эндартерэктомии по А. Н. Казанцеву: отсечение внутренней сонной артерии на площадке из наружной и общей сонной артерии. *Российский кардиологический журнал*. 2020;25(8):3851. doi:10.15829/1560-4071-2020-3851.
- Belov YuV, Lysenko AV, Lednev PV, et al. Application of decellularized xenopericardium patch in brachiocephalic artery surgery. *Cardiology and Cardiovascular Surgery*. 2018;11(2):31-4. (In Russ.) Белов Ю. В., Лысенко А. В., Леднев П. В. и др. Применение заплаты из децеллюляризованного ксеноперикарда в хирургии брахиоцефальных артерий. *Кардиология и сердечно-сосудистая хирургия*. 2018;11(2):31-4. doi:10.17116/kardio201811231-34.
- Bockeria LA, Abdulgaganov RA, Shogenov MA, et al. Infection of synthetic patches and prostheses of brachiocephalic arteries: methods of diagnosis and treatment. *Breast and cardiovascular surgery*. 2020;62(6):494-505. (In Russ.) Бокерия Л. А., Абдулгасанов Р. А., Шогенов М. А. и др. Инфекция синтетических заплат и протезов брахиоцефальных артерий: методы диагностики и лечения. *Грудная и сердечно-сосудистая хирургия*. 2020;62(6):494-505. doi:10.24022/0236-2791-2020-626-494-505.
- Kazantsev AN, Vinogradov RA, Chernykh KP, et al. A multicenter study on the influence of different kinds of carotid endarterectomy on the course of resistant arterial hypertension. *Zhurnal Nevrologii i Psikiatrii imeni S. S. Korsakova*. 2021;121(9):19-30. (In Russ.) Казанцев А. Н., Виноградов Р. А., Черных К. П. и др. Многоцентровое исследование влияния различных видов каротидной эндартерэктомии на течение резистентной артериальной гипертензии. *Журнал неврологии и психиатрии им. С. С. Корсакова*. 2021;121(9):19-30. doi:10.17116/jnevro202112109119.
- Yarikov AV, Fraerman AP, Mukhin AS, et al. The history of the development of carotid artery surgery. *Neurosurgery and neurology of Kazakhstan*. 2019;56(3):78-90. (In Russ.) Яриков А. В., Фраерман А. П., Мухин А. С. и др. История развития хирургии сонных артерий. *Нейрохирургия и неврология Казахстана*. 2019;56(3):78-90.
- Fokin AA, Kuvatov AV, Rodnyansky DV, et al. Comparative direct results of using a widening patch made of various materials for carotid endarterectomy. *Bulletin of Experimental and Clinical Surgery*. 2011;4(1):140-2. (In Russ.) Фокин А. А., Куватов А. В., Роднянский Д. В. и др. Сравнительные непосредственные результаты использования расширяющей заплаты из различных материалов при каротидной эндартерэктомии. *Вестник экспериментальной и клинической хирургии*. 2011;4(1):140-2.
- Kazantsev AN, Sultanov RV, Burkov NN, et al. Long-term results of surgical and conservative treatment of patients with occlusive-stenotic lesions of the carotid arteries. *Surgery*. 2020;1:67-73. (In Russ.) Казанцев А. Н., Султанов Р. В., Бурков Н. Н. и др. Отдаленные результаты хирургического и консервативного лечения пациентов с окклюзионно-стенозированными поражениями сонных артерий. *Хирургия. Журнал им. Н. И. Пирогова*. 2020;1:67-73. doi:10.17116/hirurgia202001167.
- Kazantsev AN, Tarasov RS, Burkov NN, et al. Hospital results of percutaneous coronary intervention and carotid endarterectomy in hybrid and phased modes. *Angiology and vascular surgery*. 2019;25(1):101-7. (In Russ.) Казанцев А. Н., Тарасов Р. С., Бурков Н. Н. и др. Госпитальные результаты чрескожного коронарного вмешательства и каротидной эндартерэктомии в гибридном и поэтапном режимах. *Ангиология и сосудистая хирургия*. 2019;25(1):101-7. doi:10.33529/angio2019114.
- National guidelines for the management of patients with brachiocephalic artery disease. *Angiology and vascular surgery*. 2013;(19)2:4-68. (In Russ.) Национальные рекоменда-



- ции по ведению пациентов с заболеваниями брахиоцефальных артерий. *Ангиология и сосудистая хирургия*. 2013;(19)2:4-68.
19. Dudanov IP, Abuzabab BS, Akhmetov VV. Comparative characteristics of classical and eversion endarterectomy of the carotid arteries. *Research and practice in medicine*. 2017;4(3):8-15. (In Russ.) Дуданов И.П., Абузабав Б.С., Ахметов В.В. Сравнительная характеристика классической и эверсионной эндартерэктомии сонных артерий. *Исследования и практика в медицине*. 2017;4(3):8-15. doi:10.17709/2409-2231-2017-4-3-1.
  20. Kazantsev AN, Burkov NN, Anufriev AI, et al. Medium-term results of carotid endarterectomy in patients with varying degrees of contralateral lesion. *Cardiology and Cardiovascular Surgery*. 2020;13(2):95-103. (In Russ.) Казанцев А.Н., Бурков Н.Н., Ануфриев А.И. и др. Среднесрочные результаты каротидной эндартерэктомии у пациентов с различной степенью контрлатерального поражения. *Кардиология и сердечно-сосудистая хирургия*. 2020;13(2):95-103. doi:10.17116/kardio20201302195.
  21. Gavrilenko AV, Kuklin AV, Al-Yousef NN, et al. Meta-analysis of the results of eversional carotid endarterectomy and endarterectomy with plastic patch. *Angiology and Vascular Surgery*. 2020;26(1):176-83. (In Russ.) Гавриленко А.В., Кузлин А.В., Аль-Юсеф Н.Н. и др. Метаанализ результатов эверсионной каротидной эндартерэктомии и эндартерэктомии с пластикой заплатой. *Ангиология и сосудистая хирургия*. 2020;26(1):176-83. doi:10.33529/ANGIO2020121.
  22. Kazantsev AN, Chernykh KP, Leader RYu, et al. Comparative results of classical and eversional carotid endarterectomy. *Cardiology and Cardiovascular Surgery*. 2020;13(6):550-5. (In Russ.) Казанцев А.Н., Черных К.П., Лидер Р.Ю. и др. Сравнительные результаты классической и эверсионной каротидной эндартерэктомии. *Кардиология и сердечно-сосудистая хирургия*. 2020;13(6):550-5. doi:10.17116/kardio202013061550.
  23. Alekhan BG, Pokrovsky AV, Zotikov AE, et al. Results of various treatment strategies for patients with combined lesions of the internal carotid and coronary arteries. *Endovascular surgery*. 2021;8(2):144-53. (In Russ.) Алехан Б.Г., Покровский А.В., Зотиков А.Е. и др. Результаты различных стратегий лечения пациентов с сочетанным поражением внутренних сонных и коронарных артерий. *Эндоваскулярная хирургия*. 2021;8(2):144-53. doi:10.24183/2409-4080-2021-8-2-144-153.
  24. Pokrovsky AV, Beloyartsev DF, Adyrkhaev ZA, et al. Does the method of carotid reconstruction affect the immediate results of the intervention? *Angiology and Vascular Surgery*. 2012;18(3):81-91. (In Russ.) Покровский А.В., Белоярцев Д.Ф., Аддырхаев З.А. и др. Влияет ли способ каротидной реконструкции на непосредственные результаты вмешательства? *Ангиология и сосудистая хирургия*. 2012;18(3):81-91.
  25. Pokrovsky AV, Golovyuk AL. The state of vascular surgery in the Russian Federation in 2018. *Angiology and Vascular Surgery*. Application. 2019;25(2):1-48. (In Russ.) Покровский А.В., Головюк А.Л. Состояние сосудистой хирургии в Российской Федерации в 2018 году. *Ангиология и сосудистая хирургия*. Приложение. 2019;25(2):1-48.
  26. Kazantsev AN, Vinogradov RA, Zakharov YuN, et al. Prediction of restenosis after carotid endarterectomy by computer simulation. *Emergency medical care. Journal them. N.V. Sklifosovsky*. 2021;10(2):401-7. (In Russ.) Казанцев А.Н., Виноградов Р.А., Захаров Ю.Н. и др. Прогнозирование рестеноза после каротидной эндартерэктомии методом компьютерного моделирования. *Неотложная медицинская помощь. Журнал им. Н.В. Склифосовского*. 2021;10(2):401-7. doi:10.23934/2223-9022-2021-10-2-401-407.
  27. Kazantsev AN, Burkov NN, Zakharov YuN, et al. Personalized revascularization of the brain: a method of computer modeling of the reconstruction area for carotid endarterectomy. *Surgery*. 2020;6:71-5. (In Russ.) Казанцев А.Н., Бурков Н.Н., Захаров Ю.Н. и др. Персонализированная реваскуляризация головного мозга: метод компьютерного моделирования зоны реконструкции для проведения каротидной эндартерэктомии. *Хирургия. Журнал им. Н.И. Пирогова*. 2020;6:71-5. doi:10.17116/hirurgia202006171.
  28. Kazantsev AN, Burkov NN, Borisov VG, et al. Computer modeling of hemodynamic parameters in the bifurcation of the carotid arteries after carotid endarterectomy. *Angiology and Vascular Surgery*. 2019;25(3):107-12. (In Russ.) Казанцев А.Н., Бурков Н.Н., Борисов В.Г. и др. Компьютерное моделирование гемодинамических показателей в бифуркации сонных артерий после каротидной эндартерэктомии. *Ангиология и сосудистая хирургия*. 2019;25(3):107-12. doi:10.33529/ANGIO2019311.
  29. Kazantsev AN, Bogomolova AV, Burkov NN, et al. Morphology of restenosis after classical carotid endarterectomy with dipeoxy-treated xenopericardium patch. *Cardiology and Cardiovascular Surgery*. 2020;13(1):68-71. (In Russ.) Казанцев А.Н., Богомолова А.В., Бурков Н.Н. и др. Морфология рестеноза после классической каротидной эндартерэктомии с применением заплатки из дипепсиксированного ксеноперикарда. *Кардиология и сердечно-сосудистая хирургия*. 2020;13(1):68-71. doi:10.17116/kardio202013011168.
  30. Kazantsev AN, Chernykh KP, Zarkua NE, et al. "Chik-chirik" carotid endarterectomy. *Bulletin of the A. N. Bakuleva RAMS*. 2020;21(4):414-28. (In Russ.) Казанцев А.Н., Черных К.П., Заркуа Н.Э. и др. "Чик-чирик" каротидная эндартерэктомия. *Бюллетень НЦССХ им. А.Н. Бакулева РАМН*. 2020;21(4):414-28. doi:10.24022/1810-0694-2020-21-4-414-428.
  31. Kazantsev AN, Tarasov RS, Burkov NN, et al. Predictors of long-term complications after carotid endarterectomy. *Surgery*. 2019;6:20-5. (In Russ.) Казанцев А.Н., Тарасов Р.С., Бурков Н.Н. и др. Предикторы осложнений в отдаленном периоде после каротидной эндартерэктомии. *Хирургия. Журнал им. Н.И. Пирогова*. 2019;6:20-5. doi:10.17116/hirurgia201906120.
  32. Bazylev VV, Shmatkov MG, Morozov ZA. Predictors of complications in the early postoperative period after carotid artery stenting and carotid endarterectomy. *Diagnostic and Interventional Radiology*. 2019;13(2):44-50. (In Russ.) Базылев В.В., Шматов М.Г., Морозов З.А. Предикторы развития осложнений в раннем послеоперационном периоде после стентирования сонных артерий и каротидной эндартерэктомии. *Диагностическая и интервенционная радиология*. 2019;13(2):44-50. doi:10.25512/DIR.2019.13.2.05.
  33. Anufriev PL, Tanashyan MM, Gulevskaya TS, et al. Morphological markers of the main pathogenetic variants of ischemic strokes in cerebral atherosclerosis. *Annals of Clinical and Experimental Neurology*. 2018;12(4):16-22. (In Russ.) Ануфриев П.Л., Танашян М.М., Гулевская Т.С. и др. Морфологические маркеры основных патогенетических вариантов ишемических инсультов при церебральном атеросклерозе. *Анналы клинической и экспериментальной неврологии*. 2018;12(4):16-22.
  34. Vinogradov RA, Kosenkov AN, Vinokurov IA, et al. "Dumb" ischemic foci in the brain after revascularization of the brachiocephalic arteries. *Bulletin of the National Medical and Surgical Center. N.I. Pirogov*. 2017;12(2):52-4. (In Russ.) Виноградов Р.А., Косенков А.Н., Винокуров И.А. и др. "Немые" ишемические очаги в головном мозге после реваскуляризации брахиоцефальных артерий. *Вестник Национального медико-хирургического центра им. Н.И. Пирогова*. 2017;12(2):52-4.
  35. Kazantsev AN. Multicenter study: results of classical and eversional carotid endarterectomy with and without type 2 diabetes mellitus. *Russian Journal of Cardiology*. 2021;26(S7):7. (In Russ.) Казанцев А.Н. Многоцентровое исследование: результаты классической и эверсионной каротидной эндартерэктомии при наличии сахарного диабета 2 типа и без него. *Российский кардиологический журнал*. 2021;26(S7):7.
  36. Zybin AV, Timina IE, Pokrovsky AV, et al. Immediate results of carotid endarterectomy in patients receiving statin therapy. *Russian medical and biological bulletin named after academical I.P. Pavlova*. 2017;25(3):404-14. (In Russ.) Зыбин А.В., Тимина И.Е., Покровский А.В. и др. Непосредственные результаты каротидной эндартерэктомии у больных, получавших терапию статинами. *Российский медико-биологический вестник имени академика И.П. Павлова*. 2017;25(3):404-14. doi:10.23888/PAVLOWJ20173404-414.
  37. Nazarenko MS, Sleptsov AA, Lebedev IN, et al. Genomic structural variations for cardiovascular and metabolic comorbidity. *Scientific Reports*. 2017;7:41268. doi:10.1038/srep41268.
  38. Nazarenko MS, Markov AV, Koroleva YuA, et al. Identification of differentially methylated genes potentially associated with atherosclerosis in humans. *Russian Journal of Cardiology*. 2017;(10):42-8. (In Russ.) Назаренко М.С., Марков А.В., Королева Ю.А. и др. Идентификация дифференциально метилированных генов, потенциально связанных с атеросклерозом у человека. *Российский кардиологический журнал*. 2017;(10):42-8. doi:10.15829/1560-4071-2017-10-42-48.
  39. Sharysh DV, Markov AV, Sleptsov AA, et al. Demethylation of line-1 retrotransposon is associated with the destabilization of atherosclerotic plaques. *Medical genetics*. 2020;19(5):50-1. (In Russ.) Шарыш Д.В., Марков А.В., Слепцов А.А. и др. Деметилирование ретротранспозона line-1 ассоциировано с дестабилизацией атеросклеротических бляшек. *Медицинская генетика*. 2020;19(5):50-1. doi:10.25557/2073-7998.2020.05.50-51.
  40. Sleptsov AA, Nazarenko MS, Zaitseva AV, et al. Structural variability of the APOBEC3A-APOBEC3B locus in patients with carotid atherosclerosis in combination with acute cerebrovascular accidents and type 2 diabetes mellitus. *Medical genetics*. 2020;19(5):48-9. (In Russ.) Слепцов А.А., Назаренко М.С., Зайцева А.В. и др. Структурная вариабельность локуса APOBEC3A-APOBEC3B у больных с каротидным атеросклерозом в сочетании с острыми нарушениями мозгового кровообращения и сахарным диабетом 2 типа. *Медицинская генетика*. 2020;19(5):48-9. doi:10.25557/2073-7998.2020.05.48-49.
  41. Sleptsov AA, Nazarenko MS, Zaitseva AV, et al. Somatic mosaicism and structural variability of the gbp3 gene in atherosclerosis. *Atherosclerosis*. 2019;15(4):46-51. (In Russ.) Слепцов А.А., Назаренко М.С., Зайцева А.В. и др. Соматический мозаицизм и структурная вариабельность гена gbp3 при атеросклерозе. *Атеросклероз*. 2019;15(4):46-51. doi:10.15372/ATER20190404.
  42. Zakharevich NV, Nikitin MS, Artamonova II. 2020 Nobel Prize winners. In chemistry — Emmanuelle Charpentier, Jennifer Doudna. *Nature*. 2020;1264(12):57-66. (In Russ.) Захаревич Н.В., Никитин М.С., Артамонова И.И. Лауреаты нобелевской премии 2020 года. По химии — Эммануэль Шарпантье, Дженнифер Даудна. *Природа*. 2020;1264(12):57-66. doi:10.7868/S0032874X20120078.
  43. Vasilevich NI. Genetic scissors are a genome editing tool. *Laboratory and production*. 2020;14(5):24-9. (In Russ.) Василевич Н.И. Генетические ножницы — инструмент для редактирования генома. *Лаборатория и производство*. 2020;14(5):24-9. doi:10.32757/2619-0923.2020.5.14.24.29.
  44. Kazantsev AN, Chernykh KP, Leader RYu, et al. Emergency glomus-sparing carotid endarterectomy according to A.N. Kazantsev. *Emergency medical care. Journal them. N.V. Sklifosovsky*. 2020;9(4):494-503. (In Russ.) Казанцев А.Н., Черных К.П., Лидер Р.Ю. и др. Экстренная гломус-сберегающая каротидная эндартерэктомия по

- A. H. Kazantsevu. Неотложная медицинская помощь. Журнал им. Н.В. Склифосовского. 2020;9(4):494-503. doi:10.23934/2223-9022-2020-9-4-494-503.
45. Tarasov RS, Kazantsev AN, Anufriev AI, et al. Surgical factors of restenosis of the internal carotid artery after carotid endarterectomy. *Cardiology and Cardiovascular Surgery*. 2018;11(4):47-53. (In Russ.) Тарасов Р.С., Казанцев А.Н., Ануфриев А.И. и др. Хирургические факторы рестеноза внутренней сонной артерии после каротидной эндартерэктомии. *Кардиология и сердечно-сосудистая хирургия*. 2018;11(4):47-53. doi:10.17116/kardio201811447.
  46. Bakhmeteyev AS, Chekhonatskaya ML, Dvoenko OG, et al. The incidence of residual stenosis after carotid endarterectomy. *Bulletin of medical Internet conferences*. 2017;7(4):683. (In Russ.) Бажметьев А.С., Чехонацкая М.Л., Двоенко О.Г. и др. Встречаемость резидуального стеноза после каротидной эндартерэктомии. *Бюллетень медицинских интернет-конференций*. 2017;7(4):683.
  47. Cherednichenko YuV. Endovascular treatment of acute tandem occlusion of the left internal carotid and middle cerebral arteries as a complication of carotid endarterectomy. *Endovascular neurointerventional surgery*. 2019;30(4):68-78. (In Russ.) Чередищенко Ю.В. Эндovasкулярное лечение острой тандемной окклюзии левых внутренней сонной и средней мозговой артерий как осложнения каротидной эндартерэктомии. *Эндovasкулярная нейрорентгенохирургия*. 2019;30(4):68-78. doi:10.26683/2304-9359-2019-4(30)-68-78.
  48. Panfilov VA, Virgansky AO, Romanenko KV. Results of the application of the modified technique of eversion carotid endarterectomy in patients with widespread atherosclerotic lesion of the bifurcation of the common carotid artery. *Science of the Young (Eruditio Juvenium)*. 2021;9(3):415-24. (In Russ.) Панфилов В.А., Вирганский А.О., Романенко К.В. Результаты применения модифицированной методики эверсионной каротидной эндартерэктомии у пациентов с распространенным атеросклеротическим поражением бифуркации общей сонной артерии. *Наука молодых (Eruditio Juvenium)*. 2021;9(3):415-24. doi:10.23888/HMJ202193415-424.
  49. Pryamikov AD, Mironkov AB, Khripun AI. Surgical treatment of tandem stenoses of the extra and intracranial sections of the internal carotid artery. *Circulatory pathology and cardiac surgery*. 2021;25(3):20-6. (In Russ.) Прямыков А.Д., Миронков А.Б., Хрипун А.И. Хирургическое лечение тандемных стенозов экстраинтракраниальных отделов внутренней сонной артерии. *Патология кровообращения и кардиохирургия*. 2021;25(3):20-6. doi:10.21688/1681-3472-2021-3-20-26.
  50. Sapranov VL, Bendov DV, Ibragimov AN. Selection of the optimal strategy for surgical treatment of patients with concomitant atherosclerotic lesions of the carotid and coronary regions. *Scientific aspect*. 2021;4(2):484-9. (In Russ.) Сапранов В.Л., Бендов Д.В., Ибрагимов А.Н. Выбор оптимальной стратегии хирургического лечения пациентов с сочетанным атеросклеротическим поражением каротидного и коронарного бассейнов. *Научный аспект*. 2021;4(2):484-9.
  51. Tajibayev TK, Matkerimov AZH, Demeuov TN, et al. Predictors of stroke development after carotid revascularization. *Review. Bulletin of surgery of Kazakhstan*. 2021;68(3):39-43. (In Russ.) Таджибаев Т.К., Маткеримов А.Ж., Демеуов Т.Н. и др. Предикторы развития инсульта после ревазуляризации сонной артерии. *Обзор. Вестник хирургии Казахстана*. 2021;68(3):39-43. doi:10.35805/BSK202111039.
  52. Kazantsev AN, Tarasov RS, Burkov NN, Ganyukov VI. Hybrid revascularization of the brain and myocardium: stratification of the risk of hospital complications. *Angiology and Vascular Surgery*. 2020;26(2):118-23. (In Russ.) Казанцев А.Н., Тарасов Р.С., Бурков Н.Н., Ганюков В.И. Гибридная ревазуляризация головного мозга и миокарда: стратификация риска госпитальных осложнений. *Ангиология и сосудистая хирургия*. 2020;26(2):118-23. doi:10.33529/ANGIO2020212.
  53. Ismoilova AB, Sultanbaeva NMU, Abdurakhmanov AA, et al. Comparative efficiency of simultaneous and staged operations in patients with atherosclerotic lesions of the carotid and coronary arteries. *Pharmacoeconomics and pharmacoepidemiology*. 2021;14(2):263-9. (In Russ.) Исмоилова А.Б., Султанбаева Н.М.У., Абдурахманов А.А. и др. Сравнительная эффективность симультанных и этапных операций у пациентов с атеросклеротическим поражением сонных и коронарных артерий. *Фармакоэкономика. Современная фармакоэкономика и фармакоэпидемиология*. 2021;14(2):263-9. doi:10.17749/2070-4909/farmakoeconomika.2021.051.
  54. Tsygan NV, Sandalova OS, Kitachev KV, et al. Clinical types of postoperative cerebral dysfunction and postoperative cognitive improvement in reconstructive surgery on the carotid arteries. *Bulletin of the Russian Military Medical Academy*. 2020;S3:105-8. (In Russ.) Цыган Н.В., Сандалова О.С., Китачев К.В. и др. Клинические типы послеоперационной мозговой дисфункции и послеоперационное когнитивное улучшение при реконструктивных операциях на сонных артериях. *Вестник Российской Военно-медицинской академии*. 2020;S3:105-8. doi:10.32863/1682-7392-2020-3-71-105-108.
  55. Alekhan BG, Bockeria LA, Golukhova EZ, et al. Immediate and long-term results of stenting and carotid endarterectomy in patients with atherosclerotic lesions of the internal carotid artery. *Endovascular surgery*. 2021;8(1):27-36. (In Russ.) Аляхан Б.Г., Бокерия Л.А., Голухова Е.З. и др. Непосредственные и отдаленные результаты стентирования и каротидной эндартерэктомии у пациентов с атеросклеротическим поражением внутренней сонной артерии. *Эндovasкулярная хирургия*. 2021;8(1):27-36. doi:10.24183/2409-40802021-8-1-27-36.
  56. Vachev AN, Prozhoga MG, Dmitriev OV. Influence of systemic hemodynamics on retrograde pressure in the internal carotid artery during carotid endarterectomy. *Clinical physiology of blood circulation*. 2019;16(4):293-8. (In Russ.) Вачев А.Н., Прожого М.Г., Дмитриев О.В. Влияние системной гемодинамики на ретроградное давление во внутренней сонной артерии при выполнении операции каротидной эндартерэктомии. *Клиническая физиология кровообращения*. 2019;16(4):293-8. doi:10.24022/1814-6910-2019-16-4-293-298.
  57. Morchadze BD, Sigaev IYu, Darvish NAMA, et al. Immediate results of combined operations of carotid endarterectomy and coronary revascularization in patients over 70 years of age with multifocal lesions of the brachiocephalic and coronary arteries. *Bulletin NTSSSH them. A.N. Bakuleva RAMS. Cardiovascular diseases*. 2019;20(2):135-40. (In Russ.) Морчадзе Б.Д., Сигаев И.Ю., Дарвиш Н.А. М.А. и др. Непосредственные результаты сочетанных операций каротидной эндартерэктомии и коронарной ревазуляризации у больных старше 70 лет с мультифокальным поражением брахиоцефальных и коронарных артерий. *Бюллетень НЦССХ им. А.Н. Бакулева РАМН. Сердечно-сосудистые заболевания*. 2019;20(2):135-40. doi:10.24022/1810-0694-2019-20-2-135-140.
  58. Kazantsev AN. Personalized choice of the optimal strategy for surgical treatment of patients with combined lesions of the coronary bed and brachiocephalic arteries. *Siberian Medical Journal (Tomsk)*. 2017;32(1):74-8. (In Russ.) Казанцев А.Н. Персонализированный выбор оптимальной стратегии хирургического лечения пациентов с сочетанным поражением коронарного русла и брахиоцефальных артерий. *Сибирский медицинский журнал (г. Томск)*. 2017;32(1):74-8.
  59. Sigaev IYu, Shumilina MV, Darvish NAM, Kazaryan AV. A clinical case of successful emergency combined reconstructive surgery on the internal carotid artery in acute dissection and coronary artery bypass grafting. *Bulletin NTSSSH them. A.N. Bakuleva RAMS. Cardiovascular diseases*. 2018;19(6):856-62. (In Russ.) Сигаев И.Ю., Шумилина М.В., Дарвиш Н.А. М.А., Казарян А.В. Клинический случай успешного проведения экстренной сочетанной реконструктивной операции на внутренней сонной артерии при ее остром расслоении и коронарного шунтирования. *Бюллетень НЦССХ им. А.Н. Бакулева РАМН. Сердечно-сосудистые заболевания*. 2018;19(6):856-62. doi:10.24022/1810-0694-2018-19-6-856-862.
  60. Pyshkina LI, Abieva AR, Yasamanova AN, et al. Course of cerebrovascular pathology in patients with stenosing lesions of the carotid arteries. *Journal of Neurology and Psychiatry*. 2018;118(9-2):8-13. (In Russ.) Пышкина Л.И., Абиева А.Р., Ясаманова А.Н. и др. Течение цереброваскулярной патологии у больных со стенозирующим поражением сонных артерий. *Журнал неврологии и психиатрии им. С.С. Корсакова*. 2018;118(9-2):8-13. doi:10.17116/jnevro20181180928.
  61. Akchurin RS, Imaev TE, Pokidkin IA, et al. Hybrid surgical intervention in a patient with multi-storey atherosclerotic lesions of peripheral vessels: carotid endarterectomy with one-stage retrograde transcatheter stenting of bps, femoral-femoral shunting and stenting of the left external iliac artery (case report). *International Journal of Interventional Cardioangiology*. 2013;34:27-32. (In Russ.) Акчурин Р.С., Имаев Т.Э., Покидкин И.А. и др. Гибридное хирургическое вмешательство у пациента с многоэтажным атеросклеротическим поражением периферических сосудов: каротидная эндартерэктомия с одномоментным ретроградным транскатетерным стентированием бцс, бедренно-бедренным шунтированием и стентированием левой наружной подвздошной артерии (клинический случай). *Международный журнал интервенционной кардиоангиологии*. 2013;34:27-32.
  62. Glushkov NI, Ivanov MA, Zagorulko AA, et al. Choice of tactical approaches for combined lesions of the coronary and carotid beds of atherosclerotic genesis. *Preventive and clinical medicine*. 2019;72(3):53-9. (In Russ.) Глушков Н.И., Иванов М.А., Загорюлько А.А. и др. Выбор тактических подходов при сочетанном поражении коронарного и каротидного русла атеросклеротического генеза. *Профилактическая и клиническая медицина*. 2019;72(3):53-9.
  63. Ignatenko PV, Gostev AA, Novikova OA, et al. Dynamics of hemodynamic parameters in different types of carotid endarterectomy in the immediate and late postoperative period in patients with stenosing carotid atherosclerosis. *Cardiovascular Therapy and Prevention*. 2020;19(5):2381. (In Russ.) Игнатенко П.В., Гостев А.А., Новикова О.А. и др. Динамика гемодинамических параметров при различных видах каротидной эндартерэктомии в ближайшем и отдаленном послеоперационном периоде у пациентов со стенозирующим каротидным атеросклерозом. *Кардиоваскулярная терапия и профилактика*. 2020;19(5):2381. doi:10.15829/1728-8800-2020-2381.