© Коллектив авторов, 2021
УДК 616.65:616.13-089
DOI 10.21886/2308-6424-2021-9-3-32-43
ISSN 2308-6424

Варианты кровоснабжения простаты при выполнении суперселективной эмболизации простатических артерий

Сергей А. Капранов [1], Антон Г. Златовратский [2], Валерий К. Карпов [3], Борис М. Шапаров [3], Армаис А. Камалов [3]

[1] *ФГАОУ ВО «Российский национальный исследовательский медицинский университет имени Н.И. Пирогова» Минздрава России*
117997, Россия, г. Москва, ул. Островитянова, д. 1

[2] *ГБУЗ города Москвы «Городская клиническая больница №31 Департамента здравоохранения города Москвы»*
119415, Россия, г. Москва, ул. Лобачевского, д. 42

[3] *ФГБОУ ВО «Московский государственный университет имени М.В. Ломоносова»*
119991, Россия, г. Москва, Ленинские горы, д. 1

Введение. Артерии малого таза могут иметь сложную анатомию, разные варианты отхождения, а также анастомозы с другими ветвями внутренней подвздошной артерии (ВПА). Этим обусловлена техническая сложность идентификации и катетеризации простатических артерий (ПА), а также возможность развития осложнений, связанных с нецелевой эмболизацией анастомозов простатических артерий.

Цель исследования. Провести анализ наиболее распространённых вариантов кровоснабжения простаты и оценить эффективность способов идентификации простатических артерий.

Материалы и методы. В исследование включено 168 пациентов. Для катетеризации простатических артерий применяли микропроводники 4 – 5 Fr и микрокатетеры 2 – 2,8 Fr, для эмболизации – гидрогелевые микросферы диаметром 100 – 300 µm и 300 – 500 µm, а также микрочастицы ПВА диаметром от 100 до 500 µm. На предоперационном этапе для определения типа ангиоархитектоники простаты выполняли МСКТ-ангиографию органов малого таза.

Результаты. Применение предоперационной МСКТ-ангиографии в сочетании с интраоперационной цифровой субтракционной ангиографией позволило определить варианты отхождения простатической артерии и идентифицировать их анастомозы у 100% пациентов (336 тазовых сторон). Одна простатическая артерия выявлена в 91,4% (307) тазовых сторон, две независимые ПА в 8,6% (29) случаев. Симметричный вариант отхождения простатических артерий с обеих сторон выявлен у 14,3% (24) пациентов, у остальных 85,7% (144) пациентов выявлена асимметричность с двух сторон. Отсутствие анастомозов простатических артерий выявлено в 75,5% (254) тазовых сторон, в 24,4% (82) тазовых сторон были выявлены анастомозы. Междолевые внутрипростатические анастомозы найдены в 10,1% (34) тазовых сторон, сообщение с *a. dorsalis penis* выявлено в 8% (27) случаев, с ректальными артериями – в 5,3% (18) тазовых сторон и с артериями мочевого пузыря в 3,6% (12) случаев. На основе анализа ангиоархитектоники малого таза у 168 пациентов предложена анатомическая классификация отхождения простатических артерий.

Заключение. Суперселективная эмболизация артерий предстательной железы – это малоинвазивный способ лечения гиперплазии простаты, обладающий высоким профилем безопасности. Артерии малого таза имеют крайне сложную анатомию, разные варианты отхождения, а также анастомозы с другими ветвями внутренней подвздошной артерии, что осложняет выполнение суперселективной эмболизации простатических артерий. Сочетание предоперационной МСКТ и интраоперационной цифровой субтракционной ангиографии позволяет идентифицировать простатическую артерию и её анастомозы в большинстве случаев.

Ключевые слова: *гиперплазия простаты; минимально-инвазивные хирургические методы (МИХМ); эмболизация артерий простаты (ЭАП); суперселективная эмболизация; простатические артерии*

Финансирование. Исследование не имело спонсорской поддержки. **Конфликт интересов.** Авторы заявляют об отсутствии конфликта интересов. **Этическое одобрение.** Исследование одобрено этическим комитетом ГБУЗ Городская клиническая больница №31 ДЗМ (Протокол № 4/13 от 25 января 2013 года). **Информированное согласие.** Все пациенты подписали информированное согласие на участие в исследовании.

Вклад авторов: Сергей А. Капранов, Армаис А. Камалов – разработка дизайна исследования, научное редактирование; Антон Г. Златовратский, Валерий К. Карпов – получение, анализ и интерпретация данных; Борис М. Шапаров – обзор публикаций, написание текста рукописи.
Поступила в редакцию: 14.04.2021. **Принята к публикации:** 13.07.2021. **Опубликована:** 26.09.2021.
Автор для связи: Шапаров Борис Мурадинович; тел.: +7 (925) 371-91-07; e-mail: uroboris@mail.ru
Для цитирования: Капранов С.А., Златовратский А.Г., Карпов В.К., Шапаров Б.М., Камалов А.А. Варианты кровоснабжения простаты при выполнении суперселективной эмболизации простатических артерий. Вестник урологии. 2021;9(3):32-43. DOI: 10.21886/2308-6424-2021-9-3-32-43

Types of the prostate blood supply during super-selective embolization of prostatic arteries

Sergey A. Kapranov [1], Anton G. Zlatovratskiy [2], Valery K. Karpov [3], Boris M. Shaparov [3], Armais A. Kamalov [3]

[1] *Pirogov Russian National Research Medical University (Pirogov Medical University)*
117997, Russian Federation, Moscow, 1 Ostrovityanova st.

[2] *City Clinical Hospital No. [31] – Moscow Healthcare Department*
119415, Russiam Federation, Moscow, 42 Lobachevsky st.

[3] *Lomonosov Moscow State University*
119991, Russian Federation, Moscow, 1 Leninskie gory

Introduction. Pelvic arteries have various anatomy and anastomoses with other branches of the internal iliac artery (IIA). This explains the technical complexity of identification and catheterization of prostatic arteries (PA), as well as the possibility of complications associated with non-target embolization of prostatic artery anastomoses.

Purpose of the study. To analyze the most common variants of prostate blood supply and evaluate the effectiveness of methods for identifying prostatic arteries.

Materials and methods. The study included 168 patients treated from 2013 to 2021. For catheterization of the prostatic arteries, 4 – 5 Fr microconductors and 2 – 2.8 Fr microcatheters were used. For embolization, hydrogel microspheres with a diameter of 100 – 300 µm and 300 – 500 µm were used, as well as PVA microparticles with a diameter of 100 – 500 µm. Preoperatively multi-sliced computed tomography (MSCT) angiography of the pelvic organs was performed to determine the type of prostatic angioarchitectonics.

Results. The use of preoperative MSCT angiography in combination with intraoperative digital subtraction angiography made it possible to determine the variations of prostatic artery divergence and identify their anastomoses in 100% of patients (336 pelvic sides). One prostatic artery was detected in 91.4% (307) of the pelvic sides. two independent pAs in 8.6% (29) of cases. Symmetrical anatomy of the prostatic arteries on both sides was revealed in 14.3% (24) patients, the remaining 85.7% (144) patients showed asymmetry on both sides. The absence of prostatic arteries anastomoses was detected in 75.5% (254) of the pelvic sides, and in 24.4% (82) of the pelvic sides, anastomoses were detected. Interlobar intraprostatic anastomoses were found in 10.1% (34) of the pelvic sides, communication with *a. dorsalis penis* was detected in 8% (27) of cases, with rectal arteries in 5.3% (18) of the pelvic sides and with urinary bladder arteries in 3.6% (12) of cases. Based on the analysis of the small pelvis angioarchitectonics in 168 patients, an anatomical classification of the prostatic arteries anatomy was proposed.

Conclusion. Super-selective embolization of the prostatic arteries is a contemporary minimally invasive method of prostatic hyperplasia treatment with a high safety profile. The pelvic arteries have extremely various anatomy, as well as anastomoses with other branches of the internal iliac artery, which complicates the implementation of super-selective embolization of prostatic arteries. The combination of preoperative MSCT and intraoperative digital subtraction angiography makes it possible to identify the prostatic artery and its anastomoses in most cases.

Keywords: *benign prostatic hyperplasia; minimally invasive surgical methods (MISM); prostatic artery embolization (PAE); super-selective embolization; prostatic arteries*

Financing. The study was not sponsored. **Conflict of interests.** The authors declare no conflicts of interest. **Ethical approval.** The study was approved by the Ethics Committee of City Clinical Hospital No. 31 – Moscow Healthcare Department (Protocol No. 4/13 dated January 25, 2013). **Informed consent.** All patients signed informed consent to participate in the study.

Authors' contributions: Sergey A. Kapranov, Armais A. Kamalov – research design development, scientific editing; Anton G. Zlatovratsky, Valery K. Karpov – data acquisition, analysis, and interpretation; Boris M. Shaparov – review of publications on the research topic, writing the manuscript's text.
Received: 04/14/2021. **Accepted:** 07/13/2021. **Published:** 09/26/2021.
For correspondence: Shaparov Boris Muradinovich; tel.: +7 (925) 371-91-07; e-mail: uroboris@mail.ru
For citation: Kapranov S.A., Zlatovratsky A.G., Karpov V.K., Shaparov B.M., Kamalov A.A. Types of the prostate blood supply during super-selective embolization of prostatic arteries. Vestn. Urol. 2021;9(3):32-43. (In Russ.). DOI: 10.21886/2308-6424-2021-9-3-32-43

Введение

Гиперплазия простаты (Доброкачественная гиперплазия предстательной железы; ДГПЖ) – это широко распространённое социально значимое заболевание, которым страдают около 50% мужчин в возрасте 60 лет и почти 90% в возрасте 85 лет. Суперселективная эмболизация артерий предстательной железы (эмболизация артерий простаты; ЭАП) – эффективный и безопасный рентгенэндоваскулярный метод лечения гиперплазии простаты. Данная методика описана в клинических рекомендациях Министерства здравоохранения РФ по лечению ДГПЖ и рекомендована к применению в США и Европе [1, 2, 3, 4].

Артерии малого таза могут иметь сложную анатомию, разные варианты отхождения, а также анастомозы с другими ветвями внутренней подвздошной артерии (ВПА). Этим обусловлена техническая сложность идентификации и катетеризации простатических артерий (ПА), а также возможность развития осложнений, связанных с нецелевой эмболизацией анастомозов простатических артерий и избыточной лучевой нагрузкой.

На основании своего опыта использования данного метода лечения у 168 пациентов, мы поставили своей ***целью*** провести анализ наиболее распространённых вариантов кровоснабжения простаты и оценить эффективность способов идентификации простатических артерий.

Материалы и методы

За период с 2013 по 2020 годы ЭАП была выполнена 168 пациентам с гиперплазией простаты. Все операции были выполнены одной опытной хирургической бригадой. Для катетеризации простатических артерий применялись микропроводники 4 – 5 Fr и микрокатетеры 2 – 2,8 Fr. Для эмболизации использовали гидрогелевые микросферы диаметром 100 – 300 µm и 300 – 500 µm, а также микрочастицы ПВА диаметром от 100 до 500 µm.

Алгоритм предоперационного обследования включал в себя ТРУЗИ простаты, УЗИ мочевого пузыря с определением объёма остаточной мочи, определение уровня ПСА крови, урофлоуметрию, применение опросников I-PSS и QoL.

На предоперационном этапе для определения типа ангиоархитектоники простаты выполнялась МСКТ-ангиография органов малого таза. Конусно-лучевая КТ не применялась. На этапе освоения методики использовали алгоритм PROVISO и установку ориентировочного уретрального катетера. При необходимости применялось внутриартериальное введение микродоз вазодилататоров и разобщение анастомозов с помощью микроспирали.

Противопоказаниями к применению ЭАП были лекарственная непереносимость рентгенконтрастного препарата, а также выраженный атеросклероз и сосудистые аномалии развития в области бифуркации аорты, наружной и внутренней подвздошных артерий.

Методы статистического анализа. Полученные результаты вносили в электронную базу данных в программе MS Excel. Использованы методы расчёта описательных статистик: частоты для качественных показателей, среднее, стандартное отклонение, минимальное и максимальное значения для количественных показателей. Статистическую обработку данных выполняли в программе IBM SPSS Statistics 25.

Результаты

Применение предоперационной МСКТ-ангиографии в сочетании с интраоперационной цифровой субтракционной ангиографией позволило определить варианты отхождения простатической артерии у всех пациентов (168 пациентов, 336 сторон мужского таза). Одна простатическая артерия выявлена в 91,4% (307) тазовых сторон, две независимые ПА в 8,6% (29) случаев. Симметричный вариант отхождения простатических артерий с обеих сторон выявлен у 14,3% (24) пациентов, у остальных 85,7% (144) пациентов выявлена асимметричность с двух сторон.

Наиболее частым вариантом отхождения ПА была внутренняя срамная артерия (30,9%), за которой следовали передняя порция внутренней подвздошной артерии (27,9), нижняя ягодичная артерия (17,2%) и запирательная артерия (14,3%). Более редкими анатомическими вариантами была средняя прямокишечная артерия (5,4%) и верхняя пузырная артерия (2,3%) и др. (табл. 1).

Применение предоперационной МСКТ-ангиографии в сочетании с интраоперационной

Таблица 1. Варианты отхождения простатических артерий по С.А. Капранову [5]
Table 1. Variants of the prostatic artery discharge according to S.A. Kapranov [5]

Тип кровоснабжения *Blood supply type*	Частота встречаемости, n (%) *Frequency, n (%)*
Тип I – a. prostatica от передней порции a. iliaca interna *Type I – a. prostatica from anterior portion of a. iliaca interna*	47 (27,9)
Тип II – a. prostatica от a. obturatoria *Type II – a. prostatica from a. obturatoria*	24 (14,3)
Тип III – a. prostatica от a. glutea inferior *Type III – a. prostatica from a. glutea inferior*	29 (17,2)
Тип IV – a. prostatica от a. pudenda interna *Type IV – a. prostatica from a. pudenda interna*	52 (30,9)
Тип V – a. prostatica от a. rectalis media *Type V – a. prostatica from a. rectalis media*	9 (5,4)
Тип VI – a. prostatica от a.vesicalis superior *Type VI – a. prostatica from a. vesicalis superior*	4 (2,3)
Тип VII – Другие *Type VII – Other*	3 (1,8)

цифровой субтракционной ангиографией позволило идентифицировать анастомозы простатической артерии с другими артериями малого таза у всех пациентов (168 пациентов, 336 сторон мужского таза). Отсутствие анастомозов простатических артерий выявлено в 75,5% (254) тазовых сторон, в 24,4% (82) тазовых сторон были выявлены анастомозы. Междолевые внутрипростатические анастомозы найдены в 10,1% (34) тазовых сторон, сообщение с *a. dorsalis penis* выявлено в 8% (27) случаев, с ректальными артериями – в 5,3% (18) тазовых сторон и с артериями мочевого пузыря – в 3,6% (12) случаев.

Билатеральная эмболизация простатических артерий была успешно выполнена в 146 (86,9%) случаях, у 22 (13,1%) больных в связи с анатомическими особенностями была выполнена унилатеральная ЭАП. Селективная эмболизация простатических артерий была применена в 17 случаях (10,1%), классическая суперселективная ЭАП выполнена в 67 случаях (39,9%), PErFecTED-эмболизация была успешно выполнена 84 пациентам (50%).

Наиболее частым осложнением ЭАП в раннем послеоперационном периоде была острая задержка мочи (ОЗМ): 28 (16,6%) пациентов, из которых 11 (6,5%) потребовалось выполнение троакарной цистостомии, а у 17 (10,2%) ОЗМ была разрешена на фоне консервативной терапии. В 23 (14,2%) случаях были выявлены осложнения, ассоциированные с непреднамеренной эмболизацией анастомозов простатических артерий, такие как боль в прямой кишке и / или появление прожилок крови в стуле (у 19 (11,3%) пациентов) и появление трофических язв на головке полового члена (5 (2,8%) пациентов).

Обсуждение

Ангиоархитектоника малого таза. Для улучшения эффективности и снижения количества осложнений суперселективной эмболизации артерий предстательной железы необходимо детальное понимание ангиоархитектоники малого таза. Органы малого таза кровоснабжаются ветвями внутренней подвздошной артерии (ВПА). Обычно это короткая (около 3 – 4 см в длину) артерия, которая разветвляется на два больших ствола – передний и задний, – дальнейшее разветвление которых очень вариабельно. Как правило, задний ствол даёт начало верхней ягодичной (*a. glutea superior*), подвздошно-поясничной (*a. iliolumbalis*) и боковым крестцовым артериям (*a. sacralis lateralis*). От переднего ствола отходят верхняя (*a. vesicalis superior*) и нижняя (НПА, *a. vesicalis inferior*) пузырные артерии, запирательная артерия (*a. obturatorius*), средняя прямокишечная (*a. rectalis media*), нижняя ягодичная (*a. glutea inferior*) и внутренняя половая (*a. pudenda interna*) артерии. Простатические артерии (ПА, *a. prostatica*) могут иметь множество вариантов отхождения, различаться по своему количеству и особенностям строения [6].

По данным T. Bilhim et al. [7] при изучении анатомии простатических артерий в группе из 75 пациентов наиболее частым вариантом отхождения *a. prostatica* было отхождение общим стволом с *a. vesicalis inferior* (везикопростатический ствол, *tr. vesicoprostatici*) от средней трети *a. pudenda interna* (34,1%). Далее по частоте встречаемости расположились отхождение общим стволом с *a. vesicalis superior* (20,1%), отхождение от общего ягодично-полового ствола (17,8%), от *a. obturatorius* (12,6%) и отхождение общим стволом

с *a. rectalis media* (8,4%). Редким вариантом были нижняя ягодичная артерия (3,7%), добавочная половая артерия (1,9%) и верхняя ягодичная артерия (1,4%).

На основе анализа ангиоархитектоники малого таза у 173 пациентов A.M. de Assis et al. [8] под руководством F.C. Carnevale предложили анатомическую классификацию отхождения простатических артерий (табл. 2).

D. Maclean et al. [9] при анализе КТ-ангиографий малого таза у 110 пациентов сообщили о том, что только 48,2% (53/110) из них имели одинаковую конфигурацию артерий простаты с обеих сторон. Анализ ангиоархитектоники малого таза показал применимость классификации по Carnevale в клинической практике (табл. 3; рис. 1).

Таблица 2. Анатомическая классификация отхождения простатических артерий по F.C. Carnevale [8]
Table 2. Anatomical classification of the prostatic artery discharge according to F.C. Carnevale [8]

Тип кровоснабжения *Blood supply type*	Частота встречаемости, % *Frequency, %*
Тип I – Везикопростатический ствол исходящий из передней порции ВПА в общем стволе с a. vesicalis superior *Type I – Vesico-prostatic trunk emanating from the anterior portion of the AII in the common trunk with the a. vesicalis superior*	28,7
Тип II – Везикопростатический ствол исходящий из передней порции ВПА ниже верхней пузырной артерии вместе с ягодично-половым стволом *Type II – Vesico-prostatic trunk emanating from the anterior portion of the VPA below the a. vesicalis superior together with the gluteo-pudendal trunk*	14,7
Тип III – Везикопростатический ствол исходящий из a. obturatorius *Type III – Vesico-prostatic trunk emanating from a. obturatorius*	18,9
Тип IV – Везикопростатический ствол исходящий из a. pudenda interna *Type IV – Vesico-prostatic trunk emanating from a. pudenda interna*	31,1
Тип V – Прочие варианты отхождения артерий *Type V – Other variants of arterial discharge*	5,6

Примечания: ВПА – внутренняя подвздошная артерия.
Notes: *AII – a. iliaca interna .*

Таблица 3. Частота встречаемости анатомических типов простатической артерии по F.C. Carnevale [9]
Table 3. Occurrence frequency of the prostatic artery anatomical types according to F.C. Carnevale [9]

Тип по Assis Assis type	Частота встречаемости, % Frequency, %
Тип I *Type I*	17,7
Тип II *Type II*	22,7
Тип III *Type III*	19,1
Тип IV *Type IV*	36,4
Тип V *Type V*	4,1

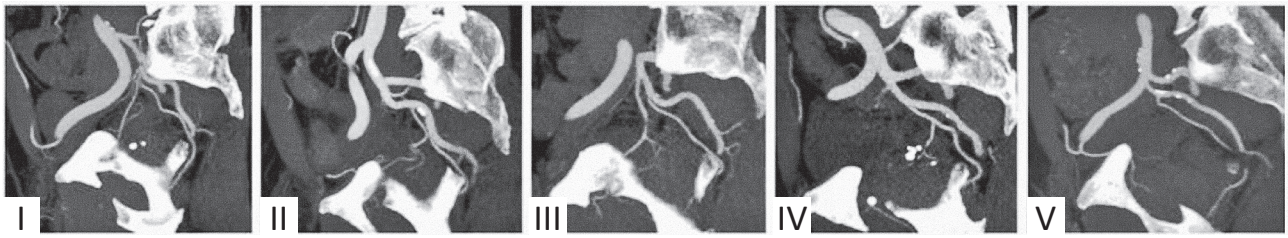

Рисунок 1. Анатомические варианты происхождения простатической артерии по F.C. Carnevale – типы I – V. Тип V в рассматриваемом случае – отхождение простатической артерии от запирательной артерии, исходящей из наружной подвздошной артерии [9]
Figure 1. *Anatomical variants of the prostatic artery origin according to F.C. Carnevale, types I – V. Type V in this case – the a. prostatica arises from the a. obturatoria, which emanaties from the a. iliaca externa [9]*

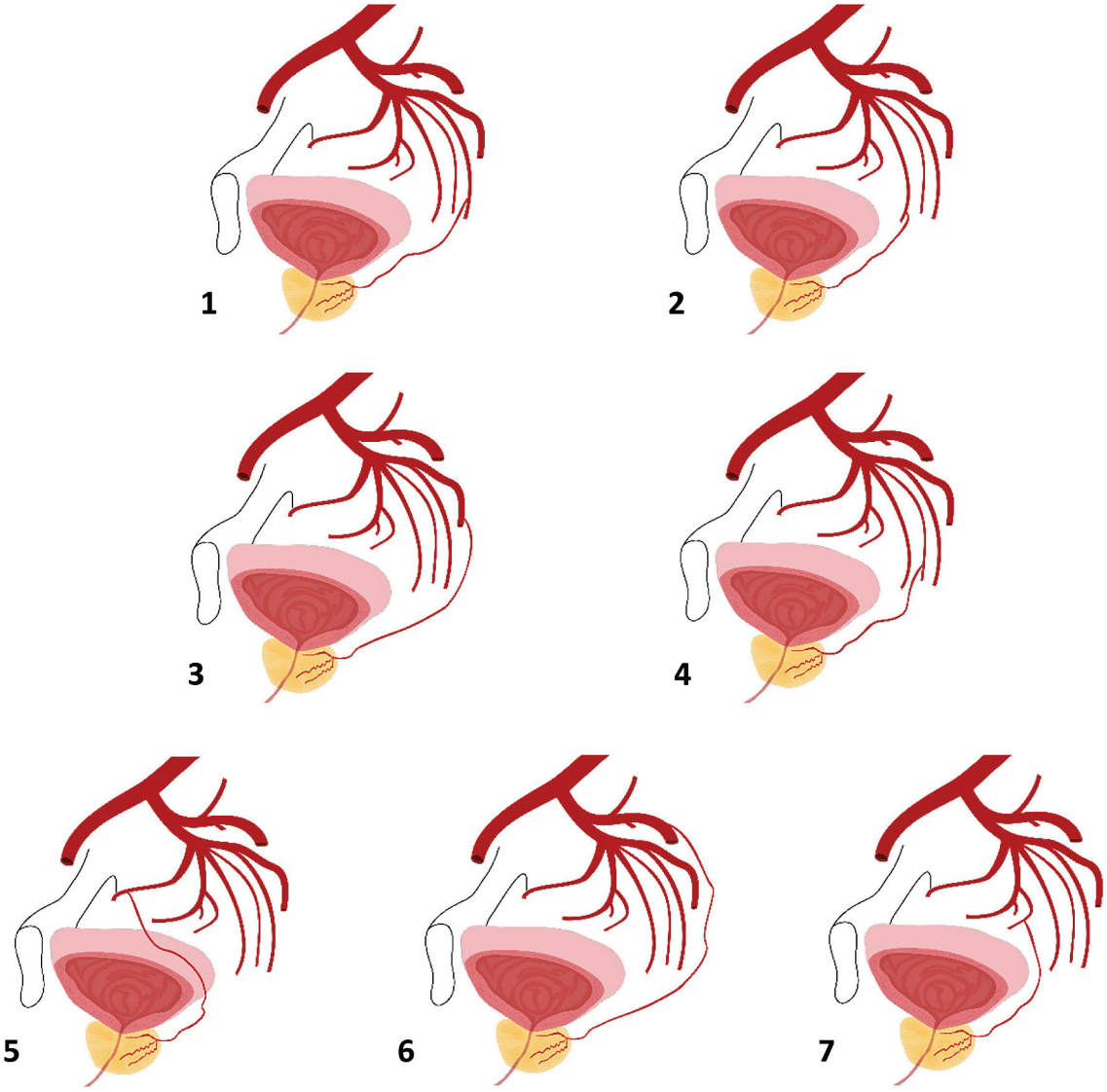

Рисунок 2. Варианты анатомии простатических артерий: 1) a. prostatica от a. pudenda interna, 2) a. prostatica от a. vesicalis inferior, 3) a. prostatica от a. glutea inferior, 4) a. prostatica от a. rectalis media, 5) a. prostatica от a. obturatoria, 6) a. prostatica от a. glutea superior, 7) a. prostatica от a. vesicalis superior [5]

Figure 2. *Variants of the prostatic arteries anatomy: 1) a. prostatica from a. pudenda interna, 2) a. prostatica from a. vesicalis inferior, 3) a. prostatica from a. glutea inferior, 4) a. prostatica from a. rectalis media, 5) a. prostatica from a. obturatoria, 6) a. prostatica from a. glutea superior, 7) a. prostatica from a. vesicalis superior [5]*

С.А. Капранов и соавт. [5] выделили 7 типов отхождения простатических артерий. Тип I: ПА берет своё начало от передней порции внутренней подвздошной артерии; Тип II: ПА отходит от запирательной артерии; Тип III: ПА отходит от ягодичной артерии; Тип IV: ПА берет своё начало от внутренней срамной артерии; Тип V: ПА отходит от средней прямокишечной артерии. Другие варианты отхождения простатической артерии были объединены в тип VI – VII (рис. 2). Состоятельность этой классификации была подтверждена практическими наблюдениями [10, 11, 12].

Кровоснабжение простаты обычно осуществляется двумя основными артериальными ветвями, а именно переднемедиальной или краниальной ветвью, которая питает центральную часть железы, включая среднюю долю, и заднебоковой или каудальной ветвью, которая кровоснабжает периферическую зону и верхушку (рис. 3). В большинстве случаев эти две ветви происходят из общего ствола, однако они могут возникнуть из независимых источников, что имеет важные технические последствия. T. Bilhim et al. [7] в своём наблюдении выявили одну простатическую артерию в 57% случаев и две независимых простатических артерий в остальных 43%.

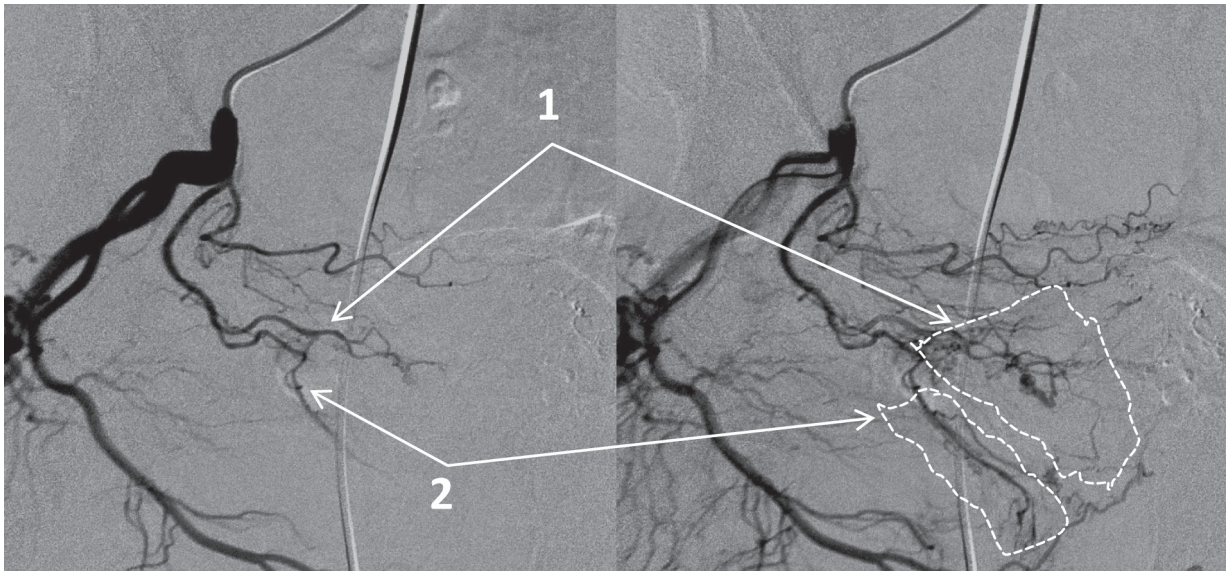

Рисунок 3. Краниальный простатический ствол (1) и каудальный простатический ствол (2), зоны их кровоснабжения
Figure 3. *The cranial prostatic trunk (1) and the caudal prostatic trunk (2), areas of their blood supply*

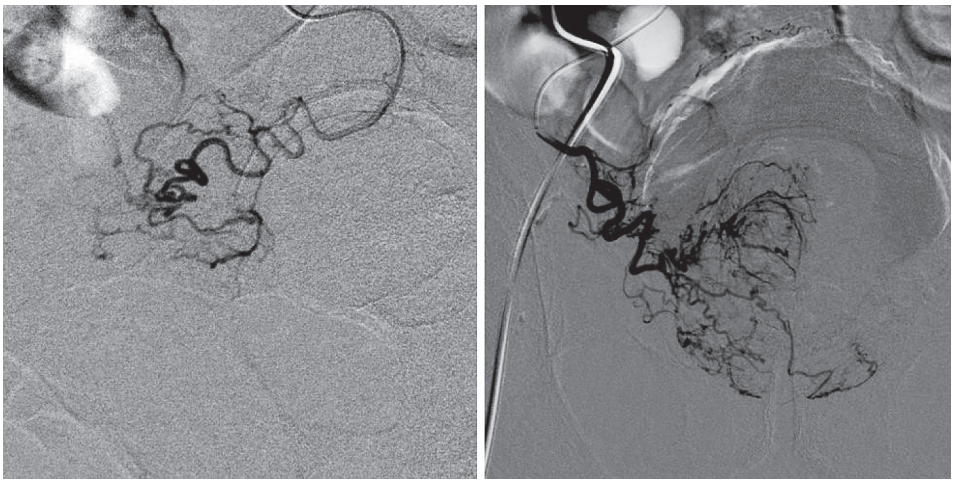

Рисунок 4. Выраженная извитость простатических артерий
Figure 4. *The severe tortuosity of the prostatic arteries*

Сами простатические артерии могут иметь выраженную извитость, а также быть поражены атеросклеротическими бляшками (рис. 4). G.F. Enderlein et al. [13] при анализе предоперационных КТ-ангиограмм и результатов ЭАП у 104 пациентов с гиперплазией простаты сообщили об увеличении потребности в рентгенконтрастном препарате и большем времени рентгеноскопии в группе пациентов с выраженной извитостью артерий малого таза. Также авторы отметили ухудшение технических результатов в группе пациентов с атеросклеротическим поражением устьев простатических артерий.

Анастомозы простатических артерий. Простатические артерии имеют анастомозы с другими артериями органов малого таза в 57% случаев [6]. Большинство из этих анастомозов характеризуются низкой текучестью и идентифицируются на ангиограмме только при инъекции рентгенконтрастного препарата под давлением. Однако некоторые из анастомозов могут быть клинически значимыми ввиду гемодинамической проходимости и сообщения с пузырными артериями, прямокишечными артериями, артериями полового члена и концевыми разветвлениями внутренней половой и запирательной артерии. Также возможно наличие внутрипростатических междолевых артериальных анастомозов [14] (рис. 5 – 8).

Нецелевая миграция эмболизационного препарата через эти анастомозы, а также ретроградный сброс эмболизационных частиц обусловливают клинические проявления данной группы осложнений.

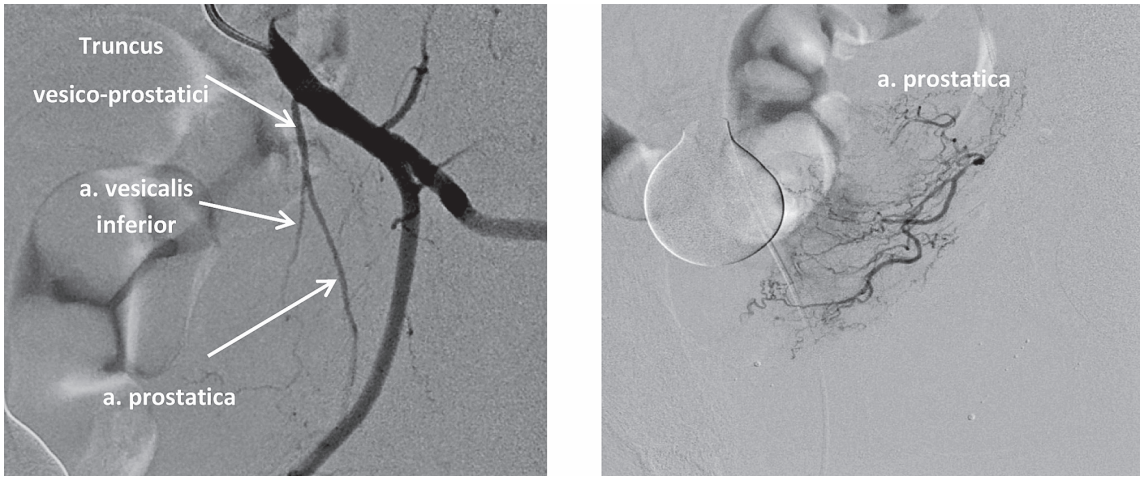

Рисунок 5. Анастомозирование простатической артерии с нижней пузырной артерией. Суперселективная катетеризация ПА
Figure 5. *Anastomosis of the prostatic artery with the inferior vesical artery. The super-selective catheterization of the prostatic artery*

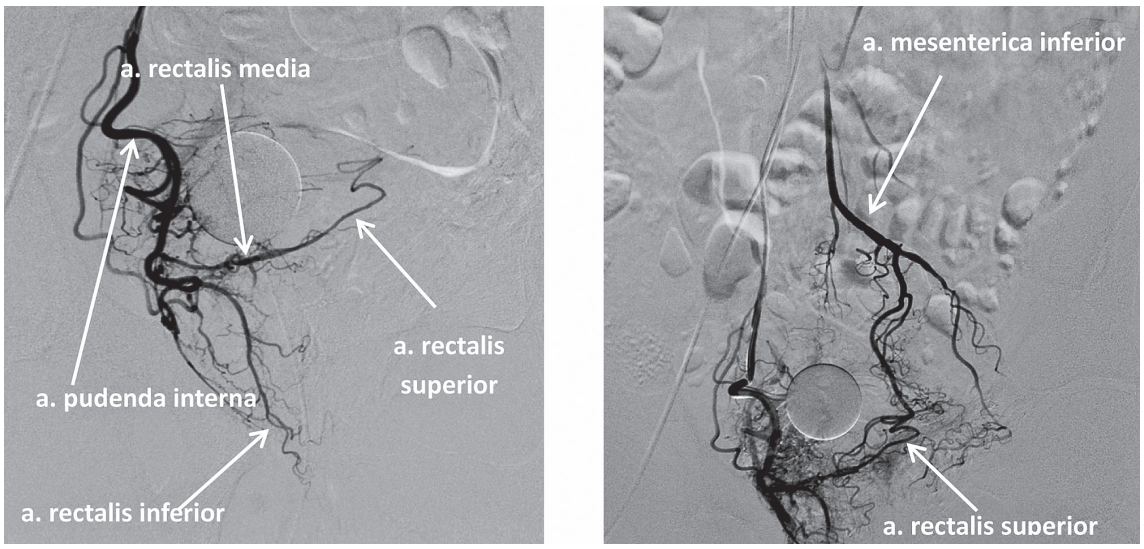

Рисунок 6. Анастомозирование простатической артерии с прямокишечными артериями
Figure 6. *Anastomosis of the prostatic artery with the rectal arteries*

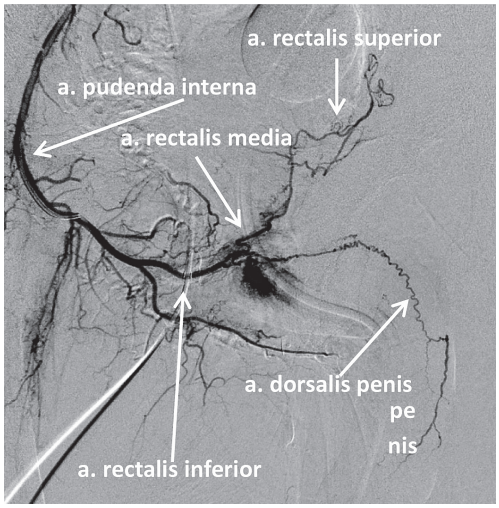

Рисунок 7. Анастомозирование простатической артерии с a. dorsalis penis
Figure 7. *Anastomosis of the prostatic artery with the dorsal penile artery*

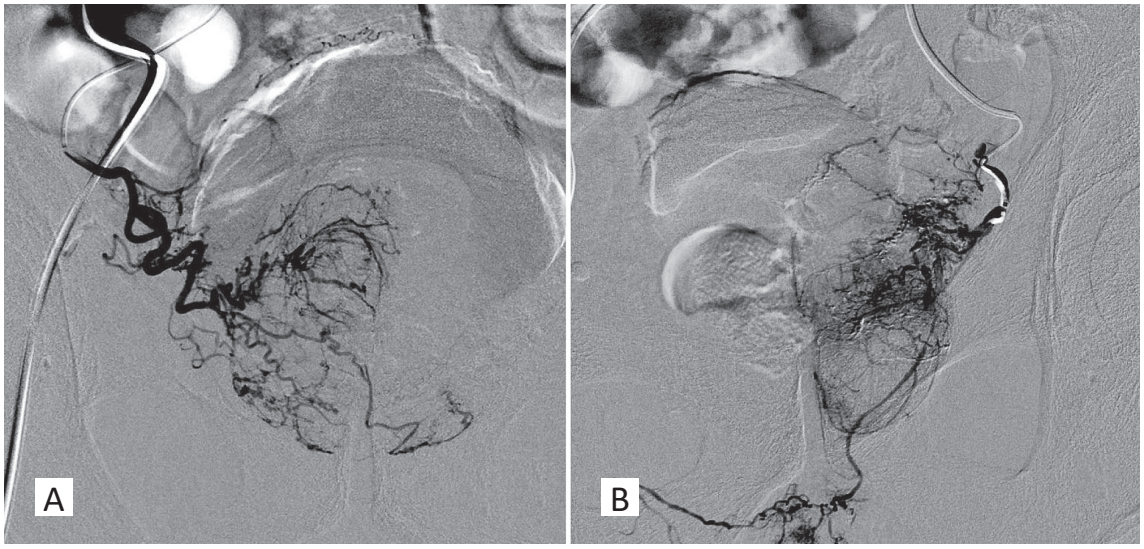

Рисунок 8. Внутрипростатический междолевой анастомоз (А) и анастомоз a. prostatica с ветвями a. pudenda interna (B)
Figure 8. *The intraprostatic interlobar anastomosis (A) and anastomosis of the prostatic artery with branches internal pudendal artery (B)*

Правильная предоперационная подготовка, планирование этапов операции и рациональная интраоперационная тактика позволяют улучшить результаты выполнения суперселективной эмболизации простатических артерий, а также избежать возможных осложнений.

Методы визуализации и навигации. Чрезвычайно сложная ангиоархитектоника малого таза, вариабельность отхождения простатических артерий, а также наличие анастомозов с другими артериями значительно затрудняют выполнение суперселективной эмболизации артерий предстательной железы. Поэтому для повышения эффективности и безопасности ЭАП большое значение имеет применение методов пред- и интраоперационной визуализации.

Для облегчения интраоперационной рентгеннавигации может быть применён алгоритм идентификации простатических артерий PROVISO (*a. pudenda interna* – внутренняя срамная артерия, a. rectalis media – средняя прямокишечная артерия, *a. obturatoria* – запирательная артерия, *a. vesicalis Inferior* – нижняя пузырная артерия, *a. vesicalis superior* – верхняя пузырная артерия и *oblique view* – косая проекция). На этапе освоения ЭАП также может использоваться установка ориентировочного уретрального катетера, баллон которого раздут разведённым рентгенконтрастным препаратом [9, 15] (рис. 9).

Предоперационная визуализация с помощью МСКТ- и МРТ-ангиографии малого таза позволяет сократить длительность операции и время флюороскопии. D. Maclean et al. [8] сообщают об опыте сопоставления МСКТ-ангиографии с интраоперационной цифровой субтракционной ангиографией в группе из 110 пациентов. Простатическая артерия была успешно идентифицирована в 97,3% случаев. В отношении идентификации анастомозов МСКТ-ангиография продемонстрировала чувствительность в 59,0% и специфичность – в 94,2%. По данным A.Y. Kim et al. [16] с помощью МРТ-ангиографии удалось идентифицировать ПА в 79,4% случаев, в 87% случаев из них удалось правильно определить вариант отхождения простатической артерии.

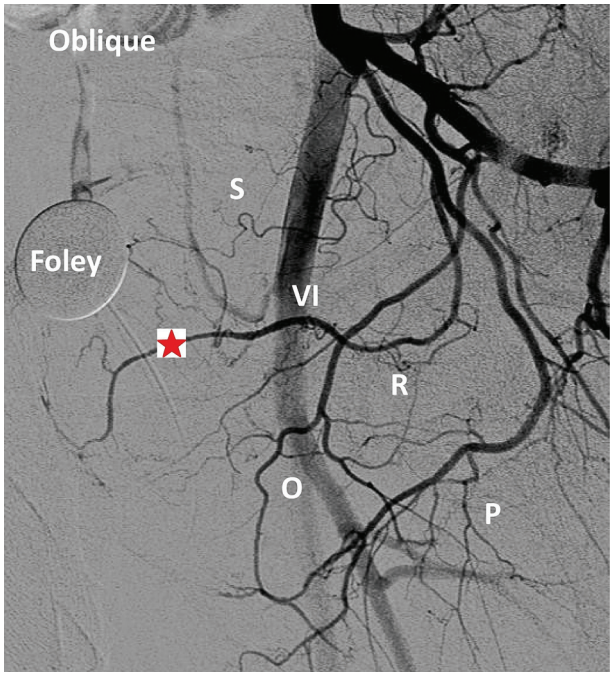

Рисунок 9. Идентификация простатических артерий по алгоритму PROVISO
Figure 9. *Identification of the prostatic arteries using the PROVISO algorithm*

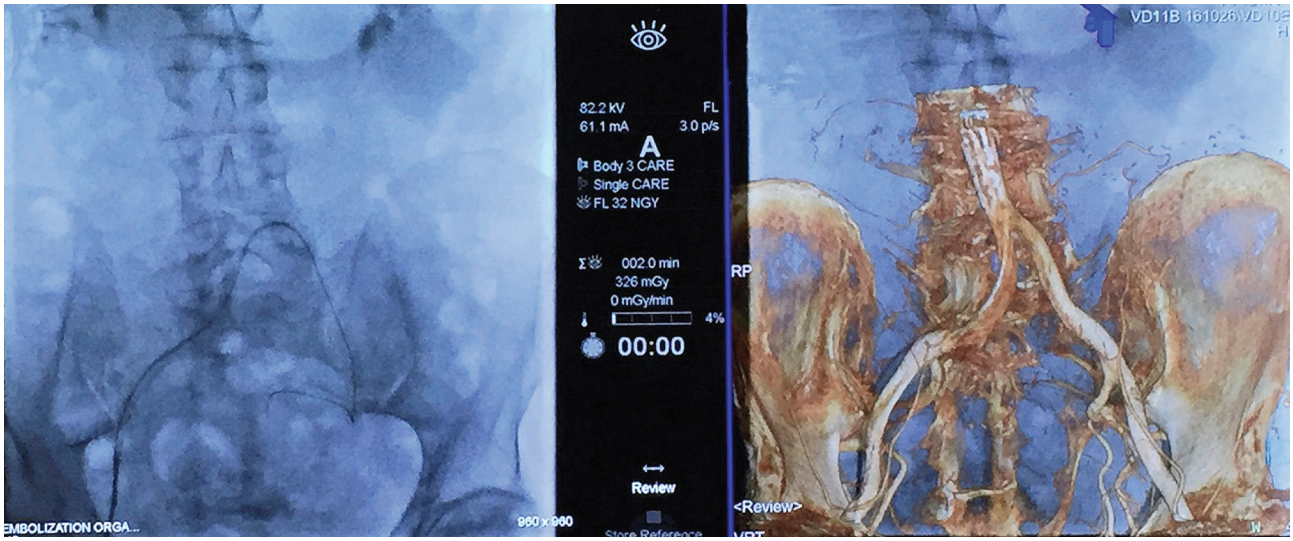

Рисунок 10. Параллельное интраоперационное применение рентгеноскопии и конусно-лучевой КТ с трёхмерным моделированием для визуализации ангиоархитектоники малого таза

Figure 10. *The parallel intraoperative application of fluoroscopy and cone-beam computed tomography with 3D-modeling for visualization of pelvic angioarchitectonics*

Интраоперационное применение плоскодетекторной (ПДКТ) и конусно-лучевой компьютерной томографии увеличивает лучевую нагрузку на пациента, но позволяет более эффективно визуализировать анастомозы простатической артерии за счёт комбинирования КТ и таргетного контрастирования (рис. 10). В исследовании M.Q. Wang et al. [17] с участием 148 пациентов применение конусно-лучевой КТ позволило идентифицировать отхождение простатической артерии в 94,7% случаев и выявить её анастомозы у 97,0% пациентов. Конусно-лучевая КТ позволила получить клинически значимую информацию, которая не была доступна при цифровой субтракционной ангиографии у 90 из 148 (60,8%) пациентов. С.Г. Винцковский и соавт. [18] сообщили об успешном выполнении ЭАП в группе из 47 пациентов, у 19-ти из которых интраоперационно применяли плоскодетекторную компьютерную томографию. На фоне увеличения эффективной дозы излучения в группе ПДКТ было отмечено улучшение интраоперационной рентгеннавигации, сокращение времени флюороскопии, а также повышение функциональных результатов.

Заключение

Суперселективная эмболизация артерий предстательной железы – это малоинвазивный способ гиперплазии терапии простаты, обладающий высоким профилем безопасности. Артерии малого таза имеют крайне сложную анатомию, разные варианты отхождения, а также анастомозы с другими ветвями внутренней подвздошной артерии, что осложняет выполнение суперселективной эмболизации простатических артерий. Сочетание предоперационной МСКТ и интраоперационной цифровой субтракционной ангиографии позволяет идентифицировать простатическую артерию и её анастомозы в большинстве случаев.

ЛИТЕРАТУРА

1. Раснер П.И., Сивков А.В., Харчилава Р.Р. Доброкачественная гиперплазия предстательной железы: клинические рекомендации (утв. Минздравом России). М.: Российское общество урологов; 2020. Доступно по: https://cr.minzdrav.gov.ru/recomend/6_1 Ссылка активна на 13.07.2021.
2. EAU Guidelines. Edn. presented at the EAU Annual Congress Amsterdam 2020. ISBN 978-94-92671-07-3
3. NICE Guidance – Prostate artery embolisation for lower urinary tract symptoms caused by benign prostatic hyperplasia: © NICE (2018) Prostate artery embolisation for lower urinary tract symptoms caused by benign prostatic hyperplasia. BJU Int. 2018;122(1):11-12. DOI: 10.1111/bju.14404

REFERENCES

1. Rasner P.I., Sivkov A.V., Kharchilava R.R. Benign prostatic hyperplasia: clinical guidelines (approved by the Ministry of Health of Russia). Moskva: Russian Society of Urology; 2020. Available at: https://cr.minzdrav.gov.ru/recomend/6_1 Accessed July 13, 2021.
2. EAU Guidelines. Edn. presented at the EAU Annual Congress Amsterdam 2020. ISBN 978-94-92671-07-3
3. NICE Guidance – Prostate artery embolisation for lower urinary tract symptoms caused by benign prostatic hyperplasia: © NICE (2018) Prostate artery embolisation for lower urinary tract symptoms caused by benign prostatic hyperplasia. BJU Int. 2018;122(1):11-12. DOI: 10.1111/bju.14404

4. Неймарк А.И., Тачалов М.А., Неймарк Б.А., Торбик Д.В., Арзамасцев Д.Д. Интервенционная хирургия в лечении пациентов с доброкачественной гиперплазией и раком предстательной железы. Вестник урологии. 2015;(3):54-67. DOI: 10.21886/2308-6424-2015-0-3-54-67
5. Капранов С.А., Камалов А.А., Карпов В.К., Бобров Б.Ю., Златовратский А.Г., Хачатуров А.А. Эндоваскулярные вмешательства при доброкачественной гиперплазии предстательной железы. В кн.; Национальное руководство: в 3т. Рентгенэндоваскулярная хирургия. Под редакцией Б.Г. Алекяна. Москва: ООО "Издательство "Литтера", 2017.
6. Carnevale FC, Soares GR, de Assis AM, Moreira AM, Harward SH, Cerri GG. Anatomical Variants in Prostate Artery Embolization: A Pictorial Essay. Cardiovasc Intervent Radiol. 2017;40(9):1321-37. DOI: 10.1007/s00270-017-1687-0
7. Bilhim T, Pisco JM, Rio Tinto H, Fernandes L, Pinheiro LC, Furtado A, Casal D, Duarte M, Pereira J, Oliveira AG, O'Neil JE. Prostatic arterial supply: anatomic and imaging findings relevant for selective arterial embolization. J Vasc Interv Radiol. 2012;23:1403-15. DOI: 10.1016/j.jvir.2012.07.028
8. de Assis AM, Moreira AM, de Paula Rodrigues VC, Harward SH, Antunes AA, Srougi M, Carnevale FC. Pelvic Arterial Anatomy Relevant to Prostatic Artery Embolisation and Proposal for Angiographic Classification. Cardiovasc Intervent Radiol. 2015;38(4):855-61. DOI: 10.1007/s00270-015-1114-3
9. Maclean D, Maher B, Harris M, Dyer J, Modi S, Hacking N, Bryant T. Planning Prostate Artery Embolisation: Is it Essential to Perform a Pre-procedural CTA? Cardiovasc Intervent Radiol. 2018;41(4):628-32. DOI: 10.1007/s00270-017-1842-7
10. Kamalov A, Kapranov S, Neymark A, Kurbatov D, Neymark B, Karpov V, Shaparov B. Prostatic Artery Embolization for Benign Prostatic Hyperplasia Treatment: A Russian Multicenter Study in More Than 1,000 Treated Patients. Am J Mens Health. 2020;14(3):1557988320923910. DOI: 10.1177/1557988320923910
11. Карпов В.К., Капранов С.А., Шапаров Б.М., Осмоловский Б.Е., Камалов Д.М., Камалов А.А. Суперселективная эмболизация артерий предстательной железы в лечении ДГПЖ. Урология. 2019;3(3):134-41. DOI: 10.18565/urology.2019.3.134-141
12. Камалов А.А., Капранов С.А., Неймарк А.И., Курбатов Д.Г., Неймарк Б.А., Карпов В.К., Сорокин Н.И., Охоботов Д.А., Камалов Д.М., Шапаров Б.М. Суперселективная эмболизация артерий предстательной железы в лечении ДГПЖ. Москва, 2020.
13. Enderlein GF, Lehmann T, von Rundstedt FC, Aschenbach R, Grimm MO, Teichgräber U, Franiel T. Prostatic Artery Embolization-Anatomic Predictors of Technical Outcomes. J Vasc Interv Radiol. 2020;31(3):378-87. DOI: 10.1016/j.jvir.2019.09.005
14. Garcia-Monaco R, Garategui L, Kizilevsky N, Peralta O, Rodriguez P, Palacios-Jaraquemada J. Human cadaveric specimen study of the prostatic arterial anatomy: implications for arterial embolization. J Vasc Interv Radiol. 2014;25(2):315-22. DOI: 10.1016/j.jvir.2013.10.026
15. Carnevale FC, Antunes AA. Prostatic artery embolization for enlarged prostates due to benign prostatic hyperplasia. How I do it. Cardiovasc Intervent Radiol. 2013;36(6):1452-63. DOI: 10.1007/s00270-013-0680-5

4. Neymark A.I., Tachalov M.A., Neumark B.A., Torbik D.V., Arzamastsev D.D. INTERVENTIONAL SURGERY IN PATIENTS WITH BENIGN PROSTATIC HYPERPLASIA AND PROSTATE CANCER. Vestnik Urologii. 2015;(3):54-67. (In Russ.) DOI: 10.21886/2308-6424-2015-0-3-54-67
5. Kapranov S.A., Kamalov A.A., Karpov V.K., Bobrov B.Yu., Zlatovratsky A.G., Khachaturov A.A. Endovascular interventions for benign prostatic hyperplasia. In: Alekyan B.G., ed. National leadership: in 3v. X-ray endovascular surgery under the editorship. Moscow: Littera Publishing House, 2017. (In Russ.).
6. Carnevale FC, Soares GR, de Assis AM, Moreira AM, Harward SH, Cerri GG. Anatomical Variants in Prostate Artery Embolization: A Pictorial Essay. Cardiovasc Intervent Radiol. 2017;40(9):1321-37. DOI: 10.1007/s00270-017-1687-0
7. Bilhim T, Pisco JM, Rio Tinto H, Fernandes L, Pinheiro LC, Furtado A, Casal D, Duarte M, Pereira J, Oliveira AG, O'Neil JE. Prostatic arterial supply: anatomic and imaging findings relevant for selective arterial embolization. J Vasc Interv Radiol. 2012;23:1403-15. DOI: 10.1016/j.jvir.2012.07.028
8. de Assis AM, Moreira AM, de Paula Rodrigues VC, Harward SH, Antunes AA, Srougi M, Carnevale FC. Pelvic Arterial Anatomy Relevant to Prostatic Artery Embolisation and Proposal for Angiographic Classification. Cardiovasc Intervent Radiol. 2015;38(4):855-61. DOI: 10.1007/s00270-015-1114-3
9. Maclean D, Maher B, Harris M, Dyer J, Modi S, Hacking N, Bryant T. Planning Prostate Artery Embolisation: Is it Essential to Perform a Pre-procedural CTA? Cardiovasc Intervent Radiol. 2018;41(4):628-32. DOI: 10.1007/s00270-017-1842-7
10. Kamalov A, Kapranov S, Neymark A, Kurbatov D, Neymark B, Karpov V, Shaparov B. Prostatic Artery Embolization for Benign Prostatic Hyperplasia Treatment: A Russian Multicenter Study in More Than 1,000 Treated Patients. Am J Mens Health. 2020;14(3):1557988320923910. DOI: 10.1177/1557988320923910
11. Karpov V.K., Kapranov S.A., Shaparov B.M., Osmolovskiy B.E., Kamalov D.M., Kamalov A.A. Super-selective prostatic artery embolization for bph treatment. Urologiia. 2019;(3):134-41. (In Russ.). DOI: 10.18565/urology.2019.3.134-141
12. Kamalov A.A., Kapranov S.A., Neimark A.I., Kurbatov D.G., Neimark B.A., Karpov V.K, Sorokin N.I., Okhobotov D.A., Kamalov D.M., Shaparov B.M. Superselective embolization of prostate arteries in the treatment of BPH. Moscow, 2020. (In Russ.).
13. Enderlein GF, Lehmann T, von Rundstedt FC, Aschenbach R, Grimm MO, Teichgräber U, Franiel T. Prostatic Artery Embolization-Anatomic Predictors of Technical Outcomes. J Vasc Interv Radiol. 2020;31(3):378-87. DOI: 10.1016/j.jvir.2019.09.005
14. Garcia-Monaco R, Garategui L, Kizilevsky N, Peralta O, Rodriguez P, Palacios-Jaraquemada J. Human cadaveric specimen study of the prostatic arterial anatomy: implications for arterial embolization. J Vasc Interv Radiol. 2014;25(2):315-22. DOI: 10.1016/j.jvir.2013.10.026
15. Carnevale FC, Antunes AA. Prostatic artery embolization for enlarged prostates due to benign prostatic hyperplasia. How I do it. Cardiovasc Intervent Radiol. 2013;36(6):1452-63. DOI: 10.1007/s00270-013-0680-5

16. Kim AY, Field DH, DeMulder D, Spies J, Krishnan P. Utility of MR Angiography in the Identification of Prostatic Artery Origin Prior to Prostatic Artery Embolization. J Vasc Interv Radiol. 2018;29(3):307-10.e1. DOI: 10.1016/j.jvir.2017.11.001
17. Wang MQ, Duan F, Yuan K, Zhang GD, Yan J, Wang Y. Benign Prostatic Hyperplasia: Cone-Beam CT in Conjunction with DSA for Identifying Prostatic Arterial Anatomy. Radiology. 2017;282(1):271-80. DOI: 10.1148/radiol.2016152415
18. Винцковский С.Г., Хотченков М.В., Учваткин Г.В. Безопасная и точная эмболизация. Использование плоскодетекторной компьютерной томографии при эмболизации артерий простаты. Материалы 5-й научно-практической конференции урологов Северо-Западного федерального округа РФ. 18–19 апреля 2019 года, Санкт-Петербург.

16. Kim AY, Field DH, DeMulder D, Spies J, Krishnan P. Utility of MR Angiography in the Identification of Prostatic Artery Origin Prior to Prostatic Artery Embolization. J Vasc Interv Radiol. 2018;29(3):307-10.e1. DOI: 10.1016/j.jvir.2017.11.001
17. Wang MQ, Duan F, Yuan K, Zhang GD, Yan J, Wang Y. Benign Prostatic Hyperplasia: Cone-Beam CT in Conjunction with DSA for Identifying Prostatic Arterial Anatomy. Radiology. 2017;282(1):271-80. DOI: 10.1148/radiol.2016152415
18. Vintskovsky S.G., Hotchenkov M.V., Uchvatkin G.V. Safe and precise embolization. The use of flat-detector computed tomography for embolization of the arteries of the prostate. Materials of the 5th scientific-practical conference of urologists of the North-West Federal District of the Russian Federation. April 18-19, 2019, St. Petersburg. (In Russ.).

Сведения об авторах

Сергей Анатольевич Капранов – д.м.н., профессор; НИИ клинической хирургии ФГАОУ ВО РНИМУ им. Н.И. Пирогова Минздрава России
г. Москва, Россия

Антон Григорьевич Златовратский – к.м.н.; заведующий отделением рентгенохирургических методов диагностики и лечения ГБУЗ «ГКБ №31 ДЗМ»
г. Москва, Россия
ORCID iD 0000-0003-2439-3104
e-mail: antozla@rambler.ru

Валерий Кузьмич Карпов – к.м.н., доцент; доцент кафедры урологии и андрологии факультета фундаментальной медицины ФГБОУ ВО «МГУ им. М.В. Ломоносова»
г. Москва, Россия
ORCID iD 0000-0001-7644-426
e-mail: vk_karpov@mail.ru

Борис Мурадинович Шапаров – аспирант кафедры урологии и андрологии факультета фундаментальной медицины, врач-уролог медицинского научно-образовательного центра ФГБОУ ВО «МГУ им. М.В. Ломоносова»
г. Москва, Россия
ORCID iD 0000-0002-0232-1567
e-mail: uroboris@mail.ru

Армаис Альбертович Камалов – академик РАН, д.м.н., профессор; заведующий кафедрой урологии и андрологии факультета фундаментальной медицины, директор медицинского научно-образовательного центра ФГБОУ ВО «МГУ им. М.В. Ломоносова»
г. Москва, Россия
ORCID iD 0000-0003-4251-7545
e-mail: priemnaya@mc.msu.ru

Information about the authors

Sergey A. Kapranov – M.D., Dr.Sc.(M), Full Prof.;, Research Institute of Clinical Surgery, Pirogov Russian National Research Medical University (Pirogov Medical University)
Moscow, Russian Federation

Anton G. Zlatovratskiy – M.D., Cand.Sc.(M); Head, X-ray Surgical Methods of Diagnosis and Treatment Division, City Clinical Hospital No. 31 – Moscow Healthcare Department
Moscow, Russian Federation
ORCID iD 0000-0003-2439-3104
e-mail: antozla@rambler.ru

Valery K. Karpov – M.D., Cand.Sc.(M), Assist.Prof. (Docent); Assoc.Prof., Dept. of Urology and Andrology, Faculty of Fundamental Medicine,. Lomonosov Moscow State University
Moscow, Russian Federation
ORCID iD 0000-0001-7644-426
e-mail: vk_karpov@mail.ru

Boris M. Shaparov – M.D.; Postgraduate student, Dept. of Urology and Andrology, Faculty of Fundamental Medicine, Lomonosov Moscow State University
Moscow, Russian Federation
ORCID iD 0000-0002-0232-1567
e-mail: uroboris@mail.ru

Armais A. Kamalov – Academician of the Russian Academy of Sciences, M.D., Dr.Sc.(M), Full Prof.; Head, Dept. of Urology and Andrology, Faculty of Fundamental Medicine, Lomonosov Moscow State University; Headmaster, Lomonosov Moscow State University Clinic
Moscow, Russian Federation
ORCID iD 0000-0003-4251-7545
e-mail: priemnaya@mc.msu.ru