

# **Conceptos Básicos de Radiología Convencional aplicados en Radiología Forense**

Carolina Caicedo Arboleda

Director:

Eduar Henry Cruz

Universidad Nacional Abierta y a Distancia UNAD

Escuela de Ciencias de la Salud ECISA

Tecnología en Radiología e Imágenes diagnósticas

Cúcuta, Norte de Santander

2022

## Tabla de Contenido

Introducción	6
Objetivos	7
Objetivo General	7
Objetivos Específicos	7
Caso de estudio 6. Integración de conceptos	8
Actividades para desarrollar	8
1. Defina radiolúcido y radiopaco apoyándose en una imagen radiográfica de pelvis.	8
2. ¿Qué características radiológicas tiene un hemotórax, un neumotórax y un neumoperitoneo? argumente sus respuestas y apóyese en imágenes diagnósticas.	9
3. En un estudio radiográfico de tórax, haciendo uso del par radiológico, identifique la anatomía radiológica de este.	17
4. ¿Qué ventaja tiene la radiología convencional sobre la resonancia magnética en dicho estudio de caso?	18
Ensayo sobre la importancia de la radiología y las pruebas de ADN	18
Caso de estudio 4. Imágenes diagnósticas en radiología forense.	21
Conclusiones	27

**Lista de figuras**

Figura 1 Rayos x de pelvis	9
Figura 2 Rayos x de tórax p.a	10
Figura 3 Axial de TC de tórax s/c ventana de mediastino	10
Figura 4 Axial de TC de tórax	12
Figura 5 Rayos x de tórax p.a	13
Figura 6 Axial TC de abdomen	15
Figura 7 Rayos x de tórax p.a	16
Figura 8 Rayos x de tórax p.a	17
Figura 9 Rayos x de tórax lateral	17
Figura 10 Tipos de fractura	26

## **Resumen**

La radiología es considerada uno de los mejores métodos de diagnóstico por imagen el cual ayuda a determinar ciertas patologías mediante el uso de los rayos x, ondas de ultrasonido o pulsos de radiofrecuencia se pueden llegar a obtener imágenes del cuerpo humano.

La virtopsia también denominada radiología digital forense, es aquella la cual mediante imágenes diagnosticas realizadas con equipos de rayos x, ecógrafos y resonadores se pueden llegar a identificar cuerpos extraños en su interior y posibles causas de muerte o otras posibles lesiones, ayudando así al campo de la medicina legal en las ciencias forenses.

**Palabras claves:** Resonancia magnética, posicionamiento, rayos x, patología, anomalíaequimóticos, atípica.

### **Abstract**

Radiology is considered one of the best diagnostic imaging methods which helps to determine certain pathologies through the use of x-rays, ultrasound waves or radiofrequency pulses, images of the human body can be obtained.

Virtopsia, also called forensic digital radiology, is one which, through diagnostic images made with x-ray equipment, ultrasound scanners and resonators, can identify foreign bodies inside and possible causes of death or other possible injuries, thus helping the field of legal medicine in forensic sciences.

**Keywords:** magnetic resonance, positioning, x-rays, pathology, ecchymotic anomaly, atypical.

## **Introducción**

Mediante el presente caso de estudio se puede evidenciar un cadáver en donde presenta herida localizada a nivel del hemitórax derecho, de borde lineales equimóticos, atípica, sin anillo de contusión perilesional, ni restos de pólvora, le solicitan estudios radiográficos para evaluar posibles lesiones pulmonares en donde se quiere resaltar la importancia de los rayos x vs la diferenciación en resonancia magnética utilizando los diversos parámetros físicos que pueden ayudar a dar un buen diagnóstico.

Mediante el desarrollo de la actividad se desea resaltar la importancia de las patologías y anomalías que se pueden presentar teniendo en cuenta la anatomía radiológica y determinar que equipos de diagnóstico se pueden llegar a utilizar.

## **Objetivos**

### **Objetivo General**

Resaltar las diferentes patologías de un cadáver respecto a los diversos mecanismos para la obtención de la imagen en cuanto a la calidad y diferenciación de estudio.

### **Objetivos Específicos**

Repasar los conceptos básicos de las proyecciones radiográficas aplicando así el concepto de radioprotección en el área de trabajo.

Conocer la anatomía de tórax y sus diferentes patologías de acuerdo al caso descrito.

Diferenciar los diferentes métodos de diagnóstico para la obtención de la imagen en un cadáver.

Reconocer los diferentes métodos de identificación indiciarios y fehacientes tanto, así como fenómenos cadavéricos tempranos y tardíos que puede llegar a sufrir un cadáver, para llegar a determinar la causa de muerte.

### **Caso de estudio 6. Integración de conceptos.**

Se recibe en la morgue, un cadáver con herida localizada a nivel del hemitórax derecho, borde lineales equimóticos, atípica, sin anillo de contusión perilesional, ni restos de pólvora, para lo cual el médico prosector solicita una radiografía como ayuda diagnóstica, en la radiografía antero posterior de tórax, se observa un cuerpo extraño lineal y en la proyección lateral, se aprecia un material radiopaco de aproximadamente dos centímetros.

#### **Actividades para desarrollar**

##### **1. Defina radiolúcido y radiopaco apoyándose en una imagen radiográfica de pelvis.**

**RTA/ Radiolúcido:** Es una estructura poco densa que los rayos X atraviesan con facilidad, haciendo que los rayos choquen contra la película radiográfica produciendo depósitos de plata metálica ennegrecida, Pudiendo observar dichos cambios al procesar la película radiográfica. Una área oscura o negra en la película, es **radiolúcida**. Por ejemplo, la cavidad pulpar. En física radiológica con los parámetros operacionales se define la densidad con el mAs (mili amperaje).

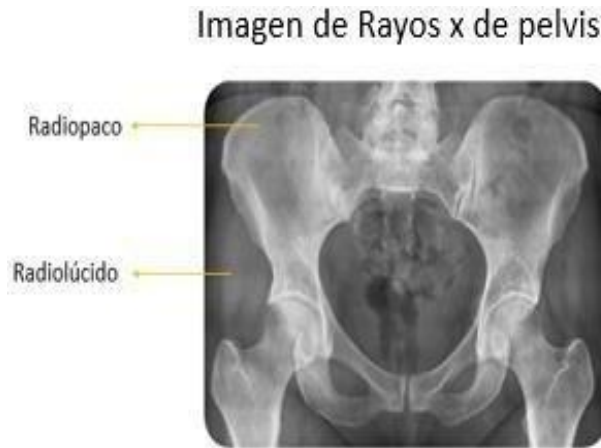**Radiopaco:** Es una estructura que tiene resistencia, absorbiendo o repeliendo a los rayos X, esto impide que los rayos choquen contra la película radiográfica, haciendo que no se produzcan depósitos de plata metálica ennegrecida, estos cristales se eliminan durante el proceso de revelado.



En física radiológica con los parámetros operacionales se define la densidad de acuerdo al Kv (kilovoltaje).

**Ejemplo en imagen radiológica de pelvis:**

**Figura 1** *Rayos x de pelvis*



**Nota:** Imagen radiológica Rayos X de pelvis (Pinterest, 2015)

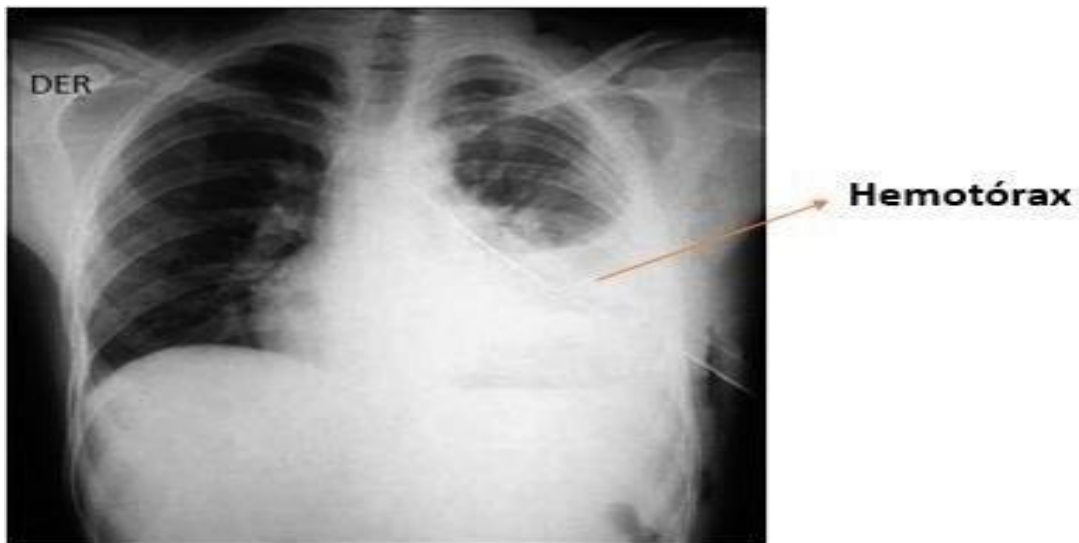
**2. ¿Qué características radiológicas tiene un hemotórax, un neumotórax y un neumoperitoneo? argumente sus respuestas y apóyese en imágenes diagnósticas.**

**RTA/ Hemotórax:** Se define como la presencia de sangre en la cavidad pleural del tórax, existen diferentes tipos de hemotórax, en imágenes radiográficas se suelen ver imágenes con zonas blancas. Suelen ser radiopacos. El hemotórax es una patología que de no ser diagnosticada y tratada a tiempo amenaza la vida del paciente, los traumas torácicos son el 25% de los tipos de trauma en los pacientes politraumatizados.

El diagnóstico es clínico y radiológico, siempre tomando en consideración la condición del paciente.

**Figura 2** Rayos x de tórax p.a

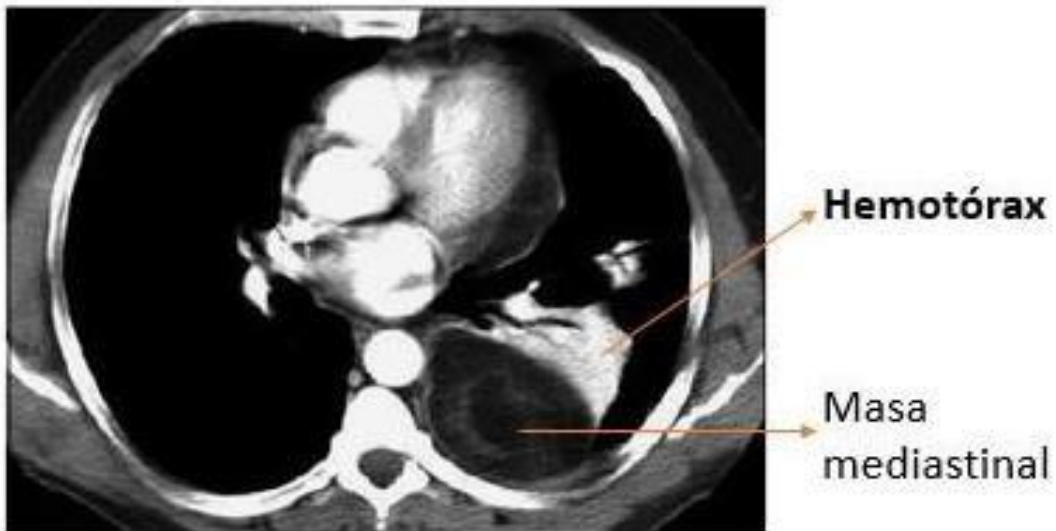Imagen de Rayos x de tórax p.a.



**Nota:** Imagen Radiologica Rayos X de tórax. (González V, 2014)

**Figura 3** Axial de TC de tórax s/c ventana de mediastino

Imagen axial de TC de tórax s/c  
ventana de mediastino



**Nota:** Imagen Axial TC de tórax (González V, 2014)

- **Hemotórax Espontaneo:** Su causa mayor suele ser la tuberculosis, infarto pulmonar y ruptura de aneurisma aorticotoraxica.
- **Hemotórax Coagulado:** Mediante la coagulación de la sangre suele obstruir la sonda del tubo a tórax en un 4% de los pacientes le suele ocurrir, su tratamiento es la terapia fibrinolítica.
- **Hemotórax Menor:** De 250 a 500 ml de sangre en la cavidad pleural, se puede diagnosticar mediante un rayo x de tórax.
- **Hemotórax Mediano:** De 500 a 750 ml de sangre en la cavidad pleural, se puede diagnosticar mediante un rayo x de tórax y su tratamiento de debe llevar a cabo mediante toracotomía tubo a tórax.
- **Hemotórax Masivo:** Mayor de 750 ml de sangre en la cavidad pleural, se debe intervenir de una vez, su diagnóstico es mediante rayos x.

### **Características radiológicas:**

Radiografía de tórax acostado, estas imágenes se recomiendan solo en los casos que no pueda realizarse de pie, suele ser más frecuente por las condiciones de los pacientes politraumatizados. Además, puede enmascarse porque se esparce de forma homogénea en todo el espacio pleural; pero, da algún grado de nubosidad en un hemitórax en comparación con el contralateral.

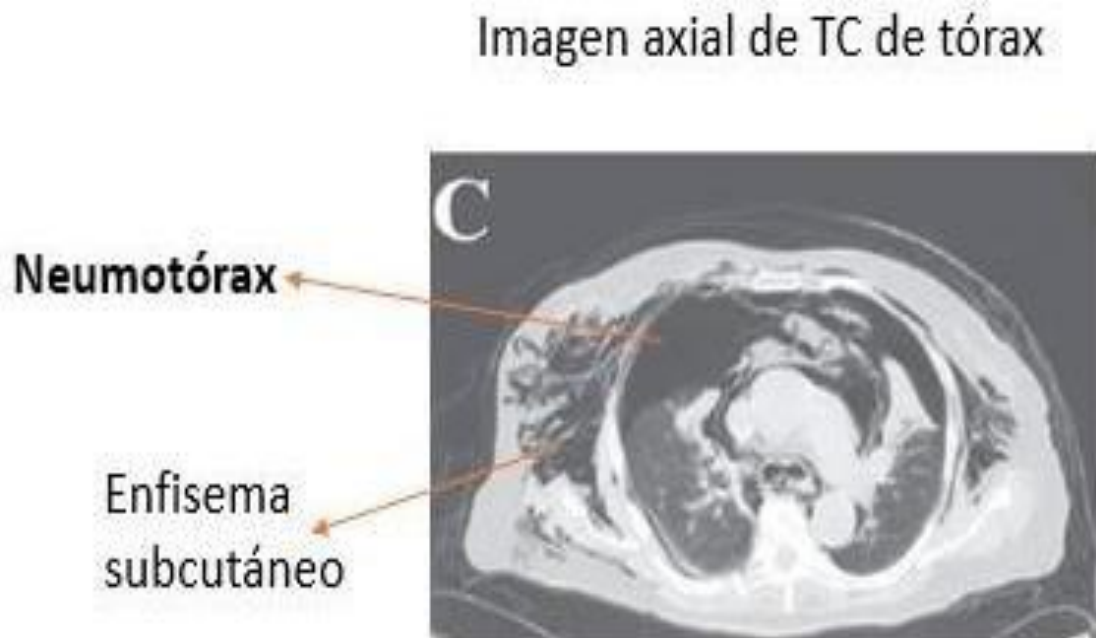
Se recomienda obtener proyecciones postero-antérieures, dado que resulta más complejo la evaluación con el paciente en decúbito supino.

Adicionalmente la radiografía del tórax permite detectar lesiones que orientan hacia la etiología del hemotórax, entre ellas: lesiones óseas y ensanchamiento mediastinal.

Las radiografías laterales en bipedestación o en decúbito lateral son más sensibles para detectar derrames pequeños (50-100 ml).

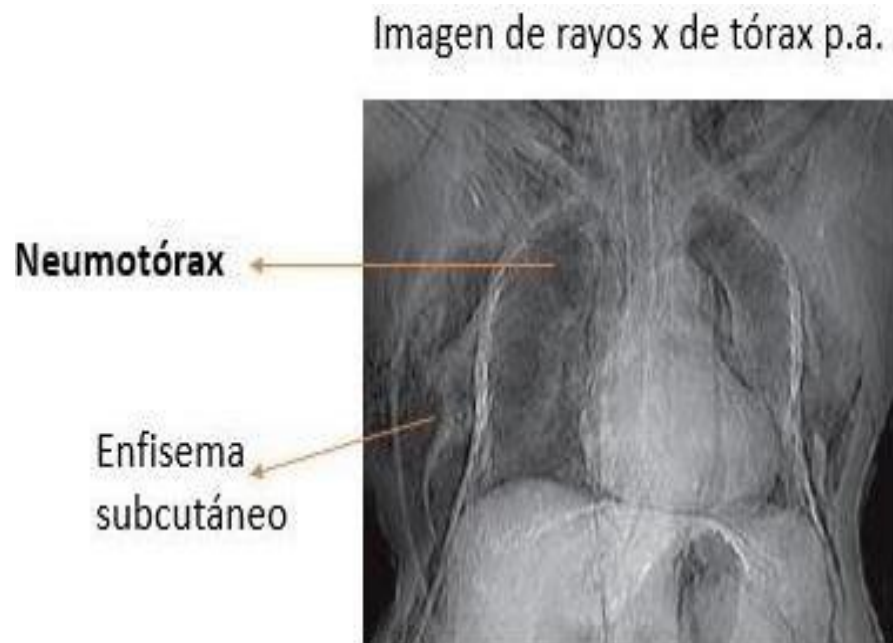
**Neumotórax:** Suele producirse cuando el aire es filtrado entre la pared torácica y los pulmones, causando así un colapso pulmonar ocurrido principalmente por la ruptura de una bulla subpleural. En una imagen radiográfica suelen observarse zonas de color negro (radiolúcido).

**Figura 4** Axial de TC de tórax



**Nota:** Imagen Axial de TC tórax (González V, 2014)

**Figura 5** Rayos x de tórax p.a



**Nota:** Rayos x de tórax p.a (González V, 2014)

**Se clasifican en 3 tipos de neumotórax:**

**Neumotórax simple:** El paso de aire al espacio pleural es escaso, sin que llegue a producirse compromiso respiratorio ni circulatorio. Los más pequeños pueden ser asintomáticos.

**Neumotórax a tensión:** Constituye una urgencia vital, la existencia de un mecanismo valvular permite la entrada de aire en la cavidad pleural pero no su salida. La presión en la cavidad pleural aumenta progresivamente. Provoca un colapso del hemitórax afectado con aparición de hipoventilación e hipoxemia y un compromiso circulatorio con disminución del retorno venoso y en consecuencia del gasto cardíaco.

Clínicamente se manifiesta con los mismos signos y sintomatología que el neumotórax simple, pero de mayor intensidad. El compromiso circulatorio se manifiesta por la aparición de ingurgitación yugular, tonos cardíacos apagados y desplazados y signos de bajo gasto cardíaco.

**Neumotórax abierto:**

Constituye una urgencia vital, cuando en un traumatismo abierto el diámetro de la herida es superior a los dos tercios del calibre de la tráquea, el aire tiene menor dificultad para penetrar en la cavidad torácica por la herida que por la tráquea. El aumento progresivo de aire en la cavidad pleural produce un colapso pulmonar y compromiso circulatorio como se ha explicado en el neumotórax a tensión.

**Características radiológicas:**

El diagnóstico de certeza es radiológico, en la **radiografía simple de tórax** se observa hiperclaridad y aumento del tamaño del hemitórax afectado, colapso pulmonar, desplazamiento del hemidiafragma y mediastino hacia el lado contralateral, se puede ver la línea de la pleura visceral con parte del pulmón colapsado y aire alrededor.

**Si el neumotórax es pequeño**, debe realizarse radiografía de tórax en espiración, de esta forma, hay mayor cantidad relativa de aire dentro del espacio pleural y la línea se hace más visible.

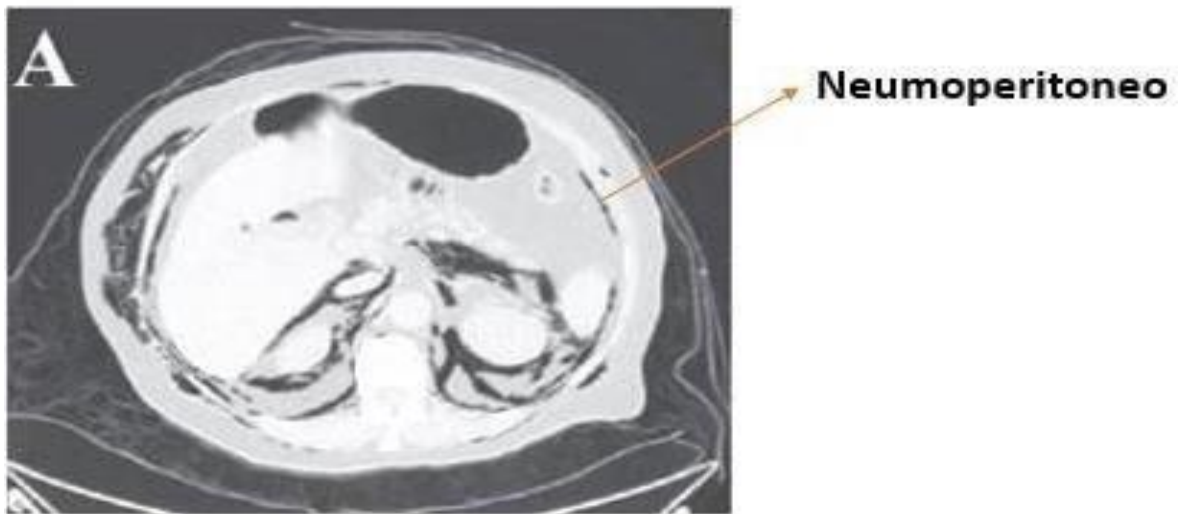
En el paciente con **neumotórax a tensión o neumotórax abierto**, el colapso pulmonar es máximo y la silueta cardíaca puede ser de tamaño pequeño por la disminución del retorno venoso.

No está indicada la realización de tomografía computarizada torácica para el diagnóstico de neumotórax ocultos puesto que los neumotórax pequeños no diagnosticables por radiología simple tienen un escaso riesgo de progresión incluso en el caso de que el paciente precise ventilación mecánica.

**Neumoperitoneo:** Suele ocurrir por la presencia de aire en la cavidad peritoneal, uno de los mayores causantes es la perforación de una víscera hueca por trauma o quirúrgico, aunque pueden ser idiopático o asintomáticos en algunos casos y pueden tener su origen a nivel orofaríngeo, toracoabdominal y ginecológico.

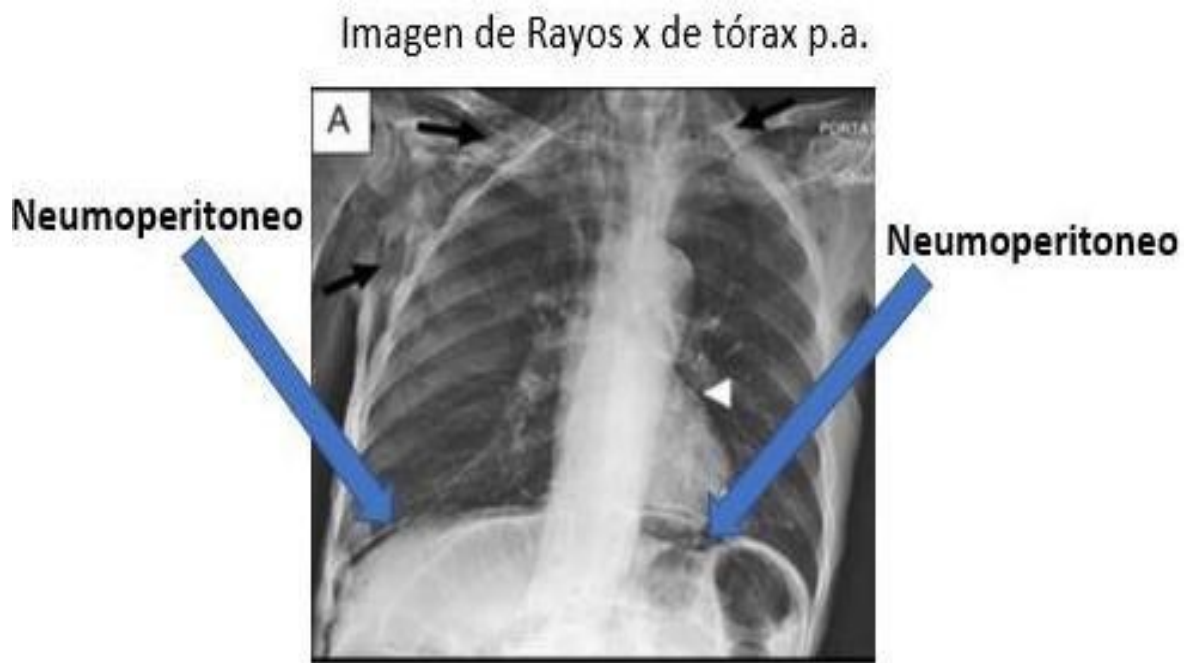
**Figura 6** Axial TC de abdomen

Imagen axial de TC de Abdomen



**Nota:** Imagen Axial Abdomen (González V, 2014)

**Figura 7** Rayos x de tórax p.a



**Nota:** Imagen de Rayos X de tórax [Imagen] <https://www.archbronconeumol.org/es-neumoperitoneo-como-complicacion-ventilacion-mecanicaarticulo-S0300289617300522>

**Características radiológicas:**

Debemos tener en cuenta:

Elevación del hemidiafragma derecho.

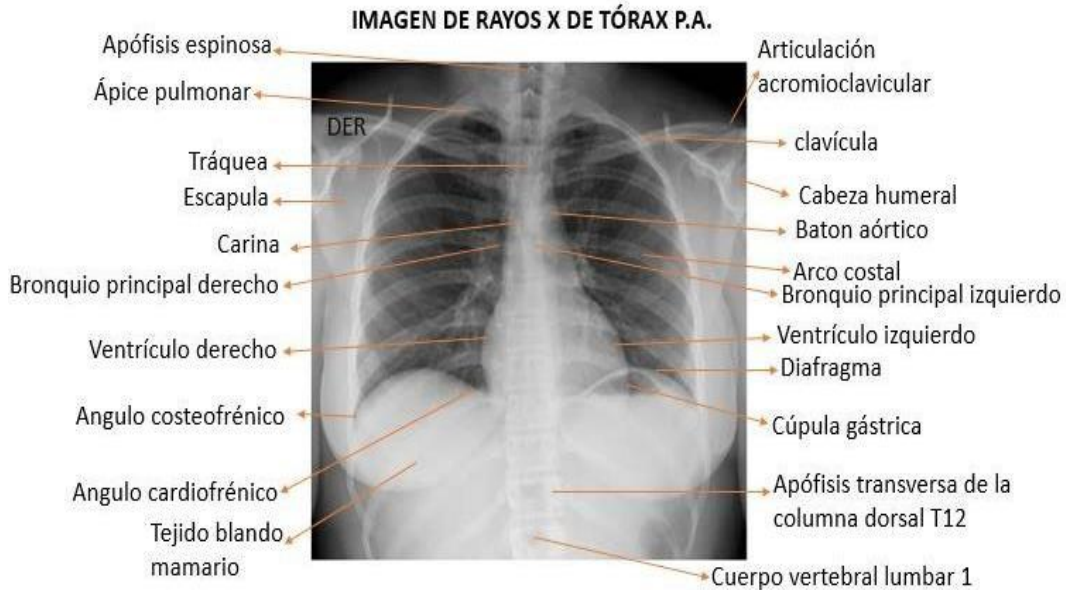
Interposición de asa delgada o gruesa entre el hígado y el diafragma

Desplazamiento caudal y medial del hígado.



3. En un estudio radiográfico de tórax, haciendo uso del par radiológico, identifique la anatomía radiológica de este.

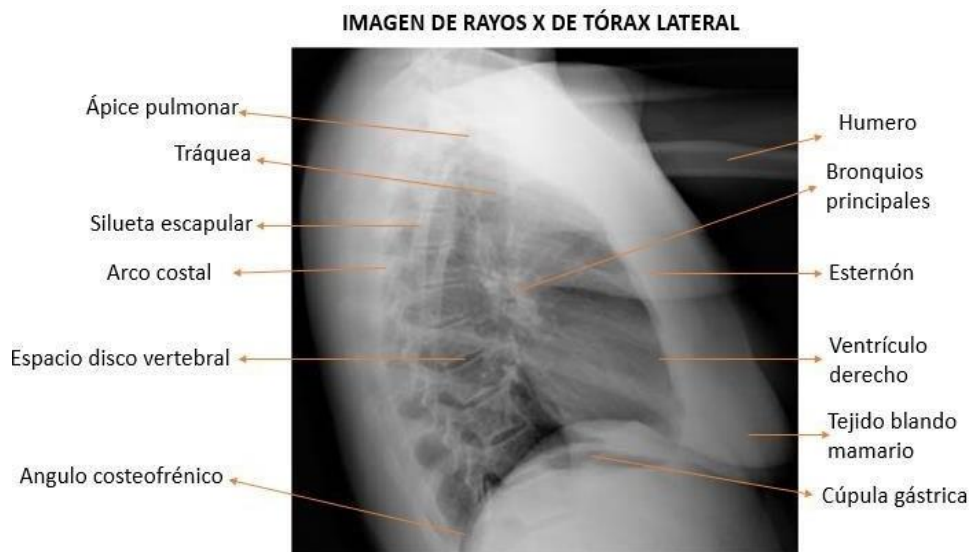
**Figura 8** Rayos x de tórax p.a



**Nota:** Imagen de Rayos X Tórax P.A

<https://www.radiologyinfo.org/sp/gallery/index.cfm?image=1110>

**Figura 9** Rayos x de tórax lateral



**Nota:** Imagen de Tórax lateral

<https://www.radiologyinfo.org/sp/gallery/index.cfm?image=1110>

#### **4.¿Qué ventaja tiene la radiología convencional sobre la resonancia magnética en dicho estudio de caso?**

**RTA/** De acuerdo al caso de estudio, debido al material radiopaco encontrado en la radiografía de tórax se puede evidenciar que es ferromagnético, lo que quiere decir que no podemos ingresar al cadáver a un resonador magnético debido a que:

Mediante la alta energía de radiofrecuencia que maneja el resonador este podría calentar ese material y causar aún más daños y podría cambiar de posición, adicional a eso podría variar la imagen para un buen diagnóstico.

#### **Ensayo sobre la importancia de la radiología y las pruebas de ADN**

##### **(Ácido desoxirribonucleico).**

Desde hace muchos años se han realizado diferentes investigaciones, estudios, descubrimientos, donde se han fusionado diferentes áreas del conocimiento, para obtener mejores y más precisos resultados, con el fin de dar un aporte importante en la evolución y transformación del ser humano y el mundo, estudios importantes como descubrimientos de culturas ancestrales y desconocidas, como las investigaciones que se han realizado en las momias guanche de las islas Tenerife, donde a partir de diferentes estudios, utilización de diferentes técnicas como las pruebas de ADN, las técnicas radiológicas y con la colaboración de muchos profesionales en diferentes áreas han permitido conocer más afondo la forma de vida, rasgos físicos, migraciones, causas de muerte, costumbres etc., de esta tribu ancestral.

En este ensayo conoceremos el resultado de estos estudios y la importancia de las pruebas de ADN y las técnicas radiológicas en este tipo de investigaciones.

las momias encontradas en las islas Tenerife datan de hace 1000 años y su descubrimiento permitieron encontrar aspectos muy relevantes e importantes para la ciencia, fueron momias que

estaban en perfecto estado conservando aun vísceras, uñas, pelo, dientes, etc., de donde se tomaron muestras para la extracción de ADN, además se utilizaron técnicas radiológicas como las de tomografía computarizada (TC), para realizar otros estudios y así obtener resultados asombrosos que dan testimonio directo del pasado una especie de viaje en el tiempo.

Como sabemos la radiología es una área de la medicina donde se utiliza imágenes para dar diagnóstico y tratamiento a enfermedades y lesiones, es muy importante en el área de la salud y la investigación y va ligada también a otras áreas como la forense y la judicial, mediante el uso de sus técnicas de diagnóstico como son los rayos x, tomografía computarizada TC, resonancia magnética y ecografías, estas técnicas se han transformado en una herramienta útil e importante en los estudios e investigaciones arqueológicas, ayudando a estudiar cuerpos momificados y restos óseos, como en el caso de las momias de Tenerife donde a partir de imágenes en 3d de Tomografía computarizada de alta resolución se logró la reconstrucción de los aspectos físicos de la cara y el cráneo de este ancestro, además de ver las vísceras que tenían las momias y descubrir las diferentes patologías de muerte que en este caso eran por violencia debido a los traumas encontrados en el cráneo, como también se logra hacer un inventario óseo, determinar edad, sexo, talla, descripción de las diferentes características, como diámetro pélvico, longitud del fémur etc., para poder hacer la descripción más detallada de los cuerpos encontrados.

Por otra parte las prueba o tecnología del ácido desoxirribonucleico ADN, se ha transformado en un instrumento importante para la identificación de individuos en especial donde hay daño o no hay tejido blando, pero además es útil en otro tipo de estudios como identificación de huellas, evidencias probatorias y de investigación criminal, identificación de restos humanos y personas desaparecidas, pruebas de paternidad o parentesco, entre otros estudios, ya que es una herramienta precisa y certera, cabe resaltar que se puede obtener ADN de diferentes muestras como sangre, semen, saliva, orina, cabellos, tejidos, residuos celulares en cosas usadas o tocados

e inclusive en huesos, estas técnicas son usadas por miles de laboratorios y nos pueden dar respuesta a muchos interrogantes, como en el caso de las momias de Tenerife que nos da la información genómica de estas momias las cuales dieron como resultado que son del origen norafricano, además de las migraciones que existían y los rasgos como ojos claros y cabello rubio y que a través de la evolución y las conquistas estos rasgos cambiaron, y en la actualidad solo se conserva un porcentaje mínimo de la identidad de esta antigua tribu.

Después de entender la importancia y las utilidades de la Radiología y las pruebas de ADN, podemos concluir que estas dos áreas se complementan en muchos procesos, estudios, investigaciones y descubrimientos importantes que nos pueden ayudar a esclarecer muchos enigmas sobre nuestras raíces, la evolución, nuestros ancestros su forma de vida, formas de comportamientos de grupos antepasados, su genética, movimientos migratorios, patrones de dieta, entre otras características que nos ayudan a entender la evolución y transformación del ser humano, cabe resaltar que todos estos estudios se deben regir a protocolos , normas y leyes establecidas por cada país o región, y se deben hacer con profesionalismo, seguridad, ética y respeto.

Para finalizar dejo un mensaje de Diego Moreira

“Si la muerte física es inevitable, sobrevivimos a nuestros ancestros, no sólo en la sangre y los genes, sino también cuando nos acordamos de ello”.

#### **Caso de estudio 4. Imágenes diagnósticas en radiología forense.**

Mujer de aproximadamente 65 años, encontrada en vía pública, quien ingresa a la morgue debidamente embalada rotulada y con su respectiva cadena de custodia. Al abrir el embalaje, el perito encuentra al examen externo hematoma peri orbitario bilateral, múltiples abrasiones y escoriaciones de predominio dorso lateral izquierdo en región toracoabdominal izquierda que se extiende hasta el muslo izquierdo también se aprecia deformidad a nivel del tercio medio del muslo izquierdo.

#### **Actividades para desarrollar:**

**1. ¿Qué tipos de lesiones internas esperaría encontrar en este cadáver y mediante que técnica diagnóstica se podrían identificar?**

#### **RTA/ Lesiones internas:**

- Fracturas en la fosa anterior.
- Fractura conminuta o estallido de las orbitas.
- Hematoma subgaleal.
- Hemotórax izquierdo.
- Fractura de columna dorsolumbar.
- Fractura de arcos costales posteriores izquierdos.
- Sangrado retroperitoneal.
- Lesiones a nivel esplénico comprometiendo el bazo y el colon descendente.
- Fractura del tercio medio del fémur izquierdo, de igual manera cabe la

probabilidad de una fractura de hombro izquierdo suponiendo que el cuerpo presenta múltiples abrasiones y escoriaciones de predominio izquierdo.

#### **Técnica de diagnóstico:**

- **Rayos x convencional:**

- Rayos x de hombro izquierdo.
- Rayos x fémur izquierdo.
- **Tomografía computarizada:**
  - TC de cráneo simple.
  - TC de cara.
  - TC de Tórax y Abdomen simple.

**Nota:** Si es posible una reconstrucción 3D de la caja torácica.

**2. En este caso cual es la probable manera, causa y mecanismo de muerte, y defina los conceptos.**

**RTA/ Causa de muerte:**

Es decir, la condición o enfermedad que provoco el cese de las funciones vitales; en el caso de estudio seria hemorragia intracerebral debido al trauma cráneo encefálico.

**Manera de muerte:**

Dentro de las categorías posibles existen:

- Natural.
- Suicida.
- Homicida.
- Accidental e indeterminada.

**Para el caso de estudio seria de incidencia accidental,** debido a que fue a causa de un accidente automovilístico en calidad de peatón.

**Mecanismo de muerte:**

Los mecanismos fisiopatológicos son en su gran mayoría comunes para la muerte por traumas.

En el caso de estudio sería politraumatismo en accidente de tránsito en calidad de peatón ocasionando trauma abdominal cerrado, trauma cráneo encefálico y múltiples fracturas.

**3. ¿De acuerdo con a los hallazgos reportados en las imágenes diagnósticas y asociado al relato de los hechos, cual es la hipótesis de la causa de muerte más probable en este caso?**

**RTA/** Politraumatismo en accidente de tránsito en calidad de peatón, de acuerdo con los hallazgos imagenológicos:

- Hemorragia intracerebral.
- Hemotórax izquierdo.
- Trauma de abdomen cerrado evidenciando en la pared abdominal y sus vísceras

tanto solidas como vísceras huecas.

**4. Qué clase de lesiones óseas esperaría usted encontrar en este cadáver, dependiendo del impacto primario.**

**RTA/** Asumiendo que el vehículo en movimiento hubiese arrollado a la señora a nivel posterior del lado izquierdo su primer impacto sería femoral izquierdo y pélvico dorsal con compromiso abdominal posteríos, generando una tracción del tronco superior del cuerpo hacia atrás ocasionado trauma torácico y craneal, luego del impacto saldría el cuerpo por el aire y al momento de caer al piso sería arrastrada unos metros debido a las abrasiones y escoriaciones encontradas y posterior a estos sufriendo politraumatismo craneofacial.

**Primarios:**

- Fractura del fémur izquierdo.
- Fractura de pelvis a nivel de cresta iliaca izquierda y sacroilíaca
- Fractura a nivel de columna dorsal, con compromiso de reja costal izquierda.

## 5. ¿Cómo se clasifican las fracturas? Apóyese en imágenes radiológicas.

### Semiología de fracturas:

**Fractura:** Es la pérdida de continuidad en los huesos, lo puede llegar a causar golpes, fuerzas o tracciones cuyas intensidades superen la elasticidad del hueso.

En personas sanas, son causas principalmente por algún tipo de trauma, aunque existen otras fracturas, denominadas patológicas, que se presentan en personas con alguna enfermedad de base o debido al desgaste óseo sin que se presente un trauma.

### Entre los diversos tipos de fracturas óseas encontramos los siguientes:

- **Oblicuas:** La línea de fractura forma un ángulo mayor o menor de 90 grados con el eje longitudinal del hueso.
- **Conminuta:** Hay múltiples líneas de fractura, con formación de numerosos fragmentos óseos.
- **Espiral:** Fractura dispuesta alrededor del eje del hueso.
- **Compuesta o abierta:** Fractura que rompe la piel.

**En los niños, debido a la gran elasticidad de sus huesos, se producen dos tipos especiales de fractura:**

- **Incurvación diafisaria:** No se evidencia ninguna fractura lineal, ya que lo que se ha producido es un aplastamiento de las pequeñas trabéculas óseas que conforman el hueso, dando como resultado una Incurvación de la diáfisis del mismo.
- **En «tallo verde»:** El hueso está incurvado y en su parte convexa se observa una línea de fractura que no llega a afectar todo el espesor del hueso.



### Según la desviación de los fragmentos:

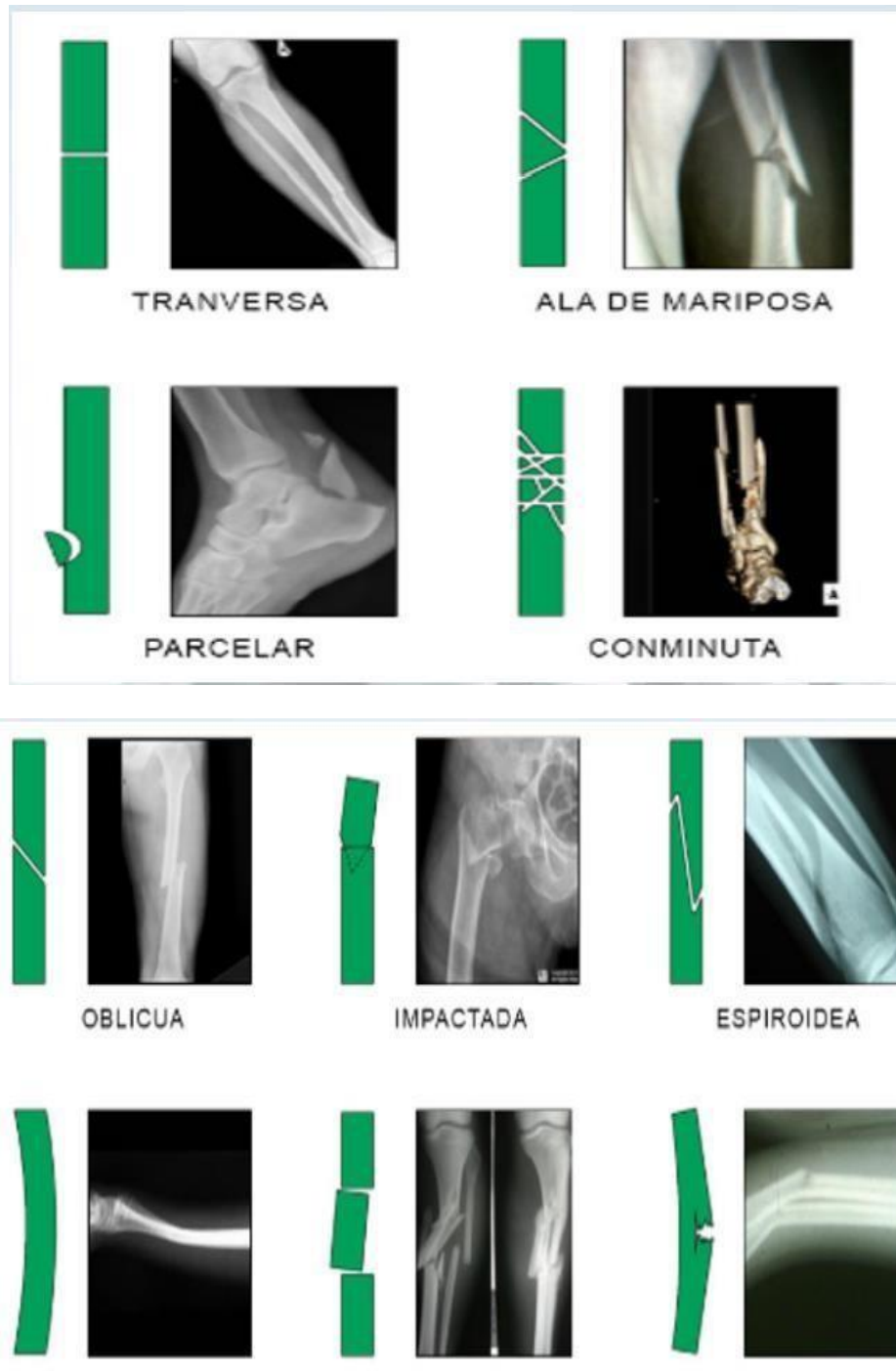- **Anguladas:** Los dos fragmentos quedados dividido el hueso a causa de la fractura forman un ángulo.
- **Con desplazamiento lateral:** Las dos superficies correspondientes a la línea de fractura no quedan confrontadas entre si, por haberse desplazado lateralmente uno o los dos fragmentos.
- **Acabalgadas:** Uno de los fragmentos queda situado sobre el otro, con lo cual se produce un acortamiento del hueso afectado.
- **Engranadas:** Uno de los fragmentos ha quedado empotrado en el otro.

### Según el mecanismo de producción:

- **Traumatismo directo:** La fractura se produce en el punto sobre el cual ha actuado el agente traumático. Por ejemplo: fractura de cúbito por un golpe fuerte en el azo.
- **Traumatismo indirecto:** La fractura se produce a distancia del lugar donde ha actuado el agente traumático. Por ejemplo: fractura del codo por una caída sobre las palmas de las manos.
- **Fractura patológica:** Se producen por un debilitamiento del hueso debido a alguna patología, por lo que el hueso se rompe incluso frente a fuerzas leves. Por ejemplo: paciente con cáncer óseo que ve como su estructura esquelética se debilita.
- **Fractura por fatiga o estrés:** Se originan por fuerzas que actúan sobre el hueso con mucha frecuencia, pese a que puedan ser de baja intensidad relativa. Por ejemplo: fractura en un dedo del pie cuando un corredor entrena para un maratón.

Imágenes Radiográficas

**Figura 10** *Tipos de fractura*



**Nota:** Imágenes Fracturas [Imagen] <https://www.mba.eu/blog/tipos-de-fracturas/>

## Conclusiones

De acuerdo con cada fenómeno cadavérico se identificó las diversas patologías presentes en el caso de estudio.

Se amplió el conocimiento de acuerdo a la anatomía radiológica de tórax en proyección posteroanterior y lateral ya que será útil en nuestra profesión.

Se aplicó los diversos métodos de diagnóstico por imagen para diferenciar las patologías en un cadáver y sus diversos equipos en la producción de la imagen.

Se identificó las patologías que se pueden presentar en un cadáver con herida localizada a nivel del hemitórax derecho.

Se diferenció la mejor metodología de acuerdo a la necesidad radiográfica aplicada en un cadáver.

Conocer la diferencia entre hemotórax y neumotórax en un cadáver la cual se puede aplicar en nuestro ámbito laboral para un diagnóstico certero.

## Bibliografía

- Cortes-Telles, Arturo, Morales-Villanueva, Carlos Enrique, & Figueroa-Hurtado, Esperanza. (2016). Hemotórax: etiología, diagnóstico, tratamiento y complicaciones. *Revista biomédica*, 27(3), 119-126.  
<https://www.revistabiomedica.mx/index.php/revbiomed/article/view/540>
- Menéndez, Pablo, Padilla, David, Villarejo, Pedro, & García, Alberto. (2012). Neumoperitoneo, neumoretroperitoneo, neumotórax bilateral, neumomediastino y enfisema subcutáneo secundario a CPRE. *Revista de Gastroenterología del Perú*, 32(1), 94-97.  
[http://www.scielo.org.pe/scielo.php?script=sci\\_arttext&pid=S1022-51292012000100014&lng=es&tlng=es](http://www.scielo.org.pe/scielo.php?script=sci_arttext&pid=S1022-51292012000100014&lng=es&tlng=es).
- Nazario Dolz, Ana María, Matos Tamayo, Elmer Modesto, Falcón Vilarino, Carlos G, Rodríguez, Félix Ramiro, Domínguez González, Erian Jesús, & García Orozco, Lucas. (2015). Clinical and therapeutic characteristics of patients with traumatic hemothorax. *Revista Cubana de Cirugía*, 54(2), 96-103.  
[http://scielo.sld.cu/scielo.php?script=sci\\_arttext&pid=S0034-74932015000200001&lng=es&tlng=en](http://scielo.sld.cu/scielo.php?script=sci_arttext&pid=S0034-74932015000200001&lng=es&tlng=en).
- Syldor, Marc Henry, González Martínez, Félix, & Ureña Rengel, Erick. (2010). ¿Neumoperitoneo? *Revista Clínica de Medicina de Familia*, 3(2), 141-142.  
[http://scielo.isciii.es/scielo.php?script=sci\\_arttext&pid=S1699-695X2010000200018&lng=en&tlng=en](http://scielo.isciii.es/scielo.php?script=sci_arttext&pid=S1699-695X2010000200018&lng=en&tlng=en).
- González V, F. (2014). *HEMOTÓRAX ESPONTÁNEO EN PACIENTE CON SCHWANNOMA DE MEDIASTINO*. <https://dx.doi.org/10.4067/S0718-40262014000500014>

Pinterest. (2015). *Pelvis*. Unidad de Anatomía por Imágenes.

<https://ar.pinterest.com/pin/391672498820943859/>