

Priporočila Onkološkega inštituta za obravnavo bolnikov z adenokarcinomom tankega črevesa

Recommendations from the Institute of Oncology
Ljubljana for the treatment of patients with small bowel
adenocarcinoma

Brecelj Erik¹, Zadnik Vesna¹, Strojnik Ksenija¹, Boc Nina¹,
Gašljević Gorana¹, Jeruc Jera¹, Pilko Gašper¹, Reberšek
Martina¹, Anderluh Franc¹

¹Onkološki inštitut Ljubljana, Zaloška cesta 2, 1000 Ljubljana
Korespondenca: dr. Erik Brecelj, dr. med.
E-mail: ebrecelj@onko-i.si
Poslano / Received: 21.5.2021
Sprejeto / Accepted: 20.9.2021
doi:10.25670/oi2021-019on

UVOD

V primerjavi z drugimi tumorji prebavnega trakta je rak tankega črevesa relativno redko obolenje, saj predstavlja le okrog 2,5 % vseh rakov prebavne cevi. Najpogosteje se pojavljajo na tankem črevesju štirje histološki podtipi tumorjev; adenokarcinomi, gastrointestinalni stromalni tumorji, nevroendokrini tumorji in limfomi. Te smernice zajemajo zdravljenje samo adenokarcinoma tankega črevesa (ATČ), ki je najbolj pogost med malignomi tankega črevesa. Gre za redko obolenje, zato je objavljenih študij o zdravljenju adenokarcinoma tankega črevesa malo, z večinoma nizkim številom vključenih bolnikov, kar je verjetno razlog, da je v literaturi objavljenih le nekaj smernic za zdravljenje ATČ. Prve smernice za zdravljenje ATČ so objavili v Franciji leta 2018, NCCN smernice pa leta 2020.

EPIDEMIOLOGIJA

Za rakom tankega črevesa povprečno letno v Sloveniji zbolijo nekaj več kot 40 ljudi, kar predstavlja približno 2,5 % vseh rakov prebavne cevi. Tumorji tankega črevesa so histološko izjemno heterogena skupina, približno dve tretjini med njimi je adenokarcinomov. Po podatkih Registra raka Republike Slovenije je v obdobju 2013–2017 za adenokarcinomom tankega črevesa v Sloveniji povprečno letno zbolelo 27 oseb; 16 moških in 11 žensk. Incidenca adenokarcinomov tankega črevesa se

je v Sloveniji začela povečevati konec prejšnjega tisočletja, ko smo začeli rutinsko uvajati natančnejšo slikovno diagnostiko prebavil. Še nekaj dodatnih primerov pa zaznavamo od uvedbe nacionalnega organiziranega presejalnega programa za raka debelega črevesa in danke kjer se med preventivno kolonoskopijo v določenih primerih pregleda tudi končni del tankega črevesa in tako odkrije rake, ki bi jih verjetno brez tega zabeležili kasneje, kot preraščujočo lezijo debelega črevesa. Število zbolelih v populaciji narašča s starostjo, največ bolnikov zboli malo pred 80 letom. Skoraj polovica adenokarcinomov tankega črevesa vznikne v ileumu, v dvanajstniku se jih razvije slaba tretjina, ostale lokacije so redke. Največ bolnikov ima ob diagnozi bolezen razširjeno v regionalne bezgavke; v letih 2013–2017 je bilo takih 45 %. V istem obdobju je imelo 21 % bolnikov omejeno bolezen, 33 % pa so jih odkrili v razsejani obliki; manj kot pri 1 % bolnikov stadij ni bil določen. Opazovano pet-letno preživetje teh bolnikov je bilo 55 %, ženske so preživljale značilno slabše od moških.

PREVENTIVA

Nevarnostni dejavniki adenokarcinoma tankega črevesa so zaradi redkega pojavljanja te bolezni slabo raziskani. Pomemben prekurzor je, enako kot pri adenokarcinomih debelega črevesa in danke, adenom. Med osebe z visokim

tveganjem sodijo bolniki z kronično vnetno boleznijo črevesa: ulcerativnim kolitisom ali Chronovo boleznijo, adenokarcinom tankega črevesa pa je tesno povezan tudi z genetskimi sindromi kot so družinska adenomatozna polipoza, Peutz Jeghersov sindrom ter Lynchev sindrom. Ker je bolezen redka, je priporočljivo, da se vsakega bolnika obravnava tudi v okviru genetskega svetovanja.

Pri sporadični obliki bolezni so dejavniki tveganja življenjskega sloga podobni tistim, ki jih povezujemo z večjim tveganjem rakov debelega črevesa in danke: energijsko bogata prehrana z veliko rdečega mesa in živalskih maščob ter sedeč način življenja skupaj z razvadami, kot so čezmerno uživanje alkoholnih pijač in kajenje. Med varovalne dejavnike pa prištevamo uživanje vlaknin, ter antioksidantov, dovolj gibanja in vzdrževanje normalne telesne teže. V primarni preventivi tako lahko svetujemo predvsem zdrav način prehranjevanja in izogibanje škodljivim navadam.

KARCINOM TANKEGA ČREVESJA IN DEDNE GENETSKE PREDISPOZICIJE

Adenokarcinom tankega črevesja se lahko pojavlja v sklopu nekaterih dednih sindromov, in sicer družinske adenomatozne polipoze (FAP), sindroma Lynch, sindroma Peutz-Jeghers ter sindroma juvenilne polipoze. Prevalenca sindroma Lynch med bolniki z adenokarcinomom tankega črevesja je med 5 in 10%, kar je primerljivo z incidenco pri karcinomu debelega črevesja in danke. Zato se tudi pri adenokarcinomu tankega črevesja priporoča presejanje za pomanjkanje MMR (angl. mismatch repair) proteinov.

Napotitev v obravnavo v Ambulanto za onkološko genetsko svetovanje priporočamo bolnikom z adenokarcinomom tankega črevesja, ki imajo:

- v družini že znano okvaro v genih, povezanih s katerim izmed zgoraj naštetih dednih sindromov;
- v tumorju ugotovljeno genetsko okvaro, ki bi lahko bila zarodna;
- ≥ 10 adenomatoznih polipov;
- ≥ 2 hamartozna polipa;
- ≥ 2 juvenilna polipa;
- pigmentirane makule okoli ust, na ustnicah, bukalni sluznici, perianalno in/ali na prstih;
- v tumorju imunohistokemično zaznano izgubo izražanja MMR proteinov in/ali ugotovljeno mikrosatelitno nestabilnost (MSI);
- pozitivno družinsko anamnezo rakov, povezanih s sindromom Lynch (rak debelega črevesja, maternice, jajčnika, želodca, tankega črevesja, ledvic, urotelnega trakta, trebušne slinavke, žolčevodov, melanom).

PRIMARNA DIAGNOSTIKA

Poleg anamneze in kliničnega pregleda morajo imeti bolniki s sumom ali novoodkritim rakom tankega črevesja opravljene naslednje preiskave:

- endoskopija zgornjega prebavnega trakta in endoskopski UZ pri tumorjih ležečih v proksimalnem delu tankega črevesa – cilj je ugotavljanje prisotnosti in lokacije maligne bolezni, biopsija sumljivih lezij ter ocena lokalne razširjenosti z endo UZ

- računalniško tomografijo (CT) prsnega koša in trebuha z intravensko aplikacijo kontrasta in oralno aplikacijo kontrastnega sredstva za oceno lokalne razširjenosti tumorja in morebitnih oddaljenih metastaz
- v primeru slabo vidnih tumorjev eventuelno opravimo CT enterografijo ali MR enterografijo ter MRCP pri sumu na malignom v duodenumu ali v primeru obstrukcije žolčnih vodov
- v primeru alergije na jodno kontrastno sredstvo lahko opravimo MR abdomna z uporabo DWI in CT prsnega koša brez aplikacije KS;
- RTG kontrastno slikanje prebavnega trakta, endoskopska tankega črevesa in kapsulna endoskopija pridejo le izjemoma v poštev, v kolikor druge radiološke metode niso na voljo ali niso odkrile sumljivega primarnega malignoma. Kapsulna endoskopija je kontraindicirana pri stenozi prebavne cevi.
- scintigrafijo okostja (samo pri bolnikih s kliničnim sumom na prisotnost kostnih zasevkov);
- PET-CT ni indiciran v rutinski predoperativni diagnostiki raka tankega črevesja. Uporaben je pri neopredeljenih lezijah za potrditev oziroma izključitev prisotnosti zasevkov.

TNM KLASIFIKACIJA

Za določitev stadija adenokarcinomov tankega črevesa uporabljamo TNM klasifikacijo bolezni (8. revizija, 2017).

T; primarni tumor:

T x tumorja ne moremo oceniti

T 0 ni znakov tumorja

Tis displazija visoke stopnje/ karcinom »in situ«

T 1 tumor vrašča v lamino proprijo ali submukozo

T1a tumor vrašča v lamino proprijo

T1b tumor vrašča v submukozo

T 2 tumor vrašča v muskularis proprijo

T 3 tumor vrašča skozi muskularis proprijo v subserozo ali se širi v mezenterij ali v retroperitonej brez preraščanja seroze

T 4 tumor prerašča visceralni peritonej ali vrašča direktno v sosednje organe ali tkiva (druge vijuge tankega črevesa, mezenterij sosednjih vijug črevesa in abdominalne stene preko seroze, v primeru dvanajstnika invazija v trebušno slinavko ali žolčni vod)

N; področne bezgavke:

N x področnih bezgavk ne moremo oceniti

N 0 ni zasevkov v področnih bezgavkah

N 1 zasevki v 1 ali 2 regionalnih bezgavčnih ložah

N 2 zasevki v 3 ali več regionalnih bezgavčnih ložah

M; oddaljeni zasevki:

M 0 ni oddaljenih zasevkov

M 1 oddaljeni zasevki

Stadiji

Stadij 0	Tis	N0	M0
Stadij I	T1-2	N0	M0
Stadij II A	T3	N0	M0
Stadij II B	T4	N0	M0
Stadij III A	Tx	N1	M0
Stadij III B	Tx	N2	M0
Stadij IV	Tx	Nx	M1

SMERNICE ZA PATOLOŠKO OBDELAVO RESEKTATOV TANKEGA ČREVEESA

- Namenjene so za resektate karcinomov dvanajstnika, jejunuma in ileuma pri katerih je bila narejena segmentalna resekcija, pankreatikoduodenektomija (Whipple-ova resekcija) ali ileokolična resekcija
- Protokola ne uporabljamo v naslednjih primerih:
 - Glede postopkov:
 - Biopsija
 - Primarni resektat brez rezidualnega tumorja (npr. po neoadjuvantni terapiji)
 - Rekurentni tumor
 - Citološki vzorec
 - Glede na tip tumorja:
 - Karcinom ampule dvanajstnika (protokol za ampularne karcinome)
 - Dobro diferencirani neuroendokrini tumor (NET) dvanajstnika (protokol za NET dvanajstnika)
 - Dobro diferencirani neuroendokrini tumor (NET) jejunuma in ileuma (protokol za NET jejunuma in ileuma)
 - Limfom (protokoli za NHL in HL limfome)
 - Gastrointestinalni stromalni tumor (GIST) (protokol za GIST)
 - Non-GIST sarkomi (protokol za mehko tkivne tumorje)

Vsi nujno potrebni podatki (elementi izvida) morajo biti podani v strukturiranem izvidu.

Kirurški resektati

Skrben in natančen (tako makroskopski kot mikroskopski) pregled kirurških resektatov karcinoma tankega črevesa je pogoj za kakovosten patohistološki izvid, ki je osnova za odločitev o nadaljnjem zdravljenju bolnika.

Minimalni podatki, ki jih mora vsebovati kirurgova napotnica so:

- tip operacije
- lokacija tumorja pri inicialni diagnozi
- podatek o predhodnih patohistoloških preiskavah (patohistoloških izvidih) in laboratoriju, v katerem so bile opravljene

- predoperativni stadij tumorja
- predoperativna terapija
- informacija o vključenosti pacienta v klinično študijo (zaradi upoštevanja posebnih procedur, ki jih narekujejo študije)

Makroskopska obravnava vzorca

Najboljše je, če se resektat na patologijo pošlje svež, čim prej po operaciji. Če pa to ni možno (npr. dislociran oddelek za patologijo), je potrebno, da kirurg delno odpre resektat, izprazni črevesno vsebino in ga potopi v večjo posodo z zadostno količino formalina, ob tem pa z vstavljanjem gaze ali podobnega pripomočka omogoči enakomerno fiksacijo notranjosti vzorca oz. sluznice.

Vzorci, ki so bili sprejeti sveži ali delno fiksirani odpiramo ob poteku mezenterija. Izogibamo se rezanju skozi tumor (ocena seroznega preraščanja!). Potrebno je natančno pregledati zunanjo površino vzorca. Področja, ki niso pokrita s serozo in se nahajajo v bližini tumorja je treba označiti s tušem, ker predstavljajo radialni resekcijski rob.

Po odprtju in izpiranju, vzorec napnemo na stiropor in fiksiramo v zadostni količini formalina 24-48 ur. Če je le možno, po 24 urah odstranimo igle za pripenjanje, vzorec obrnemo in na ta način omogočimo fiksacijo seroze.

Odločitev o nadaljnji obravnavi vzorca, ki je bil sprejet v formalinu je odvisna od aдекватnosti fiksacije. Če je vzorec zadostno fiksiran, je možno takojšnje vzorčenje, če pa je le delno fiksiran, ga je potrebno aдекватno odpreti, napeti in dofiksirati.

Vzorčenje

- sporadični karcinom- minimalni odvzem blokov:
 - proksimalni resekcijski rob
 - distalni resekcijski rob
 - tumor – zadostno število blokov (vsaj 4 za vzorce brez neoadjuvantne kemoterapije)
 - mesto najglobljega preraščanja
 - tumor na mestu najbližjem serozi
 - tumor na mestu najbližjem cirkumferentnem oz. radialnem resekcijskem robu (če je prisoten)
 - tumor proti proksimalnem in distalnemu resekcijskemu robu
 - področje perforacije (če je prisotno)
 - vse bezgavke
 - vzorci drugih organov (če so prisotni).

Ključni podatki, ki jih mora patolog zabeležiti pri resektatih tankega črevesa

Makroskopski:

- Tip operacije
- Dimenzije resektata v mm (dolžina tankega črevesa, drugih organov npr. vranice, trebušne slinavke...)
- Lokacija tumorja: dvanajstnik, jejunum, ileum (če je le možno oz. razvidno iz napotnice; včasih pri segmentnih resekcijah z le kakšno vijugo ni možno)
- Velikost (največji premer) tumorja
- Razdalja do bližjega intestinalnega in radialnega kirurškega roba

Mikroskopski:

- Histološki tip tumorja
 - Klasifikacija tumorja po veljavni WHO 2019 klasifikaciji: adenokarcinom brez drugih oznak (BDO), mucinozni adenokarcinom (več kot 50% sluzi), slabo kohezivni karcinom z ali brez pečatnic, medularni karcinom, adenoskvamozni karcinom, ploščatocelični karcinom, velikocelični neuroendokrini karcinom, drobnocelični neuroendokrini karcinom, mešani adenokarcinom-neuroendokrini karcinom (vsaka komponenta mora predstavljati vsaj 30% volumna tumorja), nediferencirani karcinom.
 - Obstoj in situ komponente (displazije visoke stopnje)
- Stopnja diferenciacije tumorja (gradus)
 - Gradiranje je bazirano na deležu tumorskega tkiva, ki tvori žleze. Dobro diferencirani tumorji (gradus 1) imajo >95% žlezne komponente, zmerno diferencirani (gradus 2) 50-95%, slabo diferencirani (gradus 3) <50%. Gradus 4 uporabljamo za drobnocelični neuroendokrini karcinom in za nediferencirane karcinome. Večina karcinomov tankega črevesa je zmerno diferenciranih.
- Obseg lokalne invazije (pT – po TNM 8)
 - Pri pT1 tumorjih je potrebno določiti obseg invazije:
 - pT1a: v lamino proprijo ali muskularis mukoze
 - pT1b: v submukozo
 - pT2 tumorji vraščajajo v muskularis proprijo
 - pT3 tumorji so preraščajo muskularis proprijo in vraščajajo v subserozo ali infiltrirajo neperitonealizirano perimuskularno tkivo (mezenterij ali retroperitoneum) brez penetracije seroze
 - Pri pT4 tumorjih je prisotno preraščanje visceralnega peritoneja ali direktna invazija drugih organa ali struktura (npr. druge vijuge tankega črevesa, mezenterij sosednje vijuge tankega črevesa, trebušna stena; za dvanajstnik invazija v trebušno slinavko ali žolčni vod).
- radikalnost posega (status robov)

V primeru segmentalne resekcije tankega črevesa in ileokolične resekcije je potrebno opisati proksimalni, distalni in mezenterični (radialni) resekcijski rob. Za vse resektate tankega črevesa razen dvanajstnika je mezenterični resekcijski rob edini

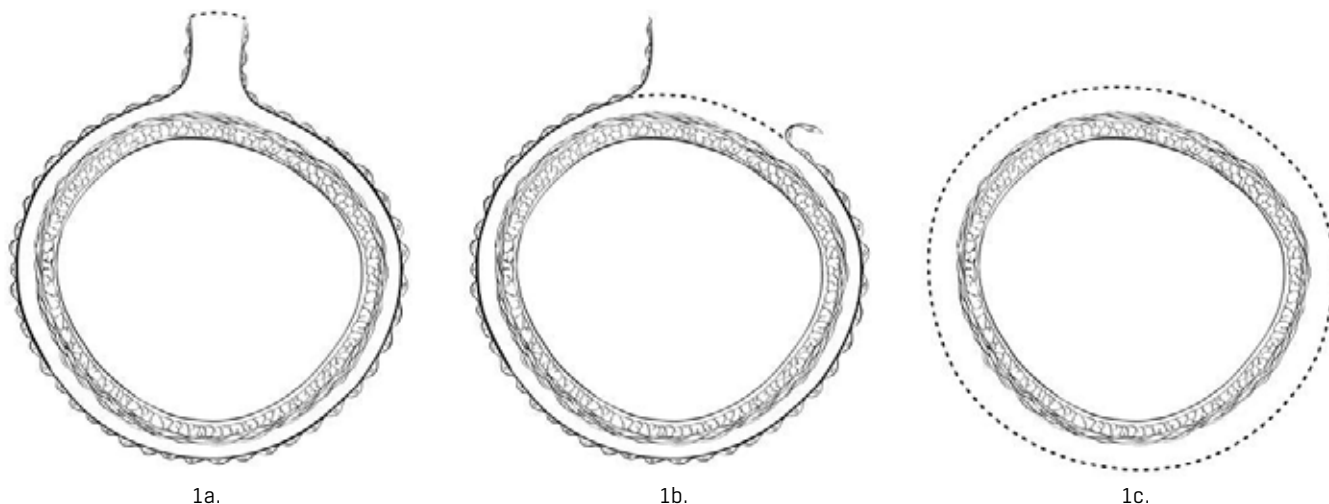
radialni rob. Za vzorce pankreatoduodenektomije pri karcinomi dvanajstnika, proksimalni rob v področju želodca ali dvanajstnika («pylorus-sparing» Whipple-ova resekcija) in distalni resekcijski rob v dvanajstniku so biološko bolj pomembni kot pri pankreatoduodenektomiji zaradi karcinoma trebušne slinavke in jih je vedno potrebno vzorčiti. Neperitonealizirana površina procesus uncinatusa (uncinatni rob) predstavlja infero-posteriorni retroperitonealni rob vzorca pankreatoduodenektomije. Potrebno je vzorčiti navpično rezino na mestu najbližjem tumorju. Ta rob se imenuje retroperitonealni ali rob v področju arterije mezenterike superior. Prav tako je potrebno vzorčiti celotno ploskev pankreatičnega resekcijskega roba in skupnega žolčevoda.

- Določitev patološkega stadija

Najučinkovitejša terapija karcinoma tankega črevesa je kirurška resekcija, prognoza pa je v prvi vrsti odvisna od anatomske razširjenosti (stadija) bolezni v času resekcije. Priporoča se uporaba TNM staging system AJCC-a in UICC-a (8. izdaja).

S pTis označujemo karcinom, ki ni prebil bazalne membrane (displazija visoke stopnje). pT1a je tumor, ki vrašča v lamino proprijo vse do vendar ne čez muskularis mukoze (intramukozni karcinom). Koncept je različen od tistega v debelem črevesu zaradi bogate limfatične mreže, ki je prisotna v tankem črevesu. pT1b je karcinom, ki prerašča muskularis mukoze in infiltrira submukozo. pT2 tumorji invadirajo muskularis proprijo, pT3 tumorji invadirajo subserozno tkivo brez invazije proste površine seroze ali vraščanja v sosednji organ. pT4 tumorji perforirajo visceralni peritonej ali direktno invadirajo druge organe ali strukture vključno z drugimi segmenti tankega črevesa, mezenterija sosednjih vijug tankega črevesa ali trebušne stene. Intramuralna ekstenzija tumorja iz terminalnega ileuma v cekum ne vpliva na pT stadij. Za karcinome dvanajstnika velja, da se vraščanje v pankreas ali žolčevod klasificira kot pT4. Tumorji, ki adherirajo na druge organe ali strukture se klasificirajo kot cT4. Če histološki pregled ne pokaže obstoja tumorskega tkiva v adhezijah ali ni perforacije visceralnega peritoneja, je tumor potrebno klasificirati kot pT3. Prisotnost tumorja v venah ali limfangijih ne vpliva na pT klasifikacijo. Za karcinome tankega črevesa ne obstajata kategoriji pT4a and pT4b.

Slika 1: Mezenterični rob na tankem črevesu popolnoma obdan s peritonejem (točkasta črta), 1a. Circumferencialni rob (točkasta črta) v področju proksimalnega dvanajstnika je ni v celoti pokrita s peritonejem, 1b. Circumferencialni rob (točkasta črta) v retroperitonealnem delu dvanajstnika je popolnoma obdana s peritonejem, 1c.



Status bezgavk (pN – po TNM 8):

- število histološko verificiranih bezgavk
- število metastatskih bezgavk

Regionalne bezgavke so:

- Dvanajstnik: retropankreatične, ob arteriji hepatiki, inferiorni pankreatikoduodenalni, superiorni mezenterični
- Ileum in jejunum: cecalni (le za terminalni ileum), ileokolični (le za terminalni ileum), superiorni mezenterični, mezenterični, BDO.

Za histološki pregled je potrebno vzorčiti vse makroskopsko negativne in suspektne bezgavke v celoti. Makroskopsko pozitivne bezgavke lahko vzorčimo le delno (reprezentativno). Za ozko črevo ni definiranega minimalnega števila bezgavk, ki naj bi predvidevalo negativen nodalni status. V patološkem izvidu je vsekakor potrebno podati informacijo o tem koliko bezgavk je bilo izoliranih in pregledanih in koliko je metastatskih. Zaenkrat ni podatkov o koristi uporabe globljih rezov in/ali dodatnih oz. specialnih tehnik za ugotavljanje prisotnosti mikrometastaz ali izoliranih tumorskih celic.

- Ocena regresije tumorja (v primeru neoadjuvantne terapije)
 - Potrebno je opisati odgovor tumorja na prejeta kemo in/ali radioterapijo.
 - Ni priporočil za uporabo kateregakoli od sistemov za oceno regresije po neoadjuvantni terapiji, odločitev je odvisna od dogovora med klinikom in patologom. Lahko uporabljamo npr. petstopenjsko delitev po Mandardu: 1: ni rezidualnega karcinoma; 2: redke rezidualne tumorske celice; 3: regresivne spremembe prevladujejo nad rezidualnim karcinomom; 4: rezidualnega karcinoma je več kot regresivnih sprememb; 5: odsotnost regresivnih sprememb.
 - Otočki acelularnega mucina, ki so lahko prisotni po neoadjuvantnem zdravljenju ne veljajo za rezidualno bolezen.
- Druge spremembe
 - Adenomi
 - Crohnova bolezen
 - celijakija
 - drugi polipi
 - drugo
- Histološko potrjene oddaljene metastaze
- Stadij pTNM (po 8. izdaji UICC)
- Opredelitev MSI statusa je potrebno opraviti pri vseh bolnikih s karcinomom tankega črevesa ne glede na starost razen v primeru, ko so prisotna druga predisponirajoča stanja kot je npr. familijarna adenomatozna polipoza.

Obrazec za sinoptično poročanje patološkega pregleda resektata pri karcinomu tankega črevesa

Priimek in ime bolnika Datum rojstva

Datum operacije..... Napotna ustanova / oddelek Kirurg

Naziv laboratorija za patologijo Številka biopsije

Datum sprejema vzorca Datum avtorizacije izvida Patolog.....

Vrsta operacije:

- Segmentalna resekcija
 Ileokolična resekcija
 Pankreatikoduodenektomija (Whippleva resekcija)
 Drugo (navedi):

 Nespecificirano/nedoločljivo

Velikost tumorja

- Največji premer: _____ cm
 Dodatne dimenzije: _____ cm x _____ cm
 Velikosti ni možno določiti
 Razlog: _____

Perforacija tumorja vidna makroskopsko

- Ni prisotna
 Prisotna
 Ocena ni možna

Histološki tip

- Adenokarcinom, NOS
 Mucinozni adenokarcinom (>50% mucina)
 Slabo kohezivni z ali brez pečatnic
 Karcinom z limfoidno stromo (medularni)
 Ploščatocelični karcinom
 Adenoskvamozni karcinom
 Neuroendokrini karcinom
 - Drobnocelični
 - Velikocelični
 - Slabo diferenciran (le, ko ni možno določiti ali gre za drobno oz velikocelični neuroendokrini ca)
 Mešani neuroendokrini-ne-neuroendokrini tumor (MiNEM)
 Nediferencirani karcinom
 Drugi histološki tip (navedi): _____

Histološki gradus

- G1: dobro diferenciran
 G2: zmerno diferenciran
 G3: slabo diferenciran
 G4: nediferenciran
 Drugo, specificiraj: _____
 GX: gradusa ni možno določiti
 Določitev ni smiselna glede na histološki tip

Globina invazije

- Ni tumorja (pT0)
 In situ/displazija visoke stopnje (Tis)
 Vraščenje tumorja v lamino proprio (pT1a)
 Vraščenje tumorja v submukoza (pT1b)
 Vraščenje tumorja v muskularis proprio (pT2)
 Vraščenje tumorja v subseroza ali neperitonealizirana perimuskular na tkiva (retroperitoneum ali mezenterij) brez penetracije seroze* (pT3)
 Tumor perforira visceralni peritoneum (pT4)
 Tumor vrašča v druge organe/strukture
 (navedi)**: _____ (pT4)
 globine invazije ni mogoče evaluirati (pTX)

*za T3 tumorje neperitonealizirana perimuskularna tkiva so: za jejunum in ileumdel mezenterija, za duodenum v ploskev proti trebušni slinavki na kateri ni seroze

**druge vijuge tankega črevesa, mezenterij sosednje črevesne vijuge; pri duodenumu: infiltracija pankreatičnega voda ali žolčevoda.

Robovi

- Vsi robovi potekajo v zdravem glede na invazini karcinom, karcinom in situ/ displazijo visoke stopnje in adenom
 Analizirani robovi (navedi): _____
Opomba: Robovi vključujejo proksimalni, distalni, radialni ali mezen terični, uncinatni, v področju žolčevoda, pankreatični in druge.
 Oddaljenost invazivnega karcinoma od najbližjega roba (v mm ali cm): _____ mm ali _____ cm
 Navedi kateri je najbližji rob: _____
Posamezne individualne robove je potrebno opisati, če so infiltrirani s tumorjem ali če jih ni mogoče evaluirati.

- Proksimalni rob:
- Ocena ni možna
 - Infiltriran z invazivnim karcinomom
 - Ni infiltriran z invazivnim karcinomom
 - Ni displazije
 - Karcinom in situ (displazija visoke stopnje)
 - Adenom v robu
- Distalni rob
- Ocena ni možna
 - Infiltriran z invazivnim karcinomom
 - Ni invazivnega karcinoma
 - Invazivni karcinom v robu
 - Ni displazije
 - Karcinom in situ (displazija visoke stopnje)
 - Adenom v robu
- Mezenterični (radialni) rob
- Ocena ni smiselna
 - Ocena ni možna
 - Ni invazivnega karcinoma
 - Invazivni karcinom v robu (vsaj 0-1mm od roba)
- Drugi robovi
- Navedi rob (robove): _____
- Ocena ni mogoča
 - Ni invazivnega karcinoma
 - Invazivni karcinom v robu

Za pankreatikoduodenalne resekcije

- Proksimalni rob:
- Ocena ni možna
 - Infiltriran z invazivnim karcinomom
 - Ni infiltriran z invazivnim karcinomom
 - Ni displazije
 - Karcinom in situ (displazija visoke stopnje)
 - Adenom v robu
- Distalni rob
- Ocena ni možna
 - Infiltriran z invazivnim karcinomom
 - Ni invazivnega karcinoma
 - Invazivni karcinom v robu
 - Ni displazije
 - Karcinom in situ (displazija visoke stopnje)
 - Adenom v robu
- Uncinatni (retroperitonealni / superiorna mezenterična arterija) rob
- Ocena ni smiselna
 - Ocena ni možna
 - Ni invazivnega karcinoma
 - Invazivni karcinom v robu (vsaj 0-1 mm od roba)

- Rob v področju žolčevoda
- Ocena ni smiselna
 - Ocena ni možna
 - Ni invazivnega karcinoma
 - Invazivni karcinom v robu (vsaj 0-1mm od roba)
- Rob v področju trebušne slinavke
- Ocena ni smiselna
 - Ocena ni možna
 - Ni invazivnega karcinoma
 - Invazivni karcinom v robu (vsaj 0-1mm od roba)
- Drugi robovi
- Navedi rob (robove): _____
- Ocena ni mogoča
 - Ni invazivnega karcinoma
 - Invazivni karcinom v robu

Limfovaskularna invazija

- Ni prisotna
- Prisotna
- Sumnjiva
- Ocena ni mogoča

Regionalne bezgavke

- Ni bezgavk za analizo (bezgavke niso bile poslone ali izolirane)
- Število metastatskih bezgavk*: ____
- števila ni mogoče določiti
- (obrazložitev): _____
- *pNX: Regionalnih bezgavk ni možno oceniti
- pN0: Ni zasevkov
- pN1: Zasevki v 1 ali 2 regionalnih bezgavkah
- pN2: Zasevki v ≥3 regionalnih bezgavkah
- Število vseh pregledanih bezgavk: ____
- števila ni mogoče določiti
- (obrazložitev): _____
- Histološko potrjene oddaljene metastaze:
- ne
- da _____ (lokacija)
- Patološka klasifikacija stadija (pTNM, AJCC 8th Edition)
- pT_____N_____M_____
- Dodatne patološke najdbe (vse, kar je prisotno)
- Ni
 - Adenom
 - Chronova bolezen
 - Celiakija
 - Polipi (tip): _____
 - Drugo (navedi): _____

Dodatne preiskave: Status MMR proteinov

ni testirano

ni mogoče interpretirati zaradi

ni izgube ekspresije MMR proteinov

izguba ekspresije MLH1

izguba ekspresije MSH2

izguba ekspresije MSH6

izguba ekspresije PMS2

drugo -----

 Druge dodatne preiskave:-----
----- Komentarji:-----
-----**KIRURŠKO ZDRAVLJENJE****Kirurško zdravljenje lokoregionalne bolezni**

Osnovni namen kirurškega zdravljenja je odstranitev tumorja v zdravo z odstranitvijo pripadajočih bezgavk. Po NCCN smernicah se priporoča pri kirurgiji ATČ odstranitev in analiza vsaj 8 regionalnih bezgavk. Podatkov o potrebnem obsegu operacije je v literaturi malo, izhajajo iz retrospektivnih študij z večinoma majhnim številom vključenih bolnikov. Rezultati nekaterih študij so dokaj kontroverzni.

Zaradi delne ali popolne obstrukcije so bolniki pred zdravljenjem pogosto podhranjeni, zato jim moramo nuditi ustrezno prehransko spremljanje in prehransko podporo pred, med in po zdravljenju.

Tip resekcije je odvisen od lokacije tumorja in lokalne razširjenosti. V predelu jejunuma in ileuma se opravi segmentno resekcijo tankega črevesa s pripadajočimi bezgavkami z visoko ligaturo pripadajočega žilja. Pri tumorjih lociranih ileocecalno pride v poštev tudi desna hemikolektomija.

Odločitev o obsegu resekcije tumorja v predelu duodenuma je zahtevnejša. Duodenalni karcinom ima veliko boljši prognozo kot karcinom pankreasa ali ampule. Podatkov o potrebnem obsegu resekcije dvanajstnika je v literaturi malo. V ospredju je dilema ali je potrebno pri vseh karcinomi dvanajstnika narediti duodenopankreatektomijo ali je dovolj segmentna resekcija v zdravo kljub temu, da je s tem odstranjenih manj bezgavk. V retrospektivni analizi skupine 1611 bolnikov radikalna duodenopankreatektomija presenetljivo ni pokazala izboljšanja preživetja bolnikov z adenokarcinomom dvanajstnika v primerjavi s samo segmentno resekcijo dvanajstnika. Na podlagi podatkov iz literature priporočajo segmentno resekcijo tumorjev predvsem v predelu proksimalnega in v predelu distalnega dela dvanajstnika, če je možna resekcija tumorja v zdravo in če ne gre za hereditarno obolenje. Pri tumorjih ležečih v predelu drugega dela dvanajstnika in pri tumorjih, ki vraščajo v pankreas ali ampulo se priporoča duodenopankreatektomija.

Pri neoperabilnih tumorjih je smiselno zdraviti bolnike z neoadjuvantno sistemsko terapijo z namenom dosega resektabilnosti. Pri raku duodenuma prihaja pri izbranih bolnikih v poštev predoperativna radiokemoterapija. Bolniki morajo biti predstavljeni na multidisciplinarnem konziliju.

Kirurško zdravljenje metastatske bolezni

Okoli 32 % bolnikov z ATČ črevesa ima metastatsko bolezen ob postavitvi diagnoze. Najpogostejše lokalizacije so jetra in peritonej. 5-letno preživetje bolnikov z oddaljenimi zasevki je pričakovano slabo.

Metastazektomije

Nekateri bolniki z resektabilnimi visceralnimi zasevki ATČ so kandidati za kirurško zdravljenje. Podatki o preživetju teh bolnikov so skopi, nekatere študije kažejo do 49 % 5-letno preživetje za bolnike z adenokarcinomom jejunuma in ileuma in 21 % za bolnike z adenokarcinomom duodenuma, ki so imeli kirurško zdravljeno metastatsko bolezen.

Karcinoza peritoneja

25 – 50 % bolnikov v stadiju IV ima karcinozo peritoneja. Pogostejša je pri bolnikih z adenokarcinomom jejunuma in ileuma. Prognoza teh bolnikov je slaba, srednje preživetje je 5,9 mesecev.

Zdravljenje je večinoma paliativno s sistemsko terapijo.

Pri resektabilni karcinomi peritoneja pride v poštev citoreduktivna kirurgija. V primeru sinhrono karcinoma peritoneja pride v poštev sinhrona resekcija primarnega tumorja in citoredukcija karcinoma peritoneja.

Pred odločitvijo o zdravljenju je potrebno bolnika obravnavati na multidisciplinarnem konziliju.

Paliativni posegi

Pri razširjeni, inoperabilni bolezni se lahko ob simptomatiki (obstrukcija, krvavitev) odločimo za paliativne posege, kot so razni obvodi na prebavnem traktu, derivacija, resekcija primarnega tumorja kljub metastatski bolezni, stentiranje, hemostiptično obsevanje. Odločitev je individualna za vsakega bolnika posebej. Pred posegom je potrebno oceniti smiselnost takih posegov.

Pri karcinomi peritoneja pride v poštev paliativno zdravljenje z intraperitonealno kemoterapijo (npr. PIPAC).

ADJUVANTNO SISTEMSKO ZDRAVLJENJE

- **Stadij I in stadij II**- v primeru visoke mikrosatelitne nestabilnosti- **MSI-H** oz. v primeru defekta v izražanju proteinov za popraviljanje neujemanja DNK (»mismatch repair«- MMR)- **dMMR**→ sledenje po operaciji
- **Stadij IIA (T3N0M0)**- v primeru mikrosatelitne stabilnosti- **MSS** oz. brez defekta v izražanju proteinov za popraviljanje neujemanja DNK (»mismatch repair«- MMR)- **pMMR**, **brez slabih prognostičnih dejavnikov** → sledenje ali 6 mesecev kemoterapija: kapecitabin ali 5-FU/LV
- **Stadij II, MSS ali pMMR, s slabimi prognostičnimi dejavniki** (T4, R1, perforacija, <5 regionalnih bezgavk pri adenokarcinomu duodenuma, ali <8 regionalnih bezgavk pri adenokarcinomu jejunuma ali adenokarcinoma ileuma) → sledenje ali 6 mesecev kemoterapija: FOLFOX ali XELOX ali kapecitabin ali 5-FU/LV, v primeru R1 resekciji adenokarcinoma duodenuma: kapecitabin ali 5-FU/LV+RT
- **Stadij III** → 6 mesecev FOLFOX ali XELOX ali kapecitabin ali 5-FU/LV, v primeru R1 resekciji adenokarcinoma duodenuma: kapecitabin ali 5-FU/LV+RT

Sheme adjuvantnega sistemskega zdravljenja:

- FOLFOX
- XELOX
- kapecitabin
- infuzijski 5-FU

SISTEMSKO ZDRAVLJENJE NEOPERABILNE IN METASTATSKE BOLEZNI

1. linija:

- **v primeru PS ECOG 0-1, in brez rezistence na platino oziroma oksaliplatinu v adjuvantni kemoterapiji:** FOLFOX ali XELOX (ali FOLFOXIRI) +/- bevacizumab ali v primeru MSI-H oz. dMMR anti- PD-1 monoterapija ali v kombinaciji z anti- CTLA- 4

- **bolnik ni za intenzivno sistemsko terapijo:** kapecitabin ali 5-FU/LV +/- bevacizumab ali v primeru MSI-H oz. dMMR anti- PD-1 monoterapija ali v kombinaciji z anti- CTLA- 4

- **v primeru adjuvantne kemoterapije z oksaliplatinom ali kontraindikacije za oksaliplatin:**

→ v primeru MSI-H oz. dMMR anti- PD-1 monoterapija ali v kombinaciji z anti- CTLA- 4

→ v primeru MSS oz. pMMR: FOLFIRI ali taksani

2. linija (glede na kemoterapijo z oksaliplatinom v 1. redu)

- anti- PD-1 monoterapija ali v kombinaciji z anti- CTLA- 4 v primeru MSI-H oz. dMMR
- FOLFIRI v primeru MSS oz. pMMR ali
- taksani v primeru MSS oz. pMMR ali
- NTRK zaviralec v primeru NTRK genskih fuzij

Sheme sistemskega zdravljenja neoperabilne in metastatske bolezni:

SISTEMSKA KEMOTERAPIJA:

- FOLFOX +/- bevacizumab
- XELOX +/- bevacizumab
- FOLFOXIRI +/- bevacizumab
- FOLFIRI
- kapecitabin
- infuzijski 5-FU
- irinotekan v monoterapiji
- nab- paklitaksel
- docetaksel
- paklitaksel
- gemcitabin+nab- paklitaksel ali docetaksel ali paklitaksel
- karboplatin+paklitaksel

IMUNOTERAPIJA Z ZAVIRALCI IMUNSKIH KONTROLNIH TOČK v primeru MSI-H oz. dMMR*:

- anti- PD-1: pembrolizumab
- anti- PD-1: nivolumab
- anti- PD-1: nivolumab+ anti- CTLA- 4 ipilimumab

NTRK ZAVIRALCI v primeru NTRK genskih fuzij:

- larotrektinib
- entrektinib*

* po umestitvi na B-listo zdravil in s tem zagotovljenega financiranja zdravljenja s strani ZZZS

V primeru slabega splošnega stanja bolnika in ko je specifična sistemsko terapija izčrpana, je pri bolniku z razširjeno boleznijo indicirano dobro simptomatsko zdravljenje v okviru paliativne medicine.

RADIOTERAPIJA

V sklopu radikalnih zdravljenj pri raku jejunuma in ileuma zdravljenje z obsevanjem ni indicirano.

Pri raku duodenuma prihaja pri izbranih bolnikih (in vedno po sklepu multidisciplinarnega konzilija) v poštev razmislek o možnosti predoperativne radiokemoterapije za poskus zmanjševanja tumorja pri primarno neresektabilnih karcinomi, ki dobro odgovorijo na uvodno kemoterapijo. Pri primarno neradikalno resekiranih rakih duodenuma je poleg pooperativne kemoterapije smislen tudi razmislek o možnosti sočasnega obsevanja pri izbranih bolnikih. V obeh primerih obsevamo z dozo 25x1,8 Gy ob radiosenzibilizaciji s kapecitabinom.

Za vse anatomske lokalizacije v sklopu paliativnega zdravljenja prihaja po sklepu multidisciplinarnega konzilija v poštev možnost paliativnega obsevanja primarnega tumorja in/ali oddaljenih zasevkov.

SLEDENJE RADIKALNO ZDRAVLJENIH BOLNIKOV

Standardnih priporočil s strani ASCO in ESMO za optimalno sledenje bolnikov po zaključenem kurativnem zdravljenju adenokarcinomov tankega črevesa ni. NCCN priporoča podoben pristop kot pri bolnikih z adenokarcinomom debelega črevesa in danke.

Namen rednega sledenja bolnikov je:

1. zgodnje odkritje ponovitve bolezni, ki omogoča bolnikovo ozdravitev;
2. odkritje prekancerov in eventualnih metahronih (novo nastalih) tumorjev, ki jih v zgodnji obliki lahko uspešno zdravimo;
3. pravočasno odkrivanje in zdravljenje kasnih zapletov zdravljenja;
4. omogoča psihološko podporo bolniku;
5. sledenje in vrednotenje uspešnosti našega dela.

Rak tankega črevesja se ponovi kar pri 39% bolnikih po radikalnem zdravljenju v 2 letih.

Prvi dve leti po zdravljenju je vsake 3 mesece potreben klinični pregled in odvzem krvi za tumorski označevalec CEA in CA19-9. Po dveh letih se interval med posameznimi kontrolami podaljša na 6 mesecev. Slikovne preiskave, kot sta CT prsnega koša ter CT trebuha in medenice s KS se svetujejo na 6-12 mesecev v prvih petih letih po zaključku zdravljenja, predvsem za visoko rizične za ponovitev bolezni. V vmesnem obdobju lahko stanje namesto s CT preiskavo zaradi dozne obremenitve sledimo z UZ celotnega abdomna in rtg pc in po potrebi UZ jeter s KS.

Pri bolnikih z znano alergijo na jodno KS je smiselno opraviti UZ abdomna, po presoji UZ jeter z ultrazvočnim kontrastom ter RTG pc.

Prav tako je potrebno poudariti, da se PET-CT ne uporablja kot rutinska preiskava med sledenjem bolnikov, ter da pri bolnikih več kot pet let po zaključenem zdravljenju rutinsko sledenje z odvzemom krvi za tumorski marker CEA, CA19-9 in slikovno diagnostiko s CT-jem ni več potrebno.

Rutinska endoskopija s kapsulo se ne priporoča. Pri bolnikih z genetsko predispozicijo in kronično vnetno črevesno boleznijo je smiselno opravljati pogostejše endoskopske preglede.

Bolnike je potrebno spremljati tudi zaradi poznih posledic zdravljenja. Zelo pomembno je tudi prehransko svetovanje in spremljanje, še posebej po duodenopankreatektomiji ali obsežnejših resekcijah tankega črevesja zaradi razvoja sindroma kratkega črevesa.

DIAGNOSTIKA OB POVIŠANEM SERUMSKEM MARKERJU

Ob sumu na ponovitev/razsoj je potrebno opraviti sledeče preiskave:

- CT trebuha in prsnega koša
- MR trebuha s KS in DWI
- V primeru, da na CT ali MR ni jasnega vzroka za povišane markerje, opravimo še PET-CT in ponovno v primeru nejasnega vzroka ponovimo odvzem markerjem in CT s KS čez 3 mesece

PREHRANSKA PODPORA

Prehranska podpora pri zdravljenju ATČ je zelo pomembna, tako pred, med in po zdravljenju. Svetujemo upoštevanje prehranskih smernic objavljenih v »**Priporočilih za obravnavo bolnikov z rakom debelega črevesa in danke**« (avtor Rotovnik-Kozjek N) in po potrebi pri bolnikih s kronično odpovedjo prebavil v »**Slovenskih priporočilih za obravnavo odraslih bolnikov s kronično odpovedjo prebavil**«.

PALIATIVNA OSKRBA

Svetujemo upoštevanje paliativnih smernic, objavljenih v »**Priporočilih za obravnavo bolnikov z rakom debelega črevesa in danke**« (avtorja Ebert Moltara M in Benedik J).

Tabela 1: Shema sledenja za bolnike brez ostanka bolezni (* pri izbranih bolnikih)

Vrsta preiskav	Sledenje (meseči)													
	3	6	9	12	15	18	21	24	30	36	42	48	54	60
Anamneza, klinični pregled	+	+	+	+	+	+	+	+	+	+	+	+	+	+
CEA, CA 19-9	+	+	+	+	+	+	+	+	+	+	+	+	+	+
Slikovna diag (CT, UZ, RTG)		+		+		+		+		+		+		+
Endoskopija*	+			+								+		

LITERATURA

1. Locher C, Batumona B, Afchain P, Carrere N, Samalin E, Cellier C, et al. Small bowel adenocarcinoma: French intergroup clinical practice guidelines for diagnosis, treatments and follow-up (SNFGE, FFCD, GERCOR, UNICANCER, SFCD, SFED, SFRO). *Dig Liver Dis* 2018 Jan;50(1):15-9.
2. Benson AB, Venook AP, Al-Hawary MM, Arain MA, Chen YJ, Ciombor KK, et al. Small Bowel Adenocarcinoma, Version 1.2020, NCCN Clinical Practice Guidelines in Oncology. *J Natl Compr Canc Netw* 2019 Sep 1;17(9):1109-33.
3. Zadnik V, Primic Zakelj M, Lokar K, et al. Cancer burden in Slovenia with the time trends analysis. *Radiol Oncol* 2017; 51:47-55.
4. Beebe-Dimmer JL, Vigneau FD, Schottenfeld D. Small intestine cancer. In: Thun M, Linet MS, Cerhan JR, et al. *Cancer Epidemiology and Prevention*. 4th ed. New York: Oxford University Press, 2018: 671-679.
5. Suerink M, Kiliç G, Terlouw D, Hristova H, Sensuk L, van Egmond D, et al. Prevalence of mismatch repair deficiency and Lynch syndrome in a cohort of unselected small bowel adenocarcinomas. *J Clin Pathol* 2020 Oct 12;jclinpath-2020-207040.
6. Genetic/Familial High Risk Assessment: Colorectal, VI.2020, NCCN Clinical Practice Guidelines in Oncology. Plymouth Meeting: National Comprehensive Cancer Network, 2020.
7. Brierley JD, Gospodarowicz MK, Wittekind C, urednik: *TNM Classification of Malignant Tumours*, 8th Ed. Hoboken: Wiley-Blackwell, 2016.
8. Bosman FT, Carreiro F, Ralph H, Hruban, Teise N, uredniki. *World Health Organization Classification of Tumours of the Digestive System*. 4th ed. Geneva: WHO Press, 2010.
9. *WHO classification of tumors: Digestive system tumors*, 5th ed. Lyon: International Agency for Research on Cancer, 2019.
10. Protocol for the Examination of Specimens From Patients With Carcinoma of the Small Intestine. Northfield: College of American Pathologist, 2020. Pridobljeno s spletne strani: <https://documents.cap.org/protocols/cp-giupper-smallintestine-20-4100.pdf>
11. *Macroscopic Cut-Up Manual: Gastrointestinal: Small bowel*. Surry Hills: The Royal College of Pathologists of Australasia, 2021. Pridobljeno s spletne strani: <https://www.rcpa.edu.au/Manuals/Macroscopic-Cut-Up-Manual/Gastrointestinal/Small-bowel>
12. *Small Bowel Adenocarcinoma*. Plymouth Meeting: National Comprehensive Cancer Network, 2021. Pridobljeno s spletne strani: <https://www.nccn.org/guidelines/recently-published-guidelines>
13. Cloyd JM, Norton JA, Visser BC, Poultides GA. Does the extent of resection impact survival for duodenal adenocarcinoma? Analysis of 1,611 cases. *Ann Surg Oncol* 2015 Feb;22(2):573-80.
14. Marabelle A, Le DT, Ascierto PA, Di Giacomo AM, De Jesus-Acosta A, Delord JP, et al. Efficacy of Pembrolizumab in Patients With Noncolorectal High Microsatellite Instability/Mismatch Repair-Deficient Cancer: Results From the Phase II KEYNOTE158 Study. *J Clin Oncol* 2020 Jan;38(1):1-10.
15. Brecejlj, E., Velenik, V., Rebersšek, M., Boc, N., Oblak, I., Zadnik, V., et al. Recommendations for the diagnosis and treatment of patients with colorectal cancer. *Onkologija* 2020; 24(2), 60-92.
16. Rotovnik Kozjek, N., Košir Božič, T., Kogovšek, K., Štabuc, B., Petrica, L., Berlec, K., et al. Slovenian recommendations for the treatment of adult patients with chronic gastrointestinal failure. *Onkologija* 2021;25(1), 86-93.

© Avtor(ji). To delo je objavljeno pod licenco Creative Commons Priznanje avtorstva 4.0.

© The author(s). This article is distributed under the terms of the Creative Commons Attribution 4.0 International License (CC-BY 4.0).

<http://creativecommons.org/licenses/by/4.0/>