

<https://helda.helsinki.fi>

Merkillinen lisäluu motoristin nivusessa : KUUKAUDEN KUVA

Aavikko, Anni

2021

Aavikko , A , Laihinen , T , Kalske , J & Rämö , L 2021 , ' Merkillinen lisäluu motoristin nivusessa : KUUKAUDEN KUVA ' , Duodecim , Vuosikerta. 137 , Nro 1 , Sivut 98-98 . < <https://www.duodecimlehti.fi/xmedia/duo/duo16002.pdf> >

<http://hdl.handle.net/10138/338656>

publishedVersion

Downloaded from Helda, University of Helsinki institutional repository.

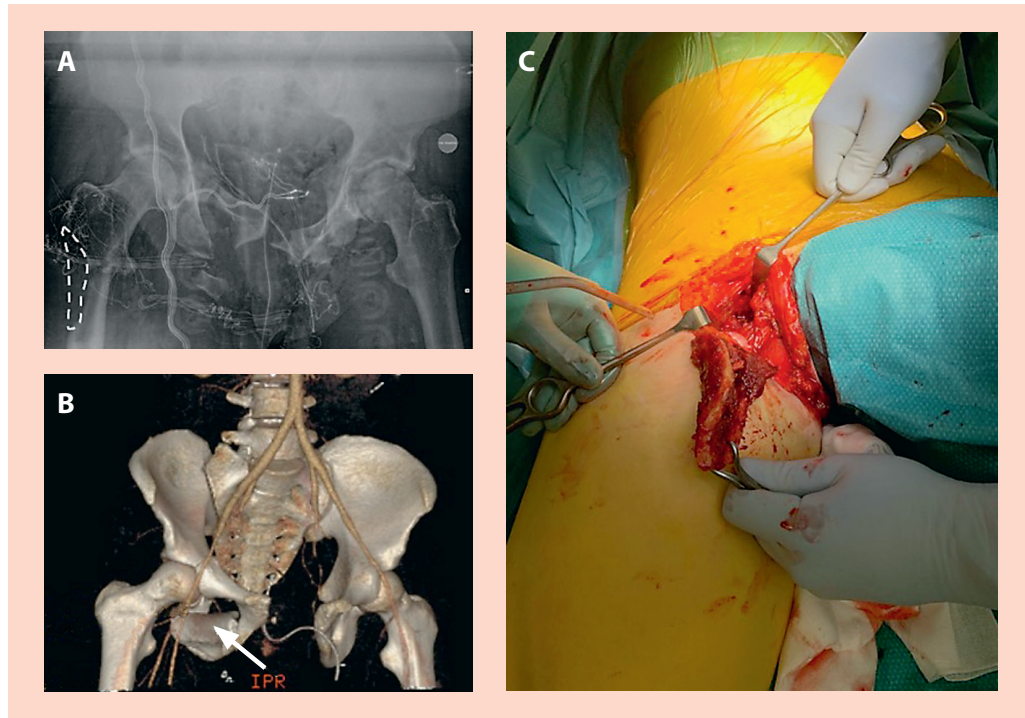
This is an electronic reprint of the original article.

This reprint may differ from the original in pagination and typographic detail.

Please cite the original version.



Merkillinen lisäluu motoristin nivusessa



KUVA. A. Kuljettajana toimineen potilaan lantion röntgenkuva. Luupuutosalue oikean reiden yläosassa on merkitty katkoviivalla. B. Takana istuneen potilaan lantion tietokonetomografia. Lantion open book -vamman lisäksi oikeassa nivusessa näkyy kookas luinen kappale (nuoli), joka ei sovi olemaan lähtöisin samasta potilaasta. C. Takana istuneen potilaan nivusesta poistettu luunpala.

Reisimurtumat ovat suurienergiaisten liikenneonnettomuuksien tyyppilöydöksiä, erityisesti nuorilla potilailla. Kesäisenä iltana yliopistosairaalan tapaturmapäivystys sai ennakoilmoituksen moottoripyöräonnettomuudesta, jossa kaksi henkilöä oli ajanut ulos tieltä kovaa vauhtia saman moottoripyörän kyydissä istuen. Molemmat potilaat loukkaantuivat vakavasti, mutta heidän tilansa saatiin vakautettua niin, että päästiin kuvantamistutkimuksiin.

Moottoripyörää kuljettaneella potilaalla diagnosoitiin muun muassa lantionmurtuma ja reisimurtuma, jossa todettiin luupuutos. Takana istuneella potilaallakin todettiin lantionmurtuma ja sen lisäksi kookas luukappale

oikeassa nivusessa pehmytkudoksiin takeruneena. Tämän kappaleen todettiin olevan moottoripyörää kuljettaneen potilaan reisimurtumasta puuttuva kappale. Luukappale poistettiin leikkaussalissa, ja kuljettajan reisimurtuma naulattiin luupuutoksesta huolimatta hyvään asentoon. ■

ANNI AAVIKKO, LT, ortopediaan ja traumatologiaan erikoistuva lääkäri

TIMO LAIHINEN, LL, ortopediaan ja traumatologiaan erikoistuva lääkäri

JOONA KALSKE, LL, ortopediaan ja traumatologiaan erikoistuva lääkäri

LASSE RÄMÖ, LL, ortopedi
HUS, Töölön sairaala