

E. Weisshaar<sup>1</sup> · U. Kallen<sup>1</sup> · N. Klintworth<sup>2</sup> · J. Zenk<sup>2</sup>

<sup>1</sup> Universitätsklinikum Heidelberg, Abt. Klinische Sozialmedizin,  
Schwerpunkt: Berufs- und Umweltdermatologie

<sup>2</sup> Klinik für Hals-Nasen-Ohren-Krankheiten, Universität Erlangen-Nürnberg

# Pruritus, Erytheme & Co

## Das Ohr aus dermatologischer Sicht

### Zusammenfassung

Dermatologische Erkrankungen des Ohrs sind häufig und vielfältig. Dazu gehören spezifische Hauterkrankungen am Ohr einschließlich Hauttumoren, spezifische Erkrankungen des Ohrs mit Manifestationen an der Haut, Stoffwechselerkrankungen und hereditäre Erkrankungen. Eine besondere Herausforderung der täglichen Praxis stellt der Pruritus des Gehörgangs dar. Dieser bedarf einer sorgfältigen Diagnostik. Befundabhängig umfassen die diagnostischen Maßnahmen Laboruntersuchungen, bakteriologische und mykologische Abstriche, Histologie und allergologische Untersuchungen. Die Therapie erfolgt ursachenbezogen und symptomatisch-antipruritisches.

### Schlüsselwörter

Dermatologie · Ohr, äußeres · Otitis · Kontaktallergie · Pruritus

## Pruritus, erythema and others · Dermatology of the ear

### Abstract

Dermatological diseases of the ear are frequent and diverse. Specific skin diseases including tumours of the skin, specific diseases of the ear with manifestation on the skin, metabolic diseases and hereditary diseases belong to this field. Pruritus of the acoustic meatus is particularly challenging in daily clinical practice and requires accurate diagnosis. Depending on the clinical findings, laboratory examinations, bacteriological and mycological smear, histology and allergological tests are needed. Therapy comprises treatment of the underlying disease and symptomatic anti-pruritic treatment.

### Keywords

Dermatology · Ear, external · Otitis · Allergic contact · Pruritus

**Pruritus des Ohrs und des Gehörgangs stellt eine besondere Herausforderung dar. Dies betrifft sowohl den Hals-Nasen-Ohren-Arzt als auch den Dermatologen. Während Letzterer v. a. mit der Behandlung spezifischer Dermatosen und Tumoren des äußeren Ohrs konfrontiert ist, wird der HNO-Arzt wegen Erkrankungen des Gehörgangs aufgesucht. Insbesondere Pruritus wurde bisher nicht in einer separaten Übersicht, die beide Facharztperspektiven berücksichtigt, dargestellt. Es wurden die gängige wissenschaftliche Literatur und die fachspezifischen Lehrbücher gesichtet. In Lehrbüchern finden sich keine Ausführungen zu Pruritus des Ohrs. Hier werden wichtige klinische Aspekte dazu beschrieben.**

Pruritus (Juckreiz) ist das häufigste Symptom in der Dermatologie. Es kann generalisiert oder lokalisiert (z. B. im Gehörgang) auftreten. Akuter oder chronischer (definiert als >6 Wochen) Pruritus kann auch Symptom einer Erkrankung des Ohrs sein. Dabei ist ein- oder beidseitiges Auftreten möglich.

Chronischer Pruritus kann Symptom einer großen Palette von ► **chronischen Dermatosen** wie z. B. atopischem Ekzem (AE), Psoriasis vulgaris oder neu erworbenen Dermatosen sein. Auch bei internistischen Erkrankungen von Nieren oder Leber sowie hämatologischen oder neoplastischen Erkrankungen kann chronischer Pruritus ein wichtiges Symptom darstellen [15, 17, 19]. Neurologische und endokrinologische Erkrankungen können ebenfalls zu Pruritus führen. Mit zunehmendem Lebensalter ist der chronische Pruritus häufig multifaktoriell verursacht [15, 17]. Bei etwa 8% der Prurituspatienten bleibt die Ursache des Pruritus trotz intensiver Diagnostik ungeklärt [15, 17, 19]. Die Applikation von Medikamenten kann in Form kutaner Arzneimittelreaktionen zu erheblichem Pruritus führen (z. B. urtikarielle Arzneimittellexantheme), was i. d. R. akutem Pruritus (<6 Wochen) entspricht. Daher bedarf insbesondere der chronische Pruritus einer gründlichen Abklärung [15]. Die Therapie richtet sich nach der zugrunde liegenden Ursache und umfasst auch den symptomatisch-antipruritischen Ansatz [15].

## Häufigkeit, Klinik und Differenzialdiagnosen

Zur Häufigkeit des Pruritus am und im Ohr existieren keine epidemiologischen Studien. Pruritus des äußeren Ohrs ist häufig mit dermatologischen Effloreszenzen wie z. B. Erythem, Ödem, Papeln, Schuppungen oder Krusten verbunden. Wichtige dermatologische Erkrankungen des Ohrs sind in ► **Tab. 1** zusammengefasst.

Zu den Symptomen zählen Jucken, Brennen, Schmerzen und Druckschmerzhaftigkeit. Diese können differenzialdiagnostisch hilfreich sein: So führt der Zoster oticus (► **Abb. 1**) zu Schmerzen, und für die Chondrodermatitis nodularis helices chronica sowie die Perichondritis (► **Abb. 2**) sind Druckschmerzhaftigkeit typisch

Die Lokalisation kann ebenfalls differenzialdiagnostisch hilfreich sein: allergische Kontaktekzeme befinden sich typischerweise am Ort des einwirkenden Allergens (z. B. Stelle des Piercings, Applikation des Externums). Das Ohr kann bei einem allergischen Kontaktekzem der Kopfhaut oder des Halses mitbetroffen sein (z. B. Haarfarben, Haarsprays, Parfumsprays), sodass die klinische Untersuchung auch die Kopfhaut sowie die gesamte Körperhaut umfassen sollte. Bei der Psoriasis vulgaris befinden sich erythematosquamöse Plaques in der Ohrmuschel und am äußeren Gehörgang sowie in der Helixfurche. Im Sinne des ► **Köbner-Phänomens** können erythematosquamöse Herde durch Druck und Reibung an den Auflagestellen von Brillenbügeln retroaurikulär auftreten. Ohrhagaden in Form schmerzhafter retroaurikulär lokalisierter Einrisse insbesondere im Bereich des Ohrfläppchens treten typischerweise bei Patienten mit atopischem Ekzem auf. Beim seborrhoischen Ekzem ist das Ohr als Teil der Kopfhaut mitbetroffen.

Pruritus des Gehörgangs kann mit Erythem, Ödem, Otorrhö, Schmerzen und schwellungsbedingtem ► **Schalleitungshörverlust** verbunden sein. Dabei führen v. a. die entzündlichen und infektiösen Erkrankungen zu Pruritus (► **Tab. 2**).

Die häufigste klinische Manifestation des Gehörgangspruritus ist die Otitis externa (► **Abb. 3**), bei der ein sekretorischer und ein squamöser Typ unterschieden wird. Es wird davon ausgegangen, dass 10% der Bevölkerung mindestens einmal im Leben an einer Otitis externa erkranken [2]. Es handelt sich um eine diffuse Entzündung von Kutis und Subkutis des äußeren Gehörgangs mit bakterieller, mykotischer, viraler oder kontaktallergischer Ursache [1, 2, 11, 14]. Zerumen, traumatische Reinigungsprozeduren des Gehörgangs, Fremdkörper wie z. B. Hörgeräte, Gehörgangsverengung, Dermatosen im Gehörgang (z. B. Ekzem) und systemische Erkrankungen wie Diabetes mellitus sind prädisponierende Faktoren.

<b>Tab. 1 Auswahl wichtiger Differenzialdiagnosen dermatologischer Erkrankungen des Ohrs</b>
<b>Nichtentzündliche, nichtinfektiöse Erkrankungen und Ursachen</b>
Othämatom
Trauma
Mechanische Läsion, z. B. bei Reinigungsprozedur
Chemische Reize
Thermisch: Congelatio, Combustio
Fremdkörper
Staub
Metallgegenstände, z. B. Ohrhinge, Hörgeräte, Akupunkturnadeln
<b>Entzündlich-infektiöse Erkrankungen (und deren häufigste Auslöser)</b>
Perichondritis ( <i>Staphylococcus aureus</i> )
Erysipel (β-hämolysierende Streptokokken)
Furunkel, Karbunkel (Staphylokokken)
Zoster oticus (Varizella-Zoster-Virus)
Otitis externa
Mastoiditis
Otomykose
Borreliose (Erythema migrans, Lymphadenosis cutis benigna)
Myringitis (selten durch äußere Einwirkungen)
<b>Entzündlich-nichtinfektiöse Erkrankungen</b>
Ekzeme
Kontaktekzem
– Allergisch
– Irritativ
Atopisch
Seborrhoisch
Psoriasis
Kutane T-Zell-Lymphome
Kontakturtikaria
Polymorphe Lichtreaktion
<b>Tumoren</b>
Chondrodermatitis nodularis heliis chronica
Keloide
Atherom
Basalzellkarzinom, Plattenepithelkarzinom
Melanom
Seltene Tumoren, z. B. Merkel-Zell-Karzinom
<b>Seltene Ursachen</b>
Sarkoidose
Epidermolysis bullosa
blasenbildende Autoimmundermatosen, z. B. Pemphigus vulgaris
Hereditäre Erkrankungen mit
Gehörgangsverengungen oder Ohrmuscheldefinitäten, z. B. Down-Syndrom, Ullrich-Turner-Syndrom, Noonan-Syndrom
Immundefizienzsyndrom
Genodermatosen, z. B. ektodermale Dysplasie
Syndrome, z. B.
Polychondritis recidivans et atrophicans (Meyenburg-Altherr-Uehlinger-Syndrom)

<b>Tab. 2 Differenzialdiagnostik des Pruritus des Gehörgangs</b>
<b>Cerumen (obturans)</b>
<b>Hauterkrankungen</b>
Otitis externa diffusa
Atopisches Ekzem
Kontaktekzem
– Allergisch
– Irritativ
Seborrhoisches Ekzem
Verletzungsbedingt, z. B. bei Reinigung des Gehörgangs
Bakterielle Infektion
Mykose
Virusinfektion
Psoriasis
<b>Entzündliche nichtdermatologische Erkrankungen</b>
Chronische Otitis media
Badeotitis
<b>Stoffwechselerkrankungen, z. B.</b>
Diabetes mellitus
<b>Hereditäre Erkrankungen</b>
Gehörgangsmisbildungen, z. B.
Gehörgangsstenose
Gehörgangsatresie
<b>Fremdkörper</b>
<b>Fisteln</b>

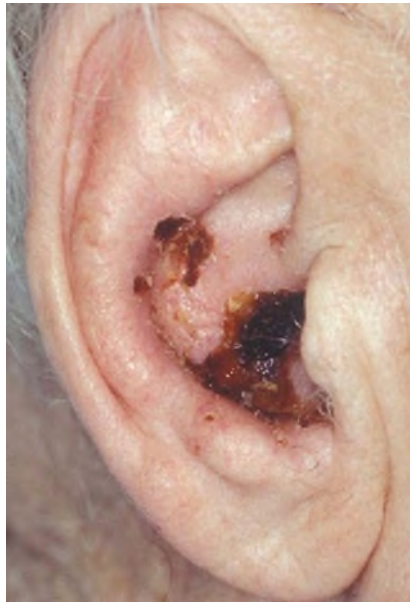

Abb. 1 ▲ Zoster oticus

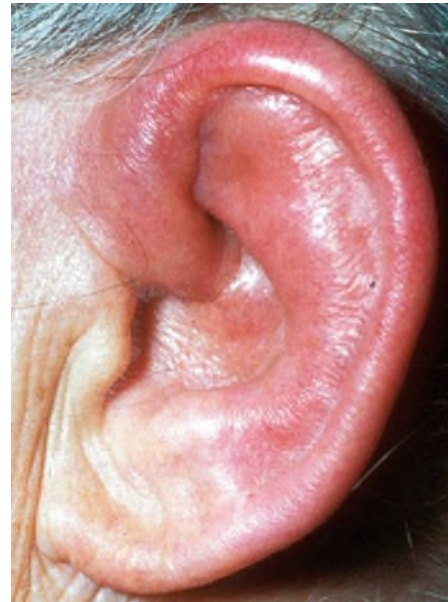

Abb. 2 ▲ Perichondritis

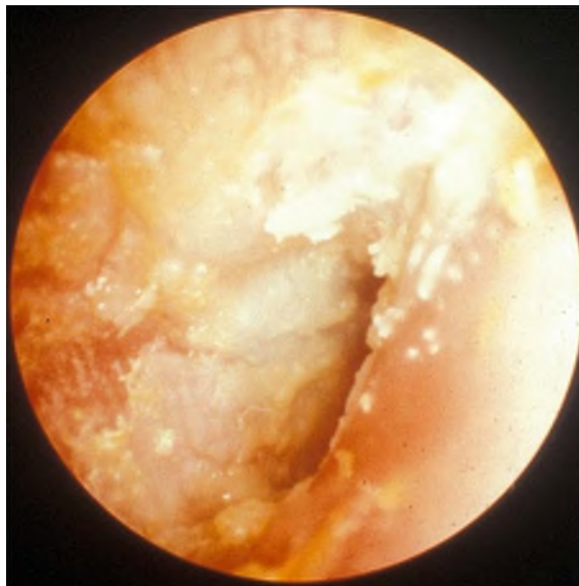
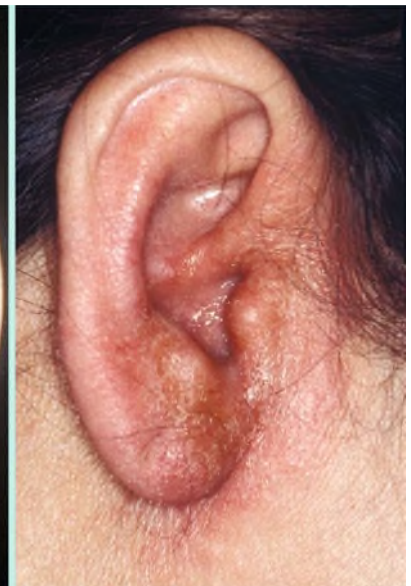

Abb. 3 ▲ Badeotitis



Die Otomykose ist in 90% der Fälle einseitig und führt typischerweise zu Pruritus im Ohr. Die Prävalenz wird auf 9% geschätzt, im Patientengut mit Otitis wird sie mit 30% angegeben [10]. Zu den prädisponierenden Faktoren zählen Feuchtigkeit im Gehörgang, Traumata und topische Vorbehandlung mit Antibiotika und Glukokortikosteroiden. Sie wird am häufigsten durch Aspergillusarten wie *Aspergillus niger* und *Candida albicans* verursacht [1, 10].

Allergische Kontaktekzeme treten besonders bei Patienten mit vorbestehenden Dermatosen, chronischer Otitis externa, okkludierenden Verbänden oder Langzeitapplikation topischer Medikamente gehäuft auf. Kontaktallergien können auf Wirkstoffe wie Antibiotika, Bufexamac, Lokalanästhetika, Glukokortikosteroide und Grundlagensubstanzen wie Konservierungsstoffe und Emulgatoren erworben werden [18]. Dabei sind Neomycinsulfat, Gentamycin, Framycetin und Duftstoffe häufig, wobei ► **Neomycin** in allen Studien das häufigste Kontaktallergen ist [3, 4, 7, 9, 12]. Benzocain kann in verschiedenen Präparationen wie Spray, Lösung, Gel etc. zugesetzt sein. Die Häufigkeit beträgt 0,7–5,4% in Abhängigkeit von dem untersuchten Studienkollektiv [20]. Zwar manifestieren sich allergische Reaktionen zumeist anogenital, in 30% der Fälle ist jedoch ein extragenitales Körperareal betroffen [18]. Während Nickel-II-Sulfat

ein häufiger Auslöser eines allergischen Kontaktekzems des Ohrs ist, ist es als Ursache einer Otitis externa eher selten. Obwohl die Prävalenz mit 10,1% bei Patienten mit Gehörgangsekzem die höchste der positiv getesteten Allergene war, ist sie deutlich niedriger als im allgemein-dermatologischen Patientengut [7]. Im amerikanischen dermatologischen Studien betrug die Prävalenz einer Typ-IV-Sensibilisierung auf Neomycinsulfat 1,5–9,1% [5], in einem deutschen dermatologischen Patientengut 5,8% [7]. Kontaktallergien können auf Materialien von Hörgeräten auftreten, wobei dabei ► **Methacrylate** zu berücksichtigen sind [8]. Kontaktallergien auf Grundlagensubstanzen betreffen v. a. Parabene, Propylenglycol, Wollwachsalkohole, Cetystearylalkohol und Bronopol. Auch Haarkosmetika wie z. B. Haarfarben und Haarsprays sind als Auslöser eines allergischen Kontaktekzems zu berücksichtigen.

Chronische Gehörgangsekzeme und chronische Otorrhö können zum Untergang des Plattenepithels der medialen Gehörgangsabschnitte führen und eine erworbene ► **fibrotische Gehörgangsatresie** zur Folge haben. Die operative Therapie ist hierbei die Therapie der Wahl.

## Diagnostik

Die Anamnese sollte Vorgeschichte, das Vorliegen von allgemeinen Erkrankungen, Hauterkrankungen und Allergien einschließen (■ **Tab. 3**). Die sorgfältige Inspektion des Ohrs lässt auf eine evtl. vorliegende Dermatose schließen. Dermatosen wie z. B. Erysipel (■ **Abb. 4**) und Zoster oticus sind i. d. R. einseitig und können gut diagnostiziert werden. Die häufig vorkommenden Hauterkrankungen atopisches Ekzem und Psoriasis können auch die Ohrmuschel und den Gehörgang in Form von Erythem, Infiltration, Schuppungen und Krusten betreffen. Dabei sind meist beide Ohren betroffen. Durch Inspektion der gesamten Körperhaut kann ggf. bereits die Diagnose gestellt werden. Die Diagnostik ist abhängig von körperlichen Befunden, Vorgeschichte und Verlauf. Bei therapieresistenter Otitis externa sollte eine ► **Epikutantestung** durchgeführt werden, um eine Kontaktsensibilisierung zu erfassen bzw. auszuschließen (■ **Tab. 4**).

Die Borreliose kann mit einem Erythema migrans (■ **Abb. 5**) auch die Ohrmuschel betreffen. Eindrucksvoll kann beispielsweise ein ausgeprägtes Keloid sein (■ **Abb. 6**). Keloide stellen in Afrika die häufigste Form von Tumoren am Ohr dar und werden oft von chronischem Pruritus begleitet.

## Therapie

### Topische Ansätze

Generell ist zu berücksichtigen, dass keine ototoxischen Substanzen eingesetzt werden dürfen, insbesondere wenn der Verdacht auf eine Trommelfellperforation besteht. Die Auswahl topischer Präparate zum Einsatz im Ohr und in Gehörgang ist klein. Zur Therapie des äußeren Ohrs können die gängigen Dermatika wie Antiseptika, Glukokortikosteroide, Antibiotika, Antimykotika, Immunmodulatoren und Antipsoriatika eingesetzt werden. Wegen der Gefahr eines allergischen Kontaktekzems sollte Bufexamac nicht angewandt werden [18]. Die folgende Darstellung fokussiert auf Therapeutika zur Therapie des äußeren Gehörgangs und sollte einem gewissen Algorithmus folgen (■ **Tab. 5**).

### Antiseptika

Hydroxychinolin, Chlorhexidin 0,1–1%, Jod 0,5–5% sind weit verbreitete Antiseptika zur Behandlung der Otitis externa, die allerdings nicht gegen alle Bakterien wirksam sind [11]. Farbstoffe werden nicht mehr eingesetzt. Antiseptika können auch zum Spülen des Gehörgangs verwendet werden, um Krusten und Sekret zu entfernen.

### Antibiotika

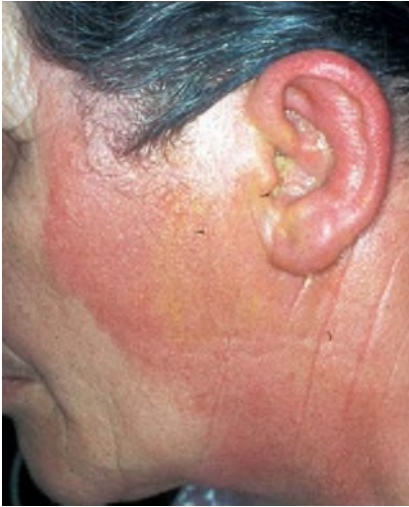Antibiotika stehen als Monopräparate oder in Kombination mit Antiseptika und Glukokortikosteroiden zur Verfügung, z. B. Polymyxin-B-Sulfat, Dexamethason, Neomycinsulfat, Bacitracin und Hydrocortisonacetat. Antibiotika sollten gemäß dem Antibiogramm ausgewählt werden. Zu den antibakteriell wirksamen Substanzen zählen Ciprofloxacin, Ofloxacin, Piperacillin, Neomycin, Gentamycin, Tobramycin, Bacitracin und Polymyxin A [11]. Die akute Otitis externa bei Kindern und Erwachsenen ließ sich mit einer Ciprofloxacin-Dexamethason-Suspension signifikant schneller therapieren als mit einer Polymyxin-Neomycin-Hydrocortison-Suspension [13]. Neomycin und Gentamycin sollten wegen ihres allergisierenden Potenzials nicht eingesetzt werden [4, 7].

Tab. 3 Diagnostik bei Pruritus des Gehörgangs	
<b>Anamnese</b>	
Bestanddauer, Symptome, zeitliche Zusammenhänge, z. B. mit Anwendung von Topika	
Allgemeine Vorerkrankungen, Hauterkrankungen, Atopie, Allergie	
Lebensgewohnheiten wie z. B. Tragen eines Hutes, Hobbys (Schwimmen, Tauchen)	
Gewohnheiten der „Ohrhygiene“, z. B. Seifenreinigung	
<b>Klinische Untersuchung</b>	
Inspektion, Otoskopie	
Palpation	
<b>Laboruntersuchungen</b>	
Differenzialblutbild, BKS, CRP, Harnstoff, Kreatinin, GGT, GOT, GPT, Glukose	
Ggf. HbA1c, Antikörperserologie, Antistreptolysin-, Antistaphylokin-Titer (ggf. auch in Anlehnung an LL „Chronischer Pruritus“)	
<b>Mykologie, Bakteriologie</b>	
Abstrichentnahme	
<b>Histologie</b>	
Entnahme einer Hautbiopsie mit dermatohistopathologischer Aufarbeitung einschließlich Spezialfärbungen, ggf. Immunhistologie	
<b>Allergologie</b>	
Allergietestung:	
Epikutantest	
<i>Obligat:</i> Standardreihe bzw. Standardreihe für Kinder	
<i>In Abhängigkeit von der Anamnese:</i> Friseurstoffe; Desinfektionsmittel; Externa-Inhaltsstoffe; topische Antibiotika; Antimykotika; weitere Arzneistoffe; Konservierungsmittel; Duftstoffe und ätherische Öle; Gummireihe; Pflanzen-Inhaltsstoffe; Dentalmetalle; Kortikosteroide; Kunstharze/Kleber	
Pricktestungen: Atopene, Schimmelpilze, ggf. Medikamente	
LL Leitlinie.	

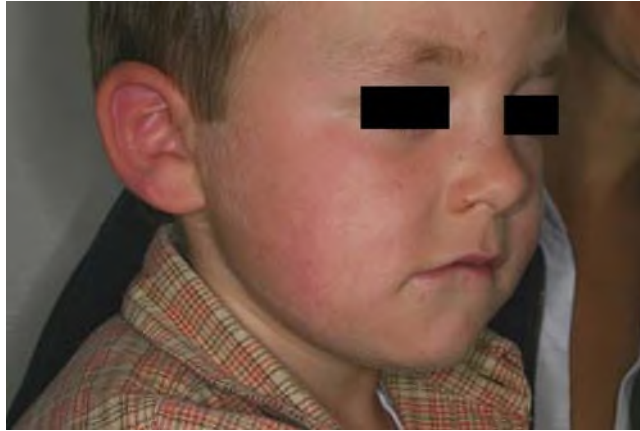Tab. 4 Auswahl häufiger Kontaktallergene bei otologischen Erkrankungen		
Kontaktallergen	Häufigkeit/Besonderheiten	Vorkommen
Neomycinsulfat	Bei topischen Antibiotika häufigstes Kontaktallergen; Prävalenz in der Allgemeinbevölkerung: 1%; Ablesungen im Epikutantest auch nach 5 Tagen sinnvoll, da häufig Spätreaktionen	Lösung, Salbe
Gentamycin	Weit verbreitetes Antibiotikum in Ophthalmika und Otika	Tropfen, Salbe, Creme
Benzocain	Weltweit in etwa 600 Produkten enthalten	Puder, Salbe, Creme, Spray, Gel
Duftstoffe	Bedarf einer Aufschlüsselung der Duftstoffmische, um den auslösenden Duftstoff zu identifizieren	Kosmetika wie Salben, Cremes, Lotionen, Deo, Haarspray, Shampoo, Parfum
Nickel-II-Sulfat	Häufigstes Kontaktallergen in Europa; in der Allgemeinbevölkerung Prävalenz: 17,5% (27,5% bei Frauen; 5,1% der Männer); Prävalenz in verschiedenen dermatologischen Patientenkollektiven: 12–34,5%	Modeschmuck, Piercing
Phenylquecksilberacetat	Hat selbst eine hautreizende Wirkung; kann bei hautempfindlichen Personen auch im Epikutantest eine irritative Hautreaktion auslösen	Tropfen

### Antimykotika

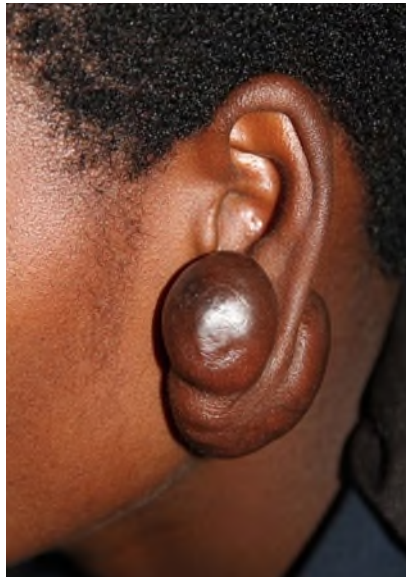Zur Behandlung der Otomykose stehen verschiedene Antimykotika zur Verfügung: Azole, von denen ► **Clotrimazol** der am häufigsten verwendete Vertreter ist [10]. Da diese Substanz auch antibakterielle Eigenschaften hat, wird sie zudem bevorzugt bei Mischinfektionen eingesetzt [10]. Ketoconazol und Fluconazol sowie Miconazol und Bifonazol sind ebenfalls wirksam [10]. Keines der genannten Antimykotika ist gemäß der Roten Liste 2010 unter den Otologika gelistet.



**Abb. 4** ▲ Erysipel



**Abb. 5** ▲ „Rotes Ohr“ bei einem 5-jährigen Jungen. Erythema migrans, das sich nach Durchführung einer oralen Antibiose vollständig zurückbildete [20]



**Abb. 6** ► Ausgeprägte Keloidbildung bei einer ugandischen Patientin

### Glukokortikosteroide

Es stehen verschiedene antibiotische und antimykotische Präparate zur Verfügung, die mit Glukokortikosteroiden kombiniert sind (s. Kap. „Antibiotika“). Vorteile sind die antiinflammatorische und die den Gehörgang abschwellende Wirkung. Bei akuter Otitis externa erwiesen sich steroidhaltige Ohrentropfen effektiver als solche mit Essigsäure, wobei steroid- und essigsäurehaltige bzw. steroid- und antibiotikahaltige Ohrentropfen gleich wirksam waren [16]. Eine Injektion des äußeren Gehörgangs mit Triamcinoloneacetat bis 40 mg bei therapieresistenter chronischer Otitis externa ist möglich, jedoch sind Hautnekrosen, Depigmentierungen und Hautatrophie als mögliche Nebenwirkungen zu berücksichtigen.

### Topische Immunmodulatoren

Topische Immunmodulatoren wie Tacrolimus 0,1% können bei Otitis externa eingesetzt werden [6]. Sie sind zur Therapie des atopischen Ekzems zugelassen.

### Systemische Ansätze

#### Antihistaminika

Sie wirken bei histaminvermitteltem Pruritus. Ihr Einsatz kann bei Pruritus im Rahmen eines allergischen Kontaktekzems des Ohrs sinnvoll sein. Bei allen anderen genannten Ursachen von akutem oder chronischem Pruritus des Ohrs sind Antihistaminika wenig oder gar nicht wirksam [15].

**Tab. 5** Therapeutischer Algorithmus bei Pruritus des Gehörgangs

<b>Allgemeines Vorgehen</b>	
1. Säuberung mit Krustenentfernung	
2. Spülung mit Hydroxychinolin	
3. Trocknung des Gehörgangs	
a) Gazestreifen	
b) Fön	
4. Feuchte Desinfektion	<b>Cave:</b> Keine Verwendung von Salben, Puder, Farbstoffen; Octenisept nicht am Trommelfell
5. Ohrentropfen mit Hydroxychinolin, Glycerol und 70%igem Ethanol zur Abtrocknung	<b>Cave:</b> Keine Verwendung von ototoxischen Substanzen wie Gentamycin und Polyspectran® bei Trommelfelldefekten
<b>Bei Entzündung des Gehörgangs, Ekzem im Gehörgang:</b>	
Topische Kortikoide, z. B. Otobacid®-N-Ohrentropfen (Inhaltsstoffe: Dexamethason, Cinchocain-HCl, Butan-1,3-Diol, Glycerol) → gute Entquellung	
Topische Immunmodulatoren, z. B. Tacrolimus 0,1%	
<b>Bei bakteriellen Infektionen:</b>	
Topische Antibiotika nach Abstrich und Resistogramm, Breitbandantibiotika nur kurzfristig ( <b>Cave:</b> Kontaktsensibilisierung, sekundäre Mykosen)	
<b>Bei Pseudomonasinfektion:</b>	
Topische Antibiotika mit Pseudomonassensibilität, z. B. Ciprofloxacin-Ohrentropfen (Ciloxan® 3 mg/ml, Panotile® cipro 1,0 mg/0,5 ml Ohrentropfen-Lösung), ggf. Polyspectran®-Tropfen (Wirkstoffe: Polymycin-B-Sulfat, Bacitracin, Neomycinsulfat → <b>Cave:</b> Sensibilisierung; Kontraindikation: Trommelfellperforation)	
<b>Bei Mykosen:</b>	
Zunächst Keimsicherung und unspezifische Desinfektion	
Topische Antimykotika nach Abstrich und Resistogramm	

## Antibiotika

Ciprofloxacin und Clindamycin stehen zur oralen oder systemischen Therapie zur Verfügung und können bei Erkrankungen im Bereich der Ohren eingesetzt werden. ► **Ciprofloxacin** wird bei Erwachsenen in einer Tagesdosis von 200–1500 mg, je nach Schwere der Infektion in einer von Dosierung 0,6–1,8 g/Tag eingesetzt. Bei Kindern und Jugendlichen erfolgt die Ciprofloxacingabe wegen unerwünschter Wirkungen auf Gelenke und Knorpel nur in Ausnahmefällen bei therapieresistenten und schweren Verläufen.

## Glukokortikosteroide

Systemische Glukokortikosteroide werden als Antipruriginosum zur Langzeitbehandlung von chronischem Pruritus nicht empfohlen [15]. Ihr Einsatz kann zur kurzfristigen Applikation z. B. bei allergischen Reaktionen, Urtikaria, Arzneimittelalexanther, exazerbiertem atopischem Ekzem gerechtfertigt sein. Die rasche Linderung geht auf die starke antiinflammatorische Wirksamkeit zurück. Bei Erkrankungen des Ohrs ist die systemische Anwendung nur schweren Formen der Otitis vorbehalten.

## Schlussfolgerungen

Chronischer Pruritus des Ohrs und des Gehörgangs erfordert eine sorgfältige Abklärung. Dabei sind verschiedene Auslöser zu berücksichtigen. Eine spezifische Dermatose kann sowohl die Ohrmuschel als auch den äußeren Gehörgang betreffen. Dabei sind v. a. die Ekzemerkrankungen wie atopisches Ekzem, seborrhoisches Ekzem, allergische und irritative Kontaktekzeme zu berücksichtigen. Eine Otitis externa kann durch mikrobielle Besiedlung infolge einer Badeotitis, eines Traumas, durch Zerumen oder als sekundäre Infektion bei vorbestehender Dermatose auftreten und hartnäckigen Pruritus am und im Ohr erklären. Die Diagnostik ist abhängig von körperlichen Befunden, Vorgeschichte und Verlauf. Bei therapieresistenter Otitis externa sollte eine Epikutantestung durchgeführt werden, um eine Kontaktsensibilisierung zu erfassen bzw. auszuschließen. Die Therapie hängt von der zugrunde liegenden Ursache ab und erfolgt symptomatisch-antipruritisch.



## Fazit für die Praxis

- Chronischer Pruritus des Ohrs und des Gehörgangs erfordert eine interdisziplinäre Diagnostik und Therapie.
- Dermatologe und HNO-Arzt sind gefordert, die entsprechenden Untersuchungen zu koordinieren, die Ursache zu beheben und eine symptomatisch-antipruritische Therapie durchzuführen.
- Das Spektrum der im Gehörgang einsetzbaren Topika ist klein. Ototoxische Substanzen sind zu vermeiden.
- Neben neu erworbenen Dermatosen ist an vorbestehende Dermatosen mit Beteiligung des Ohrs wie z. B. die häufig vorkommenden Hauterkrankungen atopisches Ekzem und Psoriasis zu denken.
- Bei therapieresistenten Krankheitsverläufen sind sekundäre Mykosen und insbesondere eine Kontaktallergie zu berücksichtigen. Daher sollte eine entsprechende Allergiediagnostik mit Epikutantestungen durchgeführt werden.
- Substanzen mit einem hohen allergisierenden Potenzial wie Neomycin, Gentamycin und Bufexamac sind zur Therapie des Ohrs und des Gehörgangs zu meiden, insbesondere bei Patienten mit vorbestehenden Dermatosen und Kontaktallergien.

## Korrespondenzadresse

apl. Prof. Dr. E. Weisshaar

Universitätsklinikum Heidelberg, Abt. Klinische Sozialmedizin  
Schwerpunkt: Berufs- und Umweltdermatologie  
Thibautstraße 3, 69115 Heidelberg  
elke.weisshaar@med.uni-heidelberg.de

**Interessenkonflikt.** Der korrespondierende Autor gibt an, dass kein Interessenkonflikt besteht.

## Literatur

1. Araiza J, Canseco P, Bonifaz A (2006) Otomycosis: clinical and mycological study of 97 cases. *Rev Laryngol Otol Rhinol (Bord)* 127:251–254
2. Beers SL, Abramo TJ (2004) Otitis externa review. *Pediatr Emerg Care* 20:250–256
3. Davis MD (2009) Unusual patterns in contact dermatitis: medicaments. *Dermatol Clin* 27:289–297
4. Diepgen TL, Dickel H, Becker D et al (2005) Evidenzbasierte Beurteilung der Auswirkung von Typ-IV-Allergien bei der Minderung der Erwerbsfähigkeit. *Hautarzt* 56:207–223
5. Gehrig KA, Warshaw EM (2008) Allergic contact dermatitis to topical antibiotics: Epidemiology, responsible allergens, and management. *J Am Acad Dermatol* 58:1–21
6. Harth W, Caffier PP, Mayelzadeh B et al (2007) Topical tacrolimus treatment for chronic dermatitis of the ear. *Eur J Dermatol* 17:405–411
7. Hillen U, Geier J, Goos M (2000) Kontaktallergien bei Patienten mit Ekzemen des äußeren Gehörgangs. Ergebnisse des Informationsverbundes Dermatologischer Kliniken und der Deutschen Kontaktallergie-Gruppe. *Hautarzt* 51:239–243
8. Meding B, Ringdahl A (1992) Allergic contact dermatitis from the earmolds of hearing aids. *Ear Hear* 13:122–124
9. Millard TP, Orton DI (2004) Changing patterns of contact allergy in chronic inflammatory ear disease. *Contact Dermatitis* 50:83–86
10. Munguia R, Daniel SJ (2008) Ototoxic antifungals and otomycosis: a review. *Int J Pediatr Otorhinolaryngol* 72:453–459
11. Neher A, Nagl M, Scholtz AW (2008) Otitis externa: Ätiologie, Diagnostik und Therapie. *HNO* 56:1067–1080
12. Pigatto PD, Bigardi A, Legori A et al (1991) Allergic contact dermatitis prevalence in patients with otitis externa. *Acta Derm Venereol* 71:162–165
13. Rahman A, Rizwan S, Waycaster C, Wall GM (2007) Pooled analysis of two clinical trials comparing the clinical outcomes of topical ciprofloxacin/dexamethasone otic suspension and polymyxin B/neomycin/hydrocortisone otic suspension for the treatment of acute otitis externa in adults and children. *Clin Ther* 29:1950–1956
14. Sood S, Strachan DR, Tsikoudas A, Stables GI (2002) Allergic otitis externa. *Clin Otolaryngol Allied Sci* 27:233–236
15. Ständer S, Darsow U, Mettang T et al (2010) S2-Leitlinie Dermatologie: Chronischer Pruritus, Reg.-Nr. 013-048. In: AWMF-Leitlinien-Register. <http://www.uni-duesseldorf.de/AWMF/>, Stand: 22.07.10
16. Balen FA van, Smit WM, Zuithoff NP, Verheij TJ (2003) Clinical efficacy of three common treatments in acute otitis externa in primary care: randomised controlled trial. *BMJ* 327:1201–1205
17. Weisshaar E, Apfelbacher C, Jäger G et al (2006) Pruritus as a leading symptom: clinical characteristics and quality of life in German and Ugandan patients. *Br J Dermatol* 155:957–964
18. Weisshaar E, Becker D, Dickel H et al (2008) Begründung für die Beurteilung der Auswirkung einer Allergie gegenüber Benzocain im Rahmen der MDe-Bewertung. *Derm Beruf Umwelt* 56:117–119
19. Weisshaar E, Kucenic MJ, Fleischer AB Jr (2003) Pruritus: a review. *Acta Derm Venereol Suppl (Stockh)* 213:5–32
20. Weisshaar E, Schaefer A, Scheidt RR et al (2006) Epidemiology of tick bites and borreliosis in children attending kindergarten or so-called „forest kindergarten“ in Southwest Germany. *J Invest Dermatol* 126:584–590