

© КОЛЛЕКТИВ АВТОРОВ, 2000

УДК 616.131-005.617-039:[616.24-002+616.25-002]

Г.В. Трубников, Н.Д. Кравченко, В.В. Шарапов

ПНЕВМОНИЯ И ПЛЕВРИТ КАК КЛИНИЧЕСКИЕ МАСКИ ТРОМБОЭМБОЛИИ ЛЕГОЧНОЙ АРТЕРИИ ПРИ БОЛЕЗНИ МОНДОРА

Кафедра факультетской терапии Алтайского госмедуниверситета,
железнодорожная больница ст. Барнаул

Тромбоэмболия легочной артерии (ТЭЛА) по Международной классификации болезней (МКБ-10) относится к сердечно-сосудистой патологии, следовательно, больные с ТЭЛА должны находиться в ведении кардиологов. Вопросы диагностики и лечения этого заболевания решаются в основном в специализированных хирургических сосудистых центрах с возможностями катетеризации сосудов малого круга и хирургическими способами тромбэктомии [7]. В то же время ведущие клинические и патоморфологические проявления при ТЭЛА связаны преимущественно с поражением бронхолегочной системы. Они наиболее доступны в диагностике, равно как и лечении, пульмонологу [4]. Вследствие того, что ТЭЛА в большинстве случаев возникает на фоне ряда патологических состояний терапевтического профиля, складывается положение, что основная масса больных с ТЭЛА обращается за врачебной помощью, как правило, к терапевту и длительно находится под его наблюдением, зачастую с неразрешенным диагнозом [3]. Поэтому рассмотрение данного заболевания с те-

рапевтических позиций является не только полезным, но и актуальным.

Приводим описание наблюдения больного с ТЭЛА, диагноз у которого поставлен ретроспективно.

Больной К., 45 лет, машинист тепловоза, поступил в клинику 30.08.96 с жалобами на одышку, периодически внезапно беспричинно появляющуюся, постоянное ощущение дискомфорта дыхания, редкий кашель с малым количеством слизистой мокроты, прокрашенной кровью, повышенную температуру тела до 39°C по вечерам. Заболел 16 дней назад, когда без обнаруживаемой причины внезапно появились боли в грудной клетке справа, дискомфорт дыхания с одышкой. Спустил полсуток отметил кашель, кровохарканье. Госпитализирован в терапевтическое отделение районной больницы, где была диагностирована пневмония нижней доли справа, осложненная экссудативным плевритом. Лечение с использованием пенициллина, бисептола, хло-

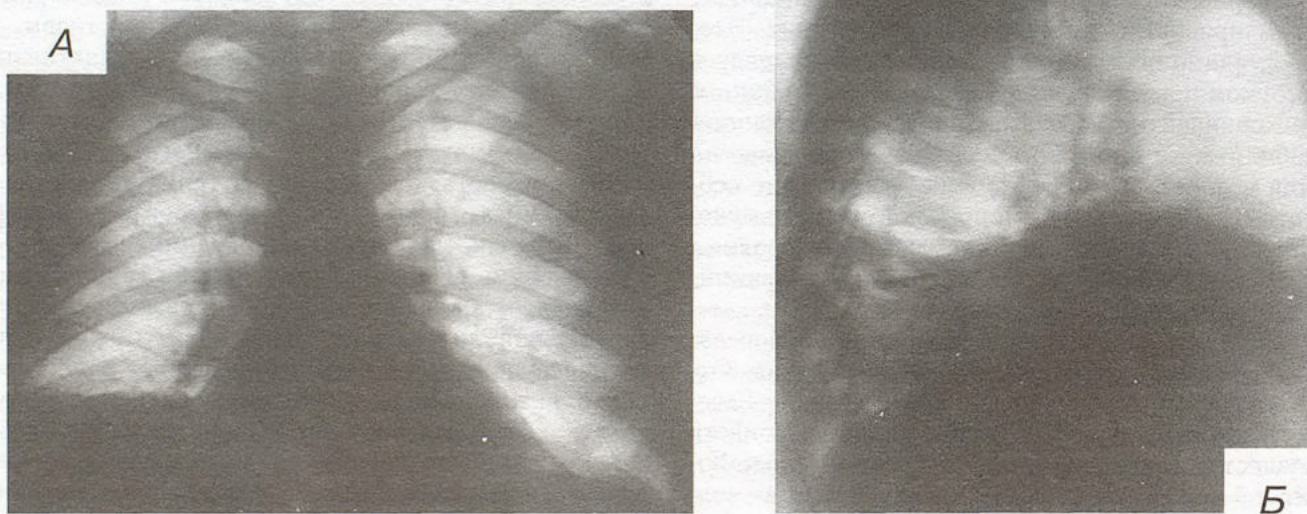


Рис. 1. Обзорная рентгенограмма грудной клетки 30.08.96 г. А — в прямой, Б — в боковой проекции.

рида кальция (внутривенно) оказалось без эффекта, направлен в клинику. В анамнезе: в 17-летнем возрасте оперирован по поводу хронического гайморита, неоднократно переносил ангину, 10 лет назад перенес пневмонию, не курит.

При обследовании: бледен, дыхание 24 в мин., пульс 84 в мин., АД 120/80 мм рт. ст. Над грудной клеткой справа сзади от нижнего угла лопатки книзу укороченный перкуторный звук, дыхание почти не прослушивается, шум трения плевры. Кровь: СОЭ 44 мм/ч, Hb 138 г/л; лейкоц. $7,0 \cdot 10^9/\text{л}$ (Э — 6, П — 3, С — 58, Л — 28, М — 5); фибриноген 4,66 г/л, сиаловая проба 0,179 усл. ед. ЭКГ: метаболические изменения в миокарде. Спирограмма: показатели внешнего дыхания без отклонений от нормы. Фибробронхоскопия: бронхиальное дерево без патологии.

На обзорной фасной рентгенограмме грудной клетки (рис.1, А): справа высокое стояние купола диафрагмы (4-е ребро), затенение костадиафрагмального синуса, дисковидный ателектаз в нижней доле, расширение тени основной ветви легочной артерии с обеднением легочного рисунка на периферии; слева без особенностей; расширение тени сердца, преимущественно вправо. На рентгенограмме в боковой проекции (рис.1, Б): высокое стояние правого купола диафрагмы, дисковидный ателектаз в заднебазальном сегменте нижней доли с усилением и деформацией смежно расположенного легочного рисунка, затенение синуса.

Диагноз: первичная пневмония в нижней доле справа, в фазе разрешения; осложнение — экссудативный плеврит, кровохарканье.

Лечение: стрептомицин, кефзол, анальгин, димедрол, хлорид кальция (внутривенно). Состояние улучшилось. Выписан 19.09.96 в удовлетворительном состоянии. Рентгенологически в легких инфильтрации не обнаруживалось, отмечалось высокое стояние правого купола диафрагмы, спайки плевры в костадиафрагмальном синусе. Осталась ускоренная СОЭ крови (23 мм/час при количестве лейкоцитов $6 \cdot 10^9/\text{л}$ и лимфоцитарном сдвиге (41%).

Через неделю после выписки состояние резко ухудшилось. После физической нагрузки появился аналогичный ранее обнаруживаемому (в августе) дискомфорт дыхания, но более выраженный, приступы беспричинной одышки с беспокойным поведением, неприятные ощущения в области сердца с выраженными болями в нижнем отделе грудной клетки слева. Боли были связаны с дыханием. Отмечались кашель со скудным количеством слизистой мокроты, кровохарканье. Повторно госпитализирован в клинику 01.10.96.

При обследовании: положение вынужденное на правом боку из-за боли справа, бледен, дыхание 24 в мин, пульс 85 в мин, АД 120/60 мм рт. ст. Над грудной клеткой: нижняя граница легких перкуторно с обеих сторон высоко расположена, в нижних отделах с обеих сторон шум трения плевры, дыхание не изменено. Температура тела 37,8°C. Кровь: СОЭ 38 мм/ч, лейкоц. $10,0 \cdot 10^9/\text{л}$. Показатели внешнего дыхания без отклонений от нормы. На обзорной рентгенограмме грудной клетки — высокое стояние куполов диафрагмы с обеих сторон (на 4-м ребре). Компьютерная томограмма: слева в S_8 уплотнение легочной ткани диаметром 24 мм, прилежащее к плевре с умеренными изменениями вокруг; справа плевральные наложения. Заключение: воспалительный инфильтрат? Периферический рак? Необходим контроль.

Заболевание было расценено как пневмония S_8 слева с парапневмоническим плевритом и рецидивирующим правосторонним сухим плевритом.

Отмечалось затяжное течение с упорным кровохарканьем. Проводился дифференциальный диагноз с туберкулезом, опухолевым заболеванием легкого, желудка, кишечника. Произведены: рентгеноско-

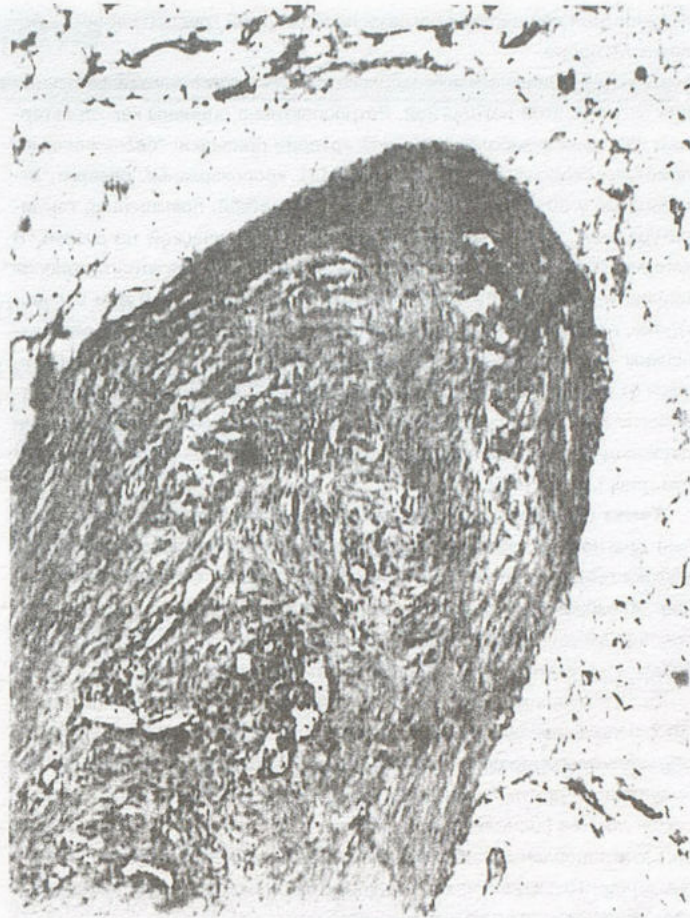

Рис.2. Гистологический срез участка подкожной клетчатки с венозным сосудом. Окраска гематоксилином и эозином $\times 120$.

пия желудка, ирригоскопия, гастрофиброскопия, повторные бронхоскопии, при которых патологии не выявлено.

Велоэргометрия: толерантность к физической нагрузке средняя, патологических изменений на ЭКГ не выявлено; обнаружен недостаточный подъем систолического АД при нарастающей мощности нагрузки. ЭхоКГ: патологии не обнаружено. Гемодинамика: повышение ОПСС — 2700 дин/см²/сек (норма 1200–1900), гипокинезия сердца — ударный индекс 19 мл (норма 38–56).

К концу 3-й недели пребывания в стационаре на фоне лечения с использованием антибиотиков, нестероидных противовоспалительных препаратов, витаминов больной отметил появление на боковых поверхностях грудной клетки, вначале слева, а через день и справа, шнуровидных, извитых, красного цвета зудящих полос с возвышением их над кожной поверхностью. При этом вспомнил, что подобные полосы с припухлостью кожи и зудом появлялись на короткое время и ранее, за две-три недели до начала заболевания (в июне–июле 1996 г.). Высказано мнение о наличии у больного системного васкулита. Произведена биопсия кожи с подкожными образованиями. Результаты представлены на рис.2: в подкожно-жировой клетчатке сосуд (вена) с утолщенной стенкой, просвет полностью заполнен организованными тромботическими массами с явлениями реканализации и васкуляризации (множественные каналы, выстланные эндотелием новообразованных сосудов).

Следовательно, по клиническим признакам с учетом данных гистологического исследования у больного выявлен тромбофлебит по-

верхностных вен переднебоковых поверхностей грудной клетки — болезнь Мондора.

С учетом анамнеза выявлена связь симптомов начала заболевания легких с этой патологией. Ретроспективно оценены как характерные для тромбоза легочной артерии признаки: "беспричинные" приступы скоропреходящей одышки [4], кровохарканье, плеврит, отмечаемые у 50% больных с ТЭЛА мелких ветвей, повышенная температура тела, связь начала заболевания с физической нагрузкой. В клинику ТЭЛА укладываются и такие характерные для этой патологии признаки, как недостаточный систолический подъем АД при вело нагрузке, гипокинезия сердца с высоким общим сосудистым периферическим сопротивлением (цифровые величины показателей отклоняются от нормы в 2 раза). Характерными для ТЭЛА оказались и рентгенологические признаки: высокое стояние купола диафрагмы, наличие дисковидного ателектаза, расширение контуров тени сердца вправо (см. рис. 1, А, Б) [4,8].

Таким образом, ретроспективно был верифицирован окончательный диагноз: болезнь Мондора (тромбофлебит переднебоковых поверхностей грудной клетки) с рецидивирующим течением. Осложнения: тромбоз легочной артерии нижней доли справа (август 1996) с правосторонним экссудативным плевритом, инфарктом нижней доли, инфарктной пневмонией.

После лечения (в течение последней недели пребывания в клинике) с использованием гепарина и глюкокортикостероидов быстро наступило улучшение состояния. Выписан 31.10.96 на амбулаторное наблюдение, с рекомендацией использования в лечении непрямого антикоагулянта (фенилин). При выписке лабораторные показатели крови, функциональные тесты дыхания без отклонений от нормы. Компьютерная томограмма: на серии срезов слева в S₈ локальный фиброз, справа — плевральные шварты.

При наблюдении через год (декабрь 1997): состояние удовлетворительное, отмечает небольшую одышку при выраженной физической нагрузке, периодически зуд по ходу бывших шнуровидных полосок на переднебоковых поверхностях грудной стенки. При обследовании: в легких патологии нет, лабораторные показатели и тесты внешнего дыхания в норме. Газовый состав крови (24.12.97 г.): PaO₂ 65,4 мм Hg, SaO₂ 92,2%, PaCO₂ 38,1 мм Hg. При повторных обследованиях через 2 года (декабрь 1998 г.) и через 3 года (январь 2000 г.): самочув-

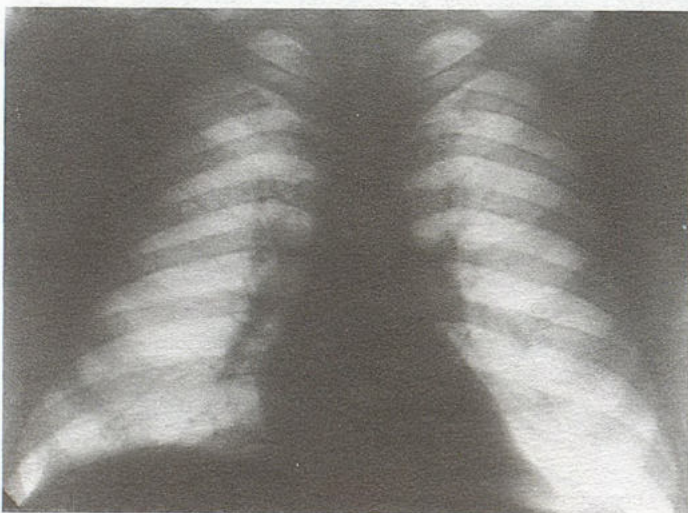


Рис.3. Рентгенограмма грудной клетки 20.01.2000 г.

ствие хорошее, трудоспособность восстановлена. Периодически, преимущественно летом, отмечает появление небольших участков инфильтрации в форме полос с возвышением кожи, покраснением и зудом по боковым поверхностям грудной клетки. Кратковременно принимает аспирин, димедрол. В легких патологии не выявляется. На рентгенограмме грудной клетки (20.01.2000): справа над диафрагмой плевральные шварты, рисунок легкого в нижних отделах усилен, слева деформирован, расширение тени корней легких в хвостовом отделе; стояние купола диафрагмы в норме (рис.3).

Диагноз: болезнь Мондора, хроническое течение; посттромботический плевропневмосклероз в нижних долях легких (двусторонний), ДН_ц.

Поверхностные шнуровидные флебиты грудной клетки и передней брюшной стенки — болезнь Мондора — малоизвестное, хотя и не очень редкое заболевание [1,2]. Впервые оно описано Фадж в 1869 году под ошибочным названием склеродермии. В дальнейшем Фавр назвал болезнь "нитевидным флебитом", а Пирсон — "инфекционной флебодинией". Только в 1939 году Мондор детально изучил и дал правильную трактовку заболеванию, основываясь на патогистологических исследованиях [5,6]. С тех пор заболевание названо болезнью Мондора. Небольшое число публикаций, посвященных болезни Мондора, объясняется редкой диагностикой из-за стертости клинических признаков и частого самоизлечения [6]. Подавляющее большинство больных лечится амбулаторно.

ТЭЛА, как правило, наблюдается при флеботромбозах в бассейне нижней полой вены, крайне редки случаи ТЭЛА из бассейна верхней полой вены, а при болезни Мондора случаи ТЭЛА не описаны вообще. В то же время, как видно из нашего наблюдения, относительно легко, как правило, с благополучным исходом протекающая болезнь Мондора может быть источником серьезного заболевания — ТЭЛА. Своевременная диагностика этого поражения вен может быть ключом в более сложной диагностике ТЭЛА, а раннее лечение болезни Мондора следует считать одним из профилактических мер ТЭЛА.

ЛИТЕРАТУРА

1. Груев И. Три случая на боленста на Мондор. Хирургия (София) 1966; 19 (3): 294–296.
2. Житнюк Р.Н. О болезни Мондора. Вестн. хир. 1966; 9: 38–40.
3. Мазаев П.Н., Куницин Д. Д. Клинико-рентгенологическая диагностика тромбоза легочных артерий. М.; 1979.
4. Мозер К.М. Тромбоз легочной артерии. В кн.: Внутренние болезни: Пер. с англ. М.; 1995; кн. 6: 132–145.
5. Неймарк И.И. Болезнь Мондора. В кн.: Теоретические и клинические аспекты патологии кровеносных сосудов. Барнаул; 1979. 63–64.
6. Полуэктов Ю.А. Материалы к изучению болезни Мондора: Автореф. дис. ... канд. мед. наук. Днепропетровск; 1966.
7. Савельев В.С., Яблоков Е.Г., Кириенко А.И. Массивная эмболия легочных артерий. М.; 1990.
8. Fulkerson W.J., Coleman R.E., Ravin C.E., Pactrman H.A. Diagnosis of pulmonary embolism. Arch. Intern. Med. 1986; 146 (5): 961–967.

Поступила 24.03.2000.