

## Острый аппендицит при инвагинации червеобразного отростка

Н.И. Фетисов✉, С.С. Маскин, В.В. Матюхин, Ц. Юань

Кафедра госпитальной хирургии

ФГБОУ ВО «Волгоградский государственный медицинский университет» Минздрава России

Российская Федерация, 400131, Волгоград, площадь Павших Борцов, д. 1

✉ Контактная информация: Фетисов Николай Иванович, кандидат медицинских наук, доцент кафедры госпитальной хирургии ФГБОУ ВО ВолгГМУ Минздрава России. Email: [koir60@yandex.ru](mailto:koir60@yandex.ru)

### РЕЗЮМЕ

Инвагинация червеобразного отростка – внедрение червеобразного отростка в просвет слепой кишки – может сопровождаться развитием острого аппендицита, либо протекать без него. Сочетание инвагинации и острого воспаления аппендикса создает сложности в диагностике аппендицита из-за отсутствия характерных клинических симптомов. В статье представлен случай успешного лечения больной с атипичной клинической картиной острого аппендицита, развившегося при инвагинации червеобразного отростка.

### Ключевые слова:

червеобразный отросток, инвагинация, аппендицит, аппендэктомия

### Ссылка для цитирования

Фетисов Н.И., Маскин С.С., Матюхин В.В., Юань Ц. Острый аппендицит при инвагинации червеобразного отростка. *Журнал им. Н.В.Склифосовского неотложная медицинская помощь.* 2021;10(2):417–419. <https://doi.org/10.23934/2223-9022-2021-10-2-417-419>

### Конфликт интересов

Авторы заявляют об отсутствии конфликта интересов

### Благодарность, финансирование

Исследование не имеет спонсорской поддержки

### ВВЕДЕНИЕ

Инвагинация червеобразного отростка (*invagination appendicis*) – внедрение червеобразного отростка в просвет слепой кишки [1, 2]. Различают полную или частичную инвагинацию отростка, она может быть изолированной либо сочетаться с инвагинацией слепой кишки в восходящую ободочную кишку [3–5]. Инвагинация червеобразного отростка может сопровождаться развитием острого аппендицита либо протекать без него [6, 7]. Мы располагаем наблюдением полной изолированной инвагинации червеобразного отростка в купол слепой кишки (IV тип по классификации В. McSwain, 1941 [7]) в сочетании с флегмонозным воспалением отростка.

**Цель:** демонстрация клинического наблюдения успешной диагностики острого аппендицита, развившегося при инвагинации червеобразного отростка.

#### Клиническое наблюдение

Больная Л. 39 лет находилась на лечении в клинике госпитальной хирургии ВолгГМУ с 5.08.2016 по 10.08.2016 года. Больная поступила в хирургическое отделение через 8 часов после появления периодических схваткообразных болей в правой подвздошной области, трехкратной рвоты. Подобные боли пациентка отмечает впервые, операций на органах брюшной полости в анамнезе нет.

При поступлении: общее состояние удовлетворительное. Кожные покровы обычной окраски. Пульс 72 уд./мин, артериальное давление 110/70 мм рт.ст., температура тела 36,9°C. Язык влажный, обложен белым налетом. Живот мягкий, умеренно вздут, безболезненный. Симптомы

Щеткина–Блумберга, Раздольского, Ровзинга, Ситковского отрицательные. Перистальтика кишечника усилена. Стул и мочеиспускание не нарушены. При пальцевом исследовании прямой кишки патологических изменений не выявлено.

Осмотрена гинекологом – патологии не выявлено. В общем анализе крови: эритроциты –  $3,5 \cdot 10^{12}/л$ , гемоглобин – 110 г/л, лейкоциты –  $7,4 \cdot 10^9/л$ , общий анализ мочи без особенности. При ультразвуковом исследовании (УЗИ) органов брюшной полости червеобразный отросток не визуализируется, свободной жидкости в не выявлено. В процессе динамического наблюдения в течение 2 часов трижды возникали кратковременные, по 3–4 минуты, приступы схваткообразных болей в животе, на фоне приступа усиливалась перистальтика и локальная болезненность в правой подвздошной области. В межприступном периоде тянущие боли в животе были четко локализованы в правой подвздошной области.

Через 2 часа наблюдения в общем анализе крови: эритроциты –  $4,15 \cdot 10^{12}/л$ , гемоглобин – 128 г/л, лейкоциты –  $15,3 \cdot 10^9/л$ . При контрольном УЗИ – визуализируется червеобразный отросток 7x1 см, стенка его утолщена, имеет двойной контур. Заключение: УЗ-признаки деструктивного аппендицита, с возможным ретроцекальным расположением червеобразного отростка.

Через 3 часа после поступления в клинику больная оперирована. Доступ по Волковичу–Дьяконову. При ревизии в куполе слепой кишки пальпируется и через его стенку визуализируется червеобразный отросток, в области предполагаемого основания отростка стенка кишки отечная, гиперемирована. При попытке дезинвагинации удалось

вывести основание отростка и подвести под него лигатуру, дальнейшая дезинвагинация безуспешна (рис. 1).

Стенка купола слепой кишки циркулярно рассечена вокруг основания аппендикса, отросток удален. Операция закончена наложением непрерывного однорядного шва (Safil 3/0) на купол слепой кишки и послойным ушиванием послеоперационной раны.

Макропрепарат: червеобразный отросток полностью вывернут слизистой оболочкой наружу, в основании стенка купола слепой кишки, слизистая оболочка черного цвета, стенка отростка отечная, в брыжейке множественные сливные кровоизлияния (рис. 2).

Патологоанатомическое исследование: отросток полностью вывернут, бурого цвета, стенка утолщена до 0,4 см, плотная, белого цвета, слизистая оболочка с участками некроза – флегмонозный аппендицит.

Послеоперационный период протекал без осложнений, заживление послеоперационной раны *per primam*, пациентка выписана из клиники на 5-е сутки в удовлетворительном состоянии.

**ВЫВОД**

Приведенное клиническое наблюдение демонстрирует трудности дооперационной диагностики инвагинации червеобразного отростка. Классическая клиническая картина острого аппендицита при этом отсутствует [6]. Только локальная болезненность в правой подвздошной области в сочетании с ростом количества лейкоцитов и изменением ультразвуковой картины в динамике позволили верифицировать диагноз острого воспаления в инвагинированном червеобразном отростке.

**СПИСОК ИСТОЧНИКОВ**

1. Давидович Т.В., Карпенко Э.Б., Михайлов И.В., Кравцов С.А. Случай аппендиксо-цекальной инвагинации. *Новости лучевой диагностики*. 2000;(2):34–35.
2. Фетисов Н.И., Маскин С.С., Цзянь Ю. Инвагинация червеобразного отростка III типа у взрослого. *Вестник хирургической гастроэнтерологии*. 2019;(1):12–14.
3. Пономарев А.А., Карпов О.Э. *Редкие причины непроходимости желудочно-кишечного тракта*. Рязань: Издательство Ряз. ГМУ; 2002.
4. Chua TC, Gill P, Gill AJ, Samra JS. Ileocecal Intussusception Caused by an Appendiceal Neoplasm. *J Gastrointest Surg*. 2016;20(4):867–868. PMID: 26831058 <https://doi.org/10.1007/s11605-015-3037-3>
5. Yang TW, Lin YY, Tsuei YW, Chen YL, Huang CY, Hsu SD. Successful management of adult lymphoma-associated intussusception by laparoscopic reduction and appendec-tomy. *World J Gastroenterol*. 2016;22(19):4781–4785. PMID: 27217710 <https://doi.org/10.3748/wjg.v22.i19.4781>
6. Капшитарь А.В. Сочетание инвагинации червеобразного отростка и острого аппендицита. *Український журнал хірургії*. 2011;5(14):218–219.
7. Пронин В.А., Бойко В.В. *Патология червеобразного отростка и аппендэктомия*. Харьков: СИМ; 2012.

**REFERENCES**

1. Davidovich TV, Karpenko EB, Mikhaylov IV, Kravtsov SA. Sluchay appendiko-tsekal'noy invaginatsii. *News of Beam Diagnostics Belarus*. 2000;(2):34–35. (In Russ.)
2. Fetisov NI, Maskin SS, Jiang YuI. Solated Intussusception of the Vermiform Appendix in Adults. *Herald of surgical gastroenterology*. 2019;(1):12–14. (In Russ.)
3. Ponomarev AA, Karpov OE. *Redkie prichiny neprokhodimosti zheludochno-kishechnogo trakta*. Ryazan: Izdatel'stvo RyazGMU Publ.; 2002. (In Russ.)
4. Chua TC, Gill P, Gill AJ, Samra JS. Ileocecal Intussusception Caused by an Appendiceal Neoplasm. *J Gastrointest Surg*. 2016;20(4):867–868. PMID: 26831058 <https://doi.org/10.1007/s11605-015-3037-3>

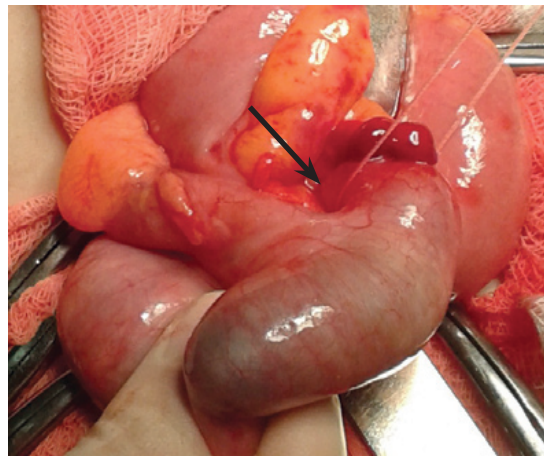


Рис. 1. Интраоперационная картина больной Л. В просвете купола слепой кишки пальпируется червеобразный отросток, просвечивающийся через кишечную стенку. Стрелкой указана лигатура под основанием отростка  
Fig. 1. Intraoperative picture of patient L. In the lumen of the cecum, the appendix is palpable, which is visible through the intestinal wall. The arrow indicates the ligature under the base of the appendix

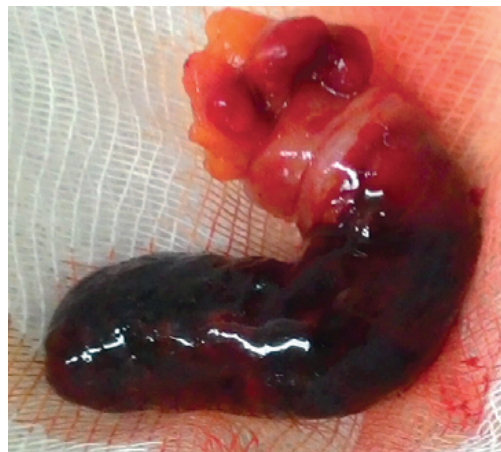

Рис. 2. Макропрепарат больной Л. Червеобразный отросток полностью вывернут слизистой оболочкой наружу, в основании стенка купола слепой кишки, слизистая оболочка черного цвета, стенка отростка отечная, в брыжейке множественные сливные кровоизлияния  
Fig. 2. Macro-specimen of patient L. The appendix is completely turned outward, at the base of the wall of the dome of the cecum, the mucous membrane is black, the wall of the appendix is edematous, in the mesentery there are multiple draining hemorrhages

5. Yang TW, Lin YY, Tsuei YW, Chen YL, Huang CY, Hsu SD. Successful management of adult lymphoma-associated intussusception by laparoscopic reduction and appendec-tomy. *World J Gastroenterol*. 2016;22(19):4781–4785. PMID: 27217710 <https://doi.org/10.3748/wjg.v22.i19.4781>
6. Kapshytar AV. Combination of intussusception of appendix and acute appendicitis. *Ukrainian Journal of Surgery*. 2011;5(14):218–219. (in Russ.)
7. Pronin VA, Boyko VV. *Patologiya cherveobraznogo otrostka i appendektomiya*. Kharkov: SIM Publ.; 2012. (in Russ.)

## ИНФОРМАЦИЯ ОБ АВТОРАХ

- Фетисов Николай Иванович** кандидат медицинских наук, доцент кафедры госпитальной хирургии ФГБОУ ВО ВолгГМУ Минздрава России;  
<https://orcid.org/0000-0002-0920-3395>, [koir60@yandex.ru](mailto:koir60@yandex.ru);  
 35%: анализ данных, подготовка текста
- Маскин Сергей Сергеевич** доктор медицинских наук, профессор, заведующий кафедрой госпитальной хирургии ФГБОУ ВО ВолгГМУ Минздрава России;  
<https://orcid.org/0000-0002-5275-4213>, [maskins@bk.ru](mailto:maskins@bk.ru);  
 28%: разработка концепции и дизайна статьи, редактирование
- Матюхин Виктор Викторович** кандидат медицинских наук, доцент кафедры госпитальной хирургии ФГБОУ ВО ВолгГМУ Минздрава России;  
<https://orcid.org/0000-0002-8195-6172>, [victor.matyukhin@gmail.com](mailto:victor.matyukhin@gmail.com);  
 27%: подготовка текста, редактирование
- Юань Цзянь** аспирант кафедры госпитальной хирургии ФГБОУ ВО ВолгГМУ Минздрава России;  
<https://orcid.org/0000-0002-5420-7686>, [jackyuan@yandex.ru](mailto:jackyuan@yandex.ru);  
 10%: сбор материала

Авторы заявляют об отсутствии конфликта интересов

## Acute Appendicitis With Appendiceal Intussusception

**N.I. Fetisov<sup>\*</sup>, S.S. Maskin, V.V. Matyukhin, J. Yuan**

Department of Hospital Surgery  
 Volgograd State Medical University of the Ministry of Health of the Russian Federation  
 1 Pavshikh Boytsov Sq., Volgograd 400131, Russian Federation

\* **Contacts:** Nikolay I. Fetisov, Candidate of Medical Sciences, Associate Professor of the Department of Hospital Surgery, Volgograd State Medical University. Email: [koir60@yandex.ru](mailto:koir60@yandex.ru)

**ABSTRACT** Intussusception of the appendix is the introduction of the appendix into the lumen of the cecum may be accompanied by the development of acute appendicitis, or proceed without it. The combination of intussusception and acute inflammation of the appendix makes the diagnosis of appendicitis difficult due to the absence of classic clinical symptoms. The article presents the case of successful treatment of a patient with an untypical clinical presentation of acute appendicitis that developed in an invaginated vermiform appendix.

**Keywords:** appendix, intussusception, appendicitis, appendectomy

**For citation** Fetisov NI, Maskin SS, Matyukhin VV, Yuan J. Acute Appendicitis With Appendiceal Intussusception. *Russian Sklifosovsky Journal of Emergency Medical Care*. 2021;10(2):417–419. <https://doi.org/10.23934/2223-9022-2021-10-2-417-419> (in Russ.)

**Conflict of interest** Authors declare lack of the conflicts of interests

**Acknowledgments, sponsorship** The study had no sponsorship

### Affiliations

- Nikolay I. Fetisov** Candidate of Medical Sciences, Associate Professor of the Department of Hospital Surgery, Volgograd State Medical University;  
<https://orcid.org/0000-0002-0920-3395>, [koir60@yandex.ru](mailto:koir60@yandex.ru);  
 35%, data analysis, text preparation
- Sergei S. Maskin** Doctor of Medical Sciences, Professor, Head of the Department of Hospital Surgery of the Volgograd State Medical University;  
<https://orcid.org/0000-0002-5275-4213>, [maskins@bk.ru](mailto:maskins@bk.ru);  
 28%, development of the concept and design of the article, editing
- Viktor V. Matyukhin** Candidate of Medical Sciences, Associate Professor of the Department of Hospital Surgery, Volgograd State Medical University;  
<https://orcid.org/0000-0002-8195-6172>, [victor.matyukhin@gmail.com](mailto:victor.matyukhin@gmail.com);  
 27%, text preparation, editing
- Jack Yuan** Postgraduate student of the Department of Hospital Surgery of the Volgograd State Medical University;  
<https://orcid.org/0000-0002-5420-7686>, [jackyuan@yandex.ru](mailto:jackyuan@yandex.ru);  
 10%, collection of material

Received on 25.04.2020

Review completed on 08.09.2020

Accepted on 30.03.2021

Поступила в редакцию 25.04.2020

Рецензирование завершено 08.09.2020

Принята к печати 30.03.2021