

**PENGARUH PEMBERIAN *ALPHA LIPOIC ACID* TERHADAP PERUBAHAN HISTOPATOLOGI  
TIKUS PUTIH YANG DIINDUKSI DIET TINGGI LEMAK**

*The Effect of Administration of Alpha Lipoic Acid on Histopathological Changes in White Rats  
Induced by High Fat Diet*

**Hijrawati Ayu Wardani\*, Jumasni Adnan**

Jurusan Farmasi Institut Ilmu Kesehatan Pelamonia Kesdam XIV/ Hasanuddin Makassar

*\*E-mail korespondensi : hijrawatiayuwardani@gmail.com*

DOI: <https://doi.org/10.32382/mf.v17i2.2340>

Date submitted 2021-09-15, Accept Submission 2021-11-17

**ABSTRACT**

Liver is one of the most vital organs that functions as a center for metabolism. One of the diseases that disrupt liver function with a high prevalence is NAFLD (Non Alcoholic Fatty Liver Disease). NAFLD is characterized by increased intracellular triglyceride accumulation. Increased lipid peroxidation can lead to Non Alcoholic Steato Hepatitis (NASH) and cirrhosis which induces proinflammatory cytokines. Alpha lipoic acid (ALA) is an antioxidant that has been widely used in treating metabolic syndrome. Based on several previous studies. ALA may be useful for the treatment of NAFLD by targeting various pathways in the development of NAFLD. The study divided animals into five groups as standard feed; high fat diet (HFD); HFD and ALA 100 mg/kg BW i.p .; HFD and ALA 100 mg/kg BW i.p also repaired - fed; HFD and repaired – fed. Based on the results of the study, it can be concluded that ALA as an antioxidant can improve liver cell histopathology in NAFLD rat induced high fat diet.

Keywords : non alcoholic fatty liver disease, NAFLD, alpha lipoic acid, high fat diet

**ABSTRAK**

Hati adalah salah satu organ paling vital yang berfungsi sebagai pusat metabolisme. Salah satu penyakit yang mengganggu fungsi hati dengan prevalensi tinggi adalah PHNA (Perlemakan Hati Non Alkohol). PHNA ditandai dengan peningkatan akumulasi trigliserida intraseluler. Peroksidasi lipid yang meningkat dapat menuju Non Alcoholic Steato Hepatitis (NASH). *Alpha lipoic acid* (ALA) merupakan antioksidan yang telah banyak digunakan dalam mengobati sindroma metabolik. Berdasarkan beberapa studi sebelumnya. ALA mungkin berguna untuk pengobatan PHNA dengan menargetkan berbagai jalur dalam perkembangan PHNA. Penelitian ini dilakukan dengan membagi hewan uji menjadi lima kelompok dengan kontrol negatif dengan pemberian pakan standar; kontrol positif dengan pemberian high fat diet (HFD); kelompok perlakuan pertama dengan pemberian HFD dan ALA 100 mg/kg BB i.p.; kelompok perlakuan kedua dengan pemberian HFD dan ALA 100 mg/kg BB i.p juga dilakukan repair – fed; kelompok perlakuan ketiga dengan pemberian HFD dan kemudian dilakukan repair – fed. Berdasarkan hasil penelitian, dapat disimpulkan bahwa ALA sebagai antioksidan dapat memperbaiki histopatologi sel hati terhadap NAFLD pada tikus yang diberi diet *high fat diet* (HFD).

Kata kunci : perlemakan hati non alkohol, PHNA, NAFLD, *alpha lipoic acid*, diet tinggi lemak

**PENDAHULUAN**

Hati adalah organ padat terbesar, kelenjar terbesar dan salah satu organ paling vital yang berfungsi sebagai pusat metabolisme nutrisi dan

ekskresi metabolit limbah (Ozougwu dan Eyo, 2014). Fungsi utamanya adalah untuk mengontrol aliran dan keamanan zat yang diserap dari sistem pencernaan sebelum distribusi zat ini masuk ke

sistem sirkulasi sistemik (Allen, 2002). Kehilangan fungsi hati secara total dapat menyebabkan kematian dalam beberapa menit, hal ini menunjukkan peran yang sangat penting dari hati (Tonukari, 2012).

Salah satu penyakit yang dapat mengganggu fungsi hati serta memiliki prevalensi cukup tinggi adalah PHNA (Perlemakan Hati Non Alkohol). Di negara barat, prevalensi PHNA mencapai 15 – 30% dalam populasi. Prevalensi ini meningkat hingga 58% pada individu dengan *overweight* dan dapat meningkat hingga 90% pada individu obesitas non diabetes (Schwenger dan Allard, 2008). PHNA saat ini juga menjadi penyebab utama dari penyakit kronis hati di negara berkembang, di mana diperkirakan sepertiga populasi mengalami *simple steatosis* sekitar 70 – 90% yang lebih sering terjadi pada laki – laki dibandingkan perempuan, juga sering terjadi pada usia pertengahan sampai usia lanjut dan prevalensinya terus meningkat seiring bertambahnya usia (Dyson et al., 2015).

Proses terjadinya PHNA berkaitan erat dengan adanya sindroma metabolik, di mana pada sekitar 90% penderita dengan PHNA memenuhi satu kriteria dari sindroma metabolik dan sekitar 33% penderita memenuhi tiga atau lebih kriteria dari sindroma metabolik (Rector et al., 2008). “*Two hit – hypothesis*” yang diajukan oleh Day dan James menjelaskan proses terjadinya steatosis, fibrosis dan sirosis. Telah diduga bahwa komponen – komponen dalam sindroma metabolik terlibat dalam patogenesis teori “*two – hit*” ini (Valdés et al., 2009).

“*Hit*” yang pertama adalah terjadinya steatosis hepatic, di mana terjadi ketidakseimbangan antara pembentukan dan perombakan dari trigliserida. Adanya resistensi insulin diduga memiliki pengaruh besar pada awal terjadinya PHNA, karena pada resistensi insulin akan terjadi peningkatan sintesis dan transpor trigliserida menuju hati serta terjadi peningkatan lipolisis khususnya pada jaringan adiposa di bagian sentral tubuh, di mana asam lemak bebas (FFA) hasil lipolisis tersebut dibawa melalui vena porta ke hati untuk diproses dan menyebabkan tingginya kadar FFA dalam hati. Lipogenesis serta sintesis trigliserida di hati yang berlebihan pada akhirnya menyebabkan terjadinya steatosis hepatic pada sindroma metabolik (Rector et al., 2008).

Peningkatan kadar stress oksidatif dan inflamasi yang terjadi pada sindroma metabolik akan mendasari “*hit*” yang kedua, di mana kadar *reactive oxygen species* (ROS) dan peroksidasi lipid yang meningkat akan mengaktifkan sel – sel

stelata, menyebabkan terjadinya steatohepatitis dan fibrogenesis yang akhirnya dapat terjadi perkembangan selanjutnya dari PHNA menuju *Non Alcoholic Steato Hepatitis* (NASH) dan sirosis (Valdés et al., 2009).

Hingga saat ini, belum ada obat yang disetujui untuk terapi PHNA. Strategi penatalaksanaan klinis terutama pada modifikasi diet, aktivitas fisik dan gaya hidup, serta koreksi hiperglikemia, resistensi insulin, dan hiperlipidemia yang merupakan gangguan metabolik terkait PHNA. Identifikasi mekanisme molekuler yang menyebabkan akumulasi lemak terkait PHNA, fibrosis hati, disfungsi mitokondria, dan gangguan keseimbangan oksidatif, dapat memfasilitasi intervensi spesifik yang bertujuan mencegah progresivitas steatosis hati atau menurunkan risiko terjadinya perlemakan hati. Senyawa antioksidan, yang memodulasi lipogenesis, oksidasi dan peroksidasi lemak, serta inflamasi, memungkinkan pendekatan terapeutik baru yang menarik untuk steatosis hati (Ferramosca et al., 2017).

*Alpha lipoic acid* (ALA) merupakan antioksidan yang telah banyak digunakan dalam mengobati sindroma metabolik. ALA merupakan senyawa disulfida siklik yang memiliki struktur molekul yang unik dan memainkan peran penting dalam metabolisme energi (Atmaca, 2004). Sebuah studi melaporkan bahwa ALA mencegah steatosis non alkohol dengan memodulasi fungsi mitokondria pada tikus Wistar jantan berlemak tinggi (Valdecantos et al., 2012). ALA juga menginduksi antioksidan endogen dalam berbagai penyakit dan sel, termasuk hepatosit (Petta et al., 2009). Dengan demikian, ALA mungkin meredakan stress oksidatif terkait peradangan sistemik. Sebuah penelitian juga menyimpulkan bahwa pengobatan dengan ALA dapat mencegah PHNA kronis melalui pencegahan steatosis hati, stress oksidatif, peradangan dan aktivasi sistem imunitas (Jung et al., 2012). ALA mungkin berguna untuk pengobatan PHNA dengan menargetkan berbagai jalur dalam perkembangan PHNA.

Berdasarkan uraian di atas, maka perlu dilakukan penelitian untuk mengetahui efek pemberian ALA terhadap PHNA pada tikus dengan model *high fat diet* (HFD) serta memberikan gambaran terkait dengan mekanisme ALA dalam mengobati dan mencegah progresivitas PHNA.

## METODE

### Desain penelitian

Jenis penelitian yang dilakukan adalah penelitian eksperimental murni (*true experimental*) yang memenuhi tiga komponen, yaitu : randomisasi, replikasi dan adanya kelompok perlakuan kontrol. Rancangan penelitian yang digunakan yaitu *The Posttest – Only Control Group Design*.

Pengelompokan hewan coba berdasarkan metode *simple random allocation*, di mana tikus sebanyak 30 ekor dibagi dalam 5 kelompok sehingga setiap kelompok terdiri dari 6 ekor tikus. Kelompok 1 sebagai kelompok kontrol negatif dengan pemberian pakan standar. Kelompok 2 sebagai kelompok kontrol positif dengan pemberian *high fat diet (HFD)*. Kelompok 3 sebagai kelompok perlakuan dengan pemberian *high fat diet (HFD)* dan ALA 100 mg/kg BB i.p. Kelompok 4 sebagai kelompok perlakuan dengan pemberian *high fat diet (HFD)* dan ALA 100 mg/kg BB i.p kemudian dilakukan *repaired – fed*. Kelompok 5 sebagai kelompok perlakuan dengan pemberian *high fat diet (HFD)* dan kemudian dilakukan *repaired – fed*.

#### Sampel penelitian

Sampel dalam penelitian ini adalah tikus putih (*Rattus norvegicus*), berjenis kelamin jantan, umur

± 2 bulan, berat badan 150 – 250 g. Hewan coba tersebut selama penelitian dipelihara di Laboratorium Farmakologi dan Toksikologi Institut Ilmu Kesehatan Pelamonia Kesdam XIV/ Hasanuddin Makassar.

#### Pengumpulan data

Data diperoleh dari variabel yang diukur untuk menetapkan pengaruh ALA terhadap tikus PHNA. Pemeriksaan histopatologi sel hati diperoleh dari sampel organ hati (jaringan) yang diberi pewarnaan hematoxyline eosin (HE) lalu diamati di bawah mikroskop.

#### Pengolahan data

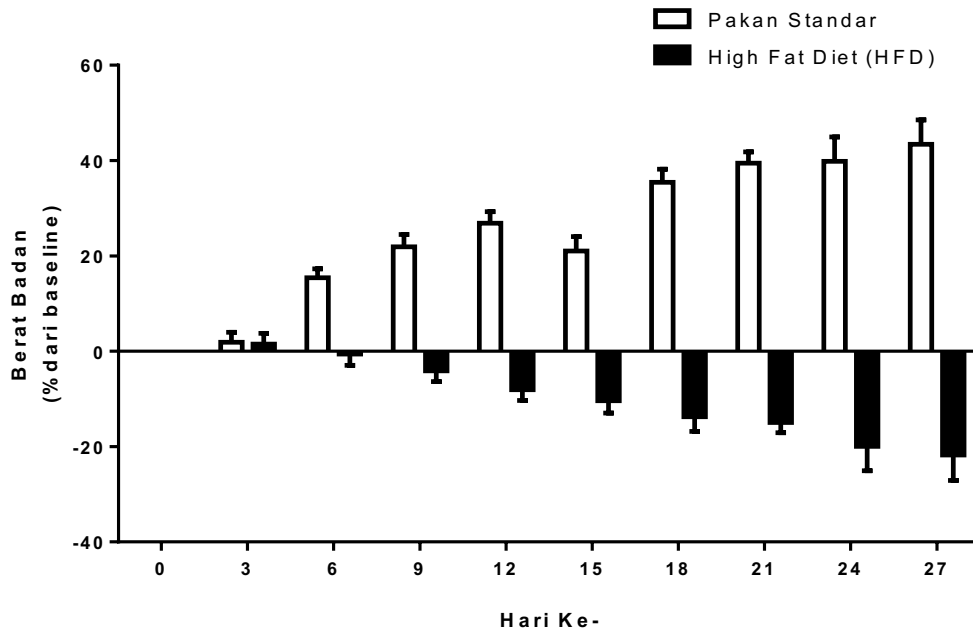
Data histopatologi sel hati berdasarkan karakteristik histologis untuk PHNA, yaitu adanya tetesan lipid, sel inflamasi dan ballooning.

#### Etik penelitian

Seluruh rangkaian desain penelitian ini telah disetujui oleh Komite Etik Penelitian Fakultas Kedokteran Hewan Universitas Airlangga Surabaya.

## HASIL

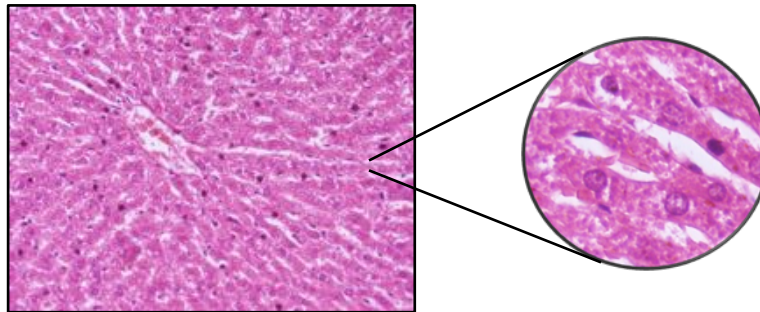
**Gambar 1. Profil berat badan hewan coba dengan pemberian pakan standar dan HFD**



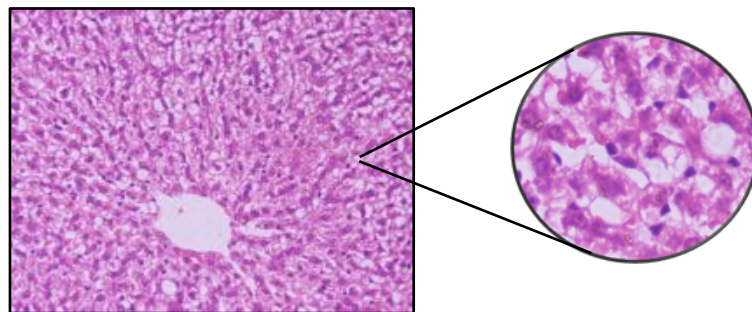
Penimbangan berat badan semua tikus dilakukan setiap tiga hari. Grafik di atas menunjukkan terjadi kenaikan berat badan sekitar 50% pada tikus yang

diberi pakan standar selama 28 hari dan penurunan berat badan sekitar 20% pada tikus yang diberi HFD selama 28 hari.

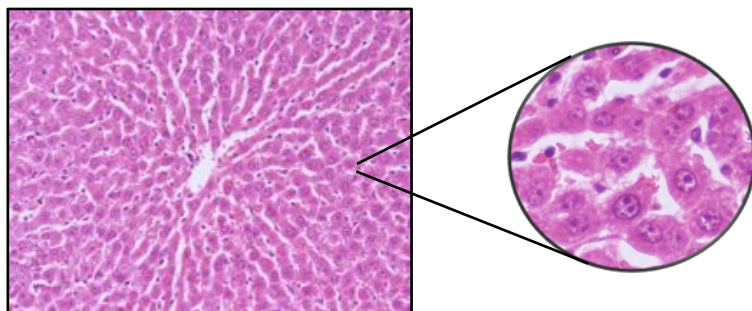
## Gambar 2. Pengaruh ALA terhadap histopatologi hati hewan coba



Gambar 2.1 Irisan melintang hati tikus kelompok kontrol negatif (pakan standar selama 28 hari). Gambar tersebut memperlihatkan hepatosit dengan struktur sel yang normal. Tidak terlihat adanya droplet lipid, inflamasi dan ballooning.

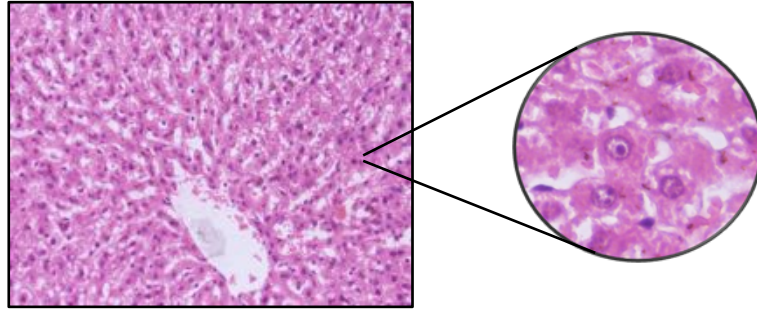


Gambar 2.2 Irisan melintang hati tikus kontrol positif (*high fat diet* selama 28 hari). Gambar tersebut memperlihatkan hepatosit dengan struktur sel yang abnormal. Terlihat adanya droplet lipid, inflamasi dan ballooning.

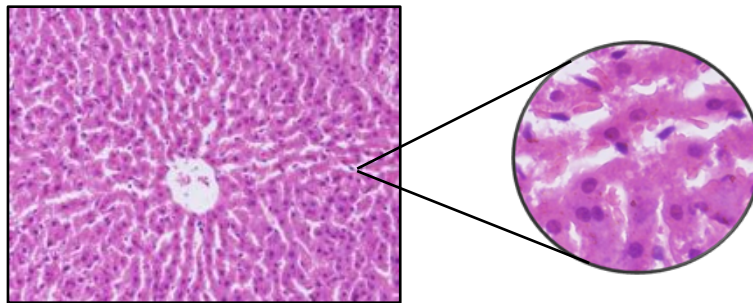


Gambar 2.3 Irisan melintang hati tikus yang diberikan *high fat diet* selama 28 hari dengan pemberian ALA 100 mg/kg BB i.p. di hari ke - 14 hingga hari ke - 28. Gambar tersebut

memperlihatkan hepatosit dengan struktur sel yang normal. Tidak terlihat adanya droplet lipid, inflamasi dan ballooning.



Gambar 2.4 Irisan melintang hati tikus yang diberikan *high fat diet* selama 14 hari kemudian dilanjutkan dengan pakan standar hingga hari ke – 28 juga pemberian ALA 100 mg/kg BB i.p. di hari ke – 14 hingga hari ke – 28. Gambar tersebut memperlihatkan hepatosit dengan struktur sel yang sebagian besar normal, namun beberapa sel mengalami ballooning.



Gambar 2.5 Irisan melintang hati tikus yang diberikan *high fat diet* selama 14 hari kemudian dilanjutkan dengan pakan standar hingga hari ke – 28. Gambar tersebut memperlihatkan hepatosit dengan struktur sel yang normal. Tidak terlihat adanya droplet lipid, inflamasi dan ballooning.

## PEMBAHASAN

Penelitian ini dilakukan mengevaluasi efek antioksidan ALA dalam memperbaiki histopatologi sel hati, menurunkan kadar 4-HNE dan ekspresi relatif mRNA SREBP-1c di hati pada tikus PHNA dengan model *high fat diet* (HFD). ALA merupakan antioksidan yang telah banyak digunakan dalam mengobati sindroma metabolik. Beberapa studi telah melaporkan bahwa ALA mampu mencegah perlemakan hati, baik dengan mekanismenya dalam menginduksi antioksidan endogen, maupun dengan meredakan stres oksidatif, sehingga ALA mungkin berguna untuk pengobatan PHNA dengan menargetkan berbagai jalur dalam perkembangan PHNA.

Dalam penelitian ini, pembuatan model PHNA menggunakan *high fat diet* dengan kandungan lemak 60% dalam bentuk pelet, kemudian diberikan pada hewan uji secara ad libitum. *High fat diet* adalah salah satu model hewan yang umum digunakan untuk kondisi dislipidemia. Model ini sangat representatif terhadap sindrom metabolik yang dialami manusia seperti gangguan kardiovaskular dan PHNA (Prasanna *et al.*, 2019).

Saat ini, biopsi hati masih menjadi *golden standard* untuk diagnosis PHNA/ NASH (steatohepatitis) dalam implementasi klinis. Namun, biopsi hati ditujukan pada subyek dengan risiko tinggi atau dengan perkembangan PHNA yang parah. Biopsi hati juga merupakan teknik invasif yang kurang disukai pasien. Sistem penilaian histologis pada PHNA (*PHNA Activity Score* (NAS)) berkontribusi secara signifikan terhadap diagnosis awal PHNA. (Liang *et al.*, 2014)

Hingga saat ini, belum ada obat yang disetujui untuk terapi PHNA. Strategi penatalaksanaan klinis terutama pada modifikasi diet, aktivitas fisik dan gaya hidup, serta koreksi hiperglikemia, resistensi insulin, dan hiperlipidemia yang merupakan gangguan metabolik terkait PHNA. Identifikasi mekanisme molekuler yang menyebabkan akumulasi lemak terkait PHNA, fibrosis hati, disfungsi mitokondria, dan gangguan keseimbangan oksidatif, dapat memfasilitasi intervensi spesifik yang bertujuan mencegah progresivitas steatosis hati atau menurunkan risiko terjadinya perlemakan hati. Senyawa antioksidan, yang memodulasi lipogenesis, oksidasi dan peroksidasi lemak, serta inflamasi, memungkinkan pendekatan terapeutik baru yang menarik untuk steatosis hati (Ferramosca *et al.*, 2017).

Adapun mengenai efek ALA terhadap histopatologi hati pada tikus PHNA model *high fat diet* menunjukkan terjadi perbaikan pada struktur hepatosit. Tidak terlihat adanya droplet lipid, sel inflamasi dan ballooning yang merupakan karakteristik dari PHNA. Hal ini dapat dikaitkan dengan penurunan asupan makanan yang terjadi pada pemberian ALA, sehingga hewan uji mengonsumsi pelet dengan regimen *high fat diet* dalam jumlah yang sedikit atau dalam jumlah yang dapat mencegah terjadinya perkembangan PHNA. Tidak hanya itu, ALA sebagai antioksidan dilaporkan bahwa ALA mencegah steatosis dengan memodulasi fungsi mitokondria pada tikus Wistar jantan berlemak tinggi (Valdecantos *et al.*, 2012). ALA juga menginduksi antioksidan endogen dalam berbagai penyakit dan sel, termasuk hepatosit (Petta *et al.*, 2009).

Dengan demikian, ALA dengan dosis 100 mg/kgBB i.p. dapat memperbaiki gambaran patologik sel hati pada tikus PHNA model *high fat diet*.

## SARAN

Sebaiknya dilakukan penelitian lanjutan untuk mengidentifikasi aspek molekuler yang dapat menjadi gambaran mengenai mekanisme ALA dalam memperbaiki gambaran patologik sel hati pada tikus PHNA.

## DAFTAR PUSTAKA

- Allen, E. S. 2002 *The Liver : Anatomy , Physiology , Disease and Treatment, Human Anatomy & Physiology*, pp. 3–11.
- Almeda-Valdés, P., Cuevas-Ramos, D. and Aguilar-Salinas, C. A. 2009 *Metabolic syndrome and non-alcoholic fatty liver disease.*, *Annals of Hepatology*, 8(Suppl 1), pp. S18–S24.
- Atmaca, G. 2004 *Antioxidant effects of sulfur-containing amino acids*, *Yonsei Medical Journal*, pp. 776–788. doi: 200410776 [pii].
- Dyson, J. K., Anstee, Q. M. and McPherson, S. 2015) Republished: *Non-alcoholic fatty liver disease: a practical approach to treatment*, *Postgraduate Medical Journal*, 91(1072), pp. 92–101. doi: 10.1136/postgradmedj-2013-100404rep.
- Ferramosca, A., Di Giacomo, M. and Zara, V. 2017 *Antioxidant dietary approach in treatment of fatty liver: New insights and updates*, *World Journal of Gastroenterology*, 23(23),

- pp. 4146–4157. doi: 10.3748/wjg.v23.i23.4146.
- Jung, T. S. et al. 2012 *a-lipoic acid prevents non-alcoholic fatty liver disease in OLETF rats*, (11), pp. 1–9. doi: 10.1111/j.1478-3231.2012.02857.x.
- Liang, W. et al. 2014 *Establishment of a General NAFLD Scoring System for Rodent Models and Comparison to Human Liver Pathology*, PLoS ONE, pp. 1–17. doi: 10.1371/journal.pone.0115922.
- Ozougwu, J. C. and Eyo, J. E. 2014 *Hepatoprotective effects of Allium cepa (onion) extracts against paracetamol-induced liver damage in rats*, African Journal of Biotechnology, 13(26), pp. 2679–2688. doi: 10.5897/AJB2014.13815.
- Petta, S., Muratore, C. and Craxì, A. 2009 *Non-alcoholic fatty liver disease pathogenesis: The present and the future*, Digestive and Liver Disease, 41(9), pp. 615–625. doi: 10.1016/j.dld.2009.01.004.
- Prasanna K. Santhekadur, D. P. K. and A. J. S. 2019 *Preclinical Models of Nonalcoholic Fatty Liver Disease*, Journal of Hepatology, 68(2), pp. 230–237. doi: 10.1016/j.jhep.2017.10.031.PRECLINICAL.
- Rector, R. S. et al. 2008 *Non-alcoholic fatty liver disease and the metabolic syndrome: an update.*, World journal of gastroenterology : WJG, 14(2), pp. 185–192. doi: 10.3748/wjg.14.185.
- Schwenger, K. J. P. and Allard, J. P. 2014 *Clinical approaches to non-alcoholic fatty liver disease*, World Journal of Gastroenterology, 20(7), pp. 1712–1723. doi: 10.3748/wjg.v20.i7.1712.
- Tonukari, N. J. 2012 African Journal of, 11(2), pp. 133–140.
- Valdecantos, M. P. et al. 2012 *Lipoic acid administration prevents nonalcoholic steatosis linked to long-term high-fat feeding by modulating mitochondrial function*, Journal of Nutritional Biochemistry, 23(12), pp. 1676–1684. doi: 10.1016/j.jnutbio.2011.11.011.

