

ISSN 1607-0763 (Print); ISSN 2408-9516 (Online)

<https://doi.org/10.24835/1607-0763-902>

# МРТ и КТ-венография в диагностике гемодинамических нарушений у пациентов с хроническими заболеваниями вен нижних конечностей

## Часть III. Возможности КТ-исследований в диагностике нарушений венозной гемодинамики

© Шайдаков Е.В.<sup>1</sup>, Санников А.Б.<sup>2, 3\*</sup>, Емельяненко В.М.<sup>3</sup>,  
Рачков М.А.<sup>2</sup>, Крюкова Л.Н.<sup>2</sup>, Баранова А.Е.<sup>2</sup>

<sup>1</sup> ФГБУН "Институт мозга человека имени Н.П. Бехтеревой" РАН; 197376 Санкт-Петербург, ул. Академика Павлова, д. 9, Российская Федерация

<sup>2</sup> Клиника инновационной диагностики "Медика"; 600031 Владимир, ул. Вокзальная, д. 24, Российская Федерация

<sup>3</sup> ФГАОУ ВО "РНМУ имени Н.И. Пирогова" Минздрава России; 117997 Москва, ул. Островитянова, д. 1, Российская Федерация

В результате решения большого количества технических задач (увеличение зоны анатомического покрытия, скорости сканирования и отношения сигнал/шум, улучшение пространственного и контрастного разрешения, построение цветowego качественного изображения в 3D-режиме, значительное снижение дозы облучения) метод компьютерно-томографической визуализации сосудистой системы завоевал на сегодня в мире лидирующую позицию. Однако если в диагностике артериальной патологии КТ-ангиография используется повсеместно и ежедневно, то у пациентов с хроническими заболеваниями вен данный метод до сих пор не получил клинического признания.

В данном обзоре литературы проводится анализ опубликованных в мире научных данных о результатах использования КТ-венографии. Описаны методики проведения непрямой и прямой контрастной КТ-венографии. Показаны возможности использования контрастной КТ-венографии в диагностике тромбоза глубоких вен, где точность, чувствительность и специфичность метода, по данным зарубежных авторов, составляют до 97,9, 96,8 и 100% соответственно. Особое значение данный метод приобретает в диагностике тромбоза вен таза и нижней полой вены, где информативность УЗДС оказывается ниже. Вторым клиническим направлением, имеющим активное развитие сегодня, является комбинированное использование КТ-венографии и КТ-ангиопульмонографии в диагностике смертельно опасного осложнения тромбоэмболии легочной артерии. Перспективность этих попыток продиктована следующими преимуществами: однократностью исследования и отсутствием необходимости использования дополнительного введения контрастного препарата, скоростью выполнения сканирования, получением дополнительной информации о состоянии периферической венозной системы при наличии у пациентов венозной тромбоэмболии.

Еще одним и незаменимым инструментом контрастно-усиленной КТ-венографии может стать в изучении особенностей топографоанатомического строения венозного русла. На примере собственных исследований авторы демонстрируют возможности прямой КТ-венографии в визуализации венозной системы нижних конечностей.

Необходимость более точной топической диагностики с 3D-визуализацией венозной системы нижних конечностей и таза посредством КТ-венографии обусловлена нарастающим интересом в последние годы сосудистых и интервенционных хирургов к апробации и более активному внедрению во флебологическую практику эндовасальных методов коррекции венозного кровотока.

**Ключевые слова:** компьютерная томография, компьютерно-томографическая флебография, магнитно-резонансная томография, магнитно-резонансная флебография, хронические заболевания вен, диагностика тромбоза вен нижних конечностей, варикозное расширение вен, анатомическое строение вен нижних конечностей

**Авторы подтверждают отсутствие конфликтов интересов.**



**Для цитирования:** Шайдаков Е.В., Санников А.Б., Емельяненко В.М., Рачков М.А., Крюкова Л.Н., Баранова А.Е. МРТ и КТ-венография в диагностике гемодинамических нарушений у пациентов с хроническими заболеваниями вен нижних конечностей. Часть III. Возможности КТ-исследований в диагностике нарушений венозной гемодинамики. *Медицинская визуализация*. 2021; 25(4): 53–74. <https://doi.org/10.24835/1607-0763-902>

**Поступила в редакцию:** 09.05.2020. **Принята к печати:** 22.03.2021. **Опубликована online:** 29.12.2021.

# MRI and CT-venography in the diagnosis of hemodynamic disturbances in patients with chronic lower extremities venous disorders. Part III. Possibilities of CT-investigation in diagnosing of venous hemodynamics violations

© Evgenij V. Shajdakov<sup>1</sup>, Aleksandr B. Sannikov<sup>2, 3\*</sup>, Vladimir M. Emelyanenko<sup>3</sup>, Mihail A. Rachkov<sup>2</sup>, Lyudmila N. Kryukova<sup>2</sup>, Anna E. Baranova<sup>2</sup>

<sup>1</sup> Bekhterev Institute of human brain of the Russian Academy of Sciences (RAS); 9, Acad. Pavlov str., St. Petersburg 197376, Russian Federation

<sup>2</sup> Innovative Diagnostic Clinic "MEDICA"; 24, Vokzal'naya str., Vladimir 1600031, Russian Federation

<sup>3</sup> Pirogov Russian National Research Medical University of the Ministry of Health of Russia; 1, Ostriviyanova str., Moscow 117997, Russian Federation

As a result of solving a large number of technical problems (increasing the area of anatomical coverage and scanning speed, increasing the signal-to-noise ratio, improving spatial and contrast resolution, building a color image quality in 3D mode, significantly reducing the radiation dose), the method of computed tomography imaging of the vascular system has won a leading position in the world today. However, if CT Angiography is used everywhere and daily in the diagnosis of arterial pathology, this method has not yet received clinical recognition in patients with chronic venous diseases.

This review of the literature analyzes the scientific data published in the world on the results of CT Venography. Methods of indirect and direct contrast CT Venography are described. The possibility of using contrast CT Venography in the diagnosis of deep vein thrombosis is shown, where the accuracy, sensitivity and specificity of the method according to foreign authors is up to 97.9%, 96.8% and 100%, respectively. This method acquires particular importance in the diagnosis of pelvic vein thrombosis and inferior Vena cava, where the informative value of USDS is lower. The second clinical direction that is actively developing today is the combined use of CT Venography and CT Angiopulmonography in the diagnosis of a deadly complication of pulmonary embolism. The prospects of these attempts are preferable by the following advantages: the single-time study and the absence of the need for additional administration of contrast agents, the speed of scanning, and obtaining additional information about the state of the peripheral venous system in patients with venous thromboembolism.

Another and irreplaceable tool of contrast-enhanced CT Venography can become in the study of the features of the topographic and anatomical structure of the venous bed. Using their own research, the authors demonstrate the possibilities of direct CT Venography in the visualization of the venous system of the lower extremities.

The need for more accurate topical diagnostics with 3D visualization of the venous system of the lower extremities and pelvis by CT-Venography is due to the growing interest in recent years of vascular and interventional surgeons to test and more actively implement endovascular methods of correction of venous blood flow in phlebological practice.

**Keywords:** computed tomography, computed tomography venography, magnetic resonance imaging, magnetic resonance venography, chronic venous disorders, lower extremities deep vein thrombosis, varicose veins, anatomical structure of lower extremity veins


**Conflict of interest.** The authors declare no conflict of interest. The study had no sponsorship.

**For citation:** Shaydakov E.V., Sannikov A.B., Emelyanenko V.M., Kryukova L.N., Baranova A.E., Rachkov M.A. MRI and CT-venography in the diagnosis of hemodynamic disturbances in patients with chronic lower extremities venous disorders. PART III. Possibilities of CT-investigation in diagnosing of venous hemodynamics violations. *Medical Visualization*. 2021; 25 (4): 53–74. <https://doi.org/10.24835/1607-0763-902>

**Received:** 09.05.2020.

**Accepted for publication:** 22.03.2021.

**Published online:** 29.12.2021.



## Введение

Несмотря на то что сам метод компьютерной томографии (КТ) (Computed Tomography – CT) появился гораздо раньше магнитно-резонансных исследований, его активное использование в клинической практике еще долго сдерживалось многими нерешенными техническими задачами. Первые компьютерные томографы, появившиеся в 1973 г., имели рентгеновскую трубку, пучок лучей которой был направлен только на один принимающий детектор. При этом один оборот трубки вокруг объекта позволял получить изображение только одного слоя. В результате такое пошаговое сканирование проводилось с достаточно низкой скоростью, что, наряду с прочими факторами, ограничивало свое применение в клинической практике. Во втором поколении томографов за основу брался веерный тип конструкции, при котором напротив трубки устанавливалось уже несколько детекторов, при этом время обработки изображений в разы сокращалось, давая возможность исследовать более протяженную область за один оборот трубки. С появлением аппаратов третьего, а затем и четвертого поколений, работающих по принципу спирального сканирования, обусловленного одномоментным движением стола и рентгеновской трубки относительно друг друга, стало возможным еще больше сократить время сканирования, снизив при этом лучевую нагрузку на пациента.

Первые попытки проведения непосредственно ангиографических исследований центрального и периферического сосудистого русла с использованием CT были предприняты в конце 90-х годов. Возможности КТ-ангиографии (CT-Angiography – CTA) были продемонстрированы на примерах визуализации внутримозгового кровообращения, артерий брюшной полости и легочной артерии [1–4]. Из-за технических ограничений, связанных с невозможностью при сканировании охватить большие по протяженности участки тела, визуализация проходила на каком-то одном выбранном уровне: грудной или брюшной полости, подвздошно-бедренного или подколенного сегмента нижней конечности [5–7].

Кроме того, отсутствие возможности обработки изображения в 3D-режиме не позволяло добиться во всех случаях качественной визуализации сосудистых магистралей или более мелких артериальных коллатералей. Появление 8-детекторных сканеров дало возможность производить сканирование по всем трем осям (X, Y и Z), что было необходимым условием для построения изображения в 3D-формате. При этом значительно сократилось и время проведения обследования [8–10].

Кроме того, данные технические решения позволили производить одномоментное сканирование сегментов тела протяженностью до 1,5 м, что давало возможность получить визуализацию артериального кровотока всей нижней конечности и таза за один захват сканирования с построением изображения в 3D-режиме [11–13].

Проведение быстрого сканирования при использовании 8-детекторных сканеров в условиях использования тонких срезов позволило получить изображения артерий более высокого качества со значительным уменьшением количества артефактов без необходимости использования дополнительного количества контрастного вещества [14, 15].

Одними из первых о явных преимуществах многодетекторной компьютерной томографии (Multi-Detector CT – MDCT) в визуализации брюшного отдела аорты и артериальной системы нижних конечностей сообщили M.L.Martin и соавт. в 2003 г. [16].

В данных исследованиях авторы продемонстрировали высокую информативность MDCT-Angiography в сравнении с цифровой субтракционной ангиографией (Digital Subtraction Angiography – DSA). Так, чувствительность и специфичность метода в диагностике артериальных окклюзий и выраженных стенозов составили 88,6 и 97,7% и 92,2 и 96,8% соответственно. Кроме того, по мнению авторов, MDCT-Angiography позволила в сравнении с DSA значительно улучшить визуализацию дистального артериального русла на уровне голени, где DSA демонстрировала гораздо худшие результаты из-за больших различий в скорости наполнения артерий [17].

Это делало метод визуализации MDCT-Angiography особо ценным в диагностике окклюзионных поражений артерий ниже коленного сустава для принятия решения о характере и объеме операционных вмешательств [16].

При этом расчетным путем было установлено, что доза облучения при MDCT-Angiography в 3,9 раза была ниже, чем при DSA [15].

Первые 16-детекторные сканеры появились в 2004–2005 гг. В них, помимо еще большего количества детекторов, был использован спиральный принцип сканирования, который изначально имел название винтового [8]. Построение более качественного и цветного 3D-изображения стало возможным с внедрением функционально новых вариантов обработки изображения: многоплоскостного преобразования (Multi-Planer Reformation – MPR) и объемного представления (Volume-Rendering – VR) [18].

Благодаря внедрению многодетекторного спирального сканирования (MDCT) процесс визуализации



зации стал намного быстрее, а полученное изображение имело более высокое разрешение. Использование спирального принципа сканирования решалась одна из основных задач – уменьшение толщины пучка рентгеновского излучения (коллимации). Все дело в том, что в однодетекторных системах размер коллимации равнялся толщине томографического среза и составлял 5–8 или 10 мм. Четырехдетекторные системы позволили уменьшить размер коллимации. В результате этого 4 детектора при коллимации 1 мм позволяли получить 4 изображения с толщиной среза 1 мм, 2 изображения по 2 мм или 1 изображение с толщиной среза (размером коллимации) 4 мм с продольной интерполяцией изображения при одном обороте детекторов на 360° или 180°. В данном случае продольная интерполяция изображения представляла собой не что иное как способ увеличения количества пикселей в растровом изображении [19]. Понятно, что при спиральном способе обработки сигнала в условиях 16 детекторов количество пикселей на определенной площади увеличивалось. В данном случае все зависело от шага спирали. Второй величиной, влияющей на быстроту получения изображений, являлась скорость смещения стола, увеличивая которую, например в два раза за одинаковое количество оборотов рентгеновской трубки, протяженность зоны сканирования вырастала вдвое при равном времени сканирования [20]. Другим следствием увеличения скорости движения стола являлась возможность уменьшения величины коллимации при сохранении общего времени сканирования и протяженности зоны исследования [18].

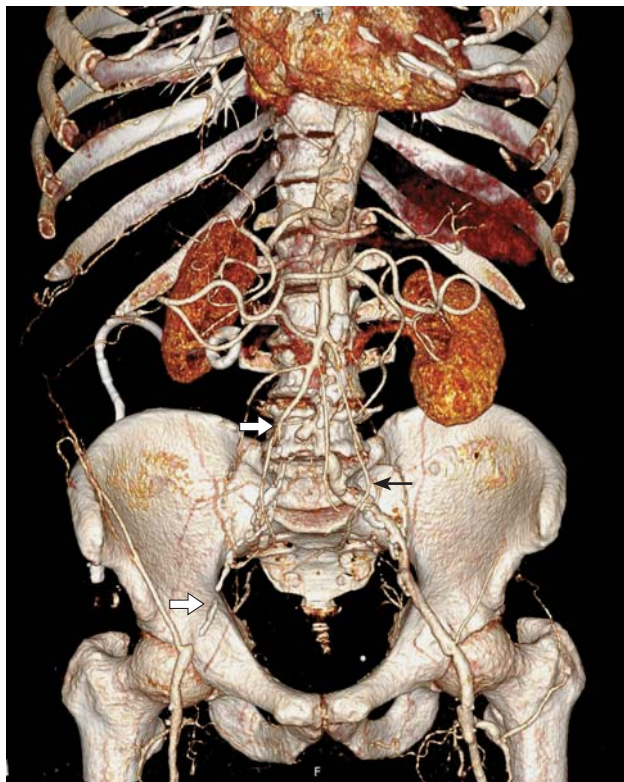

Таким образом, конечный результат сканирования определялся не только толщиной пучка рентгеновского излучения (размером коллимации), но и формой спирали, ее “растяжением” вдоль продольной оси. Более точной и полной характеристикой спирального сканирования является понятие “шаг спирали” – питч (pitch), который представляет собой отношение смещения стола за один оборот рентгеновской трубки (table feed per rotation) к толщине пучка рентгеновского излучения (slice collimation).  $Pitch (p) = d/s = \text{table feed per rotation (mm)}/\text{slice collimation (mm)}$ , где:  $p$  (pitch) – шаг спирали,  $d$  (distance) – смещение стола за один оборот трубки, а slice collimation – коллимация слоя. Например, если коллимация слоя составляет 8 мм, а смещение стола за один оборот – 12 мм, то показатель шага спирали будет равен  $12/8 = 1,5$ . В спиральной СТ шаг спирали может изменяться от 0,1 до 2. Чем больше величина шага спирали, тем быстрее осуществляется сканирование при равной толщине томографиче-

ского слоя и протяженности зоны сканирования [21]. Другими словами, в многодетекторных спиральных компьютерах толщина томографического слоя превышала величину коллимации рентгеновского излучения, из-за чего при получении более качественного изображения снижалась доза облучения [20]. При использовании многодетекторной спиральной СТ толщина слоя уменьшилась до 1 мм, что позволило увеличить скорость сканирования и пространственное разрешение вдоль продольной оси сканирования в 8–10 раз по сравнению с обычными “толстыми” томографическими слоями [21].

После такого краткого, но столь необходимого погружения в суть физических явлений, лежащих в основе спиральной СТ, становится понятным, какие возможности в получении объемной визуализации сосудистой системы могли ожидать специалисты с появлением 32-, 64- и 128-срезовых томографов, которые были представлены миру фирмами-разработчиками уже в 2004–2005 гг. [21].

Очередным шагом повышения качества получаемого изображения мелких артериальных ветвей стало использование синхронизации сканирования с работой сердца. В первую очередь это касалось возможности получения высококачественного изображения кардиоторакальной системы, где наличие постоянно присутствующих артефактов движения на получение конечного изображения имело особо важное значение. Для проведения сканирования в наиболее подходящий момент работы сердца (диастола) его ритм был синхронизирован с компьютерным томографом с помощью ЭКГ (ECG). С этой целью были разработаны специальные математические модели ECG-triggered sequential scanning и ECG-gated [22–24].

Сканирование с использованием ECG-trigger осуществлялось последовательно с заранее заданной задержкой, которая отсчитывалась от предыдущего сердечного сокращения. После получения первого изображения стол в соответствии с сердечным ритмом в основную фазу исследования перемещался с заданной скоростью для осуществления всего цикла сканирования. Последующая реконструкция изображений осуществлялась путем ретроспективного выбора данных в определенную фазу сокращения сердца из имеющегося полного набора данных на основе записанной ЭКГ. Возможность реконструкции изображений в различных фазах сердечного сокращения (обычно используется диастола), устойчивость к неправильному ритму, возможность редакции данных ЭКГ и способность к реконструкции изображений с перекрытием по толщине делают на сегодня спиральную СТ с ЭКГ-синхронизацией



**Рис. 1.** Контрастно-усиленная СТ-Angiography (CE CTA) нижних конечностей с 3D-реконструкцией. Протяженное двустороннее атеросклеротическое поражение общих подвздошных артерий. Окклюзия наружной подвздошной артерии справа (стрелка). Окклюзионный стеноз наружной подвздошной артерии и множественные аневризмы слева (тонкая черная стрелка).

**Fig. 1.** Contrast-enhanced CT-Angiography of the lower extremities with 3D reconstruction. CE CT-Angiography shows extensive bilateral atherosclerotic lesions of the common iliac arteries: occlusion of the external iliac artery on the right (arrow), occlusal stenosis of the external iliac artery and multiple aneurysms on the left (thin black arrow).

предпочтительным методом неинвазивной коронарографии [21, 25, 26]. В дальнейшем этот же принцип был использован и при проведении магнитно-резонансных исследований коронарных артерий [27, 28].

В 2007–2010 гг. компанией Toshiba были сконструированы 256-срезовые, а позже и экспериментальные образцы 320-срезовых СТ-томографов, которые стали новым этапом развития метода. Такое оборудование сегодня позволяет получать не только высокоинформативные изображения, но и буквально в реальном времени наблюдать за процессами, происходящими в сердце и сосудах [29].

Таким образом, в результате решения большего количества технических задач (увеличение


зоны анатомического покрытия, скорости сканирования и отношения сигнал/шум, улучшение пространственного разрешения, построение качественного монохромного и цветowego изображения в режиме 3D, значительное снижение дозы облучения) метод компьютерно-томографической визуализации артериальной сосудистой системы (рис. 1) завоевал на сегодня в мире лидирующую позицию [21, 30, 31].

Здесь следует отметить, что часто употребляемый на сегодня в отечественной литературе термин “мультиспиральная компьютерная томография” (МСКТ) с точки зрения физических основ, заложенных в этот принцип сканирования, не совсем верен, в связи с чем сегодня зарубежные коллеги его практически не используют. Гораздо правильнее будет звучать “мультidetекторная спиральная компьютерная томография”, а еще точнее “спиральная компьютерная томография множественных срезов” (Multi-Slice Spiral Computed Tomography). Учитывая, что во всех используемых на сегодня для сканирования системах заложен спиральный принцип вращения нескольких детекторов, общепринятым в мире стало употребление термина СТ (Computed Tomography), а в отношении того отдела сосудистой системы, которая подлежит визуализации, – Computed Tomography Angiography (CT-Angiography, или CTA) и Computed Tomography Venography (CT-Venography, или CTV).

### Возможности КТ-венографии в диагностике тромбоза глубоких вен и венозного тромбоземболизма

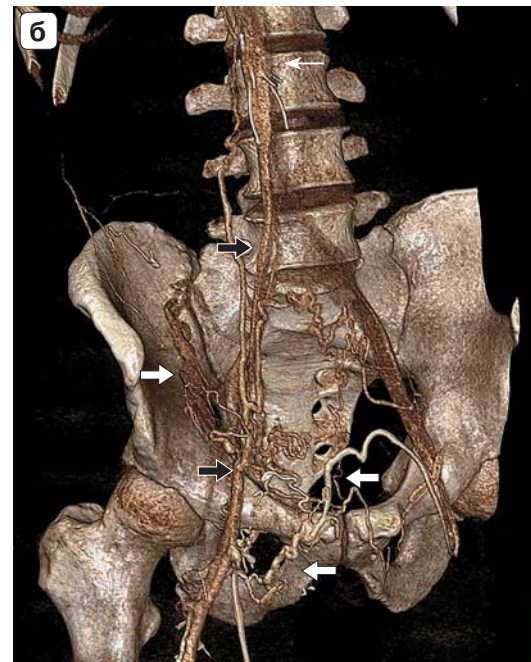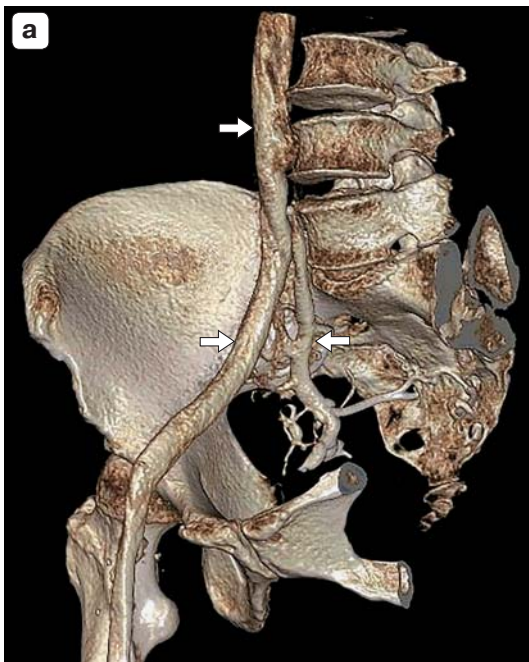
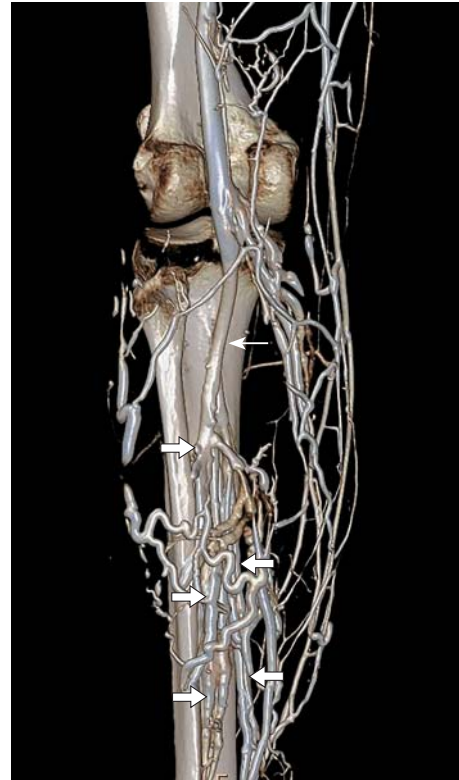Бесспорно, ангиологи и сосудистые хирурги почти сразу обратили внимание на то, что метод CT-Angiography наряду с артериальной системой позволяет визуализировать и венозное русло нижних конечности (рис. 2, 3).

Учитывая, что тромбоз глубоких вен (Lower Extremities Deep Vein Thrombosis – LEDVT, или DVT) и тромбоземболия легочной артерии (Pulmonary Embolism – PE) являются по существу проявлением одного заболевания, а именно венозной тромбоземболии (Venous Thrombo-Embolism – VTE), логичным представлялась попытка объединения диагностики этих двух состояний в один метод. Поэтому стремление сосудистых хирургов совместно с врачами-рентгенологами диагностировать тромбоземболию и одновременно получить достоверную и подробную информацию о локализации ее источника имело все основания. Перспективность этих попыток была продиктована следующими преимуществами: однократностью исследования и отсутствием необходимости




**Рис. 2.** Контрастно-усиленная прямая CT-Venography (CE DCTV) голени и бедра с 3D-реконструкцией. Отчетливая визуализация тибиальных вен (стрелки) и подколенной вены (тонкая стрелка) с нормально выраженной поверхностной венозной сетью.

**Fig. 2.** Contrast-enhanced direct CT-Venography of the lower extremities with 3D reconstruction. CE DCT-Venography shows a quality visualization of the tibial veins (arrows) and popliteal vein (thin arrow) with a normally expressed superficial venous network.



**Рис. 3.** Контрастно-усиленная прямая CT-Venography (CE DCTV) таза. Визуализация нижней полой вены и подвздошных вен (белые стрелки) (а). Наличие частичной посттромботической реканализации наружной подвздошной вены (черные стрелки) с выраженной коллатеральной сетью (белые стрелки) и наличием кава-филтра (тонкая белая стрелка) (б).

**Fig. 3.** Contrast-enhanced direct CT-Venography of the pelvic. CE DCT-Venography shows complete patency of the inferior vena cava and iliac veins (white arrows) (a), the presence of partial post-thrombotic recanalization of the external iliac vein (black arrows) with a pronounced collateral network (white arrows) and the presence of a cava-filtrum (thin white arrow) (b).



использования дополнительного введения контрастного препарата [32], скоростью выполнения сканирования, например в сравнении с магнитно-резонансной томографией (Magnetic Resonance Imaging – MRI) [33], получением дополнительной информации о состоянии периферической венозной системы при наличии у пациентов PE [34, 35], тем более что чувствительность и специфичность CT-Angiography при визуализации венозной системы нижних конечностей уже по результатам первых исследований оказалась сопоставимой с данными ультразвукового дуплексного сканирования (duplex Ultra-Sound – US) [34]. В некоторых исследованиях были показаны неоспоримые преимущества CT-Angiography перед US в распознавании тромбоза вен брюшной полости и таза [36].

Изначально при выполнении CT-Angiography с целью визуализации венозной системы специалисты пробовали вводить контрастное вещество через кубитальную вену. Так как основной целью было достижение визуализации вен, данный метод получил название непрямой компьютерно-томографической венографии (Indirect CT-Venography, или ICTV). Технически в основе проведения непрямой (верхней) ICTV лежала отсрочка сканирования нижних конечностей от 2,5 до 4 мин после болюсного введения в кубитальную вену 80–100 мл контрастного препарата со скоростью от 2,5 до 4,5 мл/с [37]. Несмотря на полученные некоторыми авторами в своих исследованиях флебограммы нижних конечностей и таза хорошего качества, практически все специалисты столкнулись с проблемами. Основной сложностью в исследовании венозной системы нижних конечностей при таком методе введения контраста была невозможность четкого временного дифференцирования венозной фазы кровотока в зависимости от подвергаемого исследованию сегмента тела человека [38]. Так, по данным J.F. Uhl и С. Gillot, при активном внедрении метода на практике они столкнулись с проблемой невозможности четкого дозирования количества контрастного препарата и определения времени начала сканирования, что не позволило отчетливо и воспроизводимо визуализировать венозную магистраль на протяжении всей нижней конечности и таза, а следовательно, подтвердить или исключить наличие DVT в более чем половине случаев [39]. По этой причине каждый исследователь вынужден был разрабатывать свой собственный способ или совершенствовать уже существующие методики проведения CT-Venography в зависимости от поставленных задач, чего в принципе не требовалось для артерий нижних конечностей, где методика проведения CT-Angiography довольно быстро была отработана и по се-

годняшний день остается “золотым стандартом” при планировании реконструктивных операций на магистральном и периферическом артериальном русле.

S.P. Kalva и соавт., А.М. Kelly и соавт. в результате проведенных ими исследований пришли к выводу не только о большой вероятности получения сомнительных результатов при проведении ICTV, но и полной бесполезности ее в 15,2% случаев по причине банального отсутствия контрастирования вен нижних конечностей из-за невозможности уловить венозную фазу, которая по многим причинам была индивидуальна и часто время ее наступления устанавливалось просто интуитивно [32, 33]. По этой же причине специалисты часто сталкивались с невозможностью построения 3D-модели, которая должна была стать основным преимуществом CTV в сравнении с DSV [40].

Последнее крупное многоцентровое ретроспективное исследование, включающее сравнительный анализ одновременного комбинированного использования контрастной CT-Angiopulmonography и непрямой CT-Venography, было проведено S. Slater и соавт. в 2012 г. с привлечением всех ведущих рентгенологов Великобритании [41]. В исследовании участвовало более 800 пациентов. В результате проведенного углубленного анализа специалисты полностью согласились с выводами, сделанными J.F. Uhl и С. Gillot [39] ранее и были вынуждены сделать заключение о малой перспективности дальнейшего использования непрямого метода CT-Venography с целью диагностики DVT при комбинированном его использовании у симптоматических пациентов с PE или в изолированном виде с целью подтверждения LEDVT. Особенно частыми оставались сомнения в визуализации небольшого и локально расположенного тромба [41].

Также было отмечено, что методика проведения ICTV требовала дополнительного и гораздо большего объема кубитального введения контрастного препарата (до 150 мл), чем этого требовала изолированная CT-Angiopulmonography. Необходимо было учитывать и дополнительную лучевую нагрузку на пациента. Таким образом, обоснованность применения комбинированного СТА- и ICTV-сканирования на сегодня является спорной и оно не включено на настоящий момент в обязательные протоколы обследования пациентов с подозрением на тромбоз эмболию легочной артерии (PE) большинства европейских стран [38].

В результате крайне негативного отношения к использованию с целью визуализации вен ICTV J.F. Uhl и С. Gillot в 2012 г. в очередной раз призвали мировое флебологическое сообщество отказаться



ся от попыток проведения у пациентов данного метода контрастирования вен и вернуться к проверенной десятилетиями дистальной флебографии, но теперь испытать этот метод в условиях компьютерно-томографического исследования (CT-Venography), то есть по сути к методу прямой компьютерно-томографической венографии (Direct CT-Venography, или DCTV).

Первыми попытку проведения DCTV при дистальном введении контрастного препарата путем пункции одной из вен на тыле стопы предприняли М.К. Stehling и соавт. в 1994 г. Основными этапами предложенного М.К. Stehling и соавт. метода являлись: катетеризация вены стопы, наложение двух турникетов на среднюю треть бедра и нижнюю треть голени, приподнимание конечности над уровнем стола за счет двух поддерживателей, введение контрастного вещества и последующее сканирование конечности в один этап в течение 60 с [42]. Основным недостатком данной методики проведения DCTV-исследования было частое отсутствие четкого контрастирования всех вен на протяжении всего сканируемого сегмента. Причиной тому могла быть ошибка в правильности выбора времени задержки сканирования или недостаточный объем вводимого рентгеноконтрастного раствора. В результате этого «компьютер не успевал снять все изображение целиком», так как в одних (дистальных) сегментах конечности контраст задерживался, а в других (проксимальные отделы и таз) к моменту начала сканирования покидал сосудистое русло еще до этого момента.

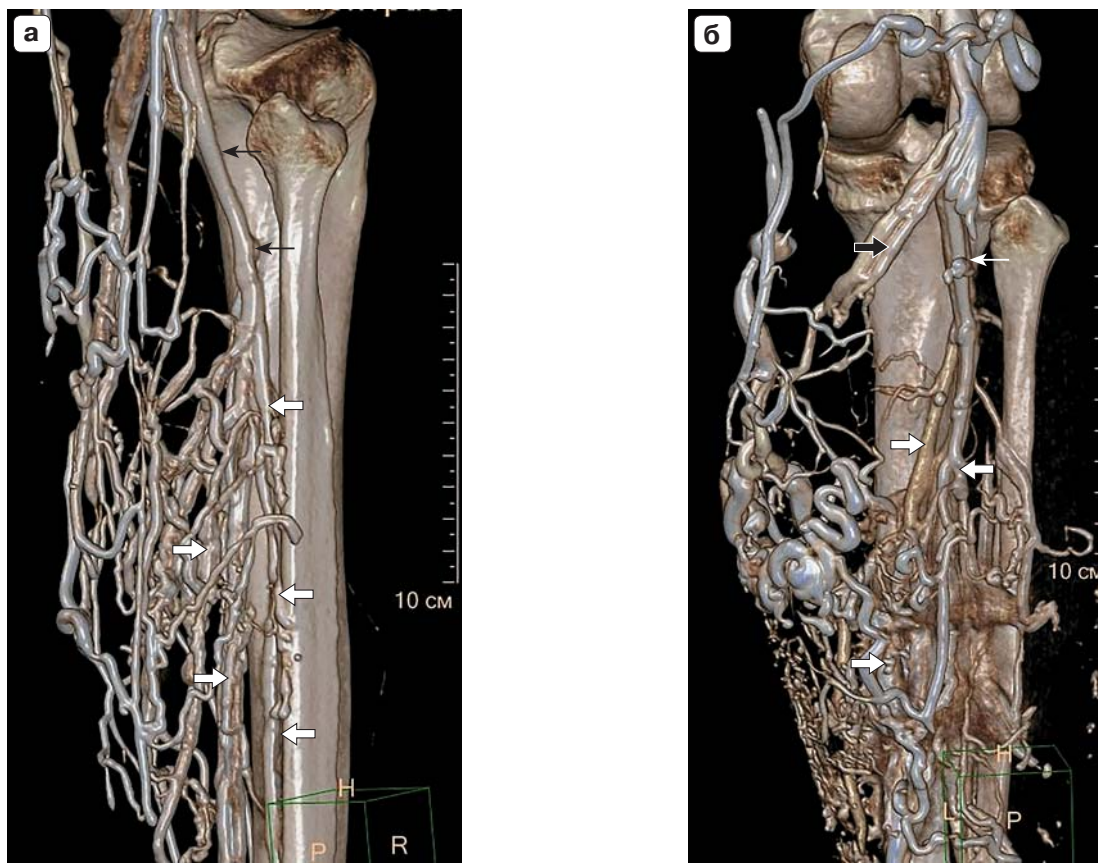

Указанные недостатки могли быть связаны и с отсутствием в то время многодетекторных систем, сканирующих в спиральном режиме. К тому же используемые сегодня методики постобработки изображения вен в 3D-режиме на тот период времени еще не были разработаны. Это не позволило авторам более активно ввести в клиническую практику данный метод визуализации венозной системы нижних конечностей. Однако и с появлением многодетекторных систем, несмотря на кажущуюся простоту проведения исследования, визуализация венозной системы нижних конечностей оставляла желать лучшего [40].

Проблемы были связаны с выбором оптимального времени задержки старта сканирования от момента введения рентгеноконтрастного вещества, определением объемов дополнительного введения болюсом физиологического раствора, поиском наиболее оптимального количества сканирований и его направленности, определением характера и необходимости проведения функциональных проб.

С целью повышения качества визуализации вен нижних конечностей Р.Г. Аскерхановым, М.А. Казакмурзаевым и М.Г. Махатиловым в 2013 г. был разработан «Способ мультиспиральной компьютерной томографии-флебографии вен нижних конечностей», в котором авторы попытались стандартизировать вышеуказанные критерии [43]. В соответствии с описанием сканирование нижней конечности выполнялось последовательно в две фазы, где первую фазу сканирования запускали на 20-й секунде от введения рентгеноконтрастного вещества с 30-секундной задержкой дыхания пациентом, а вторую фазу сканирования – на 60-й секунде при свободном дыхании пациента. При этом первое сканирование было направлено от стопы к тазовой области, а второе – от тазовой области к стопе (Патент на изобретение RU № 2548139, приоритет от 22.08.2013). В результате использования данных последовательностей удалось достигнуть значительно лучшей визуализации магистральных вен обследуемой нижней конечности в целом. Однако не удалось достичь идеальной картины изображения глубоких вен голени. Необходимость проведения функциональной пробы с задержкой дыхания (пробы Вальсальвы) превратилась в недостаток, так как больше половины пациентов выполняли ее недостаточно эффективно, что существенным образом оказывало влияние на скорость продвижения рентгеноконтрастного вещества и полноту контрастирования магистральных вен. Таким образом, выполнение одной только функциональной пробы с задержкой дыхания не позволило отчетливо осуществить задержку эвакуации контраста и тем самым наиболее полным образом добиться контрастирования всех венозных коллекторов нижней конечности.

К дальнейшему поиску решений имеющихся задач по стандартизации проведения DCTV в 2016 г. присоединился и наш творческий коллектив (Патент на изобретение RU № 2638920 от 03.08.2016). В основе предложенного нами метода было поэтапное двухколбовое болюсное введение рентгеноконтрастной смеси в одну из вен на тыле стопы со скоростью 4 мл/с, состоящей из 50 мл неионного контрастного вещества и изотонического раствора хлорида натрия из расчета 1 мл 0,9% физиологического раствора на 1 см роста исследуемого. После предварительного сканирования задавалась область сканирования (вся нижняя конечность и область таза) с направленностью от таза к стопе. В программу сканирования вводились изменения и временные параметры в соответствии с разработанной нами схемой проведения DCTV нижних конечностей и таза. Над





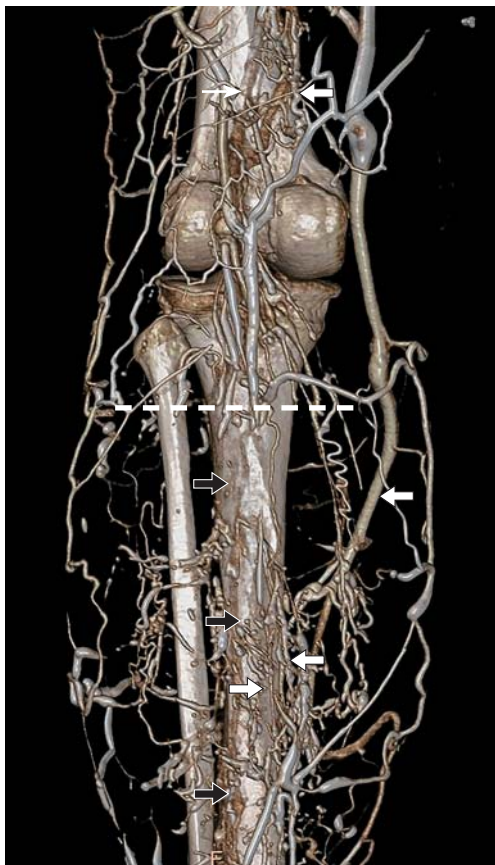

**Рис. 4.** Контрастно-усиленная прямая СТ-Venography (CE D CTV) голени с 3D-реконструкцией. Формирование подколенной вены (тонкие черные стрелки) с отчетливой визуализацией тибиальных вен (белые стрелки) (а) и (б). Отчетливая визуализация в боковой проекции магистральных вен икроножного венозного коллектора (черная стрелка) (б).

**Fig. 4.** Contrast-enhanced direct CT-Venography of the calf with 3D reconstruction. CE DCT-Venography shows the formation of the popliteal vein (thin black arrows) with a clear visualization of the tibial veins (white arrows) (a) and (b), high-quality visualization of the calf intramuscular venous collector in the lateral projection (black arrow) (b).

лодыжками накладывалась пневматическая манжета, давление в которой поднималось до 60 мм рт.ст., после чего начиналось введение рентгеноконтрастной смеси, которое в зависимости от расчетного объема длилось около 40 с. После окончания введения всего объема контраста и изотонического раствора хлорида натрия давление во второй манжете, наложенной на середине бедра, поднимали до 60 мм рт.ст., и пациент делал глубокий вдох, задерживал дыхание и натуживал мышцы передней брюшной стенки. С этого момента начинали 1-е основное сканирование, общая продолжительность которого составляла 12–15 с. После окончания 1-го основного сканирования пациент делал выдох и выполнял несколько тыльных сгибательных движений стопой. После завершения теста пациент принимал исходное положение. В среднем по истечении 40-секундного временного интервала, которое было потрачено на проведение функционального теста, начинали

2-е основное сканирование, которое, как и 1-е, выполняли в направлении от таза к стопам. После завершения 2-го основного сканирования исследование заканчивали и производили реконструкцию трехмерного изображения вен конечности и таза с помощью автоматических протоколов обработки данных Intelli Space Portal, заложенных в компьютере. Использование данного метода проведения СТ-Venography позволило добиться отчетливой визуализации не только проксимальных отделов (см. рис. 3а), но и вен голени, что для диагностики DVT имело принципиальное значение (рис. 4, 5).

Одно из последних исследований по улучшению СТ-визуализации тромботического поражения венозного русла нижних конечностей за рубежом было проведено китайскими специалистами в 2016 г. [44]. W.-Y. Shi и соавт. с целью диагностики DVT была предложена методика DCTV, суть которой состояла в одновременном комбинирова-



**Рис. 5.** Контрастно-усиленная прямая CT-Venography (CE DCTV) голени и бедра. Отсутствие визуализации вен голени на всем протяжении (черные стрелки) до уровня подколенной вены (пунктирная линия) и обильно выраженной коллатеральной сетью (белые стрелки), включая магистральный ствол базальной подкожной вены. Незначительная реканализация поверхностной бедренной вены (тонкая белая стрелка).

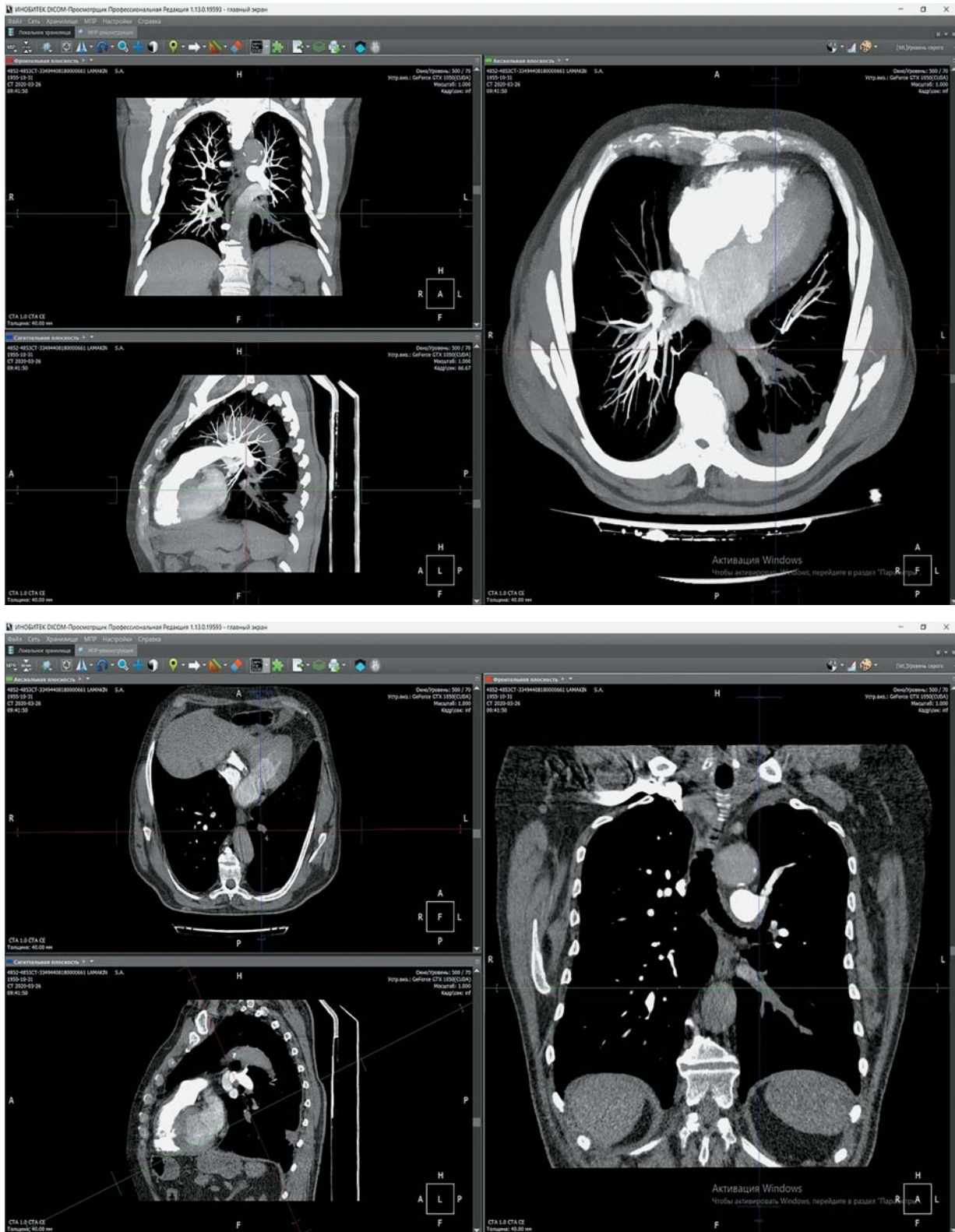

**Fig. 5.** Contrast-enhanced direct CT-Venography of the calf and thigh with 3D reconstruction. CT-Venography shows a lack of visualization of the lower leg veins throughout (black arrows) to the level of the popliteal vein (dotted line) and a profusely expressed collateral network (white arrows) including the main trunk of the GSV and minor recanalization of the superficial femoral vein (thin white arrow).

нии не прямой и прямой CT-Venography. Исследование состояло из трех последовательных этапов. Изначально в кубитальную вену вводилось 80 мл контрастного вещества со скоростью 4 мл/с. Затем через 1,5 мин в катетеризированную вену стопы вводилось 60 мл рентгеноконтрастной смеси со скоростью 1,5 мл/с, состоящей из 12 мл контраста и 48 мл физиологического раствора, с наложенным выше лодыжки жгутом. Сканирование начиналось через 60 с после завершения дистального введения рентгеноконтрастной смеси. Исследования были проведены на 96 пациен-

тах, а результаты подвергнуты контролю методом DSV и US. Анализ полученных результатов показал, что точность методики в установлении локализации и протяженности DVT составила от 96,9 до 97,9%, чувствительность – от 95,2 до 96,8%, специфичность – 100%, положительная прогностическая ценность – 100%, а отрицательная прогностическая ценность имела диапазон от 91,7 до 94,3%. Исходя из этих данных, авторы сделали вывод о перспективной диагностической точности предложенной ими методики и явных преимуществах комбинированной CT-Venography перед прямой и не прямой, выполняемой в отдельности [44]. И хотя авторы были полностью удовлетворены полученными результатами, в дальнейшей перспективе нам не удалось найти ссылки на использование данной методики другими специалистами.

Учитывая, что среди пациентов с DVT до 40% имеют ассоциированный и бессимптомный PE, а в случаях подтвержденного диагноза PE почти в 90% наблюдений источником его являются вены нижних конечностей, своевременная и точная диагностика венозного тромбоэмболизма (VTE) всегда имела первоочередное значение [45, 46]. С внедрением в клиническую практику диагностики PE CT-Angiography она практически сразу заняла лидирующую роль, так как показала свою более высокую чувствительность и специфичность (94–96% и 94–100% соответственно) перед традиционно используемыми ранее для диагностики PE вентиляционно-перфузионным радионуклидным сканированием (V/Q) и рентгенографией грудной клетки, в то же самое время не уступая при этом по своей информативности классической ангиопульмонографии, которая на протяжении многих лет в диагностике PE считалась “золотым стандартом” [47, 48].

На сегодня все технические детали проведения CT-ангиопульмонографии полностью стандартизированы. Проводится данное исследование по единому во всем мире протоколу. Сканирование производится в каудокраниальном направлении от верхней апертуры грудной клетки до купола диафрагмы. Интенсивность дыхательных артефактов значительно ниже в верхних отделах легких по сравнению с нижними, поэтому артефакты в конце исследования имеют в этом случае меньшее значение. Коллимация и скорость движения стола альтернативно могут увеличиваться. Наиболее часто используются следующие параметры исследования: 120 кВ, 210–250 мАс, толщина среза 1 мм, скорость движения стола 5 мм/с<sup>-1</sup> (pitch 1,7) и индекс реконструкции 2 мм. Отсрочка времени сканирования зависит от клинического



**Рис. 6.** Контрастно-усиленная СТ-Ангиопулмонография. Массивная тромбоэмболия легочных артерий.  
**Fig. 6.** Contrast-enhanced CT-Angiopulmonography diagnoses massive pulmonary embolism.



статуса пациента. У большинства пациентов отсрочка 15 с достаточна для получения оптимального контрастирования сосудов. У пациентов с анамнезом, признаками и симптомами легочной гипертензии, правожелудочковой сердечной недостаточностью время отсрочки может варьировать между 15-й и 30-й секундами и должно определяться индивидуально. При использовании центрального венозного катетера отсрочка может составлять 5 с. Введение неионного контрастного вещества требует использования автоматического инъектора. С успехом могут использоваться контрастные вещества как низкой, так и высокой концентрации. При низкой концентрации вводится 120–150 мл контрастного вещества с содержанием 120–200 мг йода мл со скоростью от 4 до 5 мл/с. При использовании контраста высокой концентрации вводится 100–120 мл контрастного вещества с уровнем содержания 270–320 мг йода и скоростью введения 2–3 мл/с [11]. CT-Angiography, проводимая в режиме ангиопульмографии, обеспечивает прямую визуализацию тромбоемболов внутри легочных артерий в виде дефектов наполнения низкой плотности внутри сосудов, частично или полностью окруженных контрастированной кровью, или как полный дефект наполнения, который делает дистальные сосуды полностью неконтрастируемыми (рис. 6). Использование мультidetекторной CT в условиях контрастирования позволяет на современных аппаратах визуализировать сосуды легкого до ветвей шестого порядка с возможностью реформации изображения в различных плоскостях, эмболы в которых распознаются как дефекты внутрипросветного наполнения, которые частично или полностью закупоривают сосуд. При этом детальное изображение паренхимы легких дает дополнительную информацию. Трудности в интерпретации спиральных КТ-ангиограмм могут быть обусловлены дыхательными артефактами, которые способны давать псевдогиподенсные области, мимикрирующие сгусток или неконтрастирующую область в сосуде [38].

### Обсуждение


Касаясь непосредственно диагностики нарушений гемодинамики у пациентов с CVD, еще раз необходимо отметить, что ультразвуковое дуплексное сканирование (US) продолжает оставаться на сегодня “золотым стандартом” флебологической диагностики [49, 50]. В отношении использования томографических методов диагностики речь идет только о случаях, с которыми мы можем столкнуться на практике при ультразвуковой визуализации отдельных венозных сегментов [51].

В первую очередь это касается оценки проходимости подвздошных вен и нижней полой вены [52]. Очень часто в таких сложных диагностических ситуациях заключение строится не на непосредственной визуализации, а на результатах проб с дистальной компрессией или проксимальной декомпрессией. Ошибки также довольно часто могут наблюдаться в месте соединения подколенной и поверхностной бедренной вены в начале аддукторного канала. В данной анатомической области поверхностная бедренная вена в 20% случаев может проходить двумя стволами, что и приводит к диагностической ошибке, когда оператор видит хорошую проходимость одного венозного ствола и не обращает внимания на тромбоз дублирующей венозной магистрали [38].

В некоторых случаях хотелось бы получить большую чувствительность и специфичность ультразвукового дуплексного исследования при обследовании дистальных отделов венозной системы, а именно внутримышечных вен голени, высокий процент нераспознанного тромбоза которых при бессимптомном течении настораживает, например у женщин на фоне длительного приема гормональных препаратов [53, 54]. Проблемы с отчетливой визуализацией суральных вен, по мнению M. Righini и соавт., могут возникнуть у пациентов с выраженным ожирением или отеком [53]. J.D. Fraser и D.R. Anderson в рандомизированном исследовании была показана ограниченная диагностическая ценность US ввиду относительно высокой вероятности получения недостоверной информации при обследовании пациентов, перенесших эндопротезирование тазобедренных суставов [55]. Также высока вероятность получения ложноположительных результатов при проведении US у пациентов при наличии трофических расстройств с развитием липодерматосклероза и сопутствующим отеком при невозможности проведения теста на сжимаемость [51].

По мнению большого количества зарубежных специалистов, исключение диагноза DVT во всех описанных клинических ситуациях требовало уточняющего обследования, так как риск развития даже бессимптомного PE оставался высоким, а отсутствие сведений о вероятном источнике не позволило своевременно назначать соответствующую антикоагулянтную терапию или проводить ее коррекцию, основываясь исключительно на результатах повторных скрининговых US [55].

Одним из таких уточняющих методов в обследовании вен таза и нижней полой вены может стать MRI, которая благодаря внедрению современных протоколов позволила визуализировать венозную систему в очень высоком простран-



венном разрешении, основным преимуществом которой перед СТ, бесспорно, является отсутствие лучевой нагрузки на пациента.

Учитывая, что данный материал был подготовлен в первую очередь для врачей разных специальностей, занимающихся лечением заболеваний вен, которые хотели бы расширить арсенал диагностических средств в определении степени нарушения венозного кровотока, в части I нашего обзора мы подробно остановились на описании физических явлений, лежащих в основе магнитно-резонансных исследований. Понимание физики MRI в данном случае так же важно, как знание нормальной анатомии для хирурга. Это позволило нам научиться разбираться в импульсных последовательностях, которые используются для получения изображения при проведении MR-Angiography и которые используются сегодня для визуализации вен при MR-Venography. Непосредственно оценке возможностям MR-Venography в диагностике нарушений гемодинамики у пациентов с CVD и DVT, в частности, была посвящена полностью часть II. Анализ проведенных в мире исследований показал высокую дальнейшую перспективность данного метода при обследовании пациентов во всех сложных для диагностики клинических случаях при использовании бесконтрастных методов проведения MR-Venography. Подтверждением этому являются проведенные в 2017 г. исследования по дальнейшей разработке и использованию в MRI-диагностике бесконтрастной прямой визуализации венозного тромба (MRDI) [56], а также значительно усовершенствованных методов бесконтрастной прямой визуализации венозного тромба – BBTI и DANTE [57]. Китайские специалисты в 2018 г. показали, что, используя эти новые комбинированные импульсные последовательности обработки изображения, можно получать высококачественную визуализацию магистральных вен и при использовании наиболее распространенных в практике на сегодня сканирующих систем с магнитным полем 1,5 Тл [58]. Не потеряли своей актуальности и контрастные методы CE MR-Venography. Можно предположить, что в ближайшем будущем с дальнейшей разработкой новых контрастных препаратов “пула крови” MR-Venography сможет показать высокую диагностическую ценность и при обследовании дистальных сегментов нижней конечности. Особую информативность при наличии дополнительного контрастного усиления с использованием данной группы препаратов можно ожидать при проведении одновременного комбинированного MRI сканирования легких и периферической венозной системы [38]. На данный момент исследования

такие проводятся, однако окончательного решения этой задачи можно будет ожидать лишь в будущем. Еще одним принципиальным показанием к назначению MR-Venography, по мнению зарубежных авторов, является необходимость исключения DVT во время беременности. В этих условиях результаты US часто двусмысленны, особенно на последних сроках беременности. Грозным венозным осложнением у данной группы пациенток может стать тромбоз яичниковых вен, или послеродовой тромбофлебит этих вен, который, по данным американских авторов, до 25% приводит к развитию сепсиса и VTE [59].

Что касается СТ-исследования, то следует отметить, что данный метод исследования в условиях дополнительного непрямого контрастирования на сегодня продолжает оставаться “золотым стандартом” диагностики PE [32, 33, 49, 50]. Многократные попытки добиться отчетливого контрастирования периферических отделов венозной системы путем не прямой СТ-Venography (ICTV) изолированно или одновременно с проведением СТ-Angiopulmonography не привели к устойчивому позитивному результату [34, 35, 60], так как в большом количестве исследований из-за размытости контраста в периферических венах построение 3D-модели венозного кровотока оказалось невыполнимо [40].

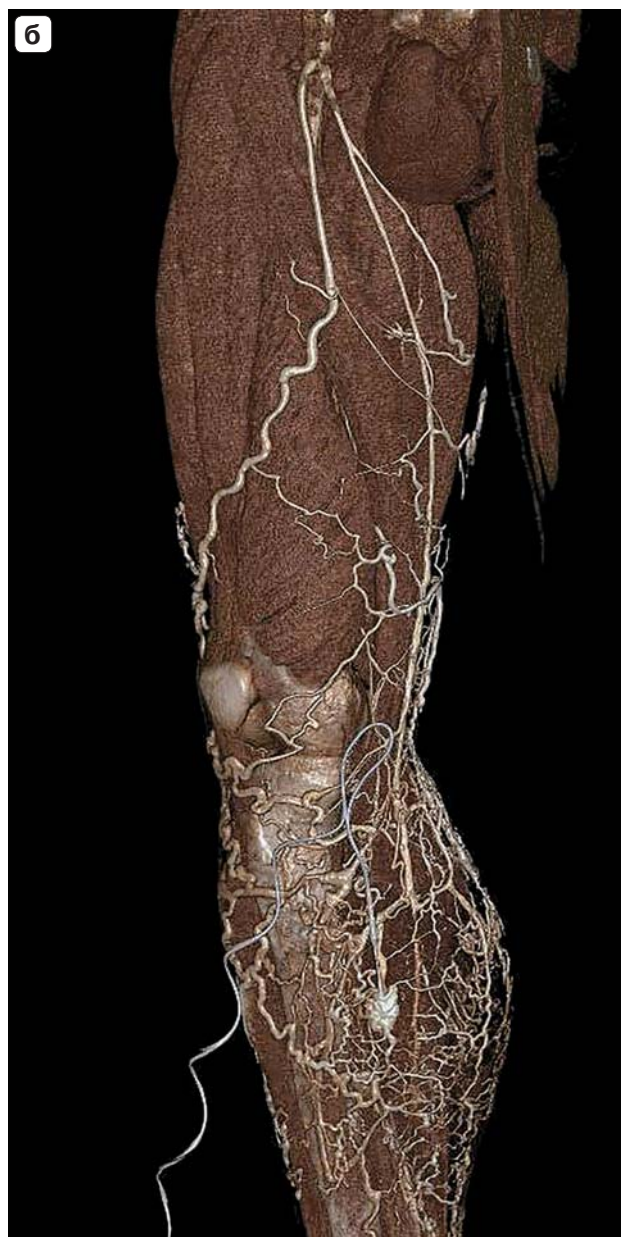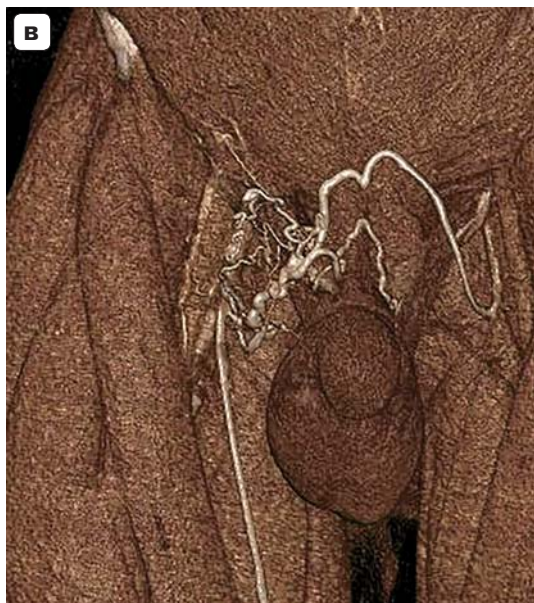
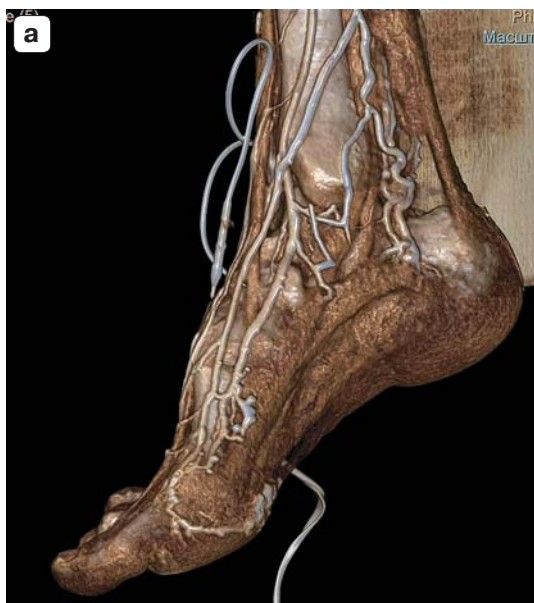Иные возможности визуализации вен нижних конечностей открылись после внедрения в диагностическую практику прямой СТ-Venography (DCTV) с помощью болюсного введения контраста путем пункции одной из вен тыла стопы [61]. По мнению одного из основоположников проведения DCTV-исследований французского сосудистого хирурга и анатома Жана-Франсуа Уля (J.F. Uhl), данный метод открыл новые перспективы [39, 40]. Однако и здесь на сегодня не удается достигнуть 100% результата, а следовательно, вероятность ошибки остается. Основная причина неудовлетворительных результатов данного исследования заключается в отсутствии стандартизации и четкой методологии проведения исследования. Именно по этой причине чувствительность и специфичность DCTV имеют диапазон от 89 до 100% и от 94 до 100% соответственно [62]. При этом наибольшую специфичность и чувствительность СТ-Venography имеет при диагностике бедренного тромбоза, а наименьшую – при обследовании вен голени [63].

Обобщив полученные результаты применения СТ-исследований в практике большого количества флебологов США, показаниями к проведению данного исследования в соответствии с рекомендациями Американского венозного форума поми-



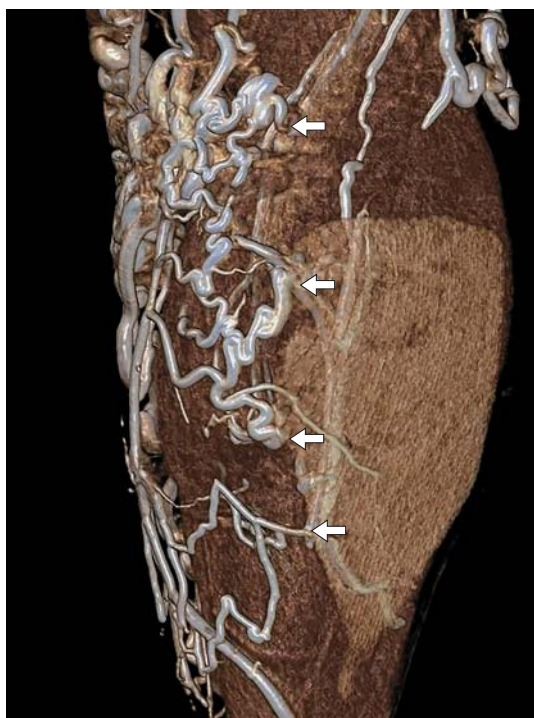

мо диагностики РЕ является изучение обструкций крупных вен грудной клетки, живота, нижней поллой и подвздошных вен [64]. Аналогичным образом определены сегодня показания к проведению СТ-исследований у пациентов с хроническими заболеваниями вен и в Российских клинических рекомендациях [49, 50].

Еще одним и незаменимым инструментом контрастно-усиленная СЕ СТ-Venography может стать в изучении особенностей топографоанатомического строения венозного русла (рис. 7–9). Полученные данные прижизненной визуализации венозных коллекторов нижних конечностей позволили иначе взглянуть на прикладное значение не только анатомических данных в развитии варикоз-



**Рис. 7.** Контрастно-усиленная прямая СТ-Venography (CE DCTV) нижних конечностей с 3D-реконструкцией. Визуализация поверхностной венозной системы стопы (а), голени и бедра (б). Анатомические особенности формирования сафенофemorального анастомоза (в).

**Fig. 7.** The study of the features of the anatomic structure of the venous system of the lower extremities according to contrast enhanced direct CT-Venography (CE DCTV) of the lower extremities with 3D reconstruction. A visualization of the superficial venous system of the foot (а), calf and thigh (б), anatomical features of the formation of sapheno-femoral anastomosis (в).

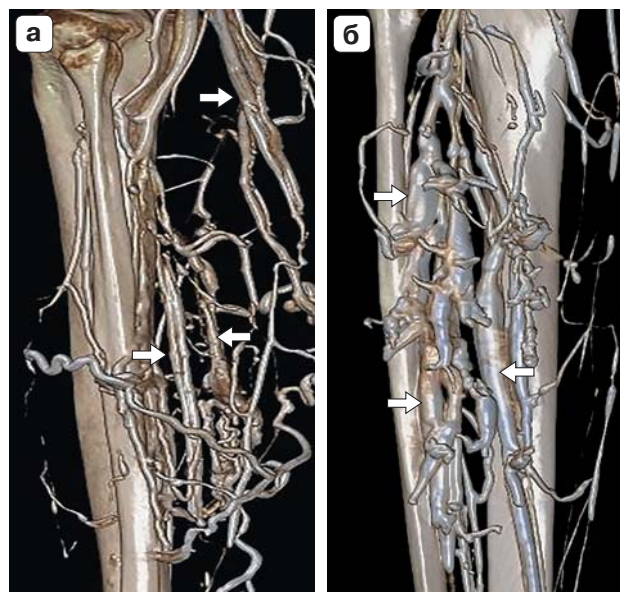


**Рис. 8.** Контрастно-усиленная прямая СТ-Venography (CE DCTV) голени с 3D-реконструкцией. Варикозная трансформация поверхностных вен в бассейне большой подкожной вены на голени. Визуализация перфорантных вен медиальной группы икроножной мышцы (показано стрелками).

**Fig. 8.** Contrast-enhanced direct CT-Venography of the calf with 3D reconstruction. CT-Venography demonstrates the varicose transformation of superficial veins in the great saphenous vein on the calf and visualization of the perforant veins of the medial group of the gastrocnemius muscle (shown by arrows).

ного синдрома [65, 66], но и уточнить некоторые гемодинамические механизмы формирования хронической венозной недостаточности [67]. Особую признательность в мире получили исследования, проведенные Жаном-Франсуа Улем по изучению с помощью CE CT-Venography функциональной анатомии голеностопной мышечно-венозной помпы, с точки зрения участия в венозном оттоке из нижних конечностей не только основных венозных коллекторов, но и перфорантных вен [68–70].

Однако анализ материалов последних международных конференций показывает, что интерес к MR-Venography со стороны практикующих флебологов все же выше, чем к CT-Venography. По мнению И.М. Игнатьева, неопределимую помощь данный вид диагностики может оказать в установлении причин артериовенозных мальформаций, в изучении синдрома аортомезентериальной компрессии, при выработке показаний гибридных



**Рис. 9.** Контрастно-усиленная прямая СТ-Venography (CE DCTV) с 3D-реконструкцией качественно визуализирует икроножные и камбаловидные венозные коллекторы голени. На MR-венограммах демонстрируется цилиндрическая форма внутримышечных вен голени в норме (а) и протяженная фузиформная эктазия внутримышечных вен голени у пациентов с варикозной болезнью C3–C4 клинических классов по CEAP (б).

**Fig 9.** Contrast-enhanced direct CT-Venography (CE DCTV) with 3D reconstruction qualitatively visualizes of the gastrocnemius and solens venous collectors of the calf. Mr-venograms demonstrate the cylindrical shape of the intramuscular veins of the calf in norm (a) and extended fusiform ectasia of the intramuscular veins of the calf in patients with varicose disease C3–C4 clinical classes according to CEAP (б).

операций при обструктивных поражениях вен подвздошно-бедренного сегмента у пациентов с посттромботической болезнью, в комплексной оценке лимфовенозной недостаточности у пациентов с хронической венозной недостаточностью нижних конечностей, в оценке результатов и осложнений имплантации противоэмболических кава-фильтров [71].

### Заключение

Таким образом, в результате представленного обзора и анализа опубликованных данных можно сделать вывод, что интерес к проведению MRI- и CT-Venography-исследований у пациентов с хроническими заболеваниями вен будет только возрастать. Во-первых, это продиктовано тесной взаимосвязью CVD с DVT и PE, являющихся, по сути, проявлениями одного заболевания, а именно венозной тромбоземболии VTE, что требует своевременной диагностики обоих состояний.



Во-вторых, необходимость более точной топической диагностики с 3D-визуализацией венозной системы нижних конечностей и таза обусловлена нарастающим в последние годы интересом сосудистых и интервенционных хирургов к более активному внедрению во флебологическую практику эндовасальных методов коррекции венозного кровотока. Очевидно и то, что использование методов MRI- и СТ-визуализации в исследовательской работе позволит уточнить данные клинической анатомии, а следовательно, иначе взглянуть на некоторые основные патогемодинамические звенья развития CVD у пациентов не только с DVT или посттромботическими изменениями, но и первичным варикозным расширением вен.

Ни в одном из большого количества зарубежных источников, посвященных вопросам разработки и внедрения этих современных методов диагностики в клиническую практику, мы не встретили даже краткого упоминания о российских ученых, которые гораздо раньше, а иногда и задолго до своих зарубежных коллег совершали научные открытия.

Мы не встретили упоминания о выпускнике Санкт-Петербургской Военной инженерной академии имени А.Ф.Можайского Владиславе Александровиче Иванове, который, будучи лейтенантом инженерных войск, еще в 1960 г., то есть за 13 лет до американцев, в своей научной работе выдвинул идею о возможности получения изображения с помощью ядерного магнитного резонанса. Суть заключалась в том, что в неоднородном магнитном поле осуществляется свободная прецессия ядер атомов с испусканием сигналов, которые можно отделить друг от друга специальным (частотным) фильтром и использовать для построения изображения. Однако из-за своей экстраординарности мысль молодого ученого не нашла поддержки в отечественной научной среде и заявка на изобретение попросту была отклонена. И лишь в 1973 г. после появления в научном журнале "Nature" сообщения американского профессора радиологии P. Lauterburg под заголовком "Создание изображения с помощью индуцированного локального взаимодействия: примеры на основе магнитного резонанса" про В.А. Иванова вспомнили, и ему было выдано авторское свидетельство "Способ определения внутреннего строения материальных объектов". Однако время было упущено, а вскоре появилась научная работа еще одного американца R. Damadian по получению им впервые в мире с помощью сконструированного аппарата МРТ-изображения живой мыши. Таким образом, спустя 20 лет стало очевидным, что изобретение, на которое В.А. Иванов подал

заявку, могло бы стать первым шагом в создании первого магнитно-резонансного томографа именно в России. В 2003 г. американским ученым была присуждена Нобелевская премия по физиологии и медицине за вклад в разработку МРТ. На что Владислав Александрович, будучи профессором Санкт-Петербургского государственного института точной механики и оптики, в интервью американскому журналисту и писателю Брайону Мак Уильямсу (Bryon MacWilliams) с небольшой улыбкой ответил: "В науке так бывает. Особенно когда мы имеем дело с серьезными достижениями. Вы не можете держать идею долгое время взаперти, так как у нее есть свой импульс. В моем случае этот импульс был подавлен. А ведь все было так просто. Я полагал, что поскольку человек состоит в основном из воды, метод ядерного магнитного резонанса может быть использован и на живых организмах. Атомы воды внутри человека могут быть использованы для подачи сигнала, показывающего, что существует или находится внутри". Это интервью под заголовком "Russian claims first in magnetic imaging" было опубликовано в журнале "Nature" (<https://doi.org/10.1038/426375a>) в год получения американскими физиками Нобелевской премии, на что американец Реймон Дамадьян заметил: "Если бы я никогда не родился, то сегодня не было бы и МРТ". Это было за 4 года до смерти великого российского ученого.

Ни в одном из большого количества иностранных источников мы не встретили упоминание имени российского инженера Владимира Ивановича Феоктистова, который в 1934 г. сконструировал первый в мире рентгеновский томограф, ставший прообразом томографа компьютерного. Нет упоминания и о российском физике, академике АН СССР Викторе Амазасовиче Амбарцумяне, который, будучи 28-летним ученым, нашел решение задачи Эддингтона–Тесла, которое стало математической основой создания принципа компьютерной томографии.

#### **Участие авторов**

Шайдаков Е.В. – концепция и дизайн исследования, утверждение окончательного варианта статьи.

Санников А.Б. – сбор и обработка данных, написание текста, ответственность за целостность всех частей статьи.


Емельяненко В.М. – подготовка и редактирование текста.

Рачков М.А. – подготовка, создание опубликованной работы.

Крюкова Л.Н. – сбор и обработка данных.

Баранова А.Е. – подготовка, создание опубликованной работы.





### Authors participation

Shaydakov E.V. – concept and design of the study, approval of the final version of the article.

Sannikov A.B. – collection and analysis of data, writing text, responsibility for the integrity of all parts of the article.

Emelynenko V.M. – text preparation and editing.

Rachkov M.A. – preparation and creation of the published work.

Kryukova L.N. – collection and analysis of data.


Baranova A.E. – preparation and creation of the published work.

### Список литературы

- Skutta B., Furst G., Eilers J., Ferbert A., Kuhn F.P. Intracranial stenocclusive disease: double-detector helical CT angiography versus digital subtraction angiography. *Am. J. Neuroradiol.* 1999; 20 (5): 791–779. PMID 10369348. <https://www.ncbi.nlm.nih.gov>
- Kaatee R., Beek F.J., de Lange E.E. Renal artery stenosis: detection and quantification with spiral CT angiography versus optimized digital subtraction angiography. *Radiology.* 1997; 205: 121–127. <https://doi.org/10.1148/radiology.205.1.9314973>
- Fishman E.K. From the RSNA Refresher Courses. *RadioGraphics.* 2001; 21 (1): 3–16. [https://doi.org/10.1148/radiographics.21.suppl\\_1.g01oc23s3](https://doi.org/10.1148/radiographics.21.suppl_1.g01oc23s3)
- Kim K.I., Muller N.L., Mayo J.R. Clinically suspected pulmonary embolism: utility of spiral CT. *Radiology.* 1999; 210 (3): 693–697. <https://doi.org/10.1148/radiology.210.3.r99mr01693>
- Lawrence J.A., Kim D., Kent K.C., Stehling M.K., Rosen M.P., Raptopoulos V. Lower extremity spiral CT angiography versus catheter angiography. *Radiology.* 1995; 194: 903–908. <https://doi.org/10.1148/radiology.194.3.7862999>
- Rieker O., Duber C., Neufang A., Pitton M., Schweden F., Thelen M. CT angiography versus intraarterial digital subtraction angiography for assessment of aortoiliac occlusive disease. *Am. J. Roentgenol.* 1997; 169: 1133–1138. <https://doi.org/10.2214/ajr.169.4.9308477>
- Rieker O., Duber C., Schmiedt W., von Zitzewitz H., Schweden F., Thelen M. Prospective comparison of CT angiography of the legs with intraarterial digital subtraction angiography. *Am. J. Roentgenol.* 1996; 166: 269–276. <https://doi.org/10.2214/ajr.166.2.8553929>
- Donnelly L.F., Frush D.P., Nelson R.C. Multislice helical CT to facilitate combined CT of the neck, chest, abdomen and pelvis in children. *Am. J. Roentgenol.* 2000; 174 (6): 1620–1622. <https://doi.org/10.2214/ajr.174.6.1741620>
- Lawler L.P., Fishman E.K. Multi-detector row CT of thoracic disease with emphasis on 3-D volume rendering and CT angiography. *RadioGraphics.* 2001 21 (5): 1257–1273. <https://doi.org/10.1148/radiographics.21.5.g01se021257>
- Siegel M.J. Multislice computed tomography: Practice Guidelines. Berlin; Heidelberg: Springer-Verlag, 2004. <https://www.link.springer.com>. [https://doi.org/10.1007/978-3-642-18758-2\\_3](https://doi.org/10.1007/978-3-642-18758-2_3)
- Claussen C.D., Elliot K., Marincek B., Reiser M. Multislice CT. Springer-Link, 2004. <https://doi.org/10.1007/978-3-642-18758-2>
- Rubin G.D., Zarins C.K. MR and Spiral CT Imaging of Low Extremity Occlusive Disease. *J. Surg. Clin. N. Am.* 1995; 75 (4): 607–619. [https://doi.org/10.1016/s0039-6109\(16\)46685-5](https://doi.org/10.1016/s0039-6109(16)46685-5)
- Rubin G.D., Schmidt A.J., Logan L.J., Sofilos M.C. Multi-detector row CT angiography of lower extremity arterial inflow and runoff: initial experience. *Radiology.* 2001; 221: 146–158. <https://doi.org/10.1148/radiol.2211001325>
- Fleischmann D., Rubin G.D., Paik D.S., Yen S.Y., Hifiker P.R. Stair-step artifacts with single versus multiple detectorrow helical CT. *Radiology.* 2000; 216: 185–196. <https://doi.org/10.1148/radiology.216.1.r00jn13185>
- Rubin G.D., Shiao M.C., Leung A.N., Kee S.T., Logan L.J., Sofilos M.C. Aorta and iliac arteries: single versus multiple detector-row helical CT angiography. *Radiology.* 2000; 215: 670–676. <https://doi.org/10.1148/radiology.215.3.r00jn18670>
- Martin M.L., Tay K.H., Flak B., Fry P.D. Multidetector CT Angiography of the Aortoiliac System and Lower Extremities: A Prospective Comparison with Digital Subtraction Angiography. *Am. J. Roentgenol.* 2003; 180 (4): 1085–1091. <https://doi.org/10.2214/ajr.180.4.1801085>
- Owen R.S., Carpenter J.P., Baum R.A., Perloff L.J., Cope C. Magnetic resonance imaging of angiographically occult runoff vessels in peripheral arterial occlusive disease. *N. Engl. J. Med.* 1992; 326: 1577–1581. <https://doi.org/10.1056/nejm199206113262428>
- Flohr T.G., Schaller S., Stierstorfer K., Bruder H., Ohnesorge B.M., Schoepf U.J. Multi-Detector Row CT Systems and Image-Reconstruction Techniques. *J. Radiol.* 2005; 235: 756–773. <https://doi.org/10.1148/radiol.235304037>
- Polacin A., Kalender W.A., Marchal G. Evaluation of section sensitivity profiles and image noise in spiral CT. *J. Radiol.* 1992; 185: 29–35. <https://doi.org/10.1148/radiology.185.1.1523331>
- Rubin G.D., Napel S. Increased scan pitch for vascular and thoracic spiral CT. *J. Radiol.* 1995; 197: 316–317. <https://doi.org/10.1148/radiology.197.1.316-c>
- Pelberg R., Mazur W. Vascular CT Angiography Manual. Springer, 2010. ISBN 978-1-84996-260-5. <https://www.springer.com>
- Kachelriess M., Ulzheimer S., Kalender W. ECG-correlated image reconstruction from subsecond multi-slice spiral CT scans of the heart. *Med. Phys.* 2000; 27: 1881–1902. <https://doi.org/10.1118/1.1286552>
- Ohnesorge B., Flohr T., Becker C. Cardiac imaging by means of electrocardiographically gated multisection spiral CT: initial experience. *J. Radiol.* 2000; 217: 564–571. <https://doi.org/10.1148/radiology.217.2.r00nv30564>
- Flohr T., Bruder H., Stierstorfer K., Simon J., Schaller S., Ohnesorge B. New technical developments in multislice CT. Sub-multimeter 16-slice scanning and increased gantry rotation speed for cardiac imaging. *Rofo.* 2002; 174: 1022–1027. <https://doi.org/10.1055/s-2002-32930>
- Lell M., Wildberger J., Heuschmid M. CT-angiography of carotid artery: first results with a novel 16-slice spiral CT scanner. *Rofo.* 2002; 174: 1165–1069. <https://doi.org/10.1055/s-2002-33935>
- Nieman K., Cademartiri F., Lemos P.A., Raaijmakers R., Pattynama P.M. Reliable noninvasive coronary angiography with fast submillimeter multislice spiral computed tomography. *Circulation.* 2002; 106: 2051–2054. <https://doi.org/10.1161/01.cir.0000037222.58317.3d>
- Pennell D.J., Sechtem U.P., Prasad S., Rademakers F.E. Cardiovascular Magnetic Resonance. Book Chapter



- published in The ESC Textbook of Cardiovascular Medicine. 2009. <https://doi.org/10.1093/med/9780199566990.003.005>
28. Plein S., Greenwood J., Ridway J.P. Cardiovascular MR Manual. Springer, 2015. ISBN 978-3-319-20940-1. <https://www.springer.com>
  29. Sidorova E., Kondratyev E., Shirocov V., Karmazanovsky G. Minimalisation of contrast media volume with 256-slice CT angiography of the abdominal aorta and arteries of low extremities. *Congress ECR*. 2010. <https://doi.org/10.1594/ecr2010/C-3053>
  30. The 2017 ESC Guidelines on the Diagnosis and Treatment of Peripheral Arterial Diseases in collaboration with the European Society for Vascular Surgery. *Eur. J. Vasc. and Endovasc. Surg.* 2018; 55 (3). <https://doi.org/10.1016/j.ejvs.2018.03.004>
  31. Mukherjee D., Rajagopalan S. CT and MR Angiography of the Peripheral Circulation. Practical Approach with Clinical Protocols. CRC Press, 2019. ISBN 9780367389062. <https://www.routledge.com>
  32. Kalva S.P., Jagannathan J.P., Hahn P.F., Wicky S.T. Venous thromboembolism: indirect CT venography during CT pulmonary angiography should the pelvis be imaged? *Radiology*. 2008; 246: 605–611. <https://doi.org/10.1148/radiol.2462070319>
  33. Kelly A.M., Patel S., Carlos R.C., Cronin P., Kazerooni E.A. Multidetector row CT pulmonary angiography and indirect venography for the diagnosis of venous thromboembolic disease in intensive care unit patients. *Acad. Radiol.* 2006; 13: 486–495. <https://doi.org/10.1016/j.acra.2006.01.041>
  34. Kulkarni N.M., Sahani D.V., Desai G.S., Kalva S.P. Indirect computed tomography venography of the lower extremities using single-source dual-energy computed tomography: advantage of Low-Kiloelectron volt monochromatic images. *J. Vasc. Interv. Radiol.* 2012; 23: 879–886. <https://doi.org/10.1016/j.jvir.2012.04.012>
  35. Coche E.E., Hamoir X.L., Hammer F.D., Hainaut P., Goffette P.P. Using dual-detector helical CT angiography to detect deep venous thrombosis in patients with suspicion of pulmonary embolism: diagnostic value and additional findings. *Am. J. Roentgenol.* 2001; 176: 1035–1039. <https://doi.org/10.2214/ajr.176.4.1761035>
  36. Das M., Muhlenbruch G., Mahnken A.H. Optimized image reconstruction for detection of deep venous thrombosis at multidetector-row CT venography. *Eur. Radiol.* 2006; 16: 269–275. <https://doi.org/10.1007/s00330-005-2868-9>
  37. Gregory Cheng. Deep Vein Thrombosis, edited by Dr. Gregory Cheng. "INTECH", 2012. <https://doi.org/10.5772/1171>
  38. Reicherta M., Henzlera T., Krissak R., Apfaltrer P., Huck K., Buesing K., Sueselbeck T. Venous thromboembolism: Additional diagnostic value and radiation dose of pelvic CT venography in patients with suspected pulmonary embolism. *Eur. J. Radiol.* 2011; 80: 50–53. <https://doi.org/10.1016/j.ejrad.2010.12.101>
  39. Uhl J.F., Gillot C. Embriology and threedimensional anatomy of the superficial venous system of the lower limbs. *Phlebology*. 2007; 22 (5): 194–206. <https://doi.org/10.1258/026835507782101717>
  40. Uhl J.F. Three-dimensional modelling of the venous system by direct multislice helical computed tomography venography: technique, indications and results. *Phlebology*. 2012; 27: 270–288. <https://doi.org/10.1258/phleb.2012.012j07>
  41. Slater S., Oswal D., Bhartia B. A retrospective study of the value of indirect CT venography: a British perspective. *Br. J. Radiol.* 2012; 85: 917–920. <https://doi.org/10.1259/bjr/28355108>
  42. Stehling M.K., Rosen M.P., Weintraub J., Kim D., Raptopoulos V. Spiral CT Venography of the lower extremity. *Am. J. Roentgenol.* 1994; 163: 451–453. <https://doi.org/10.2214/ajr.163.2.8037048>
  43. Аскерханов Р.Г., Казакмурзаев М.А., Махатилов М.Г. Способ мультиспиральной компьютерной томографии-флебографии вен нижних конечностей. Патент на изобретение RU №2548139 C2, приоритет от 22.08.2013, опубликован 27.02.2015, Бюл №6. <https://www.fips.ru>
  44. Wan-Yin Shi, Li-Wei Wang, Shao-Suan Wang, Xin-Dao Yin, Jian-Ping Gu. Combined Direct and Indirect CT Venography (Combined CTV) in Detecting Lower Extremity Deep Vein Thrombosis. *Medicine*. 2016; 95 (11): 1–7. <https://doi.org/10.1097/md.0000000000003010>
  45. Sevitt S., Gallagher N. Venous thrombosis and pulmonary embolism. A clinic-pathological study in injured and burned patient. *Br. J. Surg.* 1961; 48: 475–489. <https://doi.org/10.1002/bjs.18004821103>
  46. Mozer K.M. Frequent asymptomatic pulmonary embolism in patients with deep venous thrombosis. *JAMA*. 1994; 271 (3): 223–225. <https://doi.org/10.1001/jama.271.3.223>
  47. Johnson M.S. Current strategies for diagnosis of pulmonary embolism. *J. Vasc. Interv. Radiol.* 2002; 13: 13–23. [https://doi.org/10.1016/s1051-0443\(07\)60003-7](https://doi.org/10.1016/s1051-0443(07)60003-7)
  48. Blachere H., Latrabe V., Montaudon M., valli N, Coouffinal T., Raheerisson C., Leccia F., Laurent F. Pulmonary embolism revealed on helical CT angiography: comparison with ventilation-perfusion radionuclide lung scanning. *Am. J. Roentgenol.* 2000; 174: 1041–1047. <https://doi.org/10.2214/ajr.174.4.1741041>
  49. Российские клинические рекомендации по диагностике и лечению хронических заболеваний вен. *Флебология*. 2018; 3: 146–240. ISSN 1997-6976. <https://doi.org/10.17116/flebo20187031146>
  50. Российские клинические рекомендации по диагностике, лечению и профилактике венозных тромбозов и осложнений. *Флебология*. 2015; 9 (2): 52 с. ISSN 1997–6976. <https://www.mediasphera.ru>
  51. Постнова Н.А. Ультразвуковая диагностика заболеваний вен нижних конечностей. М.: ООО "Фирма СТРОМ", 2011. ISBN 978-5-900094-37-3.
  52. Шевченко Ю.Л., Стойко Ю.М. Клиническая флебология. М.: Пресс, 2016. ISBN 978-5-91976-090-0.
  53. Malinowski A.K., Porish S. Venous thromboembolism in the obese pregnant patient. Chapter in Book: Pregnancy and Obesity by eds. Maxwell C., Farine D. Berlin, Boston: De Gruyter, 2017. <https://doi.org/10.1515/9783110487817>
  54. Olie V., Canonico M., Scarabin P. Postmenopausal hormone therapy and venous thromboembolism. *Thrombosis Research*. 2011; 127: 26–29. [https://doi.org/10.1016/s0049-3848\(11\)70008-1](https://doi.org/10.1016/s0049-3848(11)70008-1)
  55. Fraser J.D., Anderson D.R. Deep venous thrombosis: recent advances and optimal investigation with US. *Radiology*. 1999; 211 (1): 9–24. <https://doi.org/10.1148/radiology.211.1.r99ap459>
  56. Mendichovszky I.A., Priest A.N., Bowden D.J., Hunter S., Joubert I., Hilborne S., et al. Combined MR direct thrombus imaging and non-contrast magnetic resonance venography reveal the evolution of deep vein thrombosis:




- a feasibility study. *Eur. Radiol.* 2017; 27: 2326–2332. <https://doi.org/10.1007/s00330-016-4555-4>
57. Guoxi Xie, Hanwei Chen, Xueping He, Jianke Liang, Wei Deng, Zhuonan He, Yufeng Ye. Black-blood thrombus imaging (BTI): a contrast-free cardiovascular magnetic resonance approach for the diagnosis of non-acute deep vein thrombosis. *J. Cardiovasc. Magn. Reson.* 2017; 19 (1). <https://doi.org/10.1186/s12968-016-0320-8>
  58. Hanwei Chen, Xueping He, Guoxi Xie, Jianke Liang, Yufeng Ye, Wei Deng et al. Cardiovascular magnetic resonance black-blood thrombus imaging for the diagnosis of acute deep vein thrombosis at 1,5 Tesla. *J. Cardiovasc. Magn. Reson.* 2018; 20 (1). <https://doi.org/10.1186/s12968-018-0459-6>
  59. Spritzer C.E. Progress in MR imaging of the venous system. *Perspect. Vasc. Surg. Endovasc. Ther.* 2009; 21(2): 105–116. <https://doi.org/10.1177/1531003509337259>
  60. Loud P.A., Katz D.S., Bruce D.A. Deep venous thrombosis with suspected pulmonary embolism: detection with combined CT venography and pulmonary angiography. *Radiology.* 2001; 219: 498–502. <https://doi.org/10.1148/radiology.219.2.r01ma26498>
  61. Ghaye B., Szapiro D., Willems V. Pitfalls in CT venography of lower limbs and abdominal veins. *Am. J. Roentgenol.* 2002; 178: 1465–1471. <https://doi.org/10.2214/ajr.178.6.1781465>
  62. Uhl J.F, Verdeille S, Martin-Bouyer Y. Three-dimensional spiral CT venography for the preoperative assessment of varicose patients. *Vasa.* 2003; 32 (2): 91–94. <https://doi.org/10.1024/0301-1526.32.2.91>
  63. Uhl J.F., Caggiati A. Three-dimensional evaluation of the venous system in varicose limbs by multidetector spiral CT. In: Catalano C. Passariello, eds. *Multidetector-Row CT Angiography.* Berlin; Heidelberg: Springer, 2005: 199–206. [https://doi.org/10.1007/3-540-26984-3\\_15](https://doi.org/10.1007/3-540-26984-3_15)
  64. Głowiczki P. The care of patients with varicose veins and associated chronic venous diseases: Clinical Practice Guidelines of the Society for Vascular Surgery and the American Venous Forum. *J. Vasc. Surg.* 2011; 53 (5): 2–48. <https://doi.org/10.1016/j.jvs.2011.01.079>
  65. Санников А.Б., Емельяненко В.М., Рачков М.А., Дроздова И.В. Анатомическое строение венозного коллектора икроножной мышцы по данным МСКТ-флебографии. *Вестник Национального Медико-хирургического Центра им. Н.И. Пирогова.* 2019; 14 (1): 81–87. <https://doi.org/10.25881/BPNMSC.2019.77.81.017>
  66. Санников А.Б., Емельяненко В.М., Рачков М.А. Особенности строения внутримышечных вен голени в норме и при хронических заболеваниях по данным мультиспиральной компьютерной флебографии. *Флебология.* 2018; 4(12): 292–299. <https://doi.org/10.17116/flebo201812041292>
  67. Шайдаков Е.В., Санников А.Б., Емельяненко В.М., Рачков М.А., Дроздова И.В. Варианты развития эктазии внутримышечных вен голени у пациентов с хроническими заболеваниями вен по данным мультиспиральной компьютерной томографии-флебографии. *Оперативная хирургия и клиническая анатомия.* 2019; 3 (3): 22–30. <https://doi.org/10.17116/operhirurg2019302122-30>
  68. Uhl J.F. A New Tool to Study the 3D Venous Anatomy of the Human Embryo: The Computer-Assisted Anatomical Dissection. *J. Vasc Surg: Venous and Lymphatic Disorders.* 2014; 2 (1): 111–112. <https://doi.org/10.1016/j.jvsv.2013.10.025>
  69. Uhl J.F., Gillot C. Anatomy of the veno-muscular pumps of the lower limb. *Phlebology: J. Venous Dis.* 2015; 30 (3): 180–193. <https://doi.org/10.1177/0268355513517686>
  70. Uhl J.F., Gillot C. Anatomy of the foot venous pump: physiology and influence on chronic venous disease. *Phlebology: J. Venous Dis.* 2012; 27 (5): 219–230. <https://doi.org/10.1258/phleb.2012.012b01>
  71. Игнатьев И.М. Реконструктивная хирургия посттромботической болезни. Казань: Медицина, 2017. ISBN 978-5-7645-0636-4.

## References


1. Skutta B., Furst G., Eilers J., Ferbert A., Kuhn F.P. Intracranial stenocclusive disease: double-detector helical CT angiography versus digital subtraction angiography. *Am. J. Neuroradiol.* 1999; 20 (5): 791–779. PMID 10369348. <https://www.ncbi.nlm.nih.gov>
2. Kaatee R., Beek F.J., de Lange E.E. Renal artery stenosis: detection and quantification with spiral CT angiography versus optimized digital subtraction angiography. *Radiology.* 1997; 205: 121–127. <https://doi.org/10.1148/radiology.205.1.9314973>
3. Fishman E.K. From the RSNA Refresher Courses. *RadioGraphics.* 2001; 21 (1): 3–16. [https://doi.org/10.1148/radiographics.21.suppl\\_1.g01oc23s3](https://doi.org/10.1148/radiographics.21.suppl_1.g01oc23s3)
4. Kim K.I., Muller N.L., Mayo J.R. Clinically suspected pulmonary embolism: utility of spiral CT. *Radiology.* 1999; 210 (3): 693–697. <https://doi.org/10.1148/radiology.210.3.r99mr01693>
5. Lawrence J.A., Kim D., Kent K.C., Stehling M.K., Rosen M.P., Raptopoulos V. Lower extremity spiral CT angiography versus catheter angiography. *Radiology.* 1995; 194: 903–908. <https://doi.org/10.1148/radiology.194.3.7862999>
6. Rieker O., Duber C., Neufang A., Pitton M., Schweden F., Thelen M. CT angiography versus intraarterial digital subtraction angiography for assessment of aortoiliac occlusive disease. *Am. J. Roentgenol.* 1997; 169: 1133–1138. <https://doi.org/10.2214/ajr.169.4.9308477>
7. Rieker O., Duber C., Schmiedt W., von Zitzewitz H., Schweden F., Thelen M. Prospective comparison of CT angiography of the legs with intraarterial digital subtraction angiography. *Am. J. Roentgenol.* 1996; 166: 269–276. <https://doi.org/10.2214/ajr.166.2.8553929>
8. Donnelly L.F., Frush D.P., Nelson R.C. Multislice helical CT to facilitate combined CT of the neck, chest, abdomen and pelvis in children. *Am. J. Roentgenol.* 2000; 174 (6): 1620–1622. <https://doi.org/10.2214/ajr.174.6.1741620>
9. Lawler L.P., Fishman E.K. Multi-detector row CT of thoracic disease with emphasis on 3-D volume rendering and CT angiography. *RadioGraphics.* 2001 21 (5): 1257–1273. <https://doi.org/10.1148/radiographics.21.5.g01se01257>
10. Siegel M.J. Multislice computed tomography: Practice Guidelines. Berlin; Heidelberg: Springer-Verlag, 2004. <https://www.link.springer.com>. [https://doi.org/10.1007/978-3-642-18758-2\\_3](https://doi.org/10.1007/978-3-642-18758-2_3)
11. Claussen C.D., Elliot K., Marincek B., Reiser M. Multislice CT. Springer-Link, 2004. <https://doi.org/10.1007/978-3-642-18758-2>
12. Rubin G.D., Zarins C.K. MR and Spiral CT Imaging of Low Extremity Occlusive Disease. *J. Surg. Clin. N. Am.*



- 1995; 75 (4): 607–619.  
[https://doi.org/10.1016/s0039-6109\(16\)46685-5](https://doi.org/10.1016/s0039-6109(16)46685-5)
13. Rubin G.D., Schmidt A.J., Logan L.J., Sofilos M.C. Multi-detector row CT angiography of lower extremity arterial inflow and runoff: initial experience. *Radiology*. 2001; 221: 146–158. <https://doi.org/10.1148/radiol.2211001325>
  14. Fleischmann D., Rubin G.D., Paik D.S., Yen S.Y., Hifiker P.R. Stair-step artifacts with single versus multiple detectorrow helical CT. *Radiology*. 2000; 216: 185–196. <https://doi.org/10.1148/radiology.216.1.r00jn13185>
  15. Rubin G.D., Shiau M.C., Leung A.N., Kee S.T., Logan L.J., Sofilos M.C. Aorta and iliac arteries: single versus multiple detector-row helical CT angiography. *Radiology*. 2000; 215: 670–676. <https://doi.org/10.1148/radiology.215.3.r00jn18670>
  16. Martin M.L., Tay K.H., Flak B., Fry P.D. Multidetector CT Angiography of the Aortoiliac System and Lower Extremities: A Prospective Comparison with Digital Subtraction Angiography. *Am. J. Roentgenol*. 2003; 180 (4): 1085–1091. <https://doi.org/10.2214/ajr.180.4.1801085>
  17. Owen R.S., Carpenter J.P., Baum R.A., Perloff L.J., Cope C. Magnetic resonance imaging of angiographically occult runoff vessels in peripheral arterial occlusive disease. *N. Engl. J. Med*. 1992; 326: 1577–1581. <https://doi.org/10.1056/nejm199206113262428>
  18. Flohr T.G., Schaller S., Stierstorfer K., Bruder H., Ohnesorge B.M., Schoepf U.J. Multi-Detector Row CT Systems and Image-Reconstruction Techniques. *J. Radiol*. 2005; 235: 756–773. <https://doi.org/10.1148/radiol.235304037>
  19. Polacin A., Kalender W.A., Marchal G. Evaluation of section sensitivity profiles and image noise in spiral CT. *J. Radiol*. 1992; 185: 29–35. <https://doi.org/10.1148/radiology.185.1.1523331>
  20. Rubin G.D., Napel S. Increased scan pitch for vascular and thoracic spiral CT. *J. Radiol*. 1995; 197: 316–317. <https://doi.org/10.1148/radiology.197.1.316-c>
  21. Pelberg R., Mazur W. Vascular CT Angiography Manual. Springer, 2010. ISBN 978-1-84996-260-5. <https://www.springer.com>
  22. Kachelriess M., Ulzheimer S., Kalender W. ECG-correlated image reconstruction from subsecond multi-slice spiral CT scans of the heart. *Med. Phys*. 2000; 27: 1881–1902. <https://doi.org/10.1118/1.1286552>
  23. Ohnesorge B., Flohr T., Becker C. Cardiac imaging by means of electrocardiographically gated multisection spiral CT: initial experience. *J. Radiol*. 2000; 217: 564–571. <https://doi.org/10.1148/radiology.217.2.r00nv30564>
  24. Flohr T., Bruder H., Stierstorfer K., Simon J., Schaller S., Ohnesorge B. New technical developments in multislice CT. Sub-multimeter 16-slice scanning and increased gantry rotation speed for cardiac imaging. *Rofo*. 2002; 174: 1022–1027. <https://doi.org/10.1055/s-2002-32930>
  25. Leil M., Wildberger J., Heuschmid M. CT-angiography of carotid artery: first results with a novel 16-slice spiral CT scanner. *Rofo*. 2002; 174: 1165–1069. <https://doi.org/10.1055/s-2002-33935>
  26. Nieman K., Cademartiri F., Lemos P.A., Raaijmakers R., Pattynama P.M. Reliable noninvasive coronary angiography with fast submillimeter multislice spiral computed tomography. *Circulation*. 2002; 106: 2051–2054. <https://doi.org/10.1161/01.cir.0000037222.58317.3d>
  27. Pennell D.J., Sechtem U.P., Prasad S., Rademakers F.E. Cardiovascular Magnetic Resonance. Book Chapter published in The ESC Textbook of Cardiovascular Medicine. 2009. <https://doi.org/10.1093/med/9780199566990.003.005>
  28. Plein S., Greenwood J., Ridway J.P. Cardiovascular MR Manual. Springer, 2015. ISBN 978-3-319-20940-1. <https://www.springer.com>
  29. Sidorova E., Kondratyev E., Shirocov V., Karmazanovsky G. Minimalisation of contrast media volume with 256-slice CT angiography of the abdominal aorta and arteries of low extremities. *Congress ECR*. 2010. <https://doi.org/10.1594/ecr2010/C-3053>
  30. The 2017 ESC Guidelines on the Diagnosis and Treatment of Peripheral Arterial Diseases in collaboration with the European Society for Vascular Surgery. *Eur. J. Vasc. and Endovasc. Surg*. 2018; 55 (3). <https://doi.org/10.1016/j.ejvs.2018.03.004>
  31. Mukherjee D., Rajagopalan S. CT and MR Angiography of the Peripheral Circulation. Practical Approach with Clinical Protocols. CRC Press, 2019. ISBN 9780367389062. <https://www.routledge.com>
  32. Kalva S.P., Jagannathan J.P., Hahn P.F., Wicky S.T. Venous thromboembolism: indirect CT venography during CT pulmonary angiography should the pelvis be imaged? *Radiology*. 2008; 246: 605–611. <https://doi.org/10.1148/radiol.2462070319>
  33. Kelly A.M., Patel S, Carlos R.C., Cronin P., Kazerooni E.A. Multidetector row CT pulmonary angiography and indirect venography for the diagnosis of venous thromboembolic disease in intensive care unit patients. *Acad. Radiol*. 2006; 13: 486–495. <https://doi.org/10.1016/j.acra.2006.01.041>
  34. Kulkarni N.M., Sahani D.V., Desai G.S., Kalva S.P. Indirect computed tomography venography of the lower extremities using single-source dual-energy computed tomography: advantage of Low-Kiloelectron volt monochromatic images. *J. Vasc. Interv. Radiol*. 2012; 23: 879–886. <https://doi.org/10.1016/j.jvir.2012.04.012>
  35. Coche E.E., Hamoir X.L., Hammer F.D., Hainaut P., Goffette P.P. Using dual-detector helical CT angiography to detect deep venous thrombosis in patients with suspicion of pulmonary embolism: diagnostic value and additional findings. *Am. J. Roentgenol*. 2001; 176: 1035–1039. <https://doi.org/10.2214/ajr.176.4.1761035>
  36. Das M., Muhlenbruch G., Mahnken A.H. Optimized image reconstruction for detection of deep venous thrombosis at multidetector-row CT venography. *Eur. Radiol*. 2006; 16: 269–275. <https://doi.org/10.1007/s00330-005-2868-9>
  37. Gregory Cheng. Deep Vein Thrombosis, edited by Dr. Gregory Cheng. "INTECH", 2012. <https://doi.org/10.5772/1171>
  38. Reicherta M., Henzlera T., Krissak R., Apfaltrer P., Huck K., Buesing K., Sueselbeck T. Venous thromboembolism: Additional diagnostic value and radiation dose of pelvic CT venography in patients with suspected pulmonary embolism. *Eur. J. Radiol*. 2011; 80: 50–53. <https://doi.org/10.1016/j.ejrad.2010.12.101>
  39. Uhl J.F., Gillot C. Embriology and threedimensional anatomy of the superficial venous system of the lower limbs. *Phlebology*. 2007; 22 (5): 194–206. <https://doi.org/10.1258/026835507782101717>
  40. Uhl J.F. Three-dimensional modelling of the venous system by direct multislice helical computed tomography venography: technique, indications and results. *Phlebology*. 2012; 27: 270–288. <https://doi.org/10.1258/phleb.2012.012j07>



41. Slater S., Oswal D., Bhartia B. A retrospective study of the value of indirect CT venography: a British perspective. *Br. J. Radiol.* 2012; 85: 917–920. <https://doi.org/10.1259/bjr/28355108>
42. Stehling M.K., Rosen M.P., Weintraub J., Kim D., Raptopoulos V. Spiral CT Venography of the lower extremity. *Am. J. Roentgenol.* 1994; 163: 451–453. <https://doi.org/10.2214/ajr.163.2.8037048>
43. Askerhanov R.G., Kazakmurzaev M.A., Mahatilov M.G. *Method multislice computed tomography venography of the veins of the lower extremities*. Patent RU №2548139 C2, priority 22.08.2013, date of publication 27.02.2015, Bulletin №6. <https://www.fips.ru> (In Russian)
44. Wan-Yin Shi, Li-Wei Wang, Shao-Suan Wang, Xin-Dao Yin, Jian-Ping Gu. Combined Direct and Indirect CT Venography (Combined CTV) in Detecting Lower Extremity Deep Vein Thrombosis. *Medicine.* 2016; 95 (11): 1–7. <https://doi.org/10.1097/md.00000000000003010>
45. Sevitt S., Gallagher N. Venous thrombosis and pulmonary embolism. A clinic-pathological study in injured and burned patient. *Br. J. Surg.* 1961; 48: 475–489. <https://doi.org/10.1002/bjs.18004821103>
46. Mozer K.M. Frequent asymptomatic pulmonary embolism in patients with deep venous thrombosis. *JAMA.* 1994; 271 (3): 223–225. <https://doi.org/10.1001/jama.271.3.223>
47. Johnson M.S. Current strategies for diagnosis of pulmonary embolism. *J. Vasc. Interv. Radiol.* 2002; 13: 13–23. [https://doi.org/10.1016/s1051-0443\(07\)60003-7](https://doi.org/10.1016/s1051-0443(07)60003-7)
48. Blachere H., Latrabe V., Montaudon M., valli N, Coouffinal T., Raheirsson C., Leccia F., Laurent F. Pulmonary embolism revealed on helical CT angiography: comparison with ventilation-perfusion radionuclide lung scanning. *Am. J. Roentgenol.* 2000; 174: 1041–1047. <https://doi.org/10.2214/ajr.174.4.1741041>
49. Diagnostics and treatment of Chronic Venous Disease: Guidelines of Russian Phlebology Association clinical guidelines for the diagnosis and treatment of chronic venous diseases. *Flebologiya. Journal of Venous Disorders.* 2018; 3: 146–240. ISSN 1997-6976. <https://doi.org/10.17116/flebo20187031146> (In Russian)
50. Russian clinical guidelines for the diagnosis, treatment and prevention of venous thromboembolic complications. *Flebologiya. Journal of Venous Disorders.* 2015; 9 (2): 52 p. ISSN 1997-6976. <https://www.mediasphera.ru> (In Russian)
51. Postnova N.A. *Ultrasound diagnosis of venous diseases of the lower extremities*. M.: “STROM”, 2011. ISBN 978-5-900094-37-3. (In Russian)
52. Shevchenko Yu.L., Stojko Yu.M. *Clinical phlebology*. M.: Press, 2016. ISBN 978-5-91976-090-0. (In Russian)
53. Malinowski A.K., Porrish S. Venous thromboembolism in the obese pregnant patient. Chepter in Book: *Pregnancy and Obesity* by eds. Maxwell C., Farine D. Berlin, Boston: De Gruyter, 2017. <https://doi.org/10.1515/9783110487817>
54. Olie V., Canonico M., Scarabin P. Postmenopausal hormone therapy and venous thromboembolism. *Thrombosis Research.* 2011; 127: 26–29. [https://doi.org/10.1016/s0049-3848\(11\)70008-1](https://doi.org/10.1016/s0049-3848(11)70008-1)
55. Fraser J.D., Anderson D.R. Deep venous thrombosis: recent advances and optimal investigation with US. *Radiology.* 1999; 211 (1): 9–24. <https://doi.org/10.1148/radiology.211.1.r99ap459>
56. Mendichovszky I.A., Priest A.N., Bowden D.J., Hunter S., Joubert I., Hilborne S., et al. Combined MR direct thrombus imaging and non-contrast magnetic resonance venography reveal the evolution of deep vein thrombosis: a feasibility study. *Eur. Radiol.* 2017; 27: 2326–2332. <https://doi.org/10.1007/s00330-016-4555-4>
57. Guoxi Xie, Hanwei Chen, Xueping He, Jianke Liang, Wei Deng, Zhuonan He, Yufeng Ye. Black-blood thrombus imaging (BTI): a contrast-free cardiovascular magnetic resonance approach for the diagnosis of non-acute deep vein thrombosis. *J. Cardiovasc. Magn. Reson.* 2017; 19 (1). <https://doi.org/10.1186/s12968-016-0320-8>
58. Hanwei Chen, Xueping He, Guoxi Xie, Jianke Liang, Yufeng Ye, Wei Deng et al. Cardiovascular magnetic resonance black-blood thrombus imaging for the diagnosis of acute deep vein thrombosis at 1,5 Tesla. *J. Cardiovasc. Magn. Reson.* 2018; 20 (1). <https://doi.org/10.1186/s12968-018-0459-6>
59. Spritzer C.E. Progress in MR imaging of the venous system. *Perspect. Vasc. Surg. Endovasc. Ther.* 2009; 21(2): 105–116. <https://doi.org/10.1177/1531003509337259>
60. Loud P.A., Katz D.S., Bruce D.A. Deep venous thrombosis with suspected pulmonary embolism: detection with combined CT venography and pulmonary angiography. *Radiology.* 2001; 219: 498–502. <https://doi.org/10.1148/radiology.219.2.r01ma26498>
61. Ghaye B., Szapiro D., Willems V. Pitfalls in CT venography of lower limbs and abdominal veins. *Am. J. Roentgenol.* 2002; 178: 1465–1471. <https://doi.org/10.2214/ajr.178.6.1781465>
62. Uhl J.F, Verdeille S, Martin-Bouyer Y. Three-dimensional spiral CT venography for the preoperative assessment of varicose patients. *Vasa.* 2003; 32 (2): 91–94. <https://doi.org/10.1024/0301-1526.32.2.91>
63. Uhl J.F, Caggiati A. Three-dimensional evaluation of the venous system in varicose limbs by multidetector spiral CT. In: Catalano C. Passariello, eds. *Multidetector-Row CT Angiography*. Berlin; Heidelberg: Springer, 2005: 199–206. [https://doi.org/10.1007/3-540-26984-3\\_15](https://doi.org/10.1007/3-540-26984-3_15)
64. Gloviczki P. The care of patients with varicose veins and associated chronic venous diseases: Clinical Practice Guidelines of the Society for Vascular Surgery and the American Venous Forum. *J. Vasc. Surg.* 2011; 53 (5): 2–48. <https://doi.org/10.1016/j.jvs.2011.01.079>
65. Sannikov A.B., Emel'yanenko V.M., Rachkov M.A., Drozdova I.V. The anatomical structure of the venous collector of the gastrocnemius muscle according to multispiral computed tomography venography. *Bulletin of Pirogov National Medical & Surgical Center.* 2019; 14 (1): 81–87. <https://doi.org/10.25881/BPNMSC.2019.77.81.017> (In Russian)
66. Sannikov A.B., Emel'yanenko V.M., Rachkov M.A. The specific anatomical features of structure of the calf intramuscular veins in the healthy subjects and the patients presenting with chronic venous disease: Data Obtained by multi-spiral computed phlebography. *Flebologiya. Journal of Venous Disorders.* 2018; 4 (12): 292–299. <https://doi.org/10.17116/flebo201812041292> (In Russian)
67. Shajdakov E.V., Sannikov A.B., Emel'yanenko V.M., Rachkov M.A. Variants of ecstatic development of the leg intramuscular veins in patients with chronic venous diseases according to multispiral computed tomography



- phlebography. *Russian Journal of Operative Surgery and Clinical Anatomy*. 2019; 3 (3): 22–30. <https://doi.org/10.17116/operhirurg2019302122-30> (In Russian)
68. Uhl J.F. A New Tool to Study the 3D Venous Anatomy of the Human Embryo: The Computer-Assisted Anatomical Dissection. *J. Vasc Surg: Venous and Lymphatic Disorders*. 2014; 2 (1): 111–112. <https://doi.org/10.1016/j.jvsv.2013.10.025>
69. Uhl J.F., Gillot C. Anatomy of the veno-muscular pumps of the lower limb. *Phlebology: J. Venous Dis*. 2015; 30 (3): 180–193. <https://doi.org/10.1177/0268355513517686>
70. Uhl J.F., Gillot C. Anatomy of the foot venous pump: physiology and influence on chronic venous disease. *Phlebology: J. Venous Dis*. 2012; 27 (5): 219–230. <https://doi.org/10.1258/phleb.2012.012b01>
71. Ignat'ev I.M. Reconstructive surgery of post-thrombotic disease. Kazan': Medicina, 2017. ISBN 978-5-7645-0636-4. (In Russian)

**Для корреспонденции\***: Санников Александр Борисович – 600031 Владимир, а/я 14. Тел.: 8-999-776-47-73. E-mail: [aliplast@mail.ru](mailto:aliplast@mail.ru)  
**Шайдаков Евгений Владимирович** – доктор мед. наук, профессор ФГБУН “Институт мозга человека имени Н.П. Бехтеревой” РАН, президент Санкт-Петербургской ассоциации флебологов (SPSP), Санкт-Петербург. <https://orcid.org/0000-0002-7260-4968>. E-mail: [evgenyshaydakov@gmail.com](mailto:evgenyshaydakov@gmail.com)

**Санников Александр Борисович** – канд. мед. наук, заместитель главного врача, сосудистый хирург Клиники инновационной диагностики “Медика”, Владимир; доцент кафедры дополнительного профессионального образования специалистов здравоохранения РНИМУ имени Н.И. Пирогова Минздрава России, Москва. <https://orcid.org/0000-0003-1792-2434>. E-mail: [aliplast@mail.ru](mailto:aliplast@mail.ru)

**Емельяненко Владимир Михайлович** – доктор мед. наук, профессор, заведующий кафедрой дополнительного профессионального образования специалистов здравоохранения РНИМУ имени Н.И. Пирогова Минздрава России, Москва. <https://orcid.org/0000-0003-0909-1693>. E-mail: [via05@yandex.ru](mailto:via05@yandex.ru)

**Рачков Михаил Александрович** – врач-рентгенолог кабинета КТ Клиники инновационной диагностики “Медика”, Владимир. <https://orcid.org/0000-0002-7674-8221>. E-mail: [rachkoff@gmail.com](mailto:rachkoff@gmail.com)

**Крюкова Людмила Николаевна** – врач-рентгенолог кабинета МРТ Клиники инновационной диагностики “Медика”, Владимир. <https://orcid.org/0000-0001-5128-5075>. E-mail: [masha1ivanova@yandex.ru](mailto:masha1ivanova@yandex.ru)

**Баранова Анна Евгеньевна** – врач-рентгенолог кабинета МРТ Клиники инновационной диагностики “Медика”, Владимир. <https://orcid.org/0000-0002-2448-4885>. E-mail: [annashik.baranova@mail.ru](mailto:annashik.baranova@mail.ru)

**Contact\***: Aleksandr B. Sannikov – mailbox 14, 600031, Vladimir, Russian Federation. Phone: +7-999-776-47-73. E-mail: [aliplast@mail.ru](mailto:aliplast@mail.ru)

**Evgenij V. Shajdakov** – Doct. of Sci. (Med.), Professor, Bekhterev Institute of human brain of the Russian Academy of Sciences (RAS); President of the Saint Petersburg Association of Phlebologists (SPSP), Saint Petersburg. <https://orcid.org/0000-0002-7260-4968>. E-mail: [evgenyshaydakov@gmail.com](mailto:evgenyshaydakov@gmail.com)

**Aleksandr B. Sannikov** – Cand. of Sci. (Med.), assistant of chief physician, vascular surgeon of the Clinic of Innovative Diagnostics “Medika”, Vladimir; assistant of professor of the Department of additional professional education of health professionals of the Pirogov Russian National Research Medical University of the Ministry of Health of Russia, Moscow. <https://orcid.org/0000-0003-1792-2434>. E-mail: [aliplast@mail.ru](mailto:aliplast@mail.ru)

**Vladimir M. Emelyanenko** – Doct. of Sci. (Med.), Professor, chief of the department of additional professional education of health professionals of the Pirogov Russian National Research Medical University of the Ministry of Health of Russia, Moscow. <https://orcid.org/0000-0003-0909-1693>. E-mail: [via05@yandex.ru](mailto:via05@yandex.ru)

**Mihail A. Rachkov** – radiologist of the CT office of the Clinic of Innovative Diagnostics “Medika”, Vladimir. <https://orcid.org/0000-0002-7674-8221>. E-mail: [rachkoff@gmail.com](mailto:rachkoff@gmail.com)

**Lyudmila N. Kryukova** – radiologist of the MRI office of the Clinic of Innovative Diagnostics “Medika”, Vladimir. <https://orcid.org/0000-0001-5128-5075>. E-mail: [masha1ivanova@yandex.ru](mailto:masha1ivanova@yandex.ru)

**Anna E. Baranova** – radiologist of the MRI office of the Clinic of Innovative Diagnostics “Medika”, Vladimir. <https://orcid.org/0000-0002-2448-4885>. E-mail: [annashik.baranova@mail.ru](mailto:annashik.baranova@mail.ru)