

Penelitian

Sediaan Topikal Ekstrak Etanol Kayu Secang (*Caesalpinia sappan L.*) terhadap Kepadatan Kolagen Tikus Albino dengan Luka Insisi

(*Topical formula of ethanol extract of sappan wood (Caesalpinia sappan L.)
on collagen density of albino rats with incision wounds*)

Muhammad Thohawi Elziyad Purnama¹, Faisal Fikri¹, Agus Purnomo^{2*}

¹Departemen Ilmu Kedokteran Hewan, Fakultas Kedokteran Hewan,
Universitas Airlangga, Surabaya, Indonesia

²Departemen Bedah dan Radiologi Veteriner, Fakultas Kedokteran Hewan,
Universitas Gadjah Mada, Yogyakarta, Indonesia

*Penulis untuk korespondensi: agus.fkh@ugm.ac.id

Diterima 19 Maret 2021, Disetujui 21 Juli 2021

ABSTRAK

Penelitian ini bertujuan untuk mengevaluasi khasiat sediaan topikal ekstrak etanol kayu secang (*Caesalpinia sappan L.*) pada kepadatan kolagen tikus albino dengan luka insisi. Sebanyak 20 ekor tikus albino jantan dibagi secara acak menjadi lima kelompok dengan masing-masing empat ulangan, yakni (K-) diberi basis salep, (K+) diberi povidone iodine 10%, (P₁, P₂, P₃) diberi salep ekstrak kayu secang konsentrasi 6,5%, 15%, dan 30%. Luka insisi dilakukan sepanjang 1 cm pada daerah dorsal. Terapi diberikan pada luka sekali dalam sehari selama 14 hari. Jaringan kulit dipreservasi dan diperiksa dengan pewarnaan rutin Hematoksin Eosin (HE). Data didapat dengan cara skoring lalu dianalisis dengan uji *Kruskal-Wallis* dilanjutkan dengan uji *Mann-Whitney* ($p < 0,05$). Hasil kepadatan kolagen pada P₁ menunjukkan perbedaan signifikan ($p < 0,05$) dengan K-, K+, P₂, dan P₃. Sementara itu tidak ada perbedaan signifikan ($p > 0,05$) antara K-, K+, P₂ dan P₃. Dapat disimpulkan bahwa konsentrasi ekstrak etanol kayu secang 6,5% dapat meningkatkan rata-rata kepadatan kolagen tikus albino dengan luka insisi.

Kata kunci : kayu secang, kolagen, luka insisi

ABSTRACT

This study aimed to evaluate the efficacy of topical formula of ethanol extract of sappan wood (*Caesalpinia sappan L.*) on collagen density of albino rats with incision wounds. A total of 20 male albino rats were randomly divided into five groups with four replications each, i.e. (K-) given an ointment base, (K+) given 10% povidone iodine, (P₁, P₂, P₃) given a concentration of wood extract ointment. 6.5%, 15%, and 30%. The incision was performed 1 cm length in the dorsal area. All treatments performed once a day for 14 days. The skin tissue was preserved and examined with routine Haematoxylin Eosin (HE) staining. The data were obtained by scoring and then analyzed by using the *Kruskal-Wallis* test followed by the *Mann-Whitney* test ($p < 0.05$). The results of collagen density at P₁ showed a significant difference ($p < 0.05$) with K-, K+, P₂, and P₃. Meanwhile, there was no significant difference ($p > 0.05$) between K-, K+, P₂ and P₃. It can be concluded that the ethanol extract concentration of 6.5% sappan wood can increase the average collagen density of albino rats with incision wounds.

Keywords: sappan wood, collagen, incision wounds

PENDAHULUAN

Luka merupakan terhentinya perkembangan jaringan tubuh yang dapat disebabkan cedera atau pembedahan (Kartika, 2015). Luka dapat dikategorikan menjadi luka insisi, laserasi, kontusio dan luka tusuk. Luka insisi disebabkan potongan pada jaringan kulit menggunakan instrumen tajam (Smeltzer dan Bare, 2001). Jahitan, staples, plester merupakan upaya untuk mempercepat proses penyembuhan luka insisi (Wilkes et al., 2012).

Fase inflamasi merupakan tahapan penyembuhan luka yang terjadi sekitar 24-48 jam setelah cedera (Gurtner et al., 2008). Proses penyembuhan luka melibatkan sel-sel radang polimorfonuklear yang terdiri dari neutrofil, eosinofil dan basofil (Guyton dan Hall, 2007). Sel polimorfonuklear dapat beragregasi bersama fibroblas kemudian keluar menembus dinding pembuluh kapiler lalu masuk ke jaringan yang mengalami luka untuk memperbaiki epitel (Masir dkk., 2012).

Povidone iodine sebagai antiseptik sering digunakan pada tahap awal penanganan luka. Namun, efek samping *povidone iodine* dapat mencegah inflamasi dan menghambat pembentukan fibroblas (Balin dan Pratt, 2002). *Povidone iodine* dapat menimbulkan alergi dan menghambat penyembuhan luka (Liu et al., 2017). Alternatif bahan alam untuk penanganan luka terus dieksplor terutama yang dapat meningkatkan reepitelisasi jaringan pada luka.

Biodiversitas bahan alam di Indonesia sangat berpotensi memiliki banyak khasiat (Zuhud, 2009). Tanaman Secang (*Caesalpinia sappan L.*) merupakan tanaman famili Leguminosae yang tumbuh di daerah tropis dan batangnya sejak dahulu telah digunakan sebagai obat tradisional. Kayu secang sering dikonsumsi oleh masyarakat sebagai minuman kesehatan secara empiris diketahui memiliki banyak khasiat penyembuhan (Sugiyanto dkk., 2013).

Brazilin pada kayu secang memiliki aktivitas farmakologis seperti vasorelaksasi, *hepatoprotective*, anti inflamasi, antibakteri, dan antioksidan (Srinivasan et al., 2012). Proliferasi fibroblas, migrasi fibroblast, dan produksi kolagen terbukti dapat meningkat dipicu oleh bahan aktif brazilin (Tewtrakul et al., 2015). Penelitian ini bertujuan untuk mengetahui efek sediaan topikal ekstrak etanol kayu secang terhadap kepadatan kolagen tikus albino dengan luka insisi.

BAHAN DAN METODE

Etik Hewan Coba

Penelitian ini telah disetujui oleh komisi etik hewan coba Fakultas Kedokteran Hewan, Universitas Airlangga No.2.KE.013.01.2019. Persetujuan etik diperlukan untuk mencegah penyalahgunaan dan stres pada hewan coba.

Pembuatan Ekstrak Kayu Secang

Sebanyak 1 kg kayu secang dipotong menjadi beberapa bagian kecil kemudian direndam dengan pelarut polar etanol 95%. Perendaman dilakukan selama 3x24 jam untuk mendapatkan hasil maserasi yang optimal. Hasil rendaman selanjutnya diuapkan dengan *rotary evaporator* untuk mendapatkan sediaan pekat dari ekstrak yang akan dicampur dengan basis salep menggunakan adeps lanae dan vaselin album (Triana dkk., 2020).

Perlakuan

Sebanyak 20 ekor tikus albino jantan digunakan dengan faktor inklusi berusia 3 bulan, berat 150-200 gram dan tidak ada cacat secara anatomis. Tikus diaklimatisasi selama satu minggu dalam kandang secara berkelompok diberi pakan dan minum secara *ad libitum*. Tikus albino dibagi menjadi lima perlakuan dengan masing-masing empat ulangan, yakni: (K-) diberi basis salep, (K+) diberi *povidone iodine* 10%, (P1, P2, P3) diberi salep ekstrak kayu secang konsentrasi 6,5%, 15%, dan 30%. Pada hari pertama pasca aklimatisasi, diberikan luka insisi dilakukan sepanjang 1 cm pada daerah dorsal. Selanjutnya, pemberian salep sesuai kelompok dilakukan rutin setiap pukul 07.00 dan 17.00 pada luka dalam sehari selama 14 hari. Pada hari ke-15, hewan didekapitasi dan diambil jaringan kulit kemudian difiksasi dengan buffer formalin 15%.

Pewarnaan Hematoksin Eosin (HE)

Jaringan kulit yang telah difiksasi selanjutnya didehidrasi dengan beberapa larutan bertahap yaitu etanol 70%, 80%, 90%, 96%, dan xylol masing-masing selama 2 jam. Proses penjernihan selanjutnya dilakukann pada suhu 590-600°C divakum selama 30 menit. Proses parafinisasi selanjutnya dilakukan dengan parafin cair dalam suatu tempat khusus hingga suhu 600°C. Proses pemotongan dilakukan dengan menggunakan mesin mikrotom dengan ketebalan berkisar 3-10 mikrometer. Tahapan pengecatan

dilakukan secara berurutan ke dalam larutan dengan waktu xylol, etanol absolut, etanol 90%, dan etanol 80% masing-masing 3 menit lalu bilas dengan air mengalir selama 1 menit. Larutan hematoksilin dan eosin diberikan selama 6-7 menit lalu bilas dengan air mengalir. Tahap mounting selanjutnya dilakukan dengan ditetesi Entellan® dan ditutup dengan cover glass.

Skoring Data

Menurut Rizka dkk. (2013) skoring dilakukan dengan lima grade, yakni: (skor 0) Tidak ditemukan adanya serabut kolagen pada daerah luka; (skor +1) Kepadatan serabut kolagen pada daerah luka rendah <10%; (skor +2) Kepadatan kolagen pada daerah luka sedang 10-50%; (skor +3) Kepadatan serabut kolagen pada daerah luka rapat 50-90%; (skor +4) Kepadatan kolagen pada daerah luka sangat rapat 90-100%. Data skor diamati sebanyak lima lapang pandang setiap ulangan selanjutnya direpresentasikan dalam rata-rata.

Analisis Data

Data yang didapat ditabulasi lalu dianalisis menggunakan uji *Kruskal-Wallis* dilanjutkan dengan uji *Mann-Whitney* apabila terdapat perbedaan nyata ($p < 0,05$). Analisis data dilakukan dengan program *Statistical Packed for Social Science (SPSS) v.25 for Windows*.

HASIL

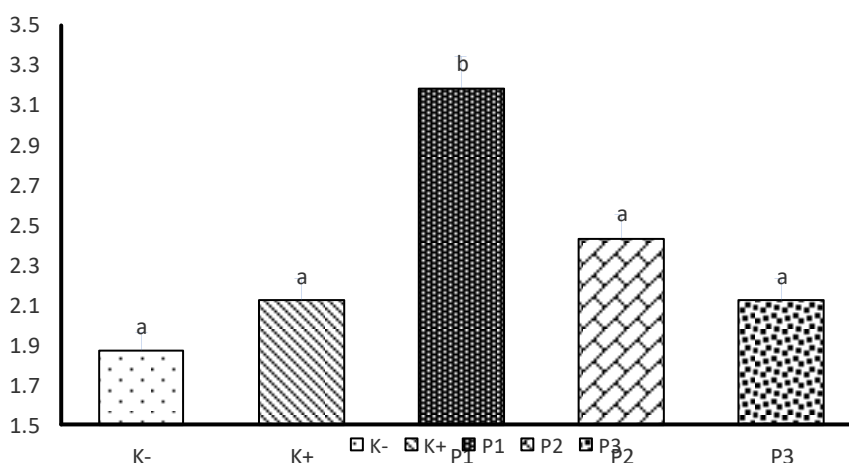
Hasil kepadatan kolagen pada kelompok P1 ($3,18 \pm 0,24^b$) tampak signifikan ($p < 0,05$) dibandingkan kelompok K- ($1,87 \pm 0,63^a$), K+

($2,12 \pm 0,63^a$), P2 ($2,43 \pm 0,42^a$), dan P3 ($2,12 \pm 0,48^a$) (Gambar 1). Kepadatan kolagen kelompok P1 membuktikan bahwa salep ekstrak etanol kayu secang konsentrasi 6,5% merupakan dosis yang optimum. Hasil ini berhubungan dengan karakter salep serta daya sebar yang homogen dibandingkan dengan konsentrasi yang lebih tinggi. Efektivitas absorpsi metabolit sekunder dapat meningkat dengan stabilnya homogenitas bahan salep (Kusmiati dan Priadi, 2014).

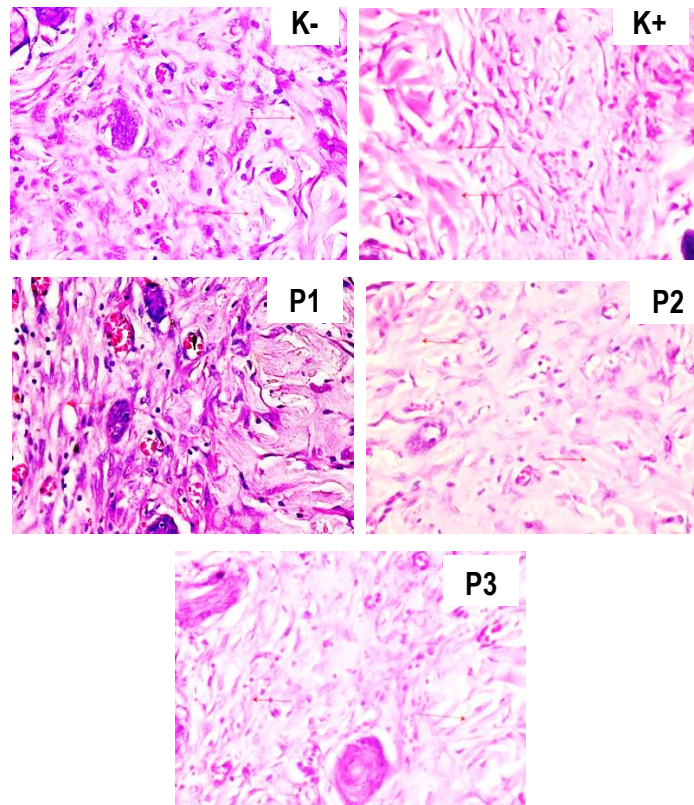
Kelompok P1 menunjukkan skor +4 kepadatan kolagen dibandingkan dengan semua kelompok. Daerah luka insisi tampak sudah menutup dengan dibuktikan formasi kolagen yang dibentuk oleh fibroblas lebih tebal dan padat serta terdapat sedikit sel radang (Gambar 2 dan 3). Kelompok K+ dengan pemberian *povidone iodine* 10% merupakan antiseptik umum dapat digunakan untuk mencegah terjadinya kontaminasi bakteri dengan menghambat pembentukan protein sehingga tidak dapat berkembang pada jaringan yang mengalami luka (Rahmawati, 2014).

PEMBAHASAN

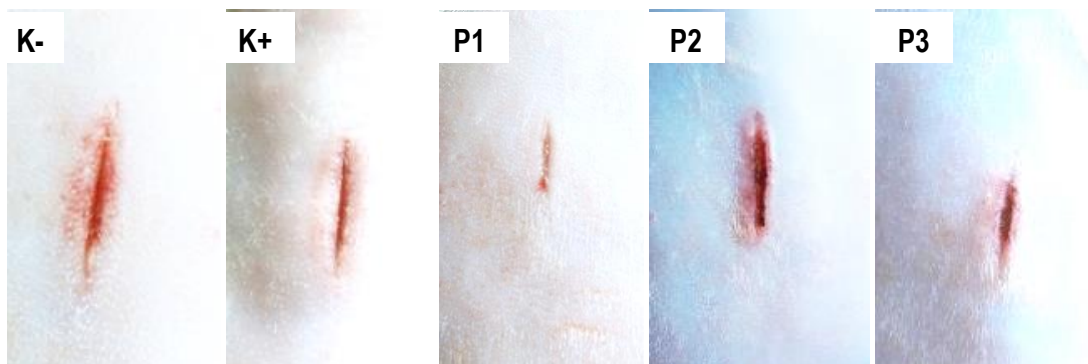
Beberapa metabolit sekunder seperti saponin terbukti bersifat antiseptik dengan melisis dinding peptidoglikan bakteri. Saponin juga berperan memicu proliferasi monosit, membentuk makrofag dan menstimulasi fibroblas untuk mensintesis kolagen pada jaringan luka (Purnama dkk., 2018). Migrasi keratinosit juga dipercepat oleh reaksi saponin pada proses reepitelisasi (Ardiana dkk., 2015). Radikal bebas pada proses seluler



Gambar 1 Data kepadatan kolagen kulit tikus putih pada akhir perlakuan direpresentasikan dengan rata-rata ± standard deviasi. ^{a,b}Superskrip berbeda pada diagram menunjukkan perbedaan signifikan ($p < 0,05$).



Gambar 2 (K-) memiliki skor kepadatan +2; (K+) memiliki skor kepadatan +3; (P1) memiliki skor kepadatan +4; (P2) memiliki skor kepadatan +3; (P3) memiliki skor kepadatan +3. Pewarnaan HE dengan perbesaran 400x



Gambar 3 Panjang luka setelah pemberian perlakuan di hari ke-15

jaringan luka dapat dihambat dengan flavonoid. Radikal bebas dapat menghambat proliferasi sel, reaksi inflamasi, dan sintesis kolagen yang berdampak pada terhambatnya proses penyembuhan luka (Paju et al., 2013).

Brazilin merupakan senyawa aktif utama pada kayu secang yang memiliki daya antioksidan yang lebih tinggi sehingga lebih potensial sebagai penangkal radikal bebas (Farhana dkk., 2015). Senyawa

fenolik dalam dalam kayu secang secara simultan dengan flavonoid dan brazilin dapat mencegah reaksi oksidasi akibat timbulnya radikal bebas (Yemirta, 2010).

Metabolit tanin dapat meningkatkan penyembuhan luka melalui mekanisme seluler menghambat radikal bebas dan oksigen reaktif, serta meningkatkan proses angiogenesis (Kusumawardhani dkk., 2016). Tanin berfungsi sebagai astringen yang dapat

menghentikan eksudat dan perdarahan ringan sehingga mampu mempercepat penutupan luka. Tanin dan saponin berperan dalam migrasi dan proliferasi fibroblast pada daerah luka (Izzati, 2015).

Kelembaban dapat menjadi faktor pemicu yang menghambat penyembuhan luka. Kelembaban bersifat permeabel bagi oksigen dan uap air serta bersifat oklusif terhadap bakteri dan air. Oksigen merupakan nutrisi yang penting bagi metabolisme sel. oksigenasi yang merupakan salah satu faktor penting yang mempengaruhi proses penyembuhan luka (Suhada, 2019). Kelembaban tinggi berkorelasi positif dengan peningkatan oksigen dalam jaringan luka sehingga proses proliferasi fibroblas dapat meningkat untuk menstimulasi pembentukan kolagen (Pramono dkk., 2016). Kelembaban rendah berdampak turunya tekanan oksigen dalam jaringan luka sehingga mempengaruhi fungsi neutrofil, makrofag, dan fibroblas (Hamid dkk., 2019).

Dapat disimpulkan bahwa sediaan topikal ekstrak kayu secang konsentrasi 6,5% dapat meningkatkan kepadatan kolagen tikus albino dengan luka insisi. Dapat dibuktikan secara mikroskopik gambaran histopat kulit daerah luka insisi tampak sudah menutup dengan dibuktikan formasi kolagen yang dibentuk oleh fibroblas lebih tebal dan padat serta terdapat sedikit sel radang.

"Penulis menyatakan tidak ada konflik kepentingan dengan pihak-pihak yang terkait dalam penelitian ini".

"Penulis menyatakan tidak ada konflik kepentingan dengan pihak-pihak yang terkait dalam penelitian ini".

DAFTAR PUSTAKA

- Ardiana, T., Kusuma, A. R. P., & Firdausy, M. D. (2015). Efektivitas pemberian gel binahong (*Anredera cordifolia*) 5% terhadap jumlah sel fibroblast pada soket pasca pencabutan gigi marmut (*Cavia cobaya*). *ODONTO: Dental Journal*, 2(1), 64-70.
- Balin, A. K., & Pratt, L. (2002). Dilute povidone-iodine solutions inhibit human skin fibroblast growth. *Dermatologic surgery*, 28(3), 210-214.
- Farhana, H. (2015). Perbandingan pengaruh suhu dan waktu perebusan terhadap kandungan braziin pada kayu secang (*Caesalpinia sappan* Linn.).
- Gurtner, G. C., Werner, S., Barrandon, Y., & Longaker, M. T. (2008). Wound repair and regeneration. *Nature*, 453(7193), 314-321.
- Guyton, A. C., & Hall, J. E. (2007). Buku ajar fisiologi kedokteran.
- Hamid, I. S., Ekowati, J., & Purnama, M. T. E. (2019). *Kaempferia galanga* L. Inhibiting Effect on Vascular Endothelial Growth Factor (VEGF) and Cyclooxygenase-2 (Cox-2) Expression on Endothelium of Chorioallantoic Membrane. *Indian Vet. J.*, 96(09), 80-82.
- Izzati, U. Z. (2015). Efektivitas Penyembuhan Luka Bakar Salep Ekstrak Etanol Daun Senggani (*Melastoma Malabathricum* L.) Pada Tikus (*Rattus Norvegicus*) Jantan Galur Wistar. *Jurnal Mahasiswa Farmasi Fakultas Kedokteran UNTAN*, 3(1).
- Kartika, R. W. (2015). Perawatan luka kronis dengan modern dressing. *Cermin Dunia Kedokteran*, 42(7), 546-550.
- Kusmiati, D., & Priadi, D. (2014). Analisa Senyawa Aktif Ekstrak Kayu Secang (*Caesalpinia Sappan* L.) Yang Berpotensi Sebagai Antimikroba. In *Seminar Nasional Teknologi Industri Hijau* (Vol. 1, pp. 169-174).
- Kusumawardhani, A. D., Kalsum, U., & Rini, I. S. (2016). Pengaruh sediaan salep ekstrak daun sirih (*Piper betle* Linn.) terhadap jumlah fibroblas luka bakar derajat IIA pada tikus putih (*Rattus norvegicus*) galur wistar. *Majalah Kesehatan FKUB*, 2(1), 16-28.
- Liu, J. X., Werner, J. A., Buza, J. A., Kirsch, T., Zuckerman, J. D., & Virk, M. S. (2017). Povidone-iodine solutions inhibit cell migration and survival of osteoblasts, fibroblasts, and myoblasts. *Spine*, 42(23), 1757-1762.
- Masir, O., Manjas, M., Putra, A. E., & Agus, S. (2012). Pengaruh cairan Kultur Filtrate Fibroblast (CFF) terhadap penyembuhan luka; penelitian eksperimental pada *rattus norvegicus* galur wistar. *Jurnal kesehatan andalas*, 1(3).
- Paju, N., Yamlean, P. V., & Kojong, N. (2013). Uji efektivitas salep ekstrak daun binahong (*Anredera cordifolia* (Ten.) Steenis) pada kelinci (*Oryctolagus cuniculus*) yang terinfeksi bakteri *Staphylococcus aureus*. *Pharmacon*, 2(1).
- Pramono, W. B., Leksana, E., & Satoto, H. H. (2016). Pengaruh Pemberian Ropivakain Infiltrasi Terhadap Tampilan Kolagen Di Sekitar Luka Insisi Pada Tikus Wistar. *JAI (Jurnal Anestesiologi Indonesia)*, 8(1), 1-10.
- Purnama, M. T. E., Prastiya, R. A., Fikri, F., Saputro, A. L., & Agustono, B. (2018). Ekstrak Etanol Kulit

- Buah Naga Menurunkan Indikasi Neoplasia Mam-mae Tikus Putih Berdasarkan Histopatologi dan Inhibitor Siklooksigenase-2. *J. Vet*, 19(1), 23-29.
- Rahmawati, I. (2014). Perbedaan efek perawatan luka menggunakan gerusan daun petai cina (*Leucaena glauca*, benth) dan povidon iodine 10% dalam mempercepat penyembuhan luka bersih pada marmut (*cavia porcellus*). *Jurnal wiyata*, 1(2), 227-234.
- Rizka, A., Budipramana, V. S., & Fauziah, D. (2013). Kepadatan Kolagen tipe 1 pada luka operasi tikus Wistar yang mengalami anemia karena perdarahan akut. *Media Journal Of Emergency*, 2(1), 1-12.
- Smeltzer, C. S., & Bare, B. G. (2001). Buku ajar keperawatan medikal bedah brunner & suddarth volume 2 edisi 8. Jakarta: Egc.
- Srinivasan, R., Karthik, S., Mathivanan, K., Baskaran, R., Karthikeyan, M., Gopi, M., & Govindasamy, C. (2012). In vitro antimicrobial activity of *Caesalpinia sappan* L. *Asian Pacific Journal of Tropical Biomedicine*, 2(1), S136-S139.
- Sugiyanto, R. N., Putri, S. R., Damanik, F. S., & Sasmita, G. M. A. (2013, December). Aplikasi kayu secang (*Caesalpinia sappan* L.) dalam upaya preventi kerusakan DNA akibat paparan zat potensial karsinogenik melalui MNPCE assay. In Pekan Ilmiah Mahasiswa Nasional Program Kreativitas Mahasiswa-Penelitian 2013. Indonesian Ministry of Research, Technology and Higher Education.
- Suhada, M. (2019). Hubungan Antara Tingkat Kepatuhan Perawat Terhadap SOP (Standar Operasional Prosedur) Perawatan Luka Dengan Proses Penyembuhan Luka Pasien Pascabedah Di RSUD dr. H. Andi Abdurrahman Noor. *Jurnal Keperawatan Muhammadiyah*, 4(1).
- Tewtrakul, S., Tungcharoen, P., Sudsai, T., Karalai, C., Ponglimanont, C., & Yodsaoue, O. (2015). Anti-inflammatory and wound healing effects of *Caesalpinia sappan* L. *Phytotherapy Research*, 29(6), 850-856.
- Triana, N. M., Wilujeng, E., Putri, M. W. H., Yuda, D. M. P., Hardiono, A. L., Purnama, M. T. E., & Fikri, F. (2020). Antiproliferation effects of *Glycine max* Linn ethanolic extract on induced mammary gland carcinoma in albino rats. In IOP Conference Series: Earth and Environmental Science (Vol. 441, No. 1, p. 012103). IOP Publishing.
- Wilkes, R. P., Kilpad, D. V., Zhao, Y., Kazala, R., & McNulty, A. (2012). Closed incision management with negative pressure wound therapy (CIM) biomechanics. *Surgical innovation*, 19(1), 67-75.
- Yemirta, Y. (2010). Identifikasi Kandungan Senyawa Antioksidan dalam Kayu Secang (*Caesalpinia sappan*). *Jurnal Kimia dan Kemasan*, 32(2), 41-46.
- Zuhud, E. A. (2009). Potensi hutan tropika Indonesia sebagai penyangga bahan obat alam untuk kesehatan bangsa. *Jurnal Bahan Alam Indonesia*, 6(6), 227-232.