

Resoluciones Estéticas del sector anterior según su origen



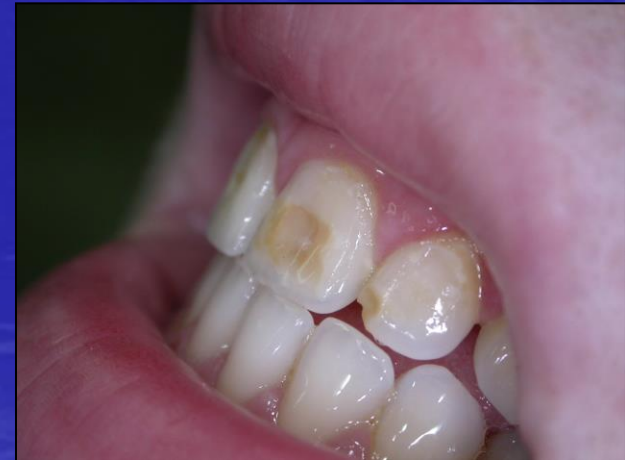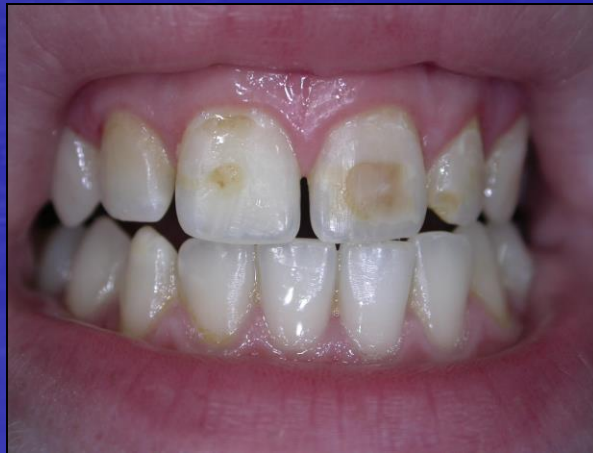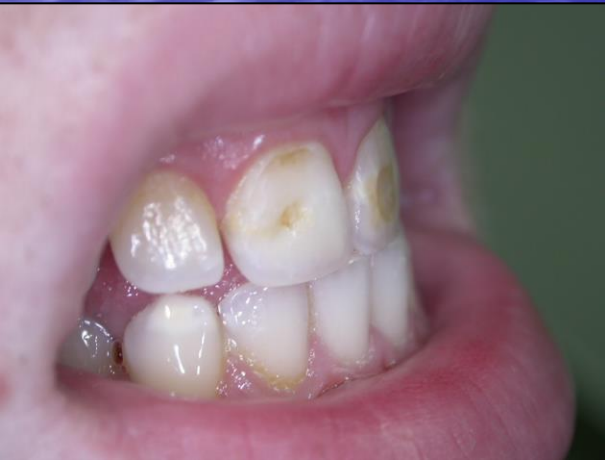Od. Da Silva Claudia



Od. Villaqra Abate Martin

Caso Clínico:

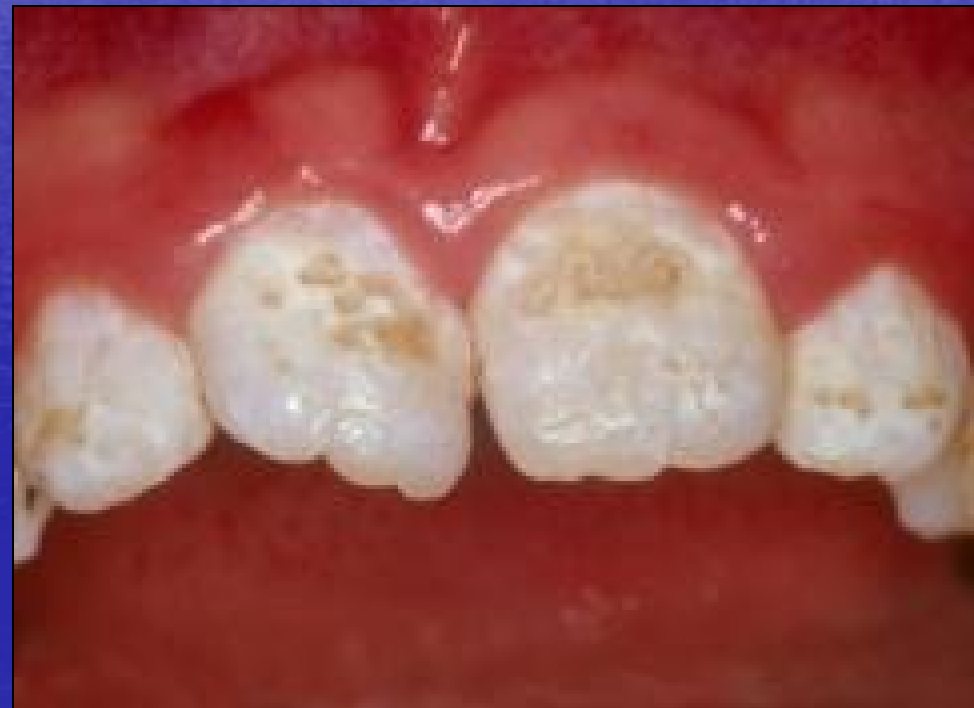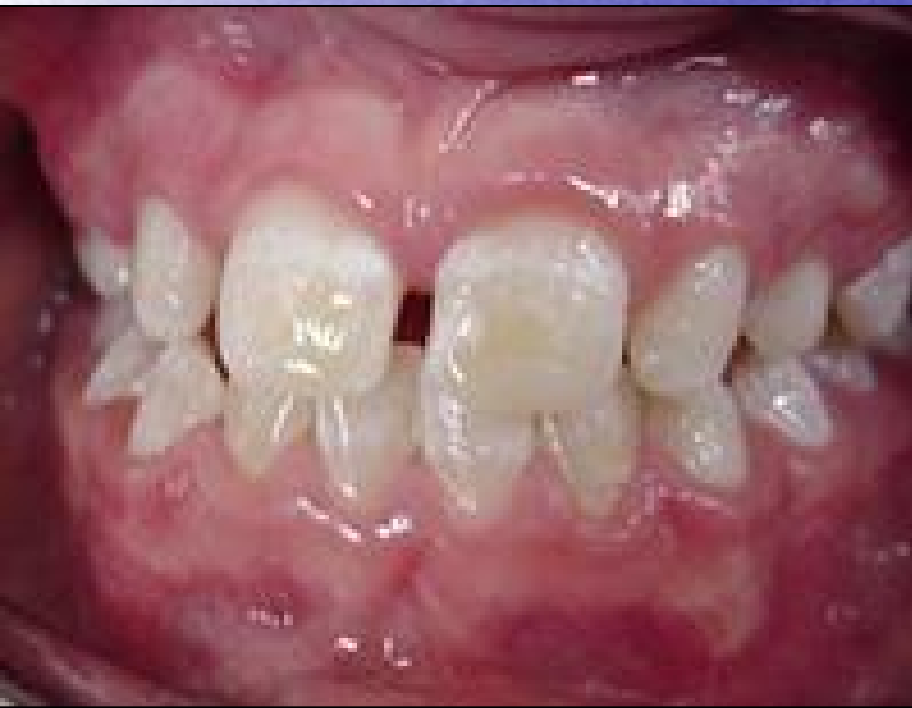- Paciente: Sexo Femenino
- Edad: menor de edad
- Lugar de residencia: La Plata. (Prov. Bs As)
- Tratamientos previos: Blanqueamiento dental y restauraciones defectuosas

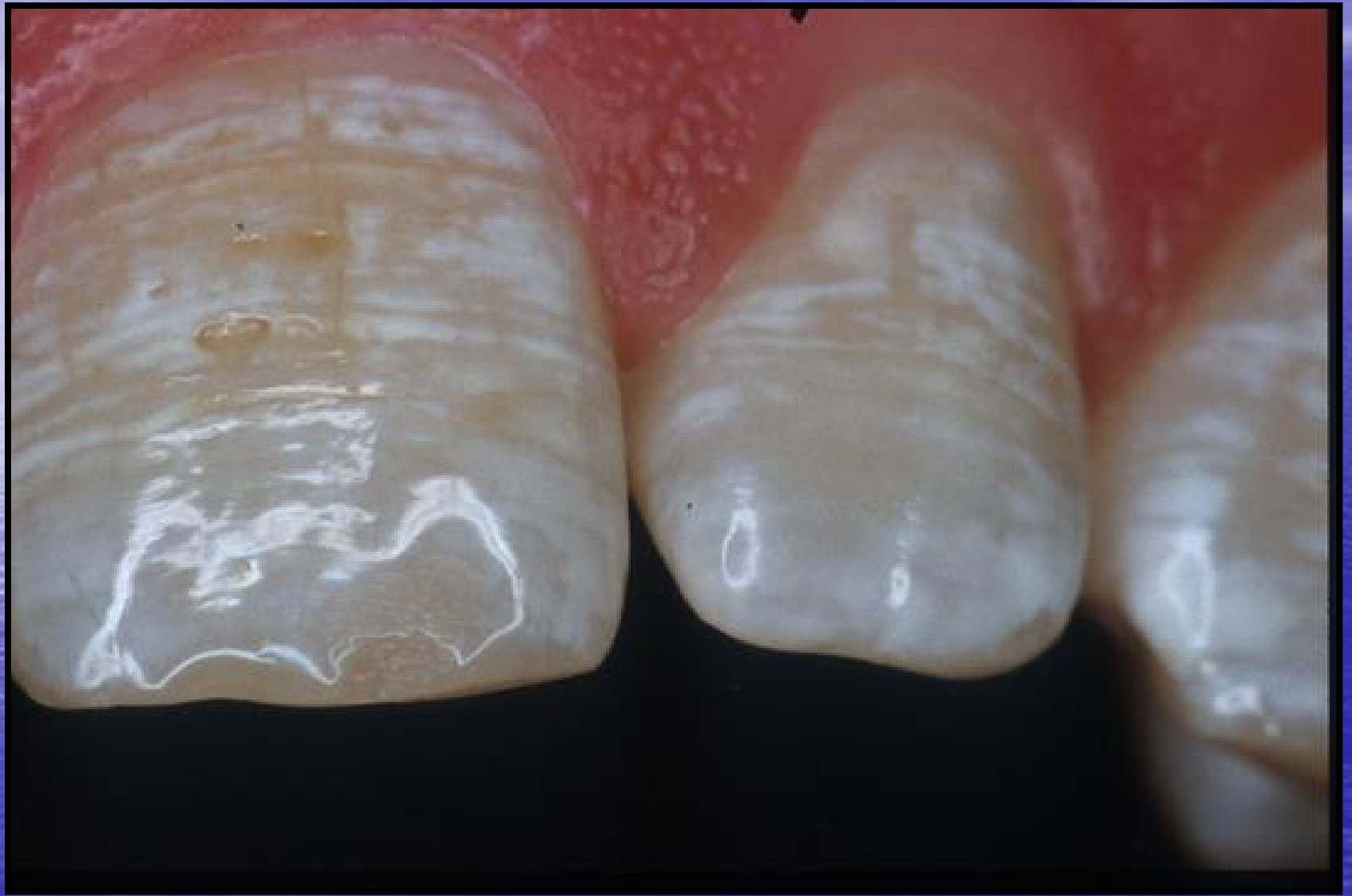

DIAGNOSTICO PRESUNTIVO

- Observación clínica
- Bibliografía
- Fotografía

AMELOGENESIS IMPERFECTA





CAUSAS

- Origen Genético
- Origen Sistémico
- Causas medio - ambiental

TRATAMIENTO

Tratamiento

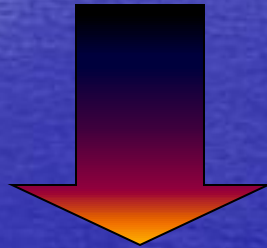
Tratamiento Ideal



CARILLAS

Tratamiento

Tratamiento Alternativo

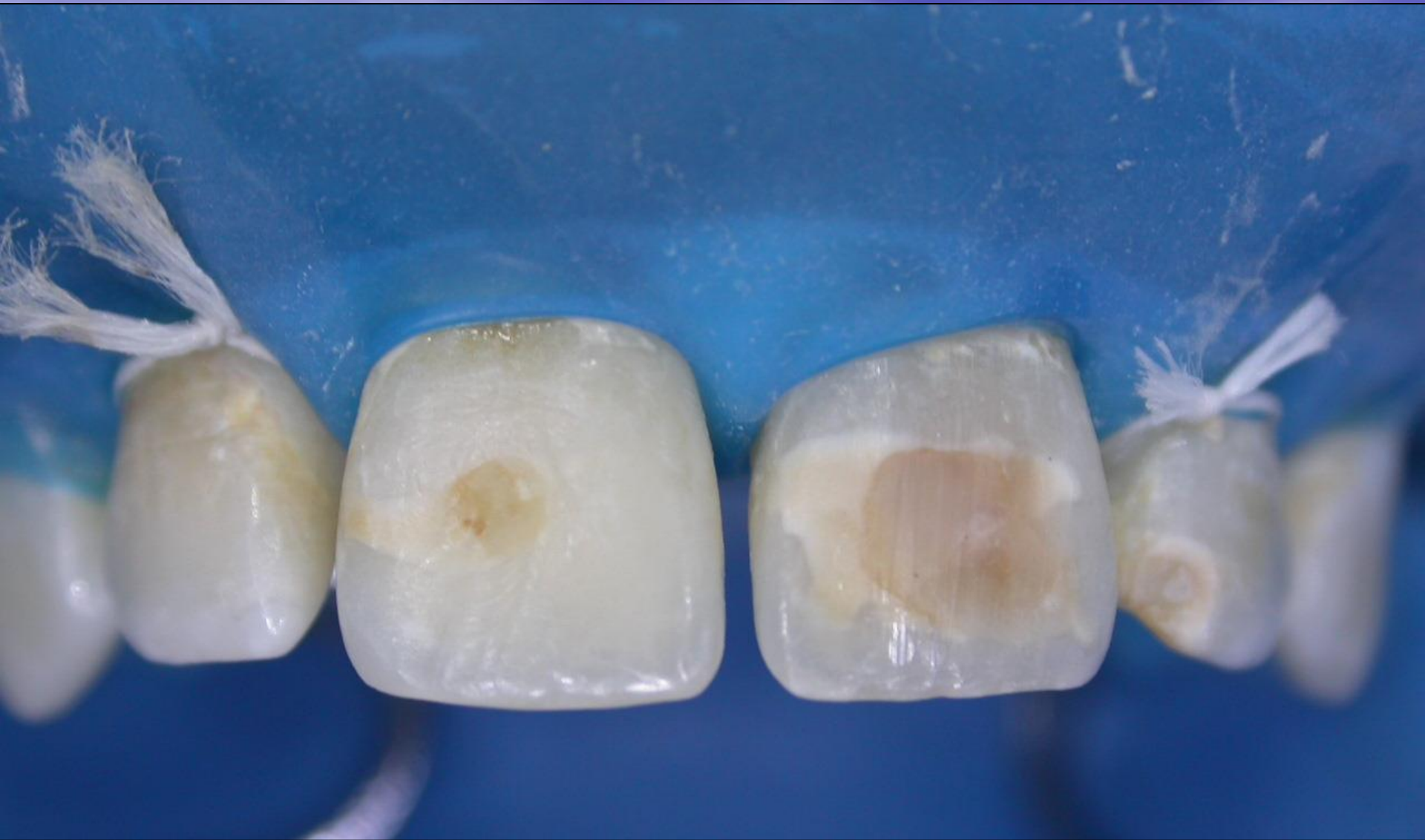

RESOLUCIONES ESTETICAS
DEL SECTOR ANTERIOR

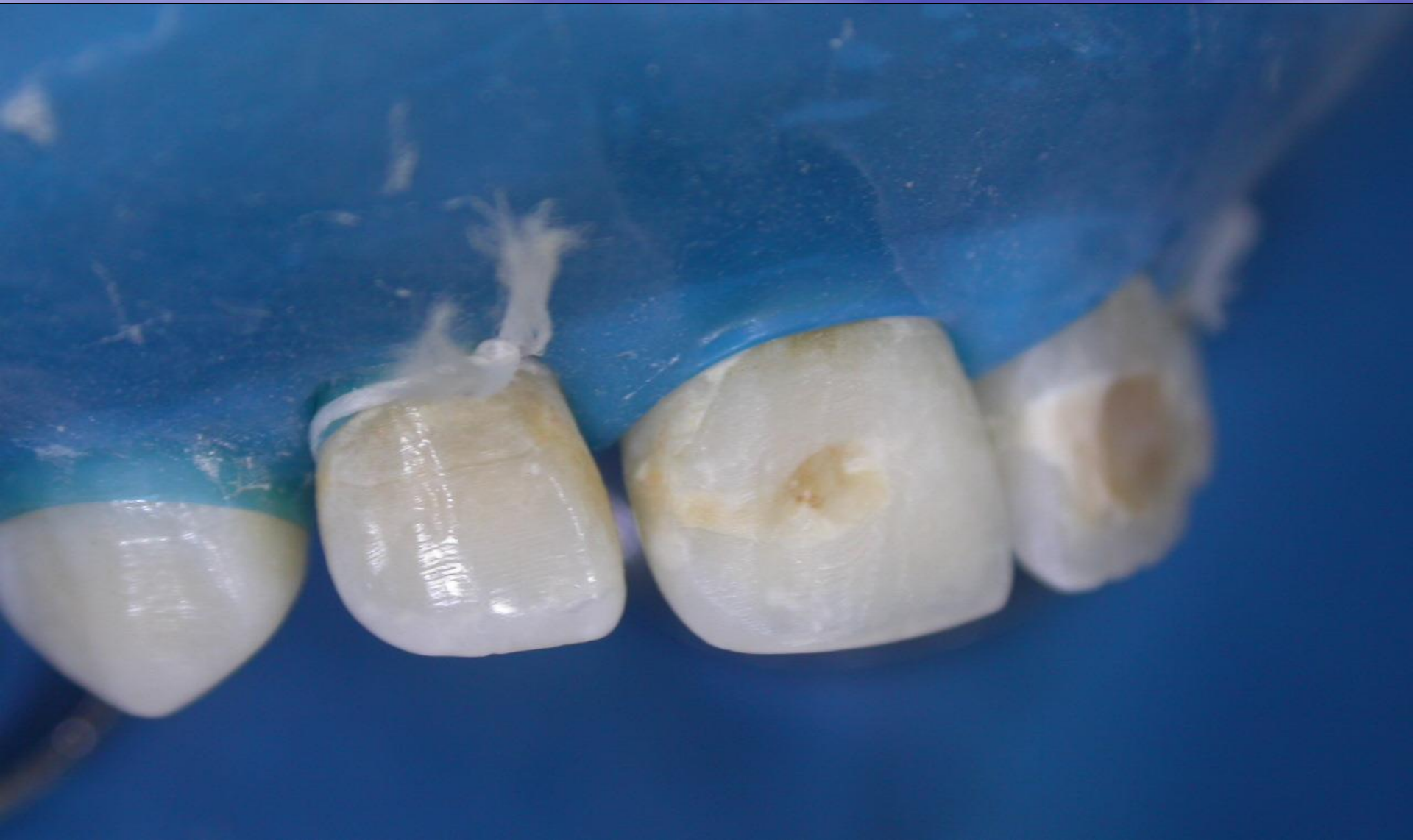SECUENCIA CLINICA

MANIOBRAS PREVIAS

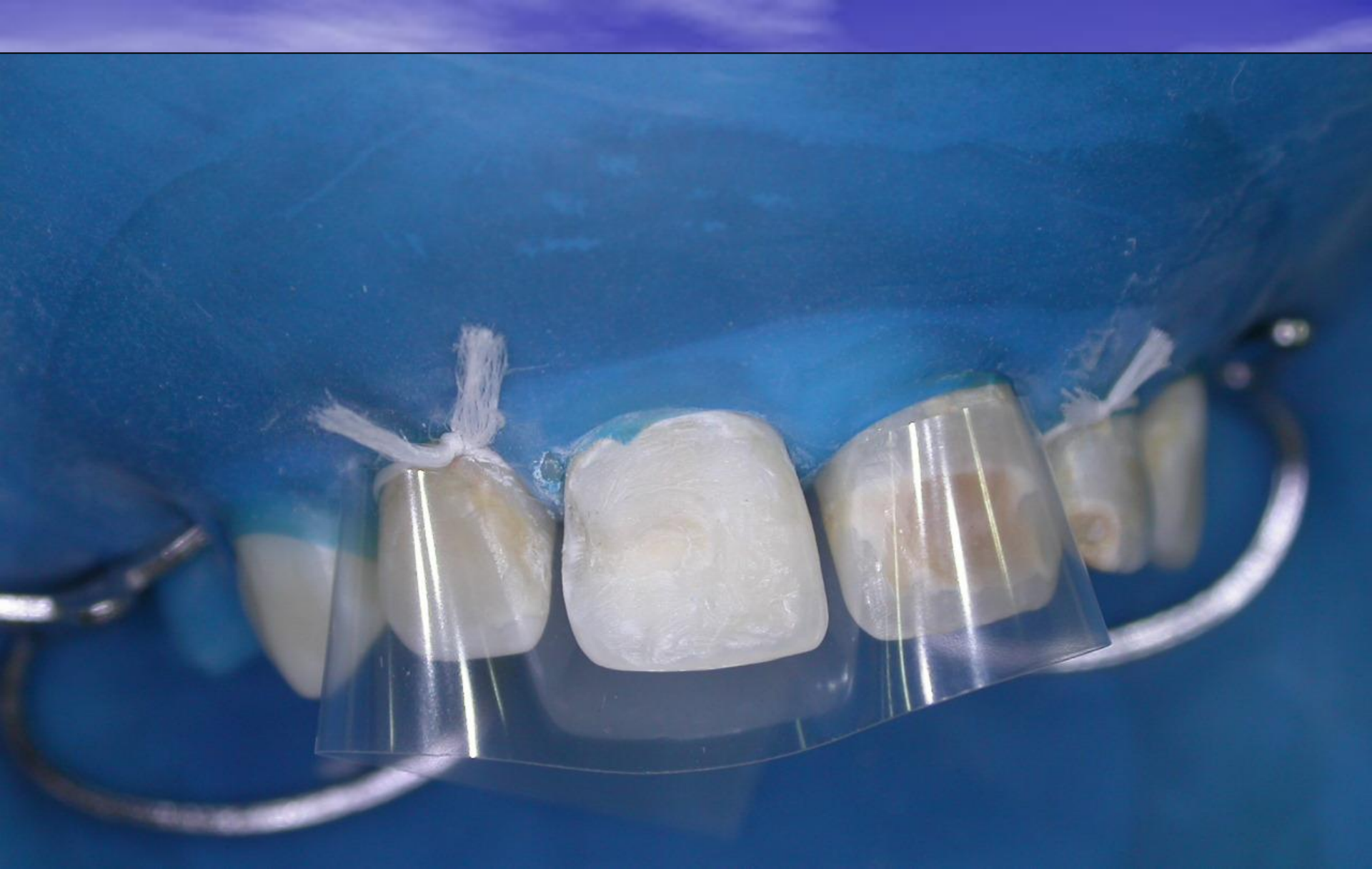- Diagnóstico pulpar
- Rx
- Color
- Relación de antagonista
- Morfología anatómica de la pieza
- Eliminación de placa
- Anestesia y aislación



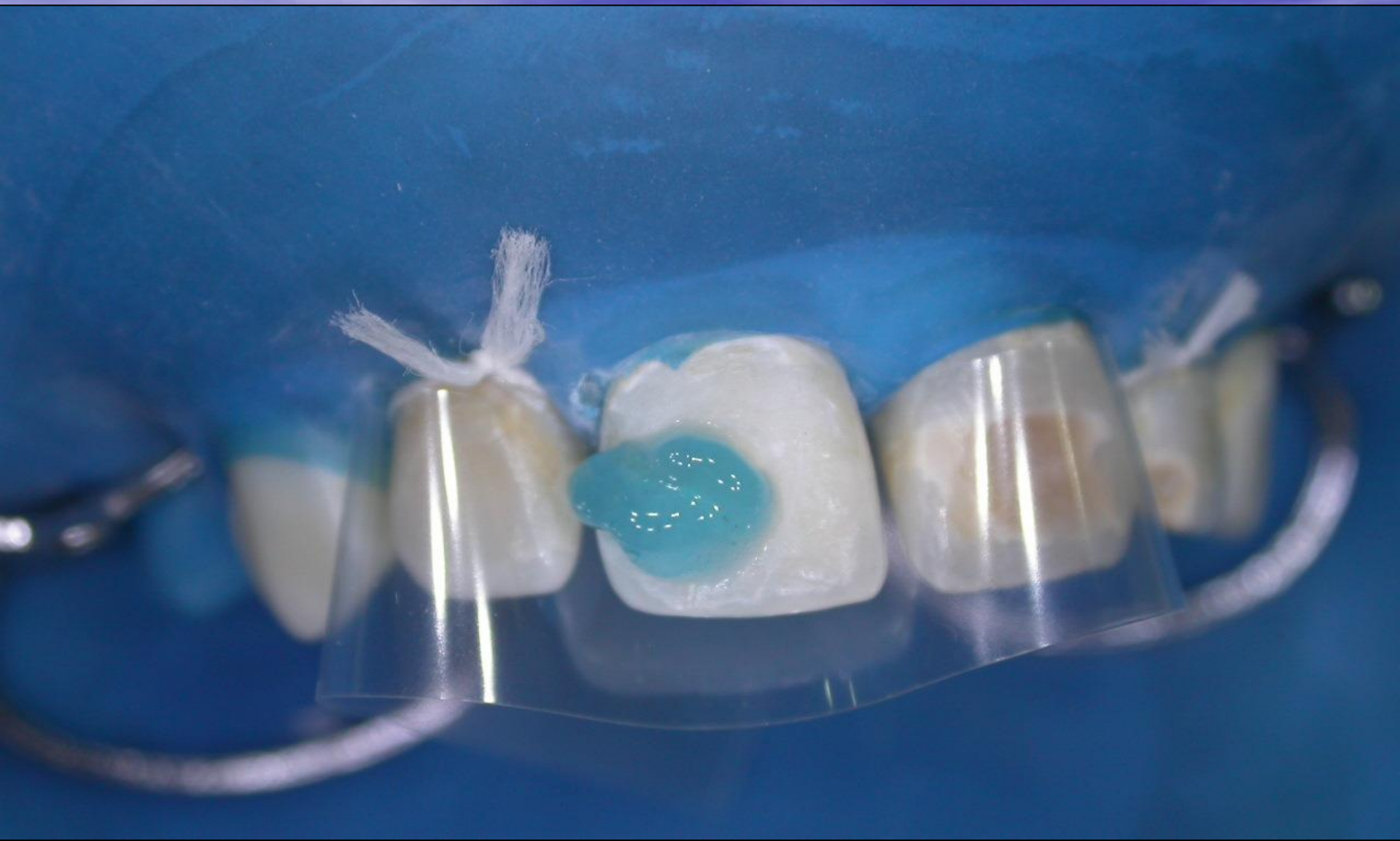AI SLACION



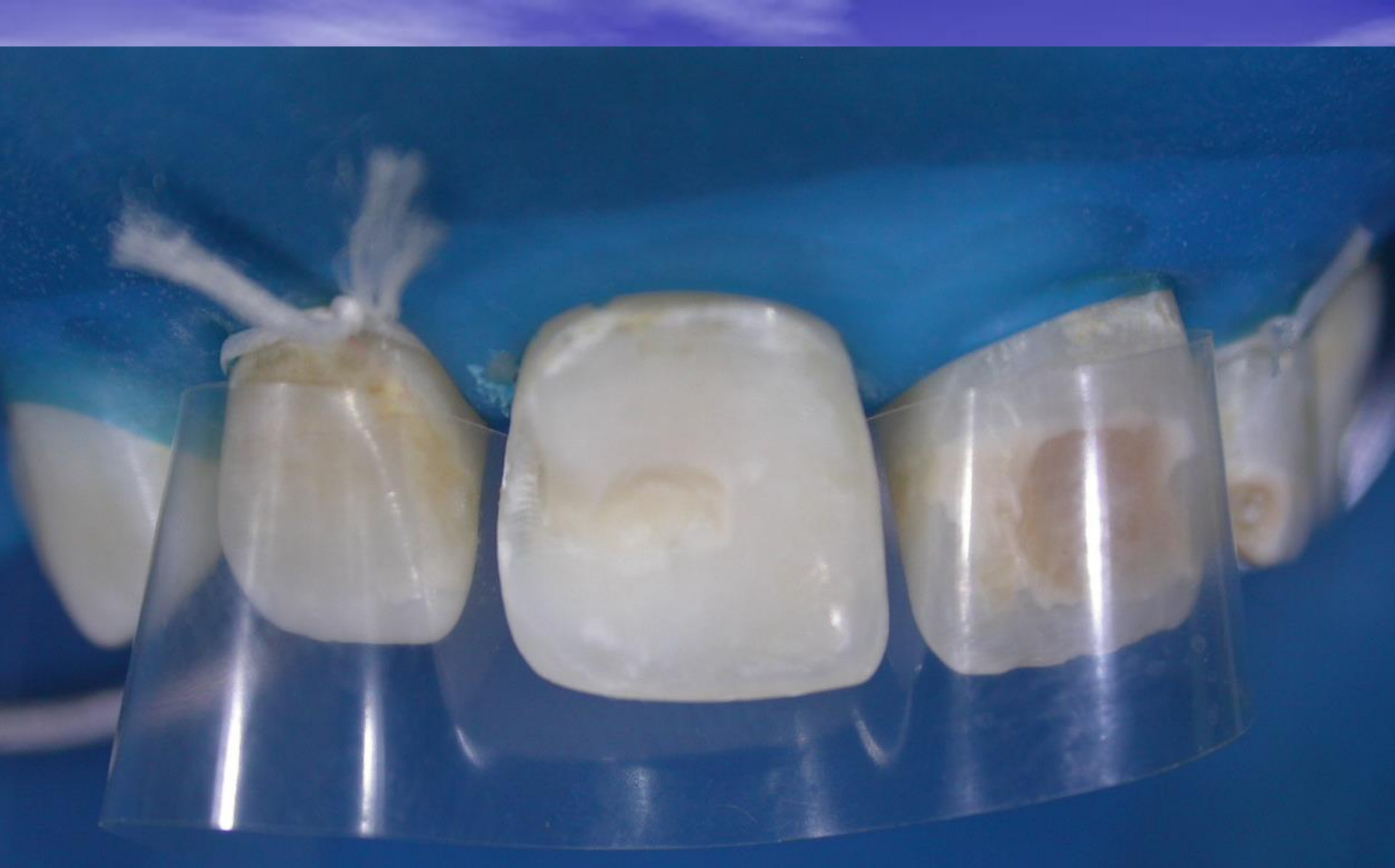APERTURA



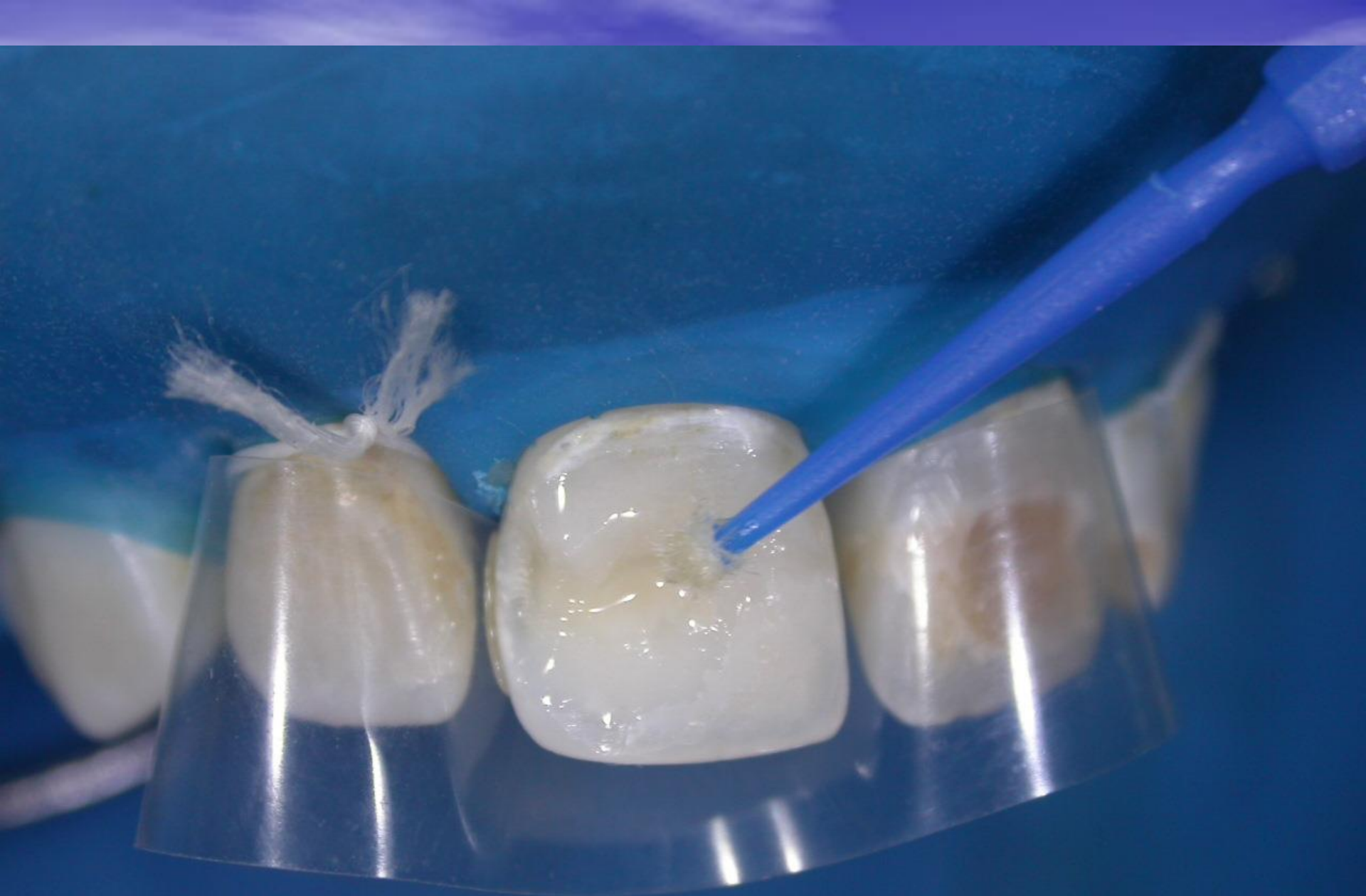TERMINACION



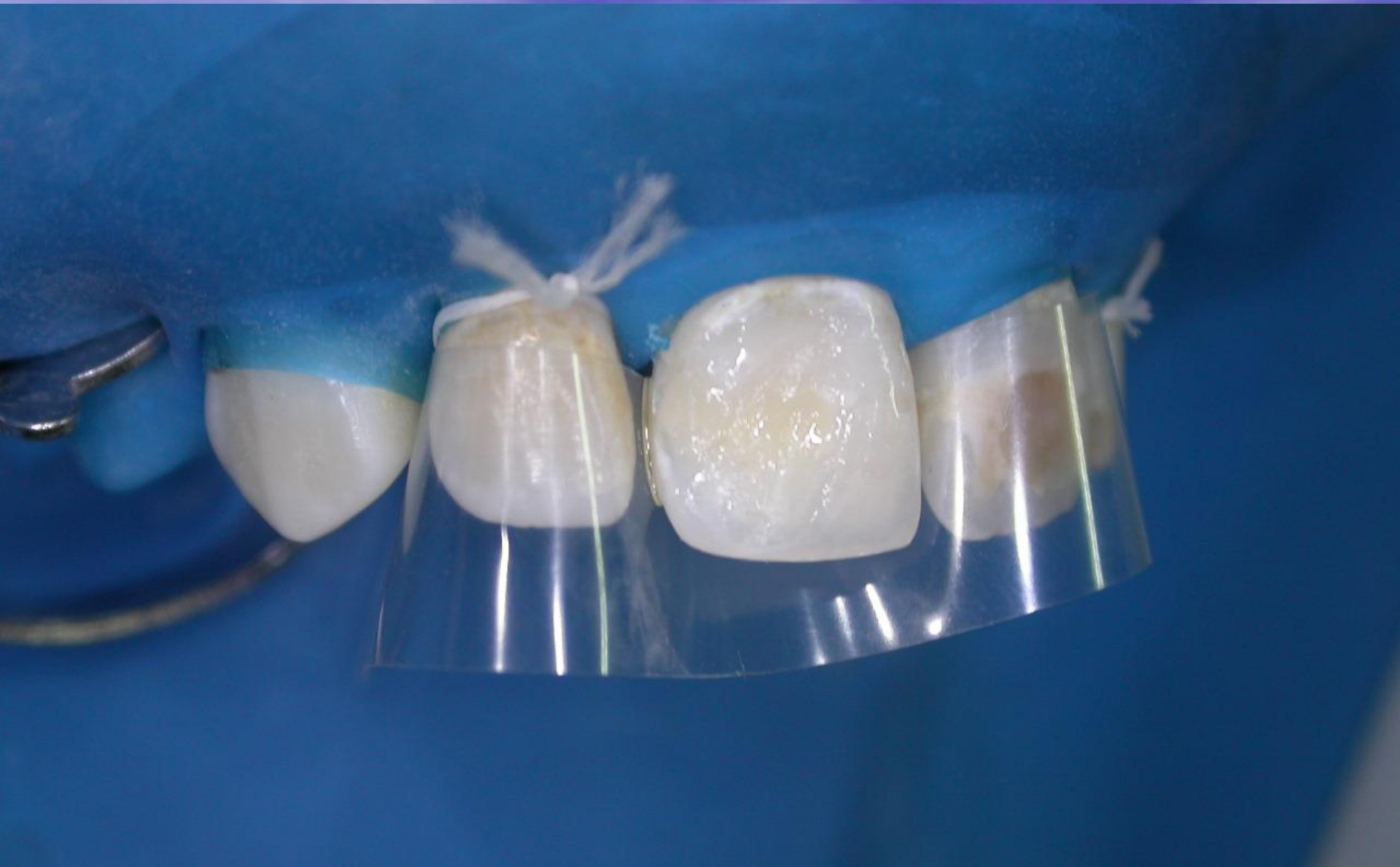COLOCACION DEL ACIDO GRABADOR



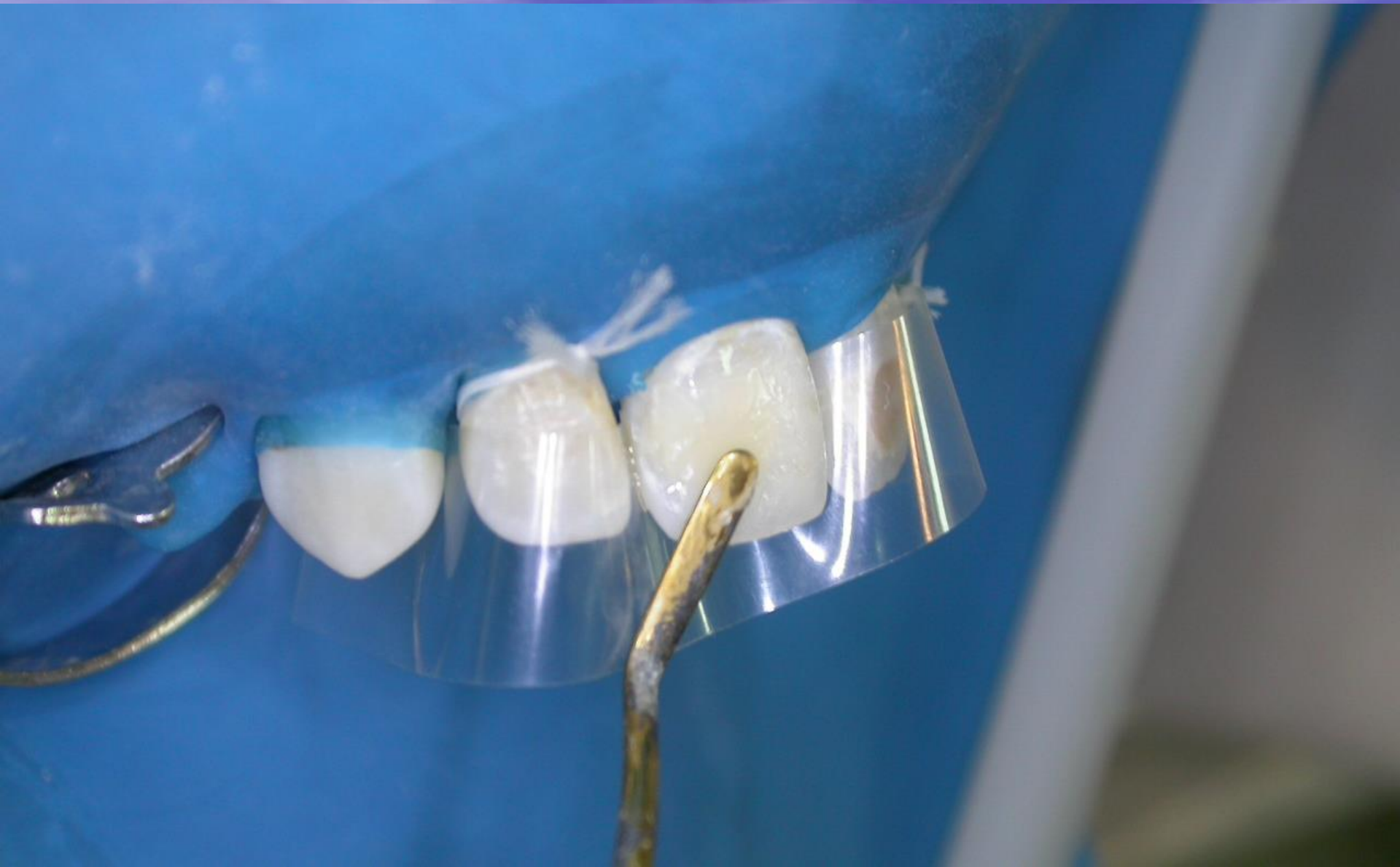DIENTE GRABADO



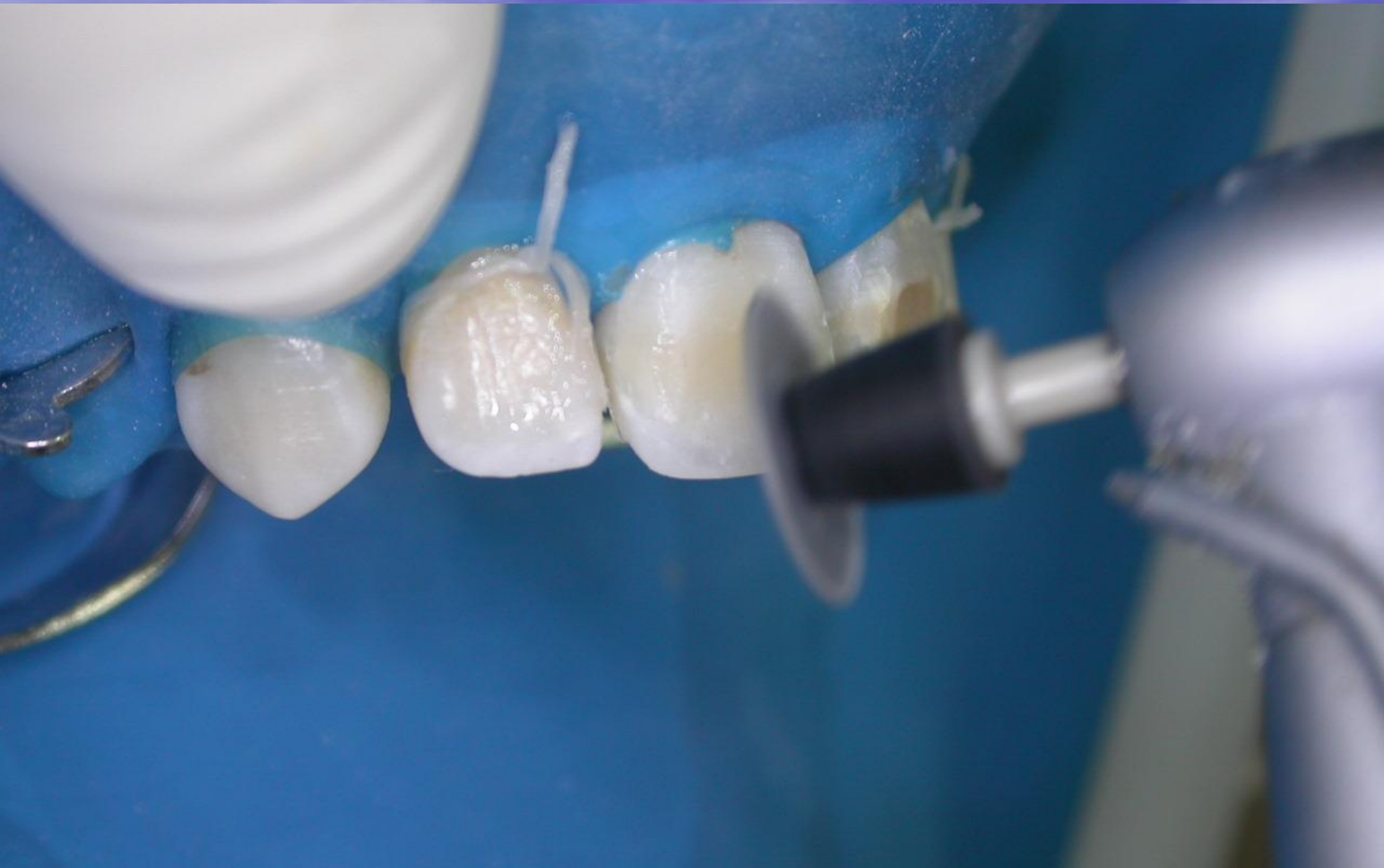APLICACIÓN DEL ADHESIVO



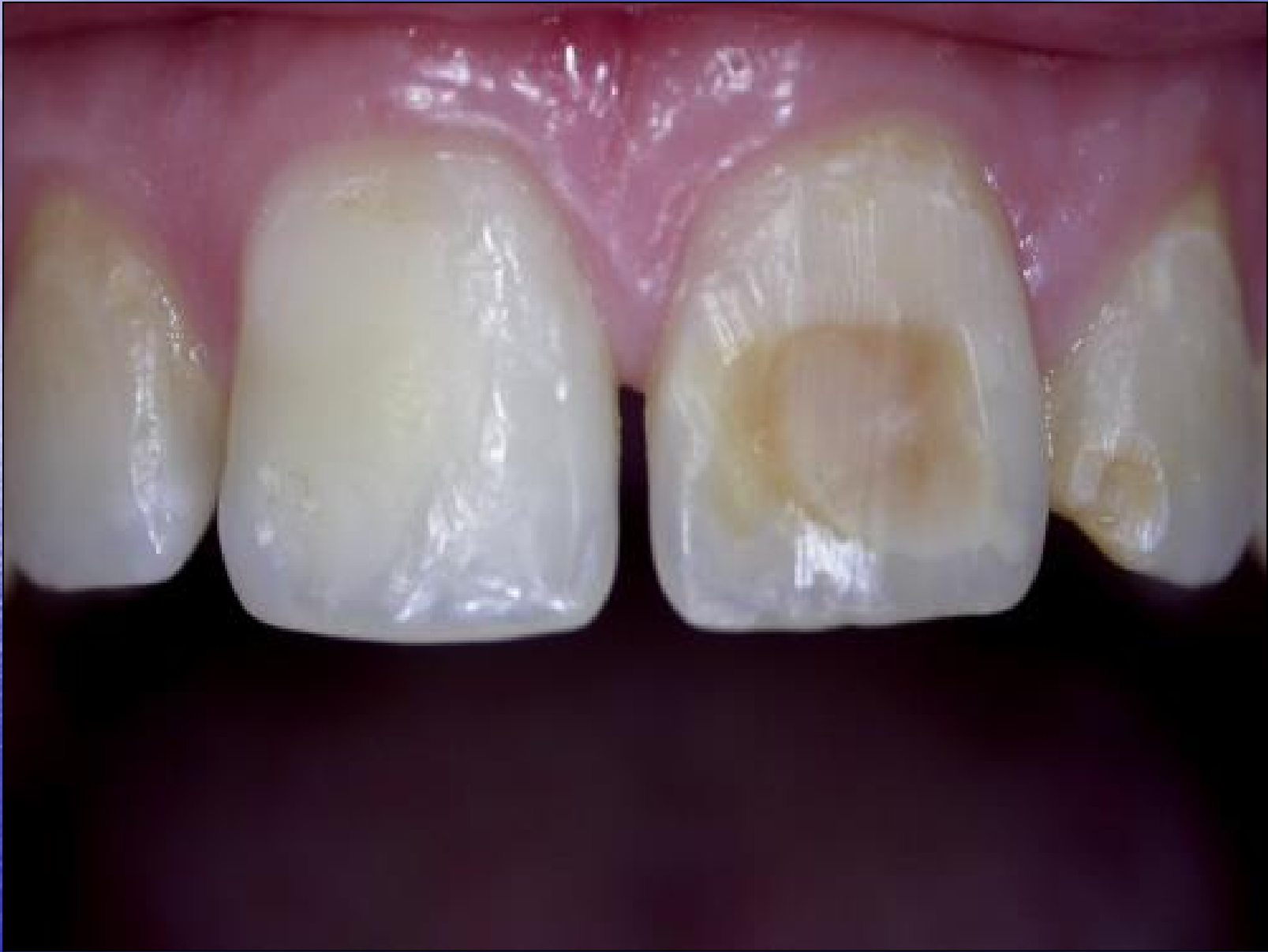APLICACIÓN DEL ADHESIVO

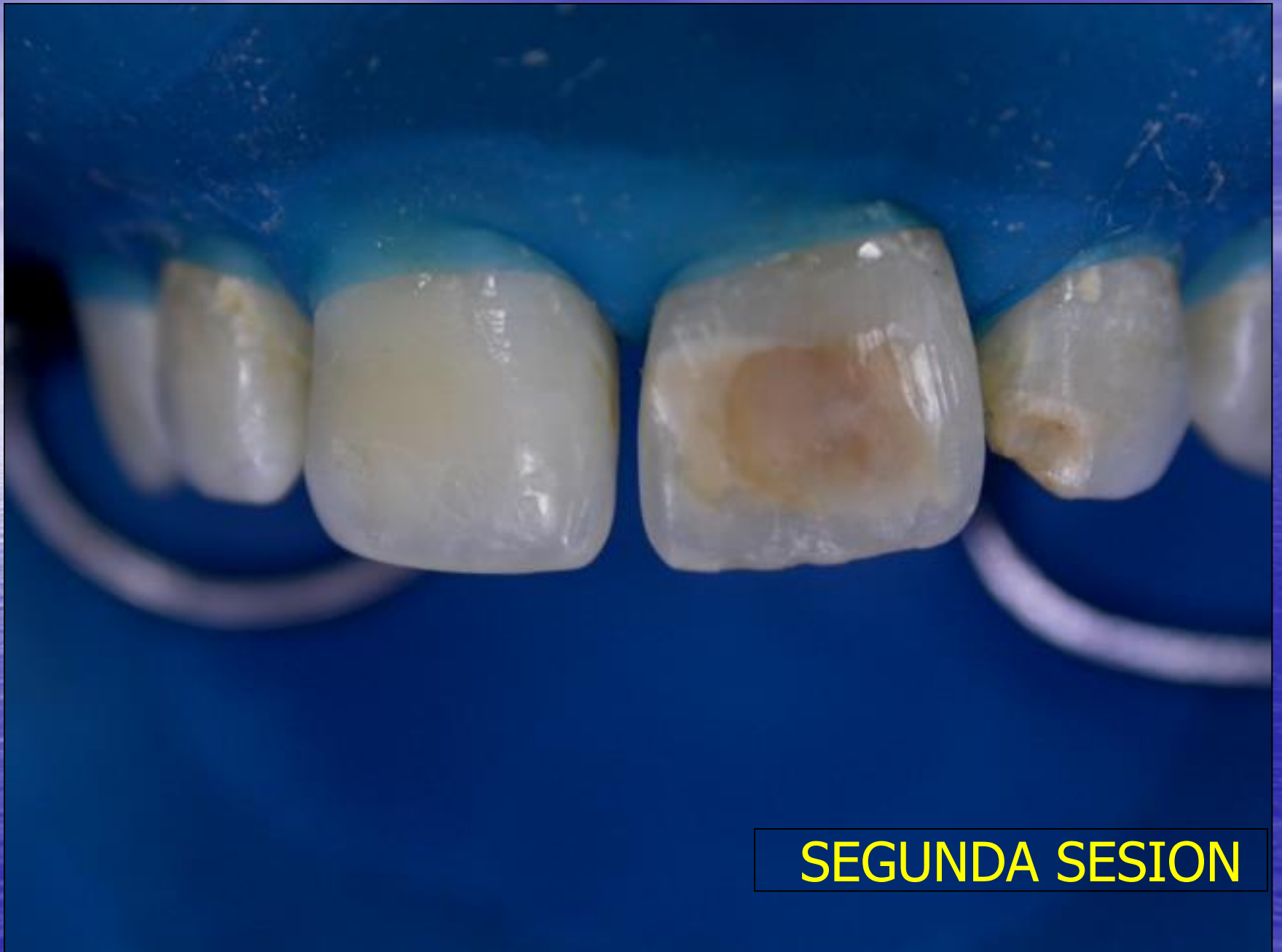

INSERCIÓN DEL MATERIAL

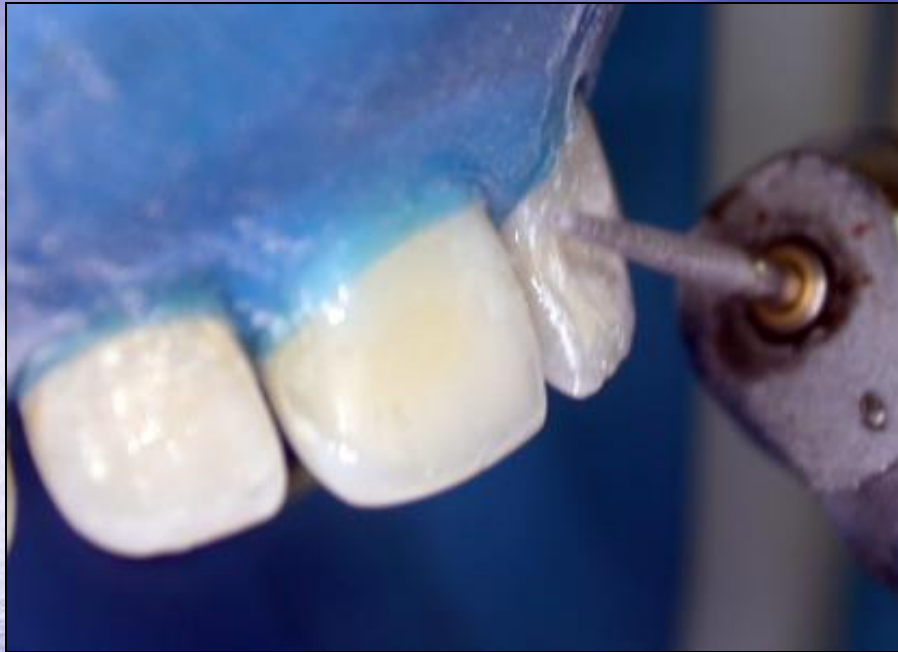

PULIDO



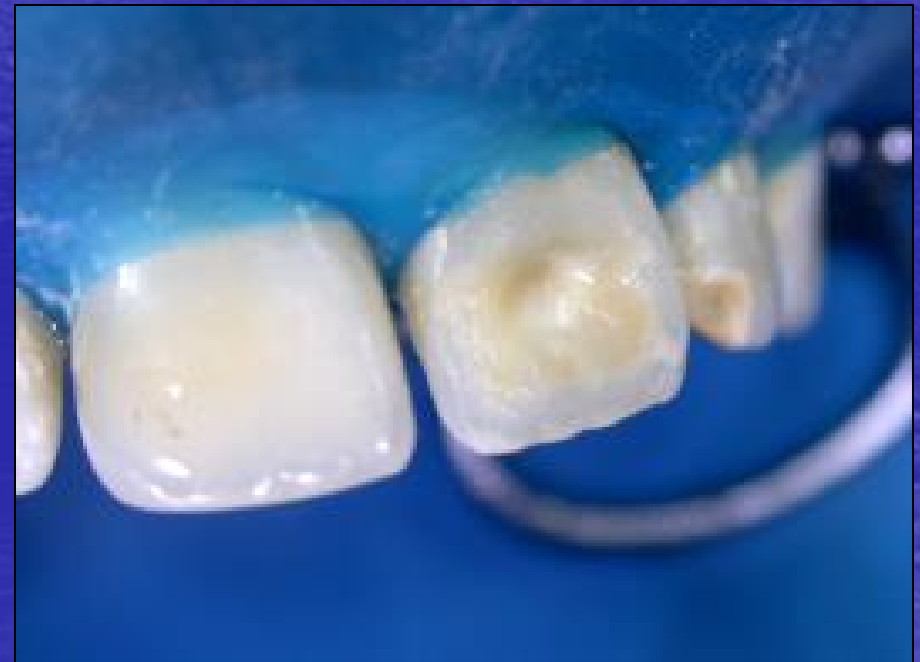

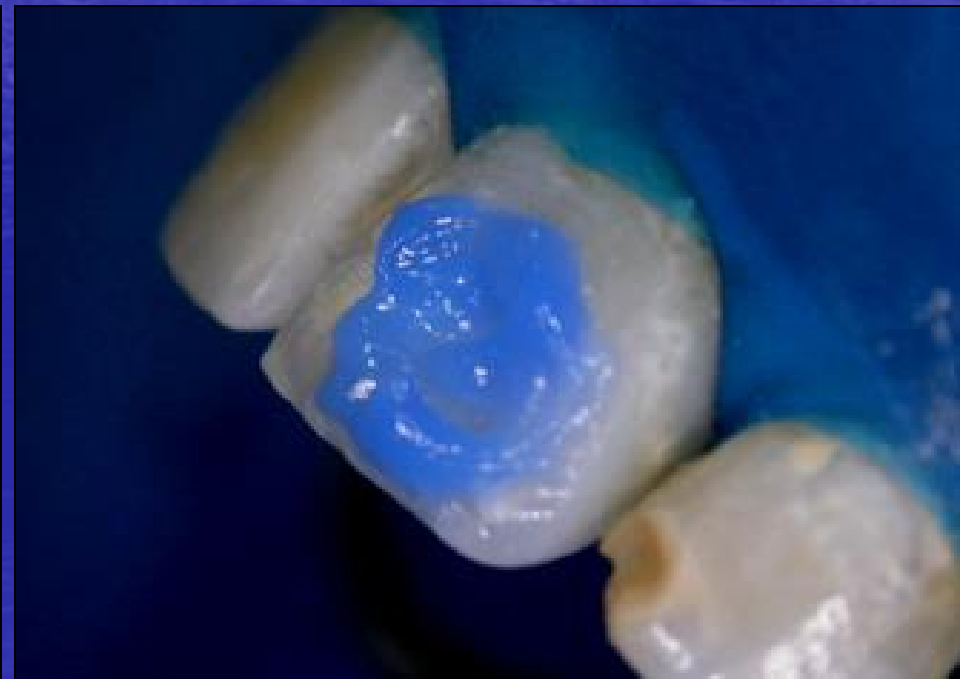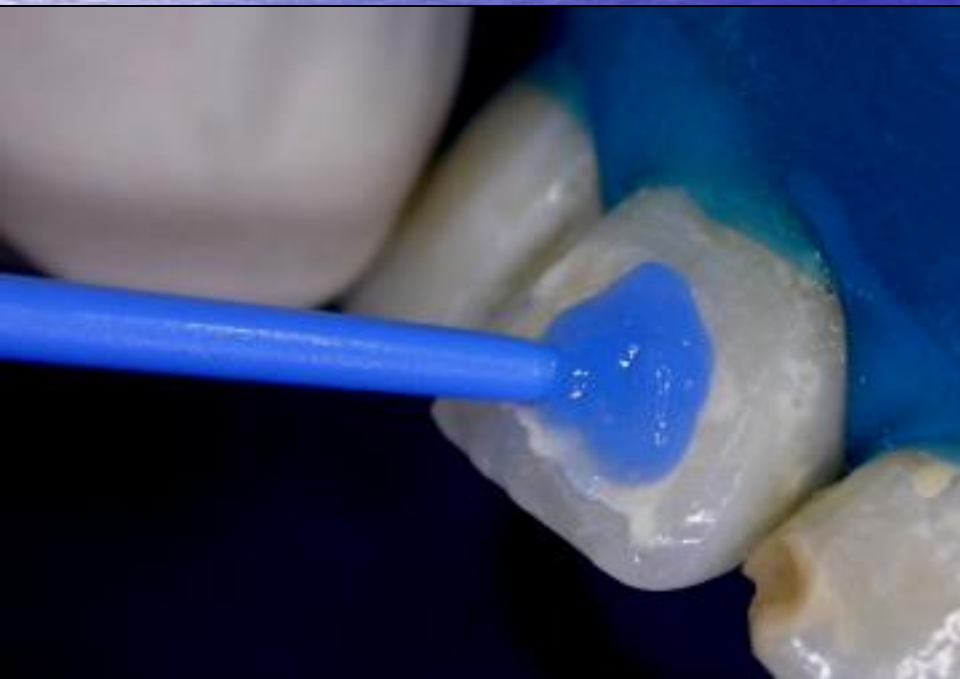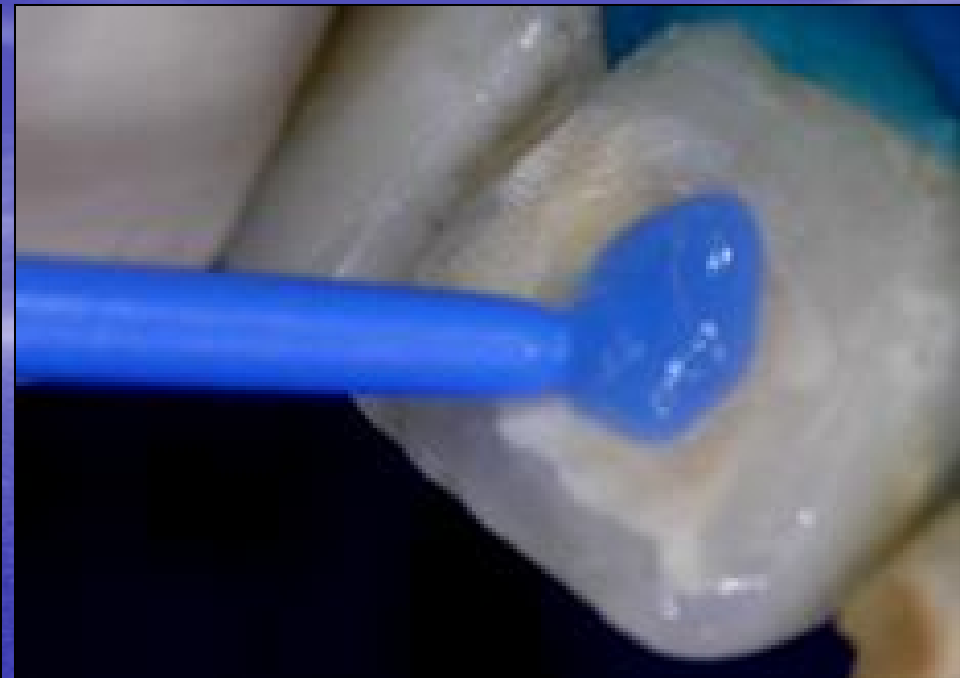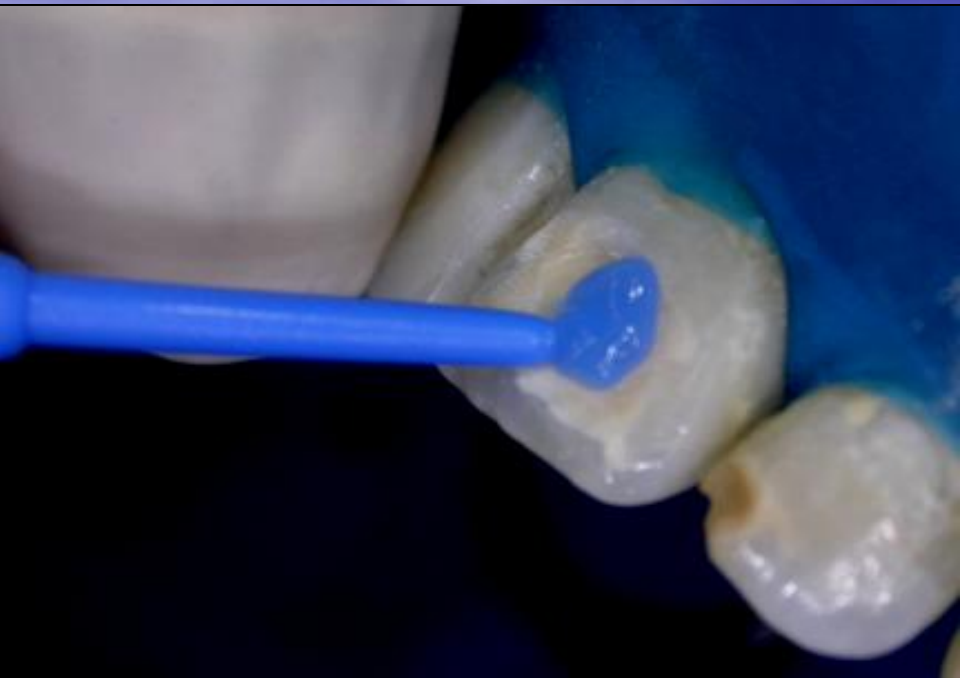SEGUNDA SESION

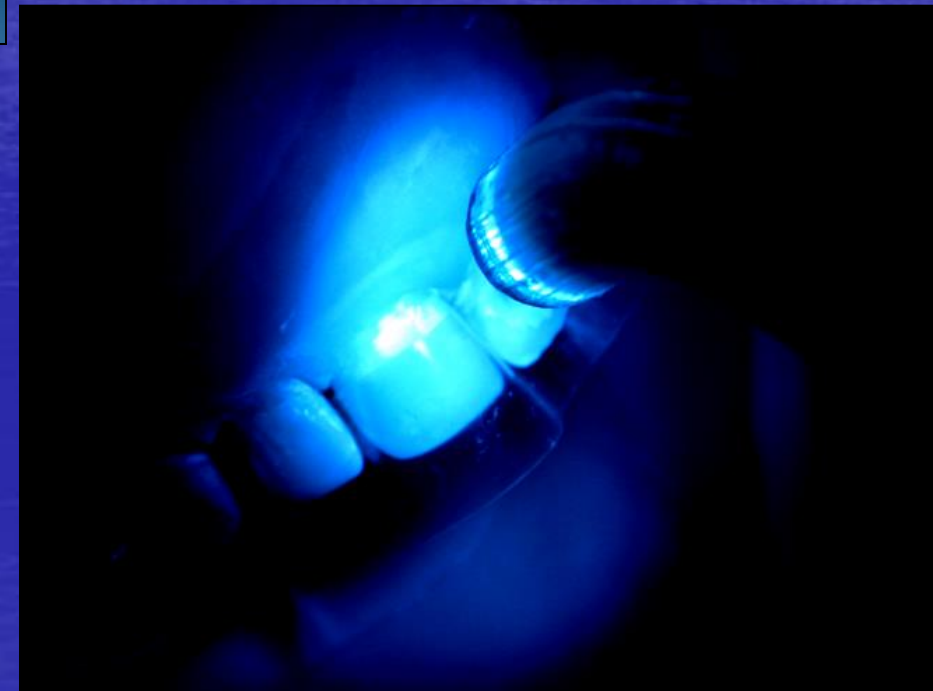
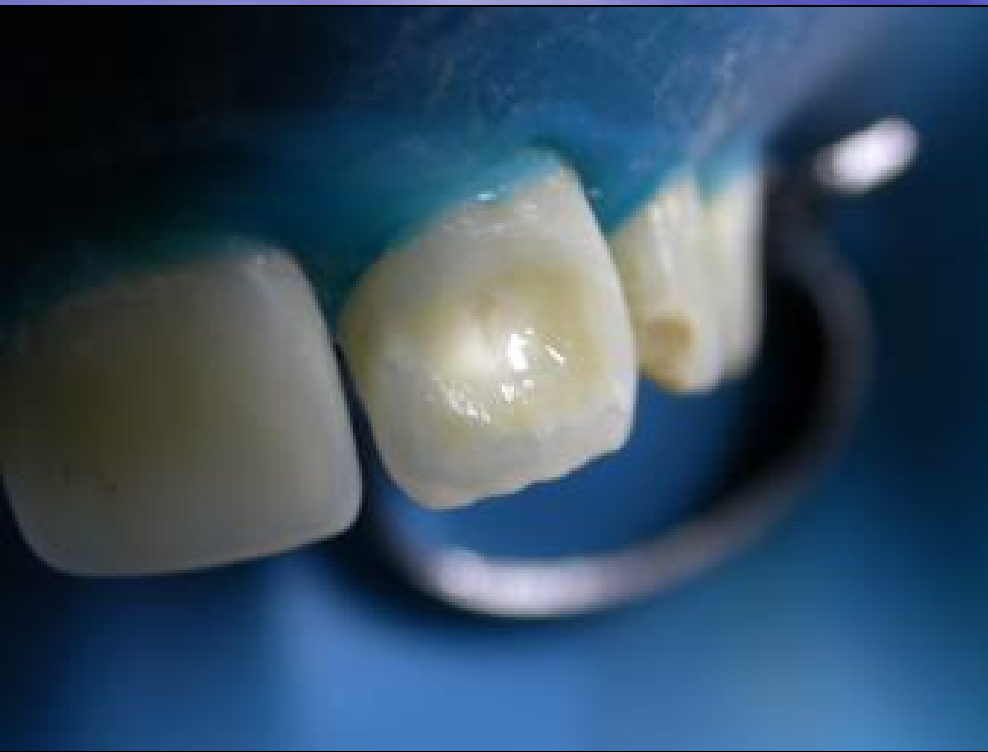
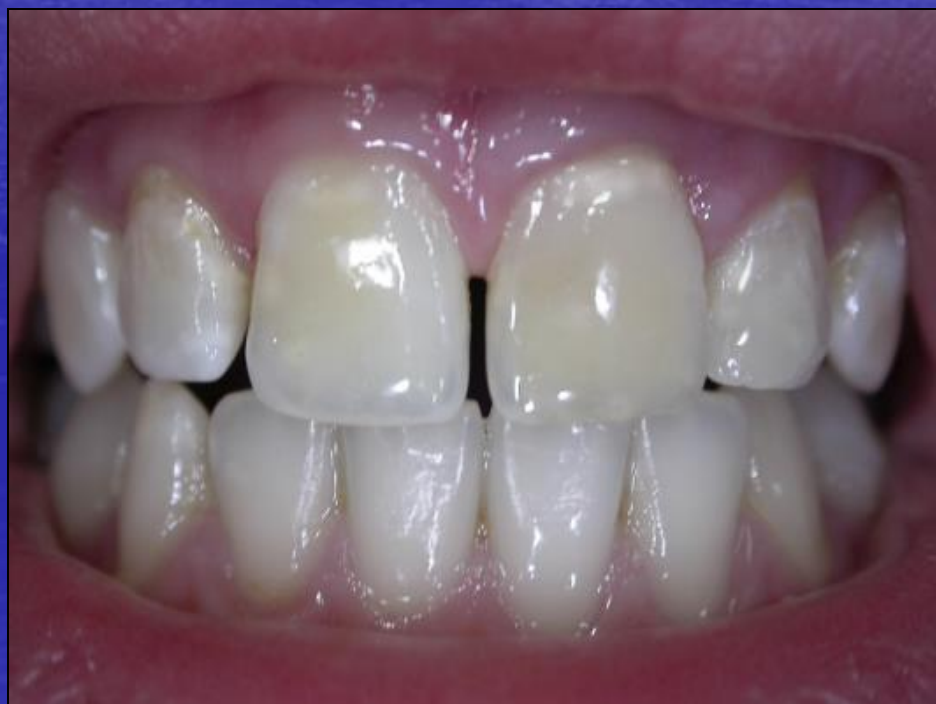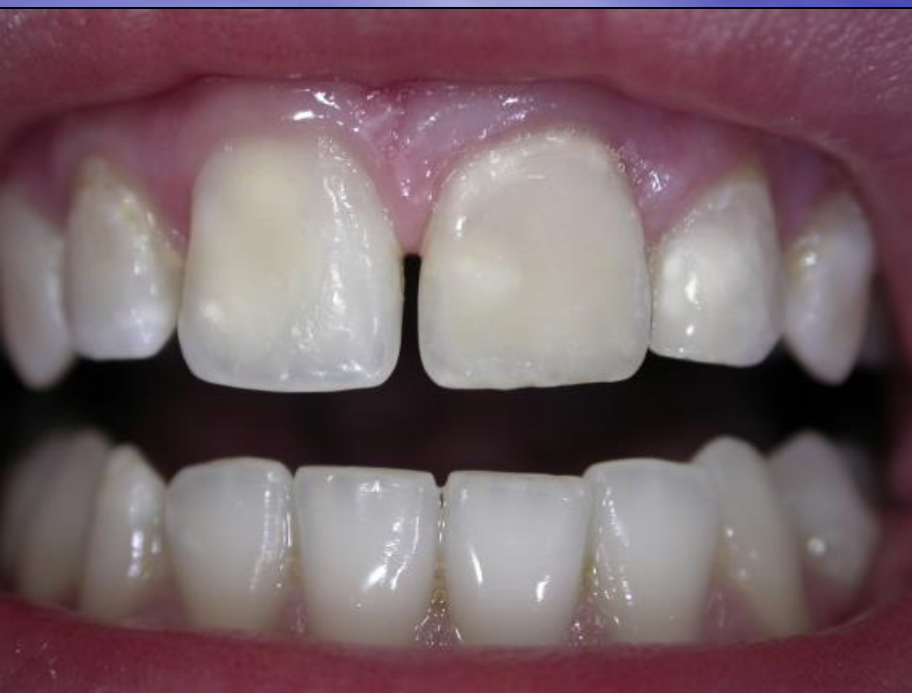SEGUNDA SESION

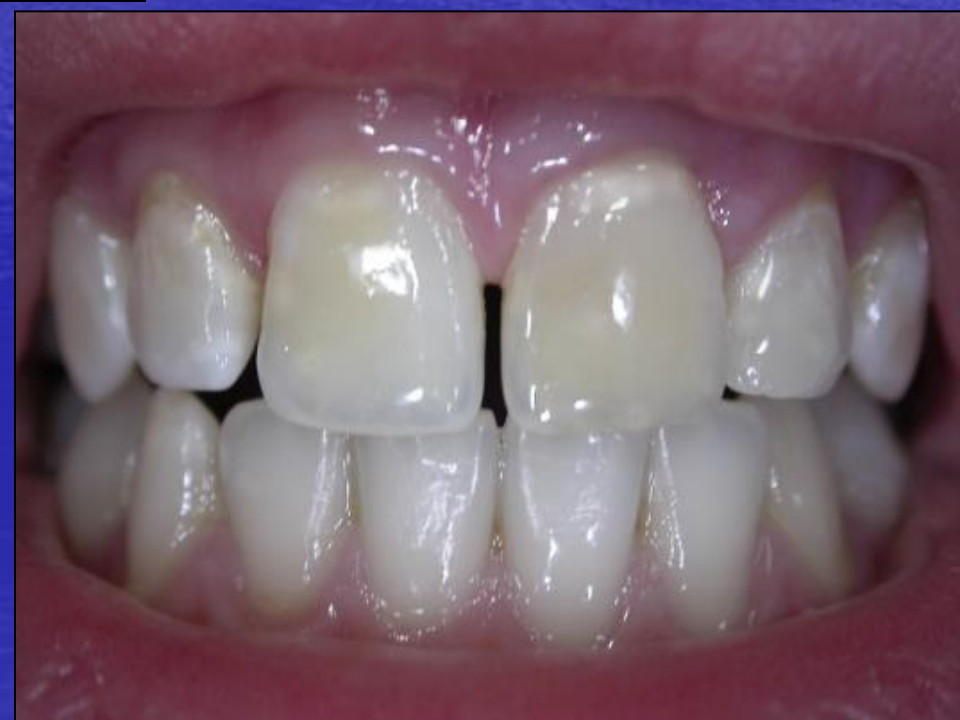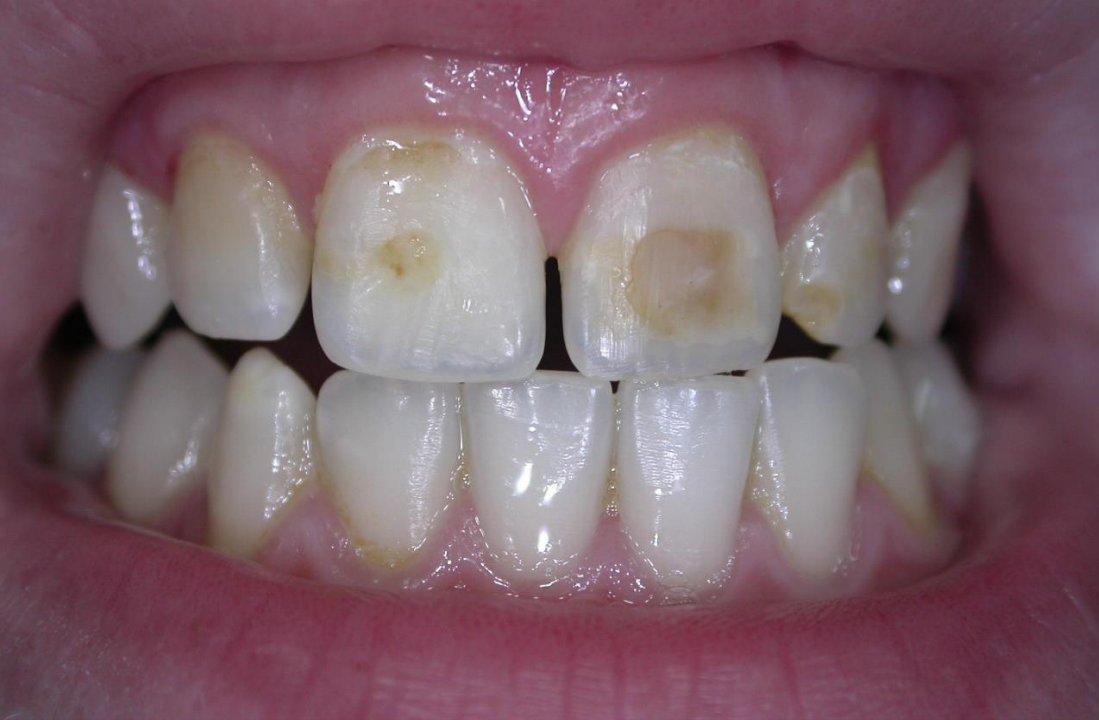SEGUNDA SESION

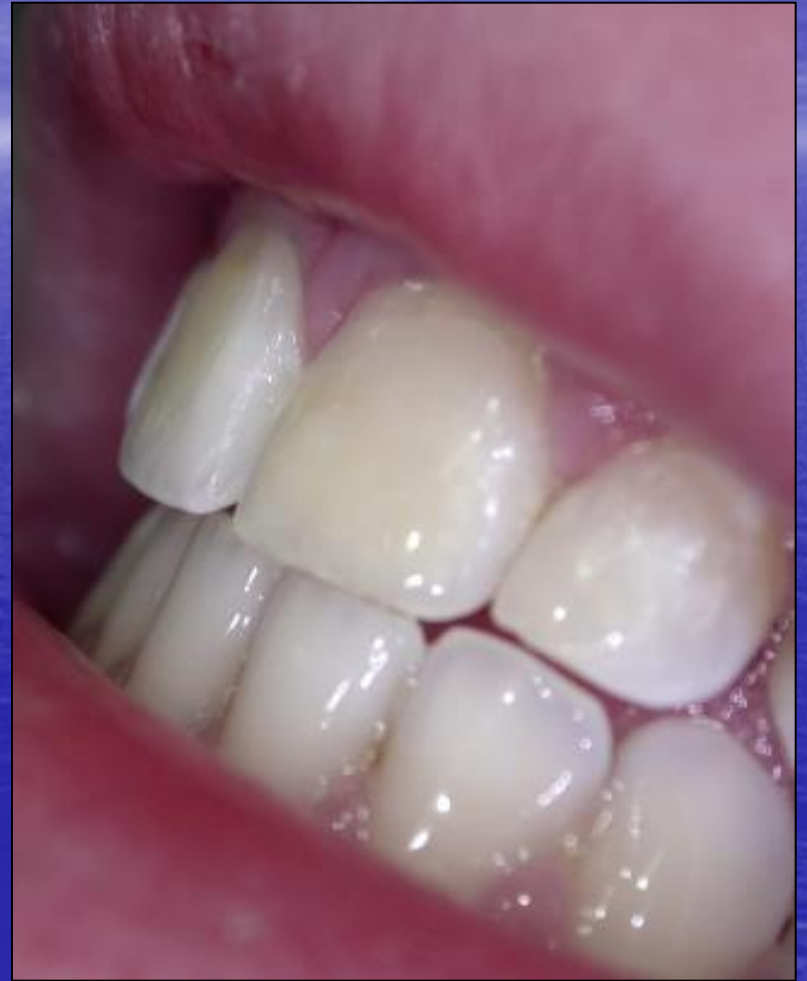
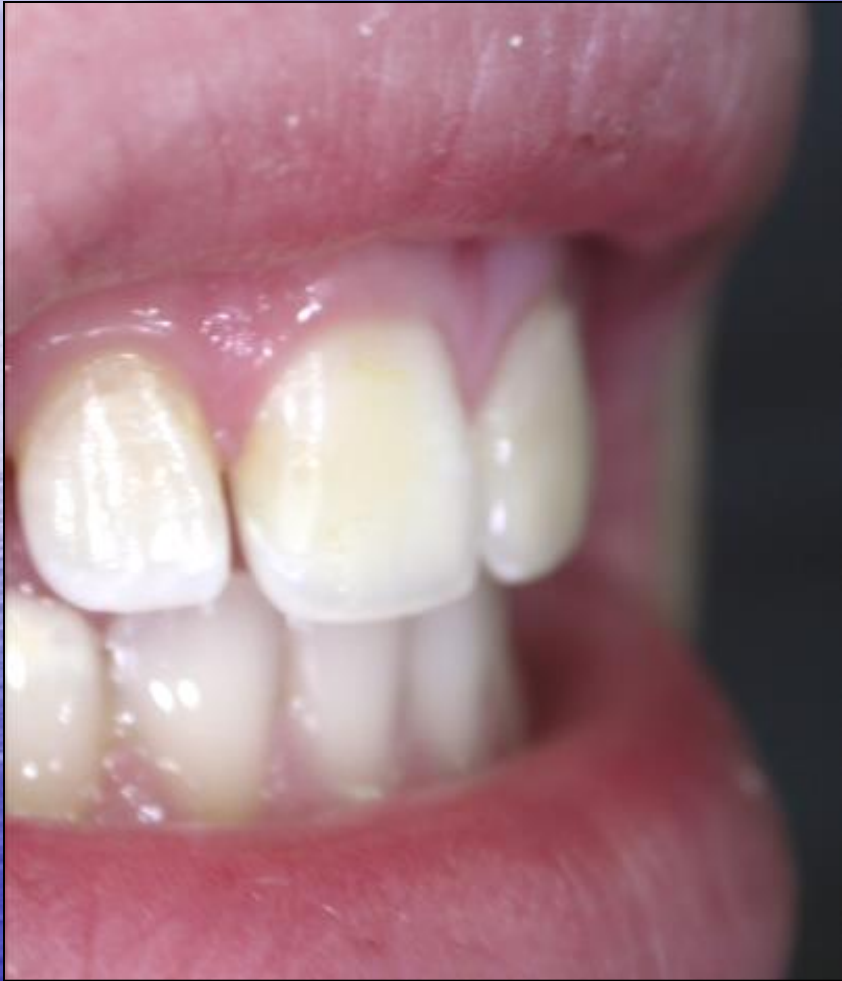












conclusiones