

Mitä Oura-sormus näki nukutuksessani?

Kärsin pitkään vasemman isovarpaan kivusta. Röntgenkuvassa näkyi pitkälle edennyt nivelrikko isovarpaan tyvinivelessä. Työterveyslääkäri lähetti minut luudutusleikkaukseen. Saavuttuani leikkausosastolle sain sairaalavaatteet.

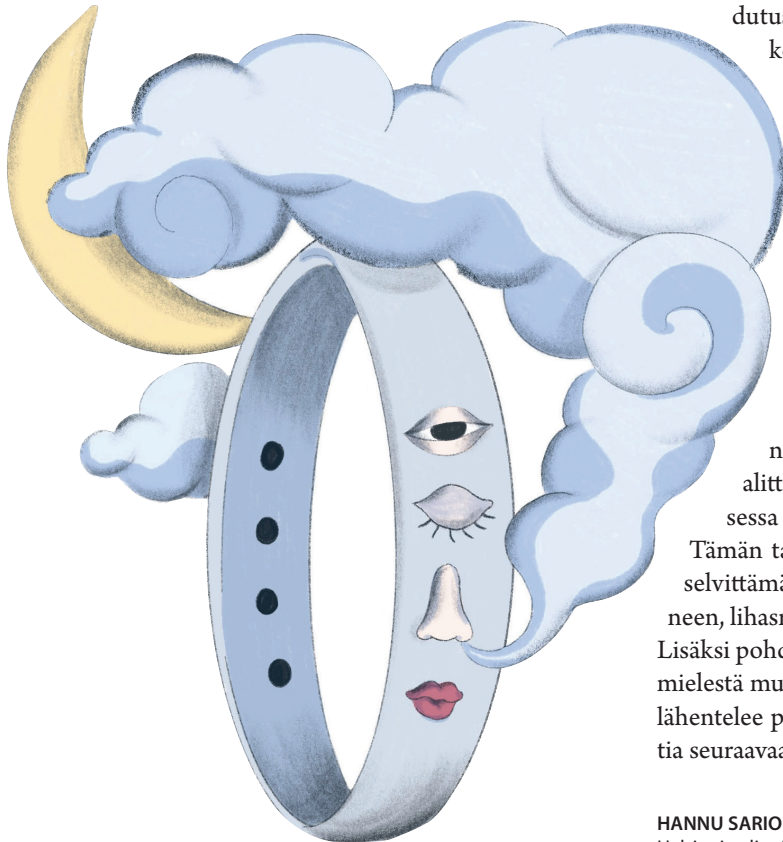
Ortopedi Anu Mykkänen tuli tervehtimään ja kyseli voinnistani. ”Ihan jees.” Samalla muistin, että olin saanut 65-vuotislahjaksi vaimoltani Oura-sormuksen, joka mittaa unen laatua monipuolisesti: nukahtamisaikaa, unen kestoa,

leposykettä, sykevälivaihtelua, hengitystä ynnä muuta. ”Olisiko mahdollista pitää Oura-sormus sormessa leikkauksen aikana? Olisi mielenkiintoista nähdä, millaista unta narkoosi on.” ”Eiköhän se käy”, Anu vastasi ja sanoi varmistavansa asian anestesia-[lääkäri](#)ltä. Suostumus tuli.

Pyörätuolilla leikkaussaliin, tippa käteen ja lääkettä sisään. Nukutus kesti vajaat kaksi tuntia. Anu listasi sen aikana saamani lääkkeet: propofolia, midatsolaamia, rokuroniumbromidia, lidokaiinia, efedriiniä ja deksametasonia (anestesia-aine, sedatiivi, lihasrelaksantti, puudutusaine, sympatomimeetti ja glukokortikoidi pahoinvoinnin estoon).

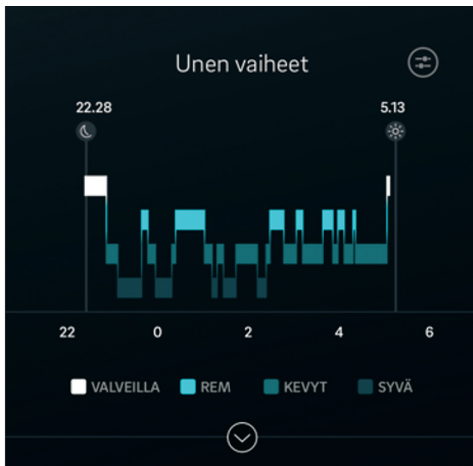
Herätys, silmät auki ja kännykkä käteen. Miltä näytti Oura-sormuksen keräämä tieto anestesian ajalta ([KUVA](#))?

Oura-sormus näyttää erottavan anestesian normaalista unesta. Anestesia muistuttaa laitteen mielestä kevyttä unta, ja siitä puuttuvat täydellisesti normaalin unen rytmit. Lisäksi syke käväisee lukemassa 40/min. Yönaikainen leposykkeeni ei ole koskaan alittanut lukemaa 50/min eli nukutuksessa olin aika lähellä karhun talviunta. Tämän tapauksen perusteella jää kuitenkin selvittämättä, onko havaittu ero nukutusaineen, lihasrelaksantin vai sedatiivin seurausta? Lisäksi pohdituttaa, miksi anestesia sormuksen mielestä muistuttaa kevyttä unta, kun taas syke lähentelee pohjalukemia. Näitä kannattaa pohdita seuraavaa joulunumeroa odotellessa. ■

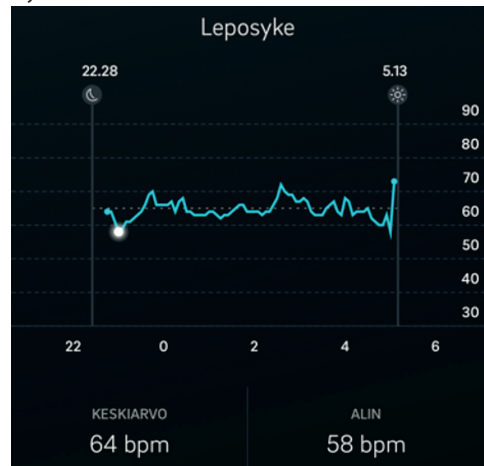


HANNU SARIOLA, professori, yllääkäri
Helsingin yliopisto ja HUSLAB

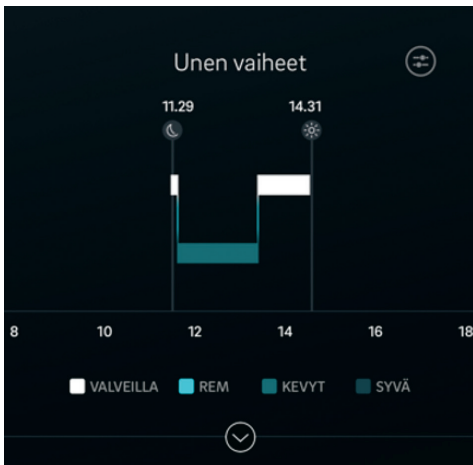A. Unen vaiheet



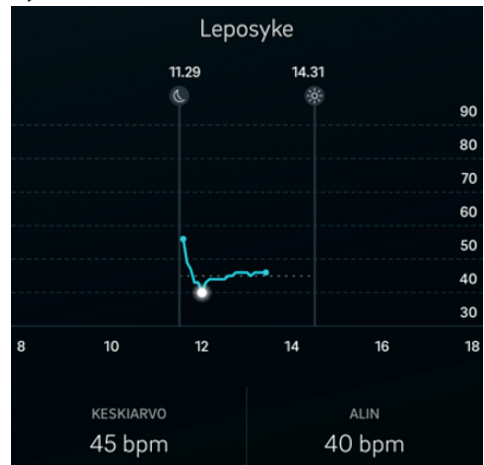
Syke



B. Nukutuksen vaiheet



Syke



KUVA. A. Esimerkki normaalista yöunesta. Valkoinen väri on valveilla oloa. Vaaleansininen on vilkeunta (REM-uni), keskisininen kevyttä unta ja tummansininen syvää unta. Vieressä on saman yön leposyke, joka vaihtelee lukeman 60/min molemmin puolin. **B.** Anestesian aikana unen vaiheet puuttuvat ja leposyke on pienimmillään 40/min.

Hannu Sariola rupesi lehtimieheksi, halusi geneetikoksi, mutta myöhästyi kokeesta. Pääsi vahingossa lääkkiseen, rupesi patologiksi ja ajautui lehtimieheksi. Tämähän näyttää elämäнкаarelta.