



UvA-DARE (Digital Academic Repository)

Effectieve verwijdering van bepaalde huidpigmentvlekken (lentigines) met de "q-switched ruby laser"

Njoo, M.D.; Westerhof, W.

Publication date
1997

Published in
Nederlands Tijdschrift voor Geneeskunde

[Link to publication](#)

Citation for published version (APA):

Njoo, M. D., & Westerhof, W. (1997). Effectieve verwijdering van bepaalde huidpigmentvlekken (lentigines) met de "q-switched ruby laser". *Nederlands Tijdschrift voor Geneeskunde*, 141, 327-330.

General rights

It is not permitted to download or to forward/distribute the text or part of it without the consent of the author(s) and/or copyright holder(s), other than for strictly personal, individual use, unless the work is under an open content license (like Creative Commons).

Disclaimer/Complaints regulations

If you believe that digital publication of certain material infringes any of your rights or (privacy) interests, please let the Library know, stating your reasons. In case of a legitimate complaint, the Library will make the material inaccessible and/or remove it from the website. Please Ask the Library: <https://uba.uva.nl/en/contact>, or a letter to: Library of the University of Amsterdam, Secretariat, Singel 425, 1012 WP Amsterdam, The Netherlands. You will be contacted as soon as possible.

- ² Foix C, Alajouanine T. La myélite nécrotique subaiguë. Rev Neurol (Paris) 1926;46:1-42.
- ³ Criscuolo GR, Oldfield EH, Doppman JL. Reversible acute and subacute myelopathy in patients with dural arteriovenous fistulas. Foix-Alajouanine syndrome reconsidered. J Neurosurg 1989;70:354-9.
- ⁴ Rosenblum B, Oldfield EH, Doppman JL, Di Chiro G. Spinal arteriovenous malformations: a comparison of dural arteriovenous fistulas and intradural AVM's in 81 patients. J Neurosurg 1987;67:795-802.
- ⁵ Benhaïem N, Poirier J, Hurth M. Arteriovenous fistulae of the meninges draining into the spinal veins. A histological study of 28 cases. Acta Neuropathol (Berl) 1983;62:103-11.
- ⁶ McCutcheon IE, Doppman JL, Oldfield EH. Microvascular anatomy of dural arteriovenous abnormalities of the spine: a microangiographic study. J Neurosurg 1996;84:215-20.

- ⁷ Hurst RW, Kenyon LC, Lavi E, Raps EC, Marcotte P. Spinal dural arteriovenous fistula. Neurology 1995;45:1309-13.
- ⁸ Terwey B, Becker H, Thron AK, Vahldiek G. Gadolinium-DTPA enhanced MR imaging of spinal dural arteriovenous fistulas. J Comput Assist Tomogr 1989;13:30-7.
- ⁹ Afshar JK, Doppman JL, Oldfield EH. Surgical interruption of intradural draining vein as curative treatment of spinal dural arteriovenous fistulas. J Neurosurg 1995;82:196-200.
- ¹⁰ Beaujeux RL, Reizine DC, Casasco A, Aymard A, Rufenacht D, Khayata MH, et al. Endovascular treatment of vertebral arteriovenous fistula. Radiology 1992;183:361-7.
- ¹¹ Canta LR, Rooij WJJ van, Sluzewski M. De spinale durale arterio-veneuze fistel: een behandelbare oorzaak van krachtverlies in de benen. Ned Tijdschr Geneesk 1995;139:2655-8.

Aanvaard op 3 januari 1997

Oorspronkelijke stukken

Effectieve verwijdering van bepaalde huidpigmentvlekken (lentigines) met de 'Q-switched ruby laser'

M.D.NJOO EN W.WESTERHOF

Lentigines (enkelvoud: lentigo) zijn miliaire tot lenticulaire, homogeen donkerbruin gekleurde maculae, geïsoleerd of verspreid op de huid, de mucocutane overgangen en de conjunctivae. Lentigines zijn klinisch soms moeilijk te onderscheiden van efeliden ('zomersproeten') en van melanocytair naevi ('bruine moedervlekjes'). Bij efeliden is de hoeveelheid pigmentcellen niet toegenomen; de pigmentcellen zijn hier actiever dan normaal en bevatten meer rijpere melasomen (pigmentkorrels). Een melanocytair naevus bestaat uit een plaatselijke ophoping van pigmentvormende cellen die zowel in de opperhuid als in de lederhuid gelokaliseerd kunnen zijn. De hyperpigmentatie bij een lentigo wordt veroorzaakt door een toename van het aantal actieve melanocyten in de basale laag. Behalve deze melanocytair hyperplasie is bij histologisch onderzoek ook een irregulaire kegelvormige verlenging van reteliësten waarneembaar.¹

Lentigines kunnen leiden tot cosmetische en psychosociale bezwaren vanwege de kleur, de grootte, het aantal en de lokalisatie. De meest toegepaste behandelmethoden om de ongewenste pigmentaties te verwijderen zijn onder andere topicale applicatie van bleekmiddelen die hydrochinon bevatten, chemische 'peelings', cryotherapie, microchirurgie en dermabrasie.^{2,3} Deze methoden zijn niet altijd effectief en gaan regelmatig samen met bijwerkingen zoals littekenvorming en (soms blijvende) hyper-, hypo- en depigmentaties. Bovendien treden er vaak recidieven op. Een effectiever en selectiever behandelmethodes is dus gewenst.

SAMENVATTING

Doel. De resultaten bepalen van behandeling van lentigines met de zogenaamde 'Q-switched ruby laser' (QSRL).

Opzet. Descriptief.

Plaats. Nederlands Instituut voor Pigmentstoornissen, Amsterdam.

Methodes. Bij 15 patiënten (9 vrouwen en 6 mannen) werd QSRL-behandeling verricht van lentigines solares (10 patiënten), labiale lentigines (2), segmentale lentigines (2) en lentigo simplex (1). De lichtenergie varieerde van 3 tot 10 J/cm².

Resultaten. Bij 11/15 patiënten was 1 behandelsessie voldoende om de afwijking volledig te laten verdwijnen. Acute bijwerkingen waren gering en voorbijgaand. Zes maanden na de behandeling werd bij geen van de patiënten recidief of littekenvorming gezien. Hypo- of depigmentaties werden niet waargenomen.

Conclusie. Bij de beschreven patiënten is QSRL een succesvolle therapie voor lentigines. Voor deze afwijkingen is QSRL te verkiezen boven conventionele therapievormen, zoals cryotherapie, chemische peeling en abrasie.

Goldman et al. introduceerden in 1963 lasertherapie in de dermatologie. Bij gebruik van een 'ruby laser' (golflengte: 694 nm) werd selectieve schade aan melanine waargenomen.^{4,5} Melanine vormt immers bij de golflengte van 694 nm de belangrijkste absorberende chromofor.^{6,7} Voor een juiste interactie tussen het uitgezonden laserlicht en de huid zijn behalve de golflengte 2 andere variabelen van belang, te weten: de pulsduur (dat is de tijdsduur gedurende welke het doelweefsel blootgesteld is aan 1 laserpuls) en de thermale-relaxatieduur (dat is de tijdsduur die het doelweefsel nodig heeft om 50% van de opgenomen en de opgewekte warmte weer kwijt te raken, zonder deze warmte te geleiden naar het omringend weefsel; de warmte wordt opgenomen in de melanoso-

Academisch Medisch Centrum, Nederlands Instituut voor Pigmentstoornissen, Meibergdreef 35, 1105 AZ Amsterdam.
M.D.Njoo, assistent-geneeskundige; dr.W.Westerhof, dermatoloog.
Correspondentie-adres: dr.W.Westerhof.

men, waarna deze te gronde gaan). Volgens de theorie van de selectieve fothermolysen kan er na absorptie van het laserlicht, selectieve thermale schade aan de melanosomen (dat zijn de pigmentkorrels) worden toegebracht, wanneer een kortdurende energiepuls dan de thermale-relaxatieduur van de melanosomen wordt gegeven.⁸ Melanosomen hebben een relatief korte thermale-relaxatieduur van 50 tot 100 ns (vergelijk bloedvaten; 150-1300 µs). De nieuwste modellen 'Q-switched' ruby lasers (QSRL) produceren bundels met een ultrakorte pulsduur van 25-50 ns.⁹ Overige structuren in de huid kunnen hierbij intact blijven, waardoor littekenvorming beter wordt voorkomen. Deze selectieve schade aan melanine en melaninehoudende cellen toegebracht door de QSRL is meermalen in diverse dierexperimentele en klinische onderzoeken bevestigd.¹⁰⁻¹²

De QSRL wordt wereldwijd toegepast voor de verwijdering van amateurtatoeages en professionele tatoeages,¹³ en van een aantal benigne gepigmenteerde huidafwijkingen.^{2,9} Voor de meeste pigmentstoornissen die voor een behandeling met de QSRL in aanmerking komen, worden echter wisselende resultaten gemeld.

Recentelijk hebben wij verschillende goedaardige hypermelanosen behandeld met de QSRL. Het is gebleken dat de gunstigste en consistentste resultaten behaald werden bij de behandeling van lentiginen. In dit artikel bespreken wij 15 patiënten die succesvol en zonder bijwerkingen met de QSRL werden behandeld voor lentiginen gelokaliseerd op verscheidene plaatsen van het lichaam.

PATIËNTEN EN METHODEN

Er werd gebruikgemaakt van een Q-switched ruby laser (Lambda, Hertfordshire, Engeland) die gepulseerde laserstralen uitzendt met een golflengte van 694 nm, een

pulsduur van 25-28 ns en in een frequentie van 1-1,2 Hz. De laser is in staat energiesterkten te leveren tussen de 0 en 10 J/cm². De laser zendt gepulseerd een stralbundel uit met een diameter van 5 mm.

Patiënten. Gedurende een periode van 11 maanden werden 15 opeenvolgende patiënten (9 vrouwen en 6 mannen) met lentiginen gelokaliseerd op verschillende plaatsen van het lichaam behandeld (tabel 1). De leeftijden varieerden van 9 tot 72 jaar. De etnische achtergronden waren als volgt: 12 blank, 2 Aziatisch en 1 mediterranean. Enkele patiënten vertelden tevens in het verleden zonder succes met cryotherapie, bleekcrèmes en (of) chemische peelings te zijn behandeld. Eén patiënt (C) had een gehyperpigmenteerd litteken rechts in de hals ten gevolge van een diepe chemische peeling van een lentigo solaris.

Behandeling. Alle patiënten werden gefotografeerd voor en na iedere laserbehandeling en 6 maanden na de laatste behandeling. Anesthesie was niet noodzakelijk behalve bij patiënt B met een lentigo solaris op de linker wang, die de proefbehandeling als zeer pijnlijk had ervaren. Bij haar werd infiltratieanesthesie met 1% lidocaïne en epinefrine toegepast. De afwijkingen werden behandeld met optimale sterkten die varieerden van 3,0 tot 10 J/cm²; als 'optimale' sterkte werd de sterkte aangehouden die een onmiddellijk en duidelijk wit worden van de huid na lasertherapie te zien gaf. Afwijkingen kleiner dan de bundelgrootte van de laserstraal (5 mm diameter) werden niet behandeld om het normale pigment van de omgevende huid te sparen (er kan anders een gehypo- of gedepigmenteerde halo rondom de afwijking ontstaan). Laesies groter dan 5 mm werden behandeld met meerdere pulsen, die elkaar deels in de huid overlappen.

Gedurende de behandeling droeg zowel de behande-

TABEL 1. Resultaten van behandeling met een 'Q-switched ruby laser' van 15 patiënten met lentiginen

patiënt; geslacht; leeftijd (in jaren)	huidtype	klinische diagnose	lokalisatie	behandeling		resultaat na laatste sessie*
				aantal sessies per afwijking	gemiddelde sterkte (in J/cm ²)	
A; m; 42	blank	lentigo solaris	linker wang	1	8,0	3
B; v; 58	blank	lentigo solaris	kin	1	8,0	3
C; v; 55	Aziatisch	lentigo solaris	wangen, handruggen	2†	5,5	3
D; v; 72	blank	lentigo solaris	voorhoofd	1	8,0	3
E; m; 70	blank	lentigo solaris	wangen, handruggen	2	7,5	3
F; m; 49	blank	lentigo solaris	onderarmen, onderbenen	1	10,0	3
G; v; 66	mediterraan	lentigo solaris	onderarmen, handruggen	2	3,0	3
H; v; 59	Aziatisch	lentigo solaris	linker slaap	2	6,0	3
J; v; 58	blank	lentigo solaris	handruggen	1	7,0	3
K; v; 69	blank	lentigo solaris	wangen, hals	1	7,5	3
L; v; 9	blank	labiale lentiginen	bovenlip (geïsoleerd)	1	4,0	3
M; v; 16	blank	segmentale lentiginen	rechter schouder en bovenarm	1‡	8,0	3
N; v; 14	blank	segmentale lentiginen	rechter bovenbeen	1‡	7,0	3
O; m; 11	blank	labiale lentiginen (multipel)	boven- en onderlip perioraal	1	4,5	3
P; m; 14	blank	lentigo simplex	schouders, borst, buik, rug, benen	1‡	7,5	3

*Resultaatscore van een onafhankelijke waarnemer en van de patiënt zelf op een 3-puntsschaal met 1 ('geen effect'); 2 ('verbleekt'); 3 ('verdwenen'). Beide beoordelaars gaven dezelfde score.

†Bij deze patiënt ontstond postinflammatoire hyperpigmentatie die na twee maanden weer verdween.

‡De afwijkingen bij deze patiënt werden vanwege de omvang in meerdere tempi behandeld.

lend arts als de patiënt tegen het laserlicht beschermen- de brillen. Patiënten werd aangeraden om het behandel- de gebied gedurende 4 tot 6 weken na de behandeling niet bloot te stellen aan zonlicht. Het gebruik van een zonwerend middel met een hoge beschermingsfactor werd sterk aanbevolen. Bij eventuele napijn of zwelling kon de patiënt op de behandelde plek ijsblokjes gewik- keld in een doek appliceren of een koelzalf. Een even- tuele tweede behandeling vond plaats na minstens 4 we- ken.

Beoordeling. Alle behandelde patiënten werden be- oordeeld na iedere behandeling door een onderzoeker die niet betrokken was bij de behandeling en niet op de hoogte was van het aantal behandelingen of van de lichtsterkte die gebruikt werd. De mate van respons werd vergeleken met de foto's genomen voor de behan- deling en gescoord met 1 ('geen effect'), 2 ('verbleekt') of 3 ('verdwenen'). Ook de mening van de patiënt over het resultaat werd in de beoordeling betrokken. Tevens werd de patiënt gevraagd om alle huidverschijnselen die direct optraden na de behandeling te noteren en deze te melden bij het volgende bezoek. Zes maanden na de laatste behandeling werd er behalve naar tekenen van een recidief ook gekeken naar bijwerkingen zoals litte- kenvorming, hypo- of hyperpigmentaties.

RESULTATEN

De gegevens van de patiënten, de diagnoses en de resul- taten van de behandeling staan in tabel 1. Bij de meeste patiënten (11 van de 15) was slechts 1 behandeling nodig om een respons graad 3 te bereiken (figuur). Nog maxi- maal 2 sessies waren nodig om (aan de rand gelegen) respigmentatie te verwijderen bij de overige 4 patiën- ten. Deze respigmentatie was het gevolg van het niet compleet bestralen met laser van de afwijking (patiënt H), een opkomend recidief ten gevolge van overmatige blootstelling aan zonlicht (patiënt E) en van het ontstaan van een postinflammatoire hyperpigmentatie bij de don- kere huidtypen (patiënt C en G).

De acute verschijnselen in de huid waren alle onschul- dig en voorbijgaand (tabel 2). Ze werden over het alge-

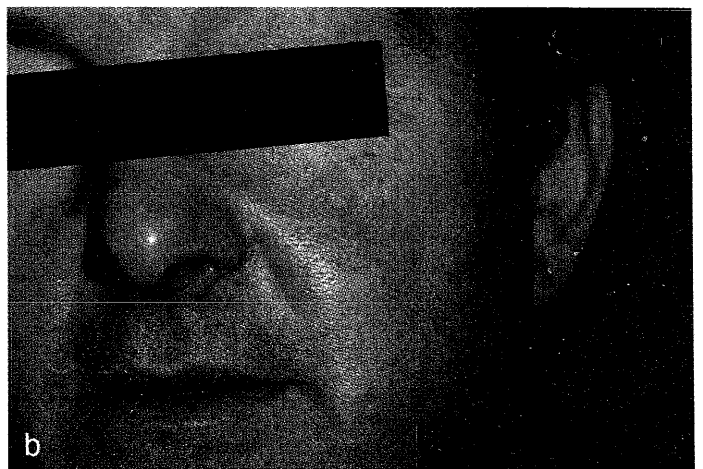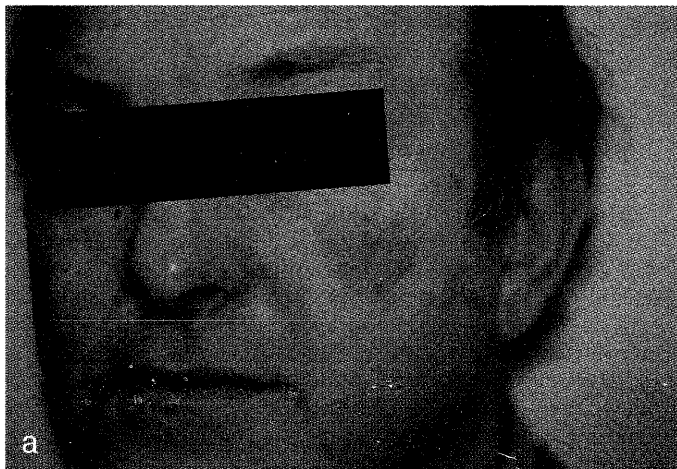
meen niet als hinderlijk beschouwd door de patiënten. Meestal ontstonden er 10-14 dagen na de behandeling korstjes of schilfertjes die geleidelijk loslieten. De onder- liggende huid was dan nog roze en dun. De terugkeer van de normale pigmentatie en structuur van de huid trad meestal op na een periode van 4 tot 8 weken. Zes maanden na de laatste behandeling werd bij geen van de 15 patiënten een recidief of littekenvorming gezien. Bij 1 patiënte (C), van Aziatische oorsprong, werden 2 maan- den na de laatste behandeling nog postinflammatoire hyperpigmentaties waargenomen, die echter bij een vol- gend bezoek 2 maanden later spontaan verdwenen wa- ren. Hypo- of depigmentaties werden niet waargeno- men.

BESCHOUWING

Niet alle gepigmenteerde maculaire huidafwijkingen reageren even goed op laserbehandeling. Benigne gepig- menteerde aandoeningen die over het algemeen gunstig reageren, zijn efeliden (zomersproeten), gepigmenteer- de actinische keratose,³ naevus van Ota,¹⁴ naevus van Ito,³ en 'blue' naevus.¹⁵ De resultaten bij deze groep aan- doeningen zijn echter niet bij iedere bestudeerde patiënt even succesvol.

Wisselende resultaten worden behaald met zoge- naamde 'café au lait'-maculae,¹⁶ congenitale¹⁷ en verwor- ven naevi naevocellulares,¹⁸ naevus spilus² en naevus van Becker.³ De behandeling van congenitale en verworven moedervlekken is nog controversieel vanwege de moge- lijk incomplete destructie van dieper gelegen naevuscel- len (en hierdoor hoge recidiefneiging), het mogelijk maskeren van dysplasie en het induceren van maligne veranderingen in de naevuscellen.^{3, 18} Bij het geringste vermoeden van dysplasie wordt daarom geadviseerd de QSRL niet toe te passen, maar de betreffende afwijking in haar geheel te excideren.

Slechts matig reageren aandoeningen zoals melasma en postinflammatoire hyperpigmentaties;¹⁹ ondanks meer- dere behandelingen worden hierbij veel recidieven ge- zien. Pigmentincontinentie bij een overactieve melani- nesynthese speelt mogelijk een belangrijke rol bij de te-



Patiënt A, een 42-jarige blanke man, met een solitaire lentigo solaris op de linker wang vóór (a) en 8 weken na (b) 1 behandeling met de 'Q-switched ruby laser' bij een lichtsterkte van 8,0 J/cm². Na behandeling is de afwijking geheel verdwenen.

TABEL 2. Verschijnselen in de huid waargenomen door de patiënten direct na behandeling van een lentigo met een 'Q-switched ruby laser'

verschijnsel	duur	aantal patiënten
wit worden	5-15 min	15
roodheid en zwelling	30-60 min	10
pijn en branderige gevoelens	60-180 min	12
blaarvorming	24-48 h	1

rugkeer van de hyperpigmentaties. Ook dient men te beseffen dat laserbehandeling op zich weer kan leiden tot postinflammatoire hyperpigmentaties, vooral bij de donkere huid. Het consistentste en gunstigste resultaat bij de toepassing van de QSRL wordt echter alleen behaald bij de behandeling van lentigines. De reden hiervoor is wellicht de oppervlakkige lokalisatie van het overmatige pigment.

De besproken casussen bevestigen de succesvolle resultaten van eerdere onderzoeken naar de behandeling van lentigines, gelegen zowel in de huid²⁰ als in de lippen.²¹ De QSRL is duidelijk te verkiezen boven conventionele therapievormen, zoals cryotherapie, chemische peeling en abrasie, doordat bijwerkingen zoals littekenvorming en hyper-, hypo- en depigmentaties uitblijven en vaak slechts één behandeling voldoende is.

Wij danken dr.S.Pavel en M.T.Bastiaens, dermatologen, voor het kritisch doornemen van het manuscript.

ABSTRACT

Effective removal of certain pigmented skin maculae (lentigines) using the Q-switched ruby laser

Objective. To determine the results of treatment of lentigines with the so-called Q-switched ruby laser (QSRL).

Design. Descriptive.

Setting. Netherlands Institute for Pigment Disorders, Amsterdam, the Netherlands.

Method. In 15 patients (nine women and six men), QSRL treatment was applied to solar lentigines (10 patients), labial lentigines (2), segmental lentigines (2) and lentigo simplex (1). The light energy ranged from 3 to 10 J/sq.cm.

Results. In 11 of 15 patients, one treatment session sufficed to remove the lesion completely. Acute side effects were slight and transient. Six months after the treatment, none of the patients showed recurrences or scar formation. No hypo- or depigmentations were seen.

Conclusion. In the cases described, QSRL is a successful treatment for lentigines. For lesions of this nature, QSRL is to be preferred above conventional forms of therapy, such as cryotherapy, chemical peeling and abrasion.

LITERATUUR

- Rhodes AR. Neoplasms: benign neoplasms, hyperplasias and dysplasias of melanocytes. In: Fitzpatrick TB, Eisen AZ, Wolff K, Freedberg IM, Austen KF, editors. *Dermatology in general medicine*. 4th ed. New York: McGraw-Hill, 1993:996-1077.
- Taylor CR, Anderson RR. Treatment of benign pigmented epidermal lesions by Q-switched ruby laser. *Int J Dermatol* 1993;32:908-12.

- Goldman MP, Fitzpatrick RE. Treatment of benign pigmented cutaneous lesions. In: Goldman MP, Fitzpatrick RE, editors. *Cutaneous laser surgery*. St. Louis: Mosby-Year Book, 1994:106-41.
- Goldman L, Blaney DJ, Kindel jr DJ, Franke EK. Effect of the laser beam on the skin. Preliminary report. *J Invest Dermatol* 1963;40:121-2.
- Goldman L, Blaney DJ, Kindel jr DJ, Richfield D, Franke EK. Pathology of the effect of the laser beam on the skin. *Nature* 1963;197:912-4.
- Everett MA, Yeagers E, Sayre RM, Olson RL. Penetration of epidermis by ultraviolet rays. *Photochem Photobiol* 1966;5:533-42.
- Anderson RR, Parrish JA. The optics of human skin. *J Invest Dermatol* 1981;77:13-9.
- Anderson RR, Parrish JA. Selective photothermolysis: precise microsurgery by selective absorption of pulsed radiation. *Science* 1983;220:524-7.
- Spicer MS, Goldberg DJ. Lasers in dermatology. *J Am Acad Dermatol* 1996;34:1-25.
- Polla LL, Margolis RJ, Dover JS, Whitaker D, Murphy GF, Jacques SL, et al. Melanosomes are a primary target of Q-switched ruby laser irradiation in guinea pig skin. *J Invest Dermatol* 1987;89:281-6.
- Dover JS, Margolis RJ, Polla LL, Watanabe S, Hruza GJ, Parrish JA, et al. Pigmented guinea pig skin irradiated with Q-switched ruby laser pulses. Morphologic and histologic findings. *Arch Dermatol* 1989;125:43-9.
- Hruza GJ, Dover JS, Flotte TJ, Goetschkes M, Watanabe S, Anderson RR. Q-switched ruby laser irradiation of normal human skin. Histologic and ultrastructural findings. *Arch Dermatol* 1991;127:1799-805.
- Kilmer SL, Anderson RR. Clinical use of the Q-switched ruby and the Q-switched Nd:YAG (1064 nm and 532 nm) lasers for treatment of tattoos. *J Dermatol Surg Oncol* 1993;19:330-8.
- Taylor CR, Flotte TJ, Gange W, Anderson RR. Treatment of nevus of Ota by Q-switched ruby laser. *J Am Acad Dermatol* 1994;30:743-51.
- Milgraum SS, Cohen ME, Auletta MJ. Treatment of blue nevi with the Q-switched ruby laser. *J Am Acad Dermatol* 1995;32:307-10.
- Grossman MC, Anderson RR, Farinelli W, Flotte TJ, Grevelink JM. Treatment of cafe au lait macules with lasers. A clinicopathologic correlation. *Arch Dermatol* 1995;131:1416-20.
- Waldorf HA, Kauvar ANB, Geronemus RG. Treatment of small and medium congenital nevi with the Q-switched ruby laser. *Arch Dermatol* 1996;132:301-4.
- Grevelink JM, Vibhagool C, Anderson RR. Treatment of small melanocytic nevi using a Q-switched ruby laser. *Lasers Surg Med* 1995;16 Suppl 7:48.
- Taylor CR, Anderson RR. Ineffective treatment of refractory melasma and postinflammatory hyperpigmentation by Q-switched ruby laser. *J Dermatol Surg Oncol* 1994;20:592-7.
- Raulin C, Petzoldt D, Hellwig S. Lentigo benigna. Entfernung durch den gutegeschalteten Rubinlaser. *Hautarzt* 1996;47:44-6.
- Ashinoff R, Geronemus RG. Q-switched ruby laser treatment of labial lentigines. *J Am Acad Dermatol* 1992;27:809-11.

Aanvaard op 17 december 1996

Bladvulling

Rapport

De door de Commissie ontvangen indruk was hoogst ongunstig. Een behoorlijke rooleering ontbreekt in de dicht bewoonde buurten. De open riolen zijn in erbarmlijken toestand. Nergens is gedacht aan behoorlijke luchtverversing bij het bouwen van hofjeswoningen, wier aantal op 600 wordt geschat. Behalve dat de woningen zonder tusschenruimte aaneen gebouwd zijn, wordt licht en lucht nog door een hooge houten schutting, die zich op 80 cm. van ramen en deuren bevindt, verhinderd binnen te treden.

(Ned Tijdschr Geneeskd 1897;41I:763.)