

Caso clínico

Oxigenación por membrana extracorpórea (ECMO), primer caso en Costa Rica

(Extracorporeal membrane oxygenation (ECMO). First case report in Costa Rica)

Carlos Dobles-Ramírez y Donato A. Salas-Segura

Resumen

La oxigenación mediante membrana extracorpórea es una terapia de apoyo para pacientes con falla pulmonar o cardíaca terminal, sea como abordaje definitivo mientras los órganos sanan, o temporal mientras aparece un donador adecuado. Se reporta aquí el primer caso en que se usó en el país.

A un masculino de 13 años, a quien no se le pudo realizar una valvulotomía aórtica por estenosis congénita severa, como medida heroica se le efectuó un remplazo valvular, pero no toleró la separación de la bomba de circulación extracorpórea, por lo que se colocó en oxigenación por membrana. La terapia se utilizó por 17 días con adecuada respuesta hemodinámica y respiratoria. El paciente falleció por complicaciones asociadas, sin que apareciera un donador cardíaco.

La terapia con ECMO es de alta complejidad y asociada con múltiples complicaciones, pero constituye una opción válida en el tratamiento de pacientes con insuficiencia respiratoria o cardíaca severas y refractarias a otras opciones.

Descriptor: oxigenación por membrana extracorpórea, choque cardiogénico, estenosis de la válvula aórtica

Abstract

Extracorporeal membrane oxygenation (ECMO) is a support therapy for patients with terminal cardiac or respiratory failure, either as definitive treatment while organs heal or temporary, while the patient waits for an

adequate donor. We report the first case in Costa Rica in which extracorporeal membrane oxygenation (ECMO) was utilized.

A 13-year-old male with severe congenital aortic stenosis was treated with ECMO after a heroic but unsuccessful aortic valve replacement, as he was not able to tolerate the extracorporeal circulation. He received 17 days of ECMO support while waiting for a cardiac donor. From the hemodynamic and respiratory point of view the therapy was successful but the patient died due to associated complications before finding a heart donor.

ECMO is a complex therapeutic approach, associated with multiple complications but it is a valid option in the treatment of patients with cardiac or respiratory failure and refractory with respect to other alternatives.

Keywords: Extracorporeal membrane oxygenation, cardiogenic shock, aortic valve stenosis.

Fecha recibido: 21 de enero de 2014

Fecha aprobado: 5 de junio de 2014

La oxigenación por membrana extracorpórea (ECMO) es una modalidad de apoyo vital de alta complejidad y costo, que se utiliza en pacientes con insuficiencia respiratoria o cardíaca severas, y que han recibido el tratamiento convencional óptimo sin lograr mejoría.

El ECMO consiste en un circuito de circulación extracorpórea que permite la eliminación del dióxido de carbono y la oxigenación de la sangre. Hay dos tipos de circuitos: el veno-arterial, en el cual el circuito toma la sangre venosa de las cavas, y el atrio derecho, se oxigena y luego se la regresa al circuito mayor a través de la aorta, y el circuito veno-venoso, que toma la sangre venosa de la vena cava inferior y la regresa oxigenada al atrio derecho. El ECMO veno-arterial se emplea en casos de falla cardíaca o cardiopulmonar, como ocurre en *shock* cardiogénico o después de un trasplante cardíaco, mientras que el ECMO veno-venoso se utiliza para enfermedades pulmonares que afecten en forma significativa el intercambio gaseoso a nivel alveolar. (Figura 1)

El uso del ECMO ha conocido un desarrollo lento, pero constante. Aunque los primeros intentos de desarrollar un soporte cardiopulmonar empezaron en los años 30 del siglo pasado, con

Trabajo realizado en y afiliación de los autores: Unidad de Cuidados Intensivos, Hospital Rafael Ángel Calderón Guardia
✉ donato.salas@ucr.ac.cr

el trabajo del doctor Gibon,¹ no fue hasta 1957 cuando se logró desarrollar la primera membrana de interfase aire-sangre, a base de silicona. En 1972, JD Hill *et al* reportaron el primer caso de uso prolongado del circuito extracorpóreo fuera de la sala de operaciones. A pesar de lo anterior, fue su empleo exitoso en neonatos, lo que mantuvo viva su utilización y permitió continuar con su desarrollo posterior, pues los resultados en población adulta no fueron tan buenos hasta inicios de este siglo, y terminaron recibiendo un impulso inesperado con la pandemia de influenza A H1N1 en 2009.³

Se reporta aquí el caso del primer paciente al que se le dio soporte hemodinámico con un ECMO en Costa Rica.

Caso clínico

Un paciente masculino de 13 años, vecino de San José, portador de estenosis aórtica congénita, en control y tratamiento en el Hospital Nacional de Niños, fue sometido en marzo de 2013 a una dilatación infructuosa valvular aórtica con balón (el gradiente valvular solo bajó de 91 a 70 mmHg).

Ingresó en octubre de ese mismo año al Hospital Rafael Ángel Calderón Guardia, por una neumonía extrahospitalaria severa que respondió bien a la terapia antibiótica, pero que rápidamente se asoció con insuficiencia cardíaca congestiva, manifestada por alteración del sensorio, elevación de transaminasas y bilirrubinas, edemas periféricos y trastornos del ritmo. Una ecocardiografía transtorácica mostró la cardiopatía valvular descrita con hipoquinesia global severa, hipertrofia ventricular izquierda excéntrica severa, trastornos en la función diastólica y una fracción de eyección del 10%.

Resuelto el proceso infeccioso, se intentó infructuosamente una nueva valvuloplastia con balón, pero el orificio valvular era de 3 mm y no se pudo pasar una guía a través de él. Después de esta intervención, el paciente incrementó la disnea, volvió a elevar las pruebas de función hepática y presentó fiebre. Por esta última se inicia un nuevo ciclo de antibióticos (meropenem y vancomicina).

El 12 de noviembre es llevado a sala de operaciones para recambio valvular aórtico, como última opción para resolver la insuficiencia cardíaca, antes de un trasplante cardíaco. Se realizó el recambio valvular, pero no fue posible desconectar al paciente de la bomba de circulación extracorpórea una vez completada la sustitución valvular, por la pobre respuesta del miocardio. Ante esta situación, se decide como medida *in extremis*, conectar al paciente a un dispositivo de ECMO para terapia de soporte de tipo arterio-venoso, y en la cual permanecería por espacio de los siguientes 17 días. Mientras, se alertó el sistema para la procura urgente de un donador cardíaco.

Una vez colocado en ECMO, el paciente regresa a la Unidad de Cuidados Intensivos para continuar el manejo. Se colocó en ventilación mecánica en modalidad asisto-controlada con mínimos parámetros y una fracción inspirada de oxígeno del 25%. A las 24 horas de la terapia con membrana, presentó insuficiencia renal aguda que ameritó la colocación simultánea de una máquina de ultrafiltración veno-venosa continua.

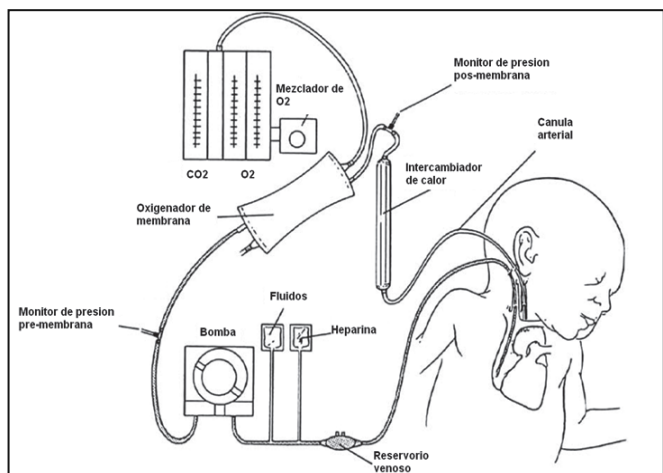


Figura 1. Esquema de un circuito veno-venoso de ECMO. La sangre se toma de la vena cava y luego del proceso de oxigenación se regresa por la cánula arterial. (Tomado con modificaciones de la referencia no. 5).

En los hemocultivos de rutina, una vez colocado en ECMO, se aisló una *Stenotrophomonas maltophilia* con un antibiograma limitado a la sensibilidad para el trimetropín-sulfametoxazol, la cual era intermedia (MIC < 20). Por esta razón, se agregó levofloxacina como parte de la cobertura antibiótica.

Para el 19 de noviembre, su condición hemodinámica y estado del sensorio había mejorado tanto, que fue posible realizar la extubación endotraqueal. Sin embargo, aproximadamente 4 horas después, debió volverse a intubar y a colocar en ventilación mecánica por presentar agitación motora, falta de colaboración y atención a órdenes.

Se utilizó ecocardiografía transesofágica desde el primer día, para evaluar la función cardíaca y detectar complicaciones (dissección de aorta, hemopericardio, etc.). Uno de los hallazgos más conspicuos fue la aparición de múltiples trombos en ambos atrios, algunos sobre la cánula atrial derecha. Dichos trombos tapizaban ambas cavidades y variaban de morfología y de tamaño diariamente.

El 27 de noviembre se sometió a una broncoscopia para lavado bronquio alveolar y remoción de tapones bronquiales, con la idea de preparar a los pulmones para el eventual retiro del soporte hemodinámico. Del material obtenido se aisló de nuevo una *S. maltophilia* con un patrón de sensibilidad similar a la previa.

El 29 de noviembre es llevado a sala de operaciones para el drenaje de sendos hemotórax y evaluar el retiro del ECMO, con base en la mejoría ecocardiográfica y hemodinámica en general. Luego de los drenajes el paciente se tornó hemodinámicamente muy inestable, con caída de la presión arterial, y a pesar del soporte pleno con el ECMO e infusión de adrenalina, presentó trastornos del ritmo, acidosis profunda y finalmente falleció.

Durante el periodo de esta terapia, el paciente requirió 48 unidades de glóbulos rojos empacados, 300 unidades de plaquetas (50 pools), 11 unidades de plasma fresco congelado y 8 unidades de crioprecipitados.

Discusión

Como una terapia de última de línea, no es de esperar que el uso del ECMO reporte altas tasas de éxito, de hecho y con frecuencia, la mortalidad asociada a este es alta. Según datos recientes de la Extracorporeal Life Support Organization (ELSO),⁴ la mortalidad de los pacientes adultos con ECMO veno-arterial es de un 45%, y de aquellos con ECMO veno-venoso es de un 36%. Los pacientes con ECMO veno-arterial se encuentran en las peores condiciones de salud imaginables y usualmente están en espera de un trasplante de corazón o de corazón-pulmón y por eso su tasa de mortalidad es mayor, mientras que los pacientes con ECMO veno-venoso tienen un corazón sano y muchas veces la patología pulmonar que sufren es reversible (p.e, neumonías severas). Claro está que se trata de pacientes cuya condición de intercambio alvéolo-arterial de oxígeno es tan mala que ya toda forma de ventilación mecánica convencional y la mayoría de las no convencionales, han fallado.

Considerada como terapia aislada, un ECMO se considera exitoso si el paciente sobrevive más de 5 días con él, independientemente del resultado final con la vida del paciente.⁴

En terapia con ECMO, las complicaciones son la norma y no la excepción. Se ha estimado que ocurren 2,7 complicaciones por cada terapia.^{5,6} Las complicaciones pueden dividirse en 2 grandes grupos: las relacionadas con el paciente y las relacionadas propiamente con la máquina. Estas últimas incluyen problemas con las cánulas (mala colocación, desplazamiento, lesión de vasos, etc.), los circuitos y la membrana de oxigenación (trombosis, ruptura), o las fallas del monitor o la bomba. Por otro lado, las complicaciones relacionadas con el paciente son múltiples e incluyen: hipertensión, convulsiones, neumotórax, disfunción miocárdica y disritmias, coagulopatía de consumo y sangrados en diversos órganos (cerebro, sistema digestivo, piel, sitios de punción), trastornos hidroelectrolíticos, insuficiencia renal con necesidad de soporte renal, e infección.

El paciente presentó una complicación mecánica (falla en el monitor de flujo), y al menos 3 del otro grupo: sangrado, insuficiencia renal e infección. Los altos consumos de hemoderivados estuvieron en relación con las complicaciones de sangrado y, por otro lado, el efecto clínico que tuvieron los múltiples trombos intracavitarios nunca se pudo determinar.

A pesar de no tratarse en absoluto de una terapia nueva, el uso del ECMO aun carece de grandes estudios clínicos aleatorizados y multicéntricos que ayuden a establecer con un

mayor grado de certeza sus indicaciones, momento ideal de inicio y contraindicaciones.⁶⁻⁸ Sin embargo, la bibliografía médica mundial continúa registrando un incremento de reportes de casos y series de pacientes que permiten ir delimitando mejor su campo de aplicación.

En cierto modo, cuando un país ingresa de lleno en el campo del trasplante de órganos, debe contar con sistemas de apoyo sofisticados y a menudo caros y de algún grado de complejidad, que lo faculten para dos cosas: permitir al paciente sobrevivir mientras se procura el órgano y dar apoyo vital mientras el órgano trasplantado se recupera. El ECMO satisface estas necesidades en los pacientes que requieren trasplante de órganos intratorácicos, como la máquina de hemodiálisis lo hace en el paciente con trasplante renal.

Al margen de la complejidad logística que conlleva y lo oneroso que resulta cada terapia, el ECMO constituye una opción viable y real para pacientes con severas insuficiencias respiratoria y cardiaca, y una oportunidad de vida para ellos.

Conflicto de interés: no hay conflicto de intereses que declarar.

Referencias

1. Chauhan S, Subin S. Extracorporeal membrane oxygenation, an anesthesiologist's perspective: Physiology and principles. Part 1. *Annals of Cardiac Anaesthesia* 2011;14:218.
2. Hill JD, O'Brien TG, Murray J, Dontigny L, Bramson MI, Osborn J, *et al.* Prolonged extracorporeal oxygenation for acute post-traumatic respiratory failure (shock-lung syndrome). *N Eng J Med* 1972;286:629.
3. Terragni P, Faggiano C, Ranieri M. Extracorporeal membrane oxygenation in adult patients with acute respiratory distress syndrome. *Curr Opin Crit Care* 2014;20:86.
4. ECLS Registry report. International Summary; Enero 2013 (consultado el 17 de diciembre de 2013). Disponible en : http://www.elso.org/index.php?option=com_content&view=article&id=85&Itemid=653
5. Ayad O, Dietrich A, Mihalov L. Extracorporeal Membrane Oxigenation. *Emer Med Clin N Am* 2008; 26: 953.
6. Park P, Napolitano L, Bartlett R. Extracorporeal Membrane Oxigenation in Adult Acute Respiratory Distress Syndrome. *Crit Care Clin* 2011;27:627.
7. Mitchell MD, Mikkelsen ME, Umscheid CA, Fuchs BD, Halpen SD. A systematic review to inform institutional decisions about the use of extracorporeal membrane oxygenation during the H1N1 influenza pandemic. *Crit Care Med* 2010;38:1398.
8. Allen S, Holena D, McCunn M, Sarani B. A review of the fundamental principles and evidence base in the use of extracorporeal membrane oxygenation (ECMO) in critically ill adult patients. *J Intensive Care Med* 2011; 26:13.