

Manejo clínico de la caries profunda

*Dra. María Elia Alonso**, *Dr. Hugo Calabria Díaz***, *Dra. Irene Lorenzo****,
*Dra. Nelly Añaña*****, *Dra. Diana Golubchin******, *Dra. Joanna Vola******

Resumen

La lesión cariosa profunda por la posibilidad de afectación pulpar, es un cuadro clínico de especial significación y permanente vigencia.

Su tratamiento requiere de protocolos bien establecidos, de manera que la técnica empleada pueda ser conservadora y proporcione una amplia cobertura asistencial.

Es fundamental el conocimiento de la etiopatogenia, de los correctos diagnósticos de la salud pulpar, de las propiedades de bases y protectores, así como también del correcto sellado marginal de la restauración coronaria. El objetivo será siempre mantener de manera conservadora la salud pulpar, dejando a la pieza apta para su restauración en forma, función y estética.

Este artículo recoge el trabajo de una comisión que sistematizó los protocolos clínicos para la Protección Pulpar Indirecta (PPI) y para el Tratamiento Pulpar Indirecto (TPI), con eliminación de caries en forma diferida. Los mismos se utilizan actualmente en la Clínica Integrada de Adultos III, Facultad de Odontología, Universidad de la República (Uruguay).

Se considera que el Hidróxido de Calcio (Ca(OH)₂) sigue manteniendo su vigencia, siendo condición necesaria de su uso una pulpa saludable y requerimientos de reacción defensiva por depósito de tejido mineralizado.

Abstract

The deep decay lesion represent a serious disturbs of teeth's calcify tissues, and the possible appears of pulp affectation.

Practices and strict protocols are necessary to apply restoratives and conservatives tactics.

A correct knowledge of the etiopathology lesion, a certain pulp diagnosis, a management of pulp protects proprieties, to obtain and support a correct seal border at coronal obturation, together with the know that a time waiting helps to recuperate capacity of the pulp tissue. Anyway, the final object will be to keep the health of the pulp, and will obtain a tooth apt to receive a final restoration.

This paper collects the results of a commission work in the matter. In there, was systematized clinics protocols for Indirect Pulp Protection (IPP) and Indirect Pulp Treatment (IPT), with deferring decay elimination. This protocols are been applied in the Integral Clinical of Adults III, at Odontology Faculty, University of the Republic (Uruguay).

Even emerges new techniques, materials or new methods in practice, the Calcium Hydroxide (Ca(OH)₂) maintain validity in the treatment of this pathology, ever we had a healthy pulp and the need of defensive reaction with calcify tissue deposit.

Palabras clave: caries profunda, protección pulpar, hidróxido de calcio.

Key words: deep decay lesion, pulp protection, calcium hydroxide.

- * Prof. Tit. Cátedra de Endodoncia. Facultad de Odontología. UDELAR
- ** Prof. Tit. Cátedra Clínica Operatoria Dental 2. Prof. Tit. Cátedra Técnica Operatoria Dental. Facultad de Odontología. UDELAR.
- *** Prof. Agr. Cátedra de Endodoncia. Facultad de Odontología. UDELAR
- **** Prof. Adj. Cátedra de Endodoncia. Facultad de Odontología. UDELAR
- ***** Asist. Cátedra de Endodoncia. Facultad de Odontología. UDELAR
- ***** Asist. Cátedra Clínica Operatoria Dental 2. Facultad de Odontología. UDELAR

Introducción

La caries es una enfermedad multifactorial de naturaleza infecciosa y transmisible, que afecta a los tejidos dentarios (1).

El conocimiento actual acerca de su etiología ha permitido identificar y controlar los factores que se asocian con la enfermedad, realizar un diagnóstico precoz y aplicar procedimientos terapéuticos cada vez menos invasivos (2,3). No obstante ello, el tratamiento de la lesión cavitada todavía plantea dificultades a la hora de establecer protocolos de remoción de tejido, no sólo en cantidad o calidad, sino también en su oportunidad (4-6).

La identificación precisa de las zonas patológicas en base a criterios de color o dureza puede generar diagnósticos erróneos. Varios estudios demuestran la ausencia de relación entre dureza dentinaria y/o color y presencia de bacterias (7-9).

Fusayama ha descrito dos zonas estructuralmente diferentes en la *capa desmineralizada* (6,7):

1) Una *zona externa*, caracterizada por intensa invasión microbiana. Los puentes que mantienen unidas a las cadenas de tropocolágeno se encuentran gravemente alterados, lo que hace imposible su remineralización e indica que esta zona debe ser removida en su totalidad.

2) La *zona interna* muestra un tejido parcialmente desmineralizado, afectado por la llegada de toxinas y metabolitos bacterianos pero con mucha menor cantidad de microorganismos. Desde el punto de vista fisiológico puede ser conservada ya que algunos puentes se mantienen intactos y será pasible de remineralización (7,3).

El límite entre las 2 zonas antes mencionadas no es fácilmente identificable por lo cuál se ha recurrido al auxilio de colorantes para diagnóstico (7,8,9,15). Sin embargo su uso tiene que ser acompañado de la experiencia clínica pertinente, ya que puede resultar en la innecesaria remoción de dentina sana (16-18). Las zonas de menor mineralización y más permeables (con mayor proporción de matriz orgánica), como son el límite amelodentinario (A-D) y la dentina circumpulpar (12,20,21), son más susceptibles a la tinción independientemente de la

presencia de microorganismos (16-20). También debe señalarse que existe una tendencia a suplantar la fucsina por colorantes como Rojo Ácido 52 (6-8) u otros colorantes vegetales biocompatibles como “Carbolan Green” (9).

De acuerdo a lo antedicho, la terapéutica en cavidades profundas se hace naturalmente más problemática y riesgosa (11-14), por lo cual usualmente se suelen manejar dos alternativas:

a) La extensión de la lesión cariosa permite la eliminación completa de la misma sin riesgo de exponer la pulpa, para lo cual se indica una “*Protección Pulpar Indirecta*” (P.P.I.) (21-23,25,26).

b) La extensión de la lesión es tal que existe riesgo de exposición pulpar, por lo cual se posterga la eliminación total del tejido cariado a sesiones venideras indicando un “*Tratamiento Pulpar Indirecto*” (T.P.I.) (23, 24,27,28,30 31) con eliminación total de caries diferida”.

Desarrollo

I) PROTECCIÓN PULPAR INDIRECTA (P.P.I.) - TRATAMIENTO CON ELIMINACIÓN TOTAL DE CARIES INMEDIATA

Definición y objetivos

Es un tratamiento conservador cuyo objetivo es la “preservación de la salud del complejo dentino-pulpar” mediante la protección del remanente dentinario sano o afectado, con un protector dentino-pulpar. Se realiza en una sesión.

Indicaciones

- Lesiones de gran avance en profundidad, sin exposición pulpar.
- Dientes permanentes jóvenes y adultos.
- Pulpa asintomática o cuadro reversible (hiperemia).

Contraindicaciones

- Cuadros inflamatorios irreversibles.
- Cuando es imprescindible el anclaje radicular.
- En casos de atrofia pulpar. En estos casos se considerará especialmente a aquellos dientes sometidos a tallados extensos, y/o grandes cargas oclusales.

Estas indicaciones y contraindicaciones requerirán en cada caso su análisis particular.

En dientes con conductos atrésicos se podrá aplicar el protocolo sólo en aquellos casos destinados a restauraciones individuales simples, sin incluir rehabilitaciones mediante férulas o puentes complejos. Igualmente el pronóstico será siempre reservado, por lo cual se mantendrá una conducta expectante y un control riguroso de la vitalidad (19, 26, 31).

Técnica operatoria

- Diagnóstico clínico y radiográfico (radiografía de aleta de mordida Bite Wing, o periapical).
- Anestesia terminal sin vasoconstrictor o anestesia troncular con vasoconstrictor.
- Aislamiento absoluto y antisepsia del campo operatorio. Si durante la eliminación primaria del proceso carioso la goma dique interfiriera en proximal, se podrá comenzar con aislación relativa mediante rollos de algodón y eyector (pero sólo en los pasos iniciales).
- Eliminación de la dentina reblandecida con cucharita de dentina bien afilada.
- Eliminación total de caries en paredes laterales con control colorimétrico. Se utilizará fresa esférica de corte liso de buen tamaño para evitar profundizaciones involuntarias. En el límite amelo-dentinario se utilizará una fresa redonda pequeña (de ½ a 1 punto), apta para circunscribir el fresado en esta área.
- Pared pulpar: lavado con suero y secado mediante torundas estériles.

Siempre con aislación absoluta se hará una eliminación total de caries con el auxilio de colorantes diagnóstico (36, 37, 57, 58, 104, 112), y utilizando fresa estéril, esférica, de buen tamaño,

(de preferencia tungsteno).

Se cuidará de conservar la dentina “afectada” de la pared pulpar, pasible de ser remineralizada (7,14,24).

Obturación de acuerdo a los siguientes criterios.

a) *En cuadros asintomáticos de cavidades muy profundas con conductos normales o amplios:*

- Lavado con suero, secado y aplicación de Clorhexidina al 2% durante 10 seg. (como antimicrobiano e inhibidor de las MMP) (32,33).
- Base de Hidróxido de Calcio (Ca(OH)₂) fraguable recubierto con Vidrio Ionómero para otorgar sellado y resistencia (22).
- Restauración definitiva.
- Control clínico a la semana.

b) *En cuadros de hiperemia:*

- Sellado sedativo de Óxido de Zn-Eugenol, o base de Ca(OH)₂ fraguable y Óxido de Zn-Eugenol (21,46).
 - Control clínico a la semana y realización de reconstrucción definitiva a los 15 días si no existe sintomatología.
- (Si se utilizan resinas deberá evaluarse la conveniencia del control de los residuos fenólicos del eugenol).

c) *Cavidades profundas en conductos atrésicos:*

- Base de vidrio ionómero, *no es necesario ni aconsejable el Ca(OH)₂*. Deberá evaluarse la posibilidad de una endodoncia profiláctica.
- Restauración definitiva.
- Control clínico a la semana.

La utilización de odontología adhesiva impondrá circunscribir la protección pulpar a las zonas más profundas sin involucrar innecesariamente paredes laterales funcionales a la adhesión.

II) TRATAMIENTO PULPAR INDIRECTO (T.P.I.) - ELIMINACIÓN TOTAL DE CARIES EN FORMA DIFERIDA

Definición

Es la remoción completa del proceso carioso, realizada gradualmente en 2 o más sesiones, lo cual permite un tiempo de reacción fisiológica y disminuye el riesgo de exposición pulpar.

Comprende la eliminación minuciosa del tejido enfermo en la periferia de la lesión pero conservando *temporalmente* una capa delgada de dentina infectada sobre la pared pulpar. Sobre la misma se colocará una base de Ca (OH)₂, el cuál promoverá un cambio ecológico por su alcalinidad (principal responsable de sus propiedades antimicrobianas) (56). Esto parece detener o enlentecer el proceso carioso y crear un ambiente propicio para la reparación (52,53,57).

Es fundamental lograr un buen sellado marginal (26, 48), de tal manera que las bacterias no puedan obtener sustratos metabólicos del entorno bucal para reavivar el proceso. Se reduce así la producción de ácido, controlándose por consiguiente la progresión de la lesión (67,68).

Por lo antedicho se trata de estimular los mecanismos naturales de defensa del complejo dentino-pulpar para lograr la formación de dentina esclerótica y terciaria, reduciendo la permeabilidad y alejando la cámara pulpar del proceso carioso (11,59).

Su aplicación oportuna y criteriosa no sólo obtiene una respuesta biológica favorable sino que además disminuye costos al simplificar los tratamientos restauradores. Contribuye por tanto a una mayor cobertura asistencial.

Los dientes permanentes con forámen apical abierto y los permanentes de adultos jóvenes, están específicamente indicados ya que en ellos el tejido pulpar es amplio, con gran cantidad de células, buen aporte vascular, y por tanto buena capacidad defensiva (27-30,37). En los primeros además, se conforma una estrategia adecuada y necesaria para una completa apexogénesis (39, 60).

Objetivos

- Crear las condiciones favorables para una adecuada repuesta defensiva de la pulpa.
- Evitar la necesidad de realizar tratamiento pulpar radical.
- Lograr una mayor cobertura asistencial.

Indicaciones

- Lesiones que por su extensión presupongan la inminente exposición pulpar.
- Dientes permanentes jóvenes y adultos con capacidad defensiva intacta.
- Pulpa asintomática o cuadro reversible (hiperemia).

Contraindicaciones

- Cuadros inflamatorios irreversibles pulpares.
- Cuando está indicado el anclaje radicular.
- Cambios regresivos pulpares: cálculos, conductos atrésicos, atrofia. En estos casos se considerará especialmente aquellos dientes sometidos a tallados extensos y/o grandes cargas oclusales. Estas indicaciones y contraindicaciones requerirán en cada caso de su análisis particular, con los mismos criterios considerados en el punto anterior.

Técnica Operatoria

Primera Sesión

- Diagnóstico clínico y radiográfico, con toma de radiografía periapical orto-radial.
- Anestesia terminal sin vasoconstrictor o anestesia troncular con vasoconstrictor.
- Aislamiento absoluto y antisepsia del campo operatorio. En caso de que la goma dique interfiera en proximal durante la eliminación del tejido cariado se podrá comenzar con aislación relativa (pero solamente en los pasos iniciales).
- Eliminación de la dentina reblandecida con cucharita de dentina bien afilada.
- Aplicación de colorantes diagnóstico (7) según protocolos (8,12) y con las salvedades ya comentadas (10,18).

● Eliminación total de caries de las paredes laterales utilizando fresa redonda de corte liso de buen tamaño y realizando control colorimétrico. En el límite amelo-dentinario usar una fresa redonda pequeña.

● La eliminación de caries de la pared pulpar debe realizarse bajo aislación absoluta, con fresa de tungsteno estéril y a baja velocidad.

● En la misma se trabajará hasta dejar una fina capa de dentina teñida desmineralizada infectada, evitando el riesgo de exposición (14, 25, 26).

● Lavar la cavidad con suero y secar con torundas de algodón estériles. Colocar en la pared pulpar o axial, $\text{Ca}(\text{OH})_2$ en polvo preparado con suero fisiológico sin cubrir las paredes laterales. Esta forma de empleo explota al máximo sus propiedades antibacterianas y remineralizadoras. Sobre el mismo se dispone una capa de $\text{Ca}(\text{OH})_2$ fraguable realizando una cobertura protectora.

● Se obtura con vidrio Ionómero, Amalgama, u otro material que otorgue buen sellado y resistencia (35,67,68).

● En algunas cavidades con dificultad de espesor para utilizar estas dos capas protectoras, se podrá utilizar $\text{Ca}(\text{OH})_2$ fraguable directamente en contacto con la pared pulpar. Luego se recubrirá con Ionómero, Amalgama u otros con el fin de obtener sellado y resistencia.

● Control clínico a la semana.

Segunda Sesión

(a los 3 meses como mínimo)

● Optativo: radiografía que corrobore la reacción defensiva y el alejamiento pulpar.

● Anestesia terminal sin vasoconstrictor o troncular con vasoconstrictor.

● Aislación absoluta.

● Remoción de apósito curativo.

● Lavado con suero y secado con torundas estériles.

● La reacción pulpar in situ se corrobora por un aumento notorio de la dureza, el cambio de color (se oscurece) y brillo de la dentina y por la menor afinidad por los colorantes (19-21).

Si esto se corrobora se prosigue:

● Eliminación total de caries y su comprobación mediante colorante de diagnóstico.

● Lavado con suero, secado y aplicación de Clorhexidina al 2% durante 10 seg (32,33).

● Colocación de base de $\text{Ca}(\text{OH})_2$ fraguable y/ o vidrio ionómero.

● Reconstrucción definitiva.

● Control clínico y radiográfico al año.

Si existen dudas respecto a la respuesta pulpar (clínica o radiográfica), se puede optar por una nueva eliminación parcial y diferir la eliminación total por otro período.

Si el caso lo ameritara (piezas jóvenes con cavidades pulpares amplias, necesidad de apexificación, etc.) podría optarse por una técnica todavía más conservadora, del tipo Stepwise (62-64), en donde en la primera sesión se mantiene intocada la pared pulpar conservando incluso una capa localizada de dentina blanda y húmeda altamente infectada. Se establece un compás de espera por un período de 6 a 12 meses con estricto control del sellado marginal (35,45). Está claro que en esta situación los test de vitalidad pulpar deben ser extremadamente rigurosos.

Obturación de acuerdo a los siguientes criterios

● En cuadros asintomáticos de cavidades muy profundas con conductos normales o amplios. Si se considerara aplicar el procedimiento en dientes con conductos atrésicos se manejarán los mismos criterios estudiados en la P.P.I.

● Recordar también que la utilización de odontología adhesiva impone, en lo posible, circunscribir la protección pulpar a las zonas más profundas sin involucrar paredes laterales funcionales a la adhesión (38,48,50,66).

Discusión

El manejo de los procesos cariosos avanzados en profundidad es un reto importante para el clínico

y una conducta conservadora que deberá estar siempre entre las primeras opciones del protocolo asistencial.

El dar tiempo a los mecanismos naturales de defensa y reacción pulpar se está imponiendo como una conducta de rutina apoyada por trabajos in vitro e in vivo de numerosos autores (41,51-54,58) y por la evidencia práctica de la experiencia clínica.

Además de su importancia en la lesión misma, el tratamiento conservador se incluye en el más amplio enfoque del tratamiento y prevención del fenómeno caries como una de las enfermedades más prevalentes (1). En efecto, la inactivación de focos (3) contribuye, junto a otras maniobras, a revertir los Factores de Riesgo y a poner en práctica un Plan Preventivo Integral en el llamado Nuevo Modelo de Atención (2).

El establecimiento de protocolos adecuados es una necesidad clara existiendo en la literatura algunas discrepancias en los mismos. Estos desacuerdos incluyen aspectos como el uso e importancia de los colorantes diagnóstico (10,16-20) y especialmente de los mecanismos de acción del Hidróxido de Calcio (11,40,41,49,51,52,53,58), del efecto de sus distintas presentaciones comerciales e incluso de su recomendación o no para estos cuadros, optando algunos autores por utilizar sólo Ionómero de Vidrio (63) o exclusivamente adhesivos dentinarios (35-38).

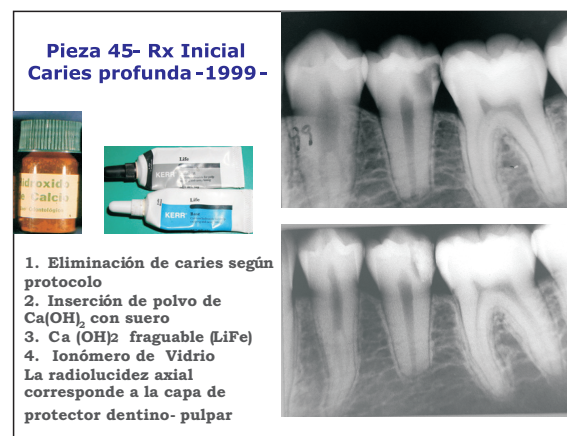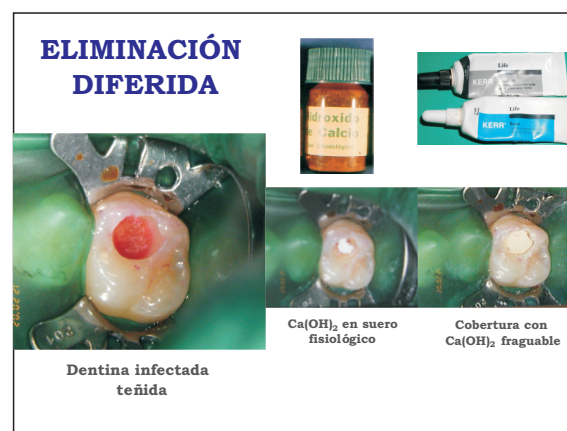En el acuerdo intercátedra arribado se mantiene al CaOH como material de elección para las zonas más profundas de la lesión, basándose en sus virtudes antibacterianas y favorecedoras de la remineralización (41,49,52-58). Se lo indicará en aquellos casos en que se requieran procesos reaccionales defensivos y la pulpa ostente niveles de salud objetivables. Estaría indicado cuando se requiera reacción pulpar defensiva y no estemos en presencia de procesos pulpares atróficos.

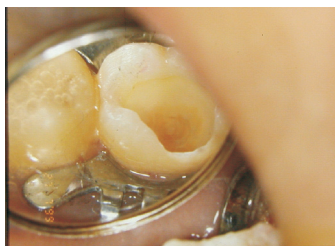Distintos materiales (63,65) o técnicas de hibridación dentinaria (28,30,31,35,36,37,66) usando distintos tipos de imprimadores (38) todavía no

han desplazado a esta base alcalina en el manejo de la caries profunda (11,23,39,42,57,60).

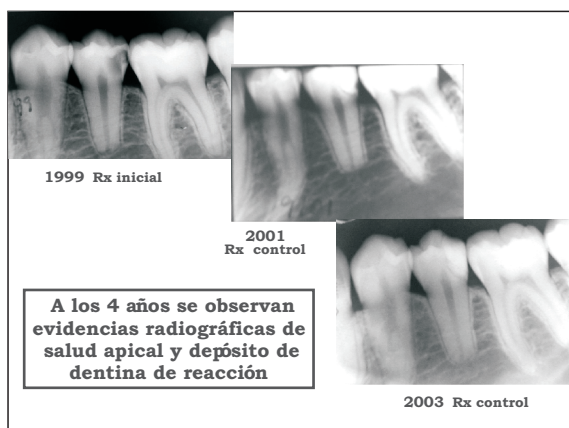
Conclusiones

- Los tratamientos conservadores en el manejo de la caries profunda resultan una opción eficaz en el planeo preventivo integral, permitiendo el abordaje por Enfoque de Riesgo y una amplia cobertura asistencial.
- La utilización del $\text{Ca}(\text{OH})_2$ sigue siendo de primera elección cuando se requiere capacidad defensiva reaccional.
- Debe acompañarse de un correcto examen de la salud pulpar en todo momento y de la aplicación cuidadosa de los protocolos establecidos.
- Un estricto control del sellado marginal en la obturación coronaria es condición imprescindible para alcanzar los objetivos.





A los 4 meses se puede eliminar la dentina infectada sin exponer. Se observa la dentina afectada sin tinción y de consistencia firme. Se protege la zona más profunda y se restaura



Referencias bibliográficas

- 1.Thylstrup A., Fejerskov O. Textbook of clinical cariology. 2ª ed. Copenhagen: Munksgaard; 1994. Cap 11, pág. 170- 193.
- 2.Fejerskov O., Kidd E.- Dental Caries- The disease and its clinical management- Blackwell Munksgaard, 2003.
- 3.Anderson M., Bales D.J., Money K.A. Manejo moderno de la caries dental. JADA. Vol. 124, Junio 1993: 37-44.
- 4.Reeves R., Stanley H.R. The relationship of bacterial penetration and pulp pathosis in carious teeth. Oral Surg. Oral Med Oral Pathol. 1966 Jul; 22(1): 59-65.
- 5.Ricketts D. Management of the deep carious lesion and the vital pulp dentine complex. Br. Dent. J. 2001; 191 (11): 606-610.
- 6.Fusayama T, .Differentiation of two layers of carious dentin by staining. J.Dent Res. 1972;51 (3): 866 .

- 7.Fusayama T. Clinical guide for removing caries using a caries detecting solution. Oper. Dent. 1988; 19(6): 397-408.
- 8.Boston D.W., Graver H.T. Histological study of an acid red caries disclosing dye. Oper. Dent. 1989; 14(4):186-192.
- 9.Ansari G., Beely J.A., Reid J.S., Foye R.H. Caries detector dyes- an in vitro assessment of some new compounds. J. Oral Rehab. 1999; 26(6):453-458.
- 10.De Botero M., Martínez C., Rivas P. Restrepo B.E. Necesidad o no del uso de colorantes durante la remoción de la dentina cariada: soporte microbiológico. Rev. Fac. Odont Univ. Ant. 1988; 19(2):73-80.
- 11.Schwartz R.S., Summitt J.B., Robbins J.W. Fundamentos en Odontología Operatoria. Un logro contemporáneo. Edit. Actualidades Médico Odontológicas Latinoamericanas, C.A. Venezuela. 1999. Cap. 3, Págs. 51-66.
- 12.Alvarez Cantoni H. y Cols. Fundamentos, Técnicas y Clínica en Rehabilitación Bucal. 1999. Edit. Hacheace. Cap. 3, Pág.:75-84.
- 13.Banerjee T.F., Watson, E.A., Kidd M. Dentine Caries: Take it or leave it? Dental Update- July/ August 2000, 27: 272- 276.
- 14.Henostroza Haro G., Caries Dental. Principios y procedimientos para el diagnóstico. Universidad Peruana Cayetano Heredia, 2007. Ripano Edit. Médica. Primera edición.
- 15.Turell J.C. Rehabilitaciones Dentarias. Edit. Mundi 1976.
- 16.Yip H. y Cols.- The specificity of caries detector dyes in cavity preparation- Br. Dent J. 1994; 176: 417- 421.
- 17.Kidd E.A., Joyston-Bechal S, Beighton D. The use of a caries detector dye during cavity preparation: a microbiological assessment. Br Dent J. 1993 Apr 10; 174 (7): 245-248.
- 18.Kidd E y cols. Criteria for caries removal at the enamel-dentin junction: a clinical and microbiological study- Br. Dent J 1996; 180: 287- 291.
- 19.List G., Lommel T.J, Tilk M.A., Murdoch H.G. Use o a dye in caries identification. Quintessence International. Vol. 18. Number5/1987.

20. Trejo-Alvarado A., Hernández-Pérez M. & Diez-De-Bonilla J. (1995). In vivo diagnostic assessment of dentinal caries utilising acid red and povidone-iodine dyes. *Operative Dentistry*, 20, 119.
21. Barrancos Mooney J. *Operatoria Dental*. Editorial Médica Panamericana, 1999. Cap.8, Pág.: 239 – 277; cap 23, págs.:691-717.
22. Uribe Echevarría J. *Operatoria Dental: ciencia y práctica*. Ediciones Avances Médico-Dentales, 1990. Cap. 6. Págs.:147-194.
23. Langeland K. Tissue response to dental caries. *Endod Dent Traumatol*. 1987 Aug; 3 (4): 149-71.
24. Mount G.J., Hume W.R. *Conservación y restauración de la estructura dental*. Harcourt Brace, 1999.
25. Camejo M.V. y Cols. Protección dentino-pulpar. *Acta Odontol. Venez*. 1999; 37 (3): 98-105.
26. Hasse P.N.; Conrado C.A., De Olivera M.R.- *Proteção Pulpar Indirecta- Uma revisão bibliográfica, analítica e apresentação de casos clínicos*. *Rev. Od. Cien*. 2001; 16 (34):288- 297.
27. Perrone J.R. *Temas de endodoncia: cofiado y pulpotomía*. Universidad de la República. Facultad de Odontología, 1982.
28. Tziafas D, Simth A.J, Lesot H. Desingning new strategies in vital pulp therapy. *J. Dent*. 2000; 28: 77-92.
29. Ten Cate, A.R. *Oral histology: development, structure and function*. 5th ed. Mosby, 1998
30. Camp J.H. *Terapéutica pulpar de los dientes permanentes jóvenes*. *Clin. Odontol. Nort. Am*. 1984; (4): 639-656.
31. Cevallos Gutiérrez F.A. *Diseño de nuevas estrategias de tratamiento en la terapia pulpar de dientes vitales: parte 1*. *Univ. Odontol*. 2002(a); 22 (47): 37-47.
32. Tay F., Pshley D. H., Loushine R.J., Weller R.N., Monticelli F., Osorio R. Self-Etching Adhesives Increase Collagenolytic Activity in Radicular Dentin. *JOE*. Vol 32, N° 9. Set. 2006.
33. Hebling J., Pashley D.H., Tjäderhane L., Tay F.R. Chlorhexidine arrests subclinical degradation of dentin hybrid layers in vivo. *J Dent Res* 2005; 84: 741-6.
34. Costa C.A. y Cols. Pulp-capping studies with zinc oxide-eugenol, varying the age of materials, correlated with fluidity. *Rev. Odont. UNESP* 1993; 22(2): 223-230.
35. Cox C.F. Biocompatibility of dental materials in the absence of bacterial infection. *Oper Dent*. 1987; 12(4): 146-52.
36. Cox C.F., Suzuki S. Re-evaluating pulp protection: calcium hydroxide liners vs cohesive hybridization. 1994; 125 (7): 823-31.
37. Cox C.F. y Cols. Biocompatibility of various dental materials: pulp healing with a surface seal. *Int. J. Periodontics Restorative Dent* .1996; 16 (3): 240-251.
38. Burrow M.F., Satoh M., Tagami J. Dentin bond durability after three years using a dentin bonding agent with and without priming. *Dent. Mater*. 1996 Sep; 12(5): 302-307.
39. Estrela C. *Ciencia endodóntica*. Cap 1: pag1-21 Editorial Artes Médicas. 2005.
40. Fernández Monjes J., Maresca B.M. Consideraciones sobre el uso del hidróxido de calcio y el ión de calcio en endodoncia. Presentación de un caso clínico. *RAAO*. Vol. XLVII/N°2. Jun.-Set. 2008.
41. Conrado C.A. Remineralization of Carious Dentin. II: In Vivo Microradiographic and Chemical Studies in Human Permanent Teeth Capped with Calcium Hydroxide. *Braz Dent J* 2004, 15(3): 186-189.
42. Estrela C., de Almeida Decurcio d.; Gonçalves de Alencar A. H., Blitzkow Sydney G., Almeida Silva J. Efficacy of calcium hydroxide dressing in endodontic infection treatment: a systematic review. *Rev. Odonto ciênc*. 2008; 23(1):82-86.
43. Farhad A., Mohammadi Z. Calcium Hydroxide: a review. *Int. Dental J. Int Dent J*. 2005 Oct; 55(5): 293-301.
44. Foreman PC, Barnes J.E. Review of calcium hydroxide. *Int Endod J*. 1990 Nov; 23(6): 283-97. Review.
45. Holland R. y Cols. The influence of the sealing material in the healing process of inflamed pulps capped with calcium hydroxide on zinc oxide eugenol cement. *Acta Odontol. Pediatr*. 1981; 2(1): 5-9.
46. Hume W. The pharmacologic and toxicological properties of zinc oxide-eugenol. *J Am Dent Assoc*. 1986 Nov; 113(5): 789-91.

47. Ingle J., Bakland L.- Endodoncia- Cap. 17, págs. 875-878. Mc Graw Hill Interamericana. México, 2004. 5° edición.
48. Mjôr, Ivar A. - Pulp Dentin Biology in Restorative Dentistry- Quintessence- Chicago, 2002.
49. Murray P.E., Lumley P.J., Smith A.J., Ross H.F. The influence of sample dimensions on hydroxyl ion from calcium hydroxide products. *Endo. Dent Traumatol.* 2000 Dec; 16(6):251-7.
50. Perdigão J., Ramos J.C., Lambrechts P. In vitro interfacial relationship between human dentin and one-bottle dental adhesives. *Dent. Mater.* 1997 Jul; 13(4):218-27.
51. Safavi K.E., Nichols F. C. Alteration of biological properties of bacterial lipopolysaccharide by calcium hydroxide treatment. *J Endod.* 1994 Mar; 20(3): 127-9.
52. Salazar C. Hidróxido de calcio: efectos biológicos y mecanismos de acción. *Rev. Fac. Odont. Antioquía* 1994; 5(2).
53. Sarmiento M., y Col. Efecto del hidróxido de calcio a nivel intracelular. *Rev. Fed. Odontol. Colomb;* 1994 Oct; 49(182): 89-99.
54. Segura J.J. y Cols. Calcium hydroxide inhibits substrate adherence capacity of macrophages. *J Endod.* 1997 Jul; 23(7): 444-7.
55. Siqueira J.F. Jr., Lopes H. P. Mechanisms of antimicrobial activity of calcium hydroxide: a critical review. *Int Endod. J.* 1999; 32: 361-369.
56. Staehle H.J., Pioch T., Hoppe W. The alcalizing properties of calcium hydroxide compounds. *Endod Dent Traumatol* 1989; 5: 147-152.
57. Stanley H.R., Pameijer C.H. Dentistry's friend, calcium hydroxide. *Oper. Dent.* 1997 Jan-Feb; 22(1):1-3.
58. Fisher F.J., Shortall A.C. Setting Calcium Hydroxide Base Materials. Studies on their Antibacterial Effects in vitro. *Br Den J.* 1984; 1157:133
59. Ten Cate A.R. Histología oral: desarrollo, estructura y función. 2da ed. Panamericana, 1986
60. Weine F.S. Tratamiento endodóntico. 5ta Ed. Harcourte Brace, 1997.
61. Sano H. y Cols. Nanoleakage: leakage within the hybrid layer. *Oper. Dent.* 1995 Jan-Feb.; 20(1): 18-25.
62. Bjorndal L. Indirect Pulp Therapy and Stepwise Excavation. *JOE.* Vol. 34, N°78. July 2008.
63. Torabinejad M., Walton R. E. Endodontics Principles and Practice. Edit Saunders 4ta ed. 2009. Cap 3, págs: 38-48.
64. Endodoncia Clínica. Manual de Apoyo a la Enseñanza Clínica en Terapias Endodónticas. Cátedra de Endodoncia. Facultad de Odontología. UDELAR.
65. Witherspoon D.E., y cols. Mineral trioxide agrégate pulpotomies: a cese series outcomes assessment. *J Am. Dent Assoc.* 2006 May; 137(5): 610-18.
66. Kurosaki N., Kubota M., Yamamoto Y., Fusayama T. El efecto del grabado sobre el suelo de la cavidad. *Quintessence (ed. Esp.)*, Vol. 4, N° 1, 1991.
67. Trondstad L. y Cols. Influence of coronal restorations on the periapical health of endodontically treated teeth, *Endod. Dent Traumatol, Copenhagen*, Vol. 16: 218-21, 2000.
68. Bottino M.A. Nuevas Técnicas de Endodoncia. Edit. Artes Médicas. Brasil, 2008. Cap. 2, págs. 29-32.