



Fistula carótido-cavernosa unilateral con síntomas neuro-oftalmológicos bilaterales e infarto cerebral venoso: Reporte de un caso.

Carotid-cavernous fistula with bilateral neuro-ophthalmologic symptoms and venous ischemia: A case report.

Nátali V. Núñez-Alcántara^{1,a}, Jorge A. Ramírez-Quiñones^{1,b}, Ana M. Valencia-Chávez^{1,b}, Danny M. Barrientos-Imán^{1,b}, Pilar Calle-La Rosa^{1,b}, José J. Calderón-Sanginez^{2,c}, Yanet Yachi-Fierro^{1,a}, Carlos Abanto-Argomedo^{1,b}

RESUMEN

La fistula carótido-cavernosa es una comunicación anómala entre la arteria carótida y el seno cavernoso que provoca un shunt arteriovenoso patológico y cuyo origen es traumático o espontáneo. Las manifestaciones clínicas están relacionadas con el cambio de dirección del drenaje venoso y del flujo sanguíneo a través de la fistula e incluyen síntomas oculares tales como quemosis, exoftalmos y soplo orbitario, además de manifestaciones neurológicas como infartos venosos y hemorragias intracerebrales. Su presencia se confirma mediante la angiografía por sustracción digital (ASD) y la clasificación generalmente aceptada se basa en la propuesta por Barrow. El tratamiento endovascular ha sido el enfoque terapéutico preferido durante las últimas dos décadas; sin embargo, el tratamiento quirúrgico sigue siendo una opción cuando aquél falla o no está disponible. Se reporta el caso de una paciente de 71 años de edad, con antecedente de traumatismo cráneo-encefálico en la que se diagnosticó fistula carótido-cavernosa izquierda y síntomas neuro-oftalmológicos bilaterales asociados a un infarto venoso a nivel temporal izquierdo. La paciente fue intervenida quirúrgicamente y presentó una evolución clínica favorable.

PALABRAS CLAVE: Fístula del seno cavernoso de la carótida, traumatismos de las arterias carótidas, infarto cerebral, exoftalmia.

SUMMARY

The carotid-cavernous fistula is an abnormal communication between the carotid artery and the cavernous sinus that induces a pathological arterio-venous shunt, and whose origin may be traumatic or spontaneous. Its clinical symptoms are related to changes in the direction of the venous drainage and blood flow through the fistula, and include ocular symptoms as chemosis, exophthalmos and orbital murmur besides neurological manifestations such as venous infarctions and intracerebral hemorrhage. Its presence is confirmed by digital subtraction angiography and the generally accepted classification is based on Barrow's proposal. Endovascular treatment has been the preferred treatment approach for the past two decades; however, surgical treatment remains an option when the former fails or is not possible. The case of a 71 year-old woman with a history of traumatic brain injury is reported: the patient was diagnosed with carotid-cavernous fistula and bilateral neuro-ophthalmic symptoms associated with left temporal venous infarction, and underwent surgical treatment with a favorable clinical outcome.

KEYWORDS: Carotid cavernous sinus fistula, carotid artery injuries, cerebral infarction, exophthalmos.

¹ Departamento de Investigación, Docencia y Atención Especializada en Enfermedades Neurovasculares y Metabólicas, Instituto Nacional de Ciencias Neurológicas. Lima, Perú.

² Departamento de Investigación, Docencia y Atención Especializada en Neurocirugía, Instituto Nacional de Ciencias Neurológicas. Lima, Perú.

^a Médico Residente de Neurología; ^b Médico Neurólogo; ^c Médico Neurocirujano

INTRODUCCION

La fistula carótido-cavernosa (FCC) es una comunicación anómala entre la arteria carótida (interna o externa) y el seno cavernoso, provocando un shunt arteriovenoso patológico (1).

La etiología más común (70% -90%) de FCC es el trauma con fractura de base de cráneo que produce desgarro en la arteria carótida interna(2), afectando especialmente a varones entre 12 y 46 años de edad, con una frecuencia que oscila entre el 0,2%- 0.3% en el trauma craneo maxilo facial y el 4% en las fracturas de base del cráneo. Las FCC espontáneas son mucho menos comunes, afectan a mujeres de edad avanzada y se deben principalmente a la rotura de un aneurisma de la arteria carótida interna (3).

Clínicamente se presenta con la “tríada de Dandy” que incluye exoftalmos pulsátil, quemosis y soplo ocular, que están estrechamente relacionado con la inversión de la dirección del drenaje venoso (4, 5). Esta sintomatología generalmente es ipsilateral a la lesión pero debido a la comunicación intercavernosa, la sintomatología bilateral puede estar presente (6). Además, las FCC tienen compromiso neurológico caracterizado por compromiso de nervios craneales y, en aquellos casos con drenaje venoso cortical o posterior, pueden causar hemorragia intracraneal, infartos venosos o crisis epilépticas, con incremento de la tasa de mortalidad anual (7).

La angiografía por sustracción digital (ASD) sigue siendo el *gold standard* para el diagnóstico definitivo, la clasificación y la planificación del tratamiento(1);siendo actualmente el tratamiento endovascular el de elección en la mayoría de los casos porque se asocia con alta oclusión y bajas tasas de complicaciones (8). Se reporta el caso de una paciente con síntomas neuro-oftalmológicos bilaterales asociados a un infarto venoso, como manifestaciones clínicas de una fistula carótido-cavernosa directa izquierda.

Reporte de caso

Paciente mujer de 72 años de edad, natural y procedente de Lima, con tiempo de enfermedad de 4 meses, con antecedente de traumatismo craneal leve con herida abierta a nivel frontal medial y sin evidencia de fractura ; seguido de cefalea holocraneana intensa, náuseas, diplopía y una semana después aumento de volumen, ojo rojo y dolor ocular izquierdo. Un mes después los síntomas se exacerban presentando

proptosis, quemosis, disminución de agudeza visual del ojo izquierdo y episodios de confusión (no reconocía a familiares, llamaba a familiares fallecidos), los cuales se presentaban en forma transitoria. Dos meses después, se agrega aumento de volumen e inyección conjuntival en el ojo derecho; así mismo, la paciente presentó cuadros de agresividad (insultando a familiares por cualquier motivo) e insomnio.

A la admisión, se evidenció en ojo derecho proptosis leve y quemosis moderada, y en ojo izquierdo proptosis y quemosis severa, eritema palpebral bilateral a predominio izquierdo y soplo sobre ambos globos oculares a predominio izquierdo (figura 1). El examen neurológico evidenció oftalmoplejía bilateral del III, IV y VI nervios craneales bilaterales, agudeza visual disminuida en ojo izquierdo con visión de la luz a 1 metro y en ojo derecho movimiento de manos a 4 metros. Reflejo fotomotor OD: 3.0 à 1.0/1.0, O.I: 3.0 à 1.0/1.0 En la tonometría se encontró presión ocular normal en ojo derecho (18,9 mmHg) e incrementada en ojo izquierdo (50 mmHg). No se evidenció déficit motor ni sensitivo. Se encontró afasia de comprensión (responde con parafasias, no repite, no denomina, lectura y escritura alterada). Puntaje de NIHSS al ingreso: 8 puntos.

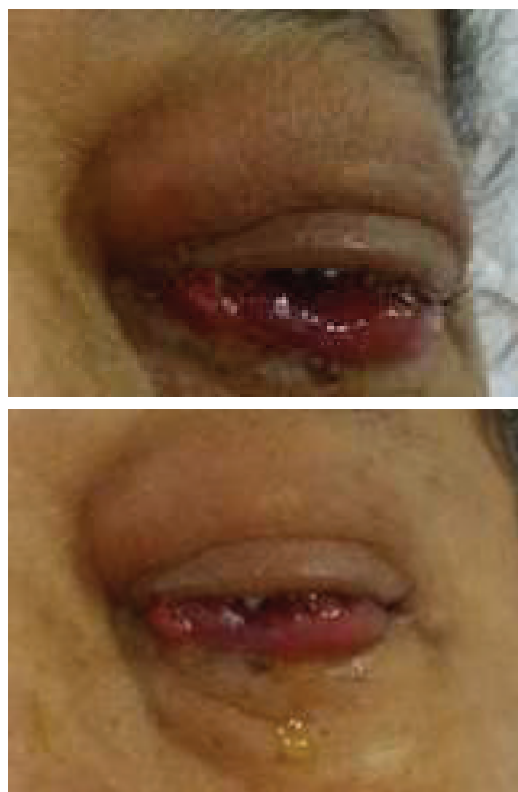

Figura 1. Vista frontal pre-cirugía. Proptosis y quemosis bilateral a predominio de ojo izquierdo.

Los exámenes de laboratorio como perfil hematológico, perfil de coagulación, glucosa, función hepática y renal, perfil lipídico y electrolitos estuvieron dentro de los rangos normales. Pruebas serológicas para VIH y sífilis fueron negativas. La tomografía espiral multicorte (TEM) cerebral sin contraste mostró una área hipodensa en región temporal izquierda (figura 2), la TEM de órbitas con contraste se evidenció una dilatación anormal de la vena oftálmica superior izquierda y la reconstrucción 3D de la Angio-TEM evidenció la vena oftálmica superior dilatada (figura 3). La imagen por resonancia magnética (IRM) de encéfalo evidenció una hipointensidad en protocolo T1 e hiperintensidad en protocolo FLAIR a nivel temporal izquierdo. En la Angio-RM cerebral se observó una alteración de la trama vascular en el seno cavernoso bilateral a

predominio izquierdo, con el signo de llenado precoz de las venas oftálmicas superiores en la fase arterial (figura 4). En la arteriografía por sustracción digital (ASD) se evidenció una fistula carótido-cavernosa directa de alto flujo a nivel del segmento cavernoso de la arteria carótida interna izquierda con congestión de las venas oftálmicas bilaterales y disminución marcada de flujo hacia los segmentos por encima de su segmento clinoido, evidenciado por la disminución del calibre arterial (figura 5).

Según la clasificación angiográfica de Barrow, se consideró como una fistula tipo Barrow A. La paciente fue intervenida quirúrgicamente con el objetivo de anular el aporte sanguíneo al segmento cavernoso de la arteria carótida interna con la técnica de trapping carotideo a nivel cervical izquierdo. La cirugía

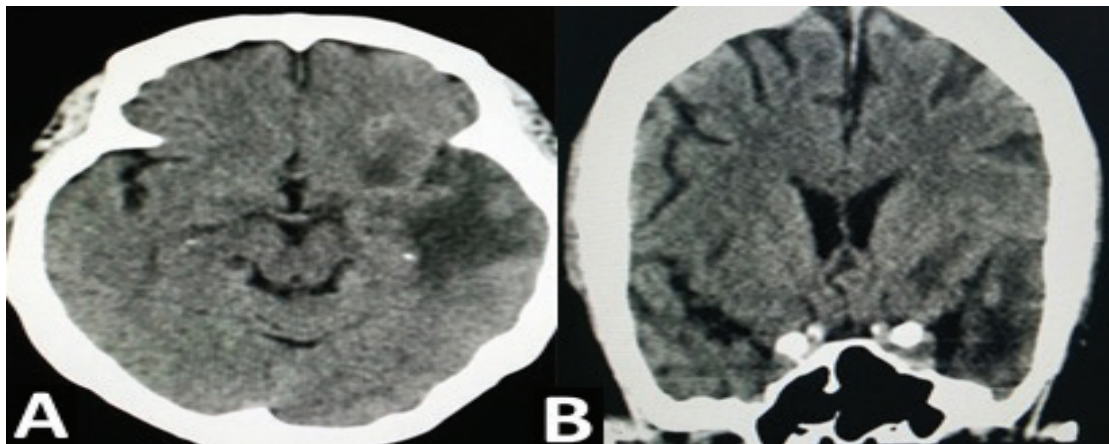


Figura 2. TEM cerebral sin contraste en corte axial (A) y coronal (B) muestra área hipodensa cortico-subcortical en región temporal izquierda.

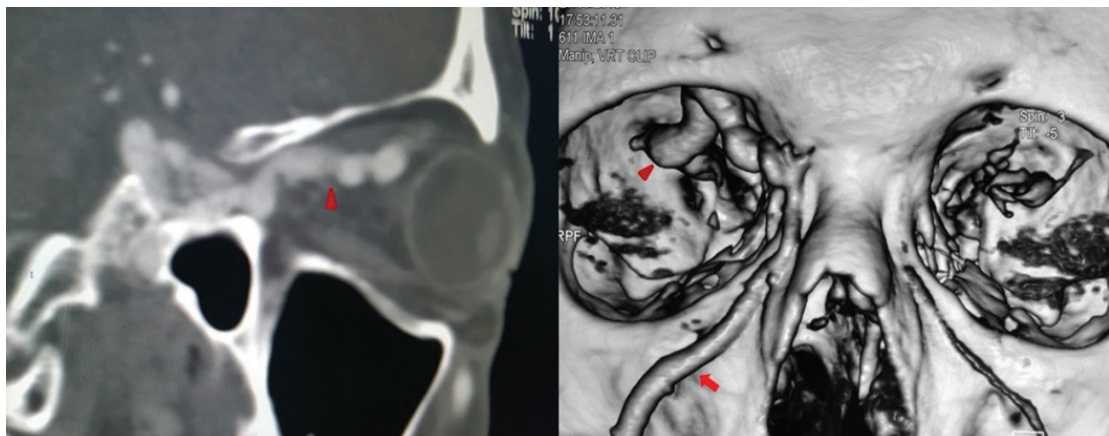


Figura 3. Izquierda. Angio-TEM de órbitas muestra dilatación de vena oftálmica superior izquierda (cabeza de flecha) con captación irregular del seno cavernoso ipsilateral. Derecha. Reconstrucción 3D de angio-TEM muestra dilatación de vena oftálmica superior (cabeza de flecha) y de vena angular (flecha) izquierdas.

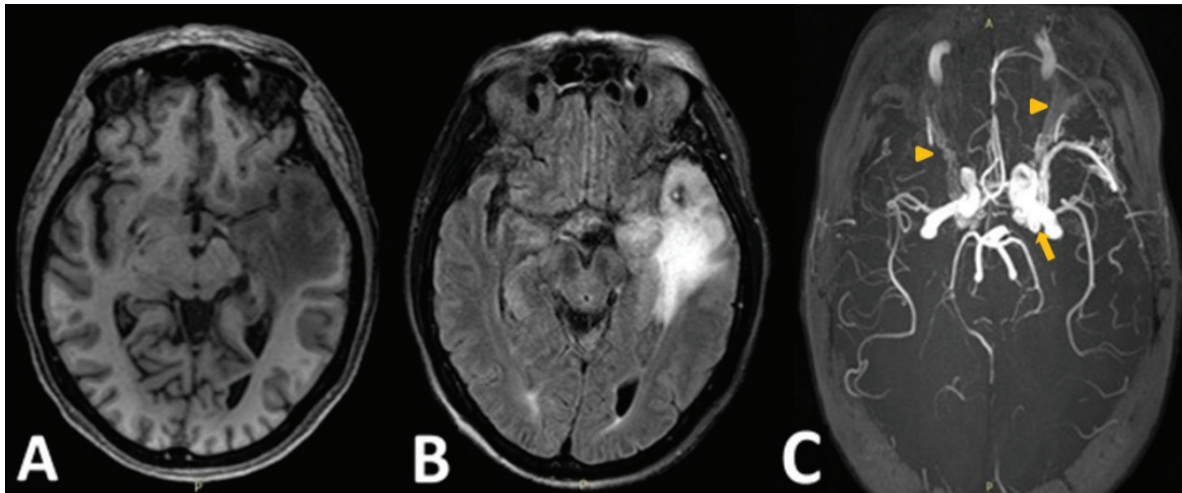


Figura 4. IRM cerebral corte axial. (A) protocolo T1 muestra hipointensidad temporal izquierda. (B) Protocolo FLAIR muestra hiperintensidad en misma región compatible con infarto cerebral crónico. (C) Angio-RM cerebral en fase arterial muestra alteración de trama vascular en el segmento cavernoso de la arteria carótida interna izquierda (flecha amarilla) con llenado de las venas oftálmicas superiores (cabeza de flecha).

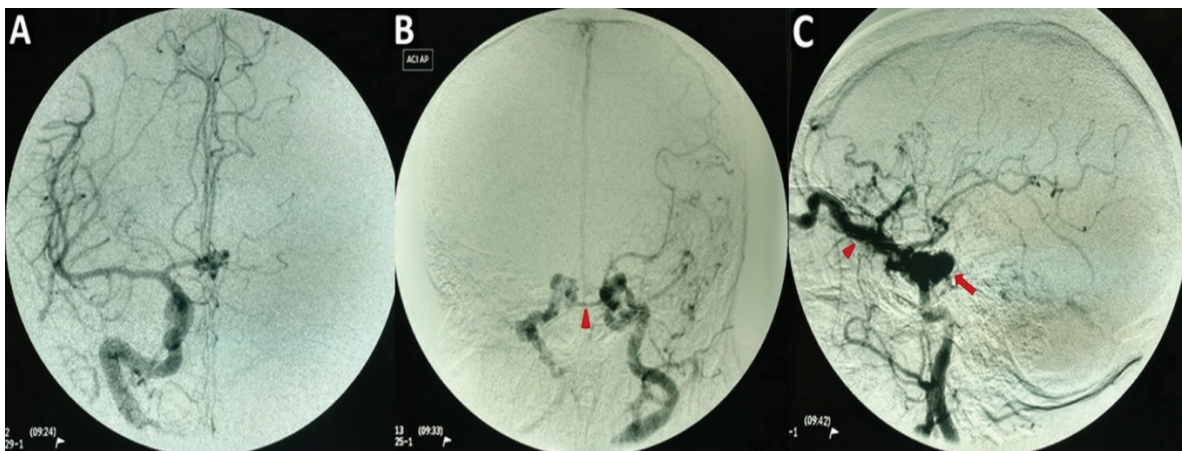


Figura 5. Angiografía por sustracción digital (ASD) en vista anteroposterior y lateral. (A) Sistema carotideo derecho sin alteraciones. (B) Sistema carotideo izquierdo muestra fistula carótido cavernosa en segmento cavernoso de la arteria carótida interna izquierda con dilatación del seno intercavernoso (cabeza de flecha). (C) Vista lateral muestra fistula carótido cavernosa de alto flujo – Barrow A (flecha) y dilatación de vena oftálmica superior ipsilateral (cabeza de flecha).

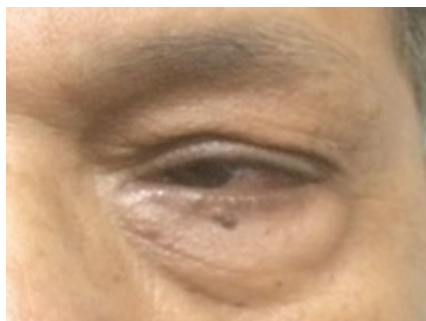


Figura 6. Vista frontal post-cirugía. Remisión de signos oftalmológicos congestivos.

consistió en la ligadura de la arteria carótida común debido a dificultades intraoperatorias para acceder a la arteria carótida interna cervical, anulando el aporte sanguíneo tanto por la arteria carótida interna y externa con el riesgo inminente de incremento de un infarto extenso en el hemisferio cerebral correspondiente.

Como resultado se obtuvo disminución casi completa de los síntomas oftalmológicos congestivos (exoftalmos, quemosis, inyección conjuntival y soplo orbitario) (Figura 6) pero con persistencia de disminución de agudeza visual y persistencia de algunos síntomas psiquiátricos como el habla incoherente. Además, no se evidencio mayor compromiso del parénquima cerebral en la neuroimagen control, adicional al precedente.

DISCUSIÓN

Las fistulas carótido-cavernosas (FCC) son comunicaciones arteriovenosas anómalas entre la arteria carótida interna (ACI) y/o la carótida externa (ACE) o sus ramas y el seno cavernoso(1). Las FCC pueden clasificarse de acuerdo con tres criterios: el patogénico en traumáticas y espontáneas, el hemodinámico en de alto y bajo flujo y el angiográfico en directas o indirectas. La clasificación más utilizada es la angiográfica de Barrow, la cual proporciona un método objetivo para agrupar las FCC, determinar el pronóstico y planificar el tratamiento (1).

Al igual que nuestra paciente, entre el 55-80% de FCC son de etiología traumática, con una prevalencia de alrededor de 0,2-0,3% en pacientes con traumatismos craneales (9) y son, en su mayoría, fistulas directas tipo A formadas por un desgarro en la porción cavernosa de la ACI, dando como resultado una fistula de alto flujo. Este tipo se presenta especialmente en varones entre los 12 y 46 años de edad (1), característica que no contrasta con nuestra paciente que es adulta mayor.

La sintomatología ocular y neuro-oftalmológica en las FCC de drenaje anterior se debe al shunt arteriovenoso patológico que provoca tres fenómenos fisiopatológicos: 1) aumento de la presión intraluminal del seno cavernoso, 2) inversión del flujo de drenaje con redireccionamiento hacia las venas oftálmicas e 3) incremento progresivo de la presión intraocular con afección de las estructuras contenidas en ella (10). Los hallazgos clínicos más comunes reportados en la presentación inicial de estas fistulas son: soplo orbitario (80-98%), proptosis (72-80%), quemosis (55%), parálisis de nervios craneales (49-55%),

oftalmoplejía completa (24%) y disminución de la agudeza visual (18-38%) (4,5). Nuestra paciente tuvo una fistula de drenaje anterior y todos los síntomas descritos estuvieron presentes.

Además del compromiso ocular, las FCC pueden tener, ya sea de forma inicial o evolutiva, compromiso del sistema nervioso. Las presentaciones más frecuentes incluyen alteración de nervios craneales y signos de focalización producidos por alteraciones vasculares que comprometen regiones de los hemisferios cerebrales o el tronco encefálico. Los nervios craneales que se afectan con mayor frecuencia son los oculomotores (III, IV y VI) en su paso por el seno cavernoso y/o la órbita en casos de FCC de drenaje anterior. De forma infrecuente, las FCC ocasionan un redireccionamiento del flujo hacia las venas corticales con la producción de reflujo venoso cortical (7), hemorragia intracraneal(11-13), infarto venoso (14,15), y crisis epilépticas (8). Nuestro caso presentó una lesión temporal izquierda compatible con un infarto venoso probablemente producido por un mecanismo de robo hemodinámico evidenciado por la marcada disminución de flujo en las ramas terminales de la arteria carótida interna ipsilateral como se muestra en las imágenes (figura 4 y figura 5), presentando sintomatología tanto con trastorno del lenguaje, como síntomas psiquiátricos, fundamentalmente alteraciones afectivas con irritabilidad y pobre control de impulsos.

En el caso de nuestra paciente, el diagnóstico se realizó 4 meses después del evento traumático, con sintomatología progresiva que inició a la semana del mismo y gran compromiso neuro-oftalmológico, lo que no concuerda con la bibliografía en donde se describe que como regla, las fistulas directas (alto flujo) son de presentación brusca y dramática, con un desarrollo súbito de la “triada de Dandy” que incluye exoftalmos pulsátil, soplo orbitario y quemosis conjuntival (16) aunque se han descrito periodos de hasta 8 semanas para el inicio de los síntomas (17).

Clínicamente las FCC, en su mayoría, son unilaterales con sintomatología ipsilateral por lo que las fistulas unilaterales con síntomas bilaterales como en el caso de nuestra paciente, son raras, ya que a pesar de las comunicaciones entre los senos cavernosos (figura 5), existe una gran vía descompresiva a través de las venas oftálmicas (18, 19). Esto es posible ya que anatómicamente ambos senos cavernosos se encuentran comunicados por los senos intercavernosos anterior, posterior e inferior, el plexo venoso basilar y el seno

del dorso selar. La dilatación de estas comunicaciones es casi siempre anormal y se relacionan a FCC de alto flujo o malformaciones arteriovenosas dures (20)

Para el diagnóstico, la TEM y la IRM cerebrales y de órbitas, ya sea con protocolos convencionales o angiográficos, pueden ser útiles en la detección de signos indirectos (dilatación de la vena oftálmica superior, dilatación del seno cavernoso, proptosis o alteración del patrón de drenaje venoso) o de signos directos compatibles con FCC (21, 22). Sin embargo, la angiografía por sustracción digital (ASD) sigue siendo el *gold standard* para el diagnóstico definitivo, la clasificación y la planificación del tratamiento, ya que brinda información adicional importante como la presencia de arterias de alimentación o el sitio exacto de la comunicación fistulosa (9).

El manejo de la FCC incluye: tratamiento endovascular (23,24), corrección quirúrgica directa (25), radioterapia (26), radiocirugía estereotáctica (27), compresión manual intermitente (28) y oclusión de la arteria carótida ipsilateral, de los cuales el tratamiento endovascular constituye el de elección en la mayoría de las fistulas Barrow A. En nuestro caso se aplicó la oclusión de la arteria carótida ipsilateral con el objetivo de disminuir el flujo sanguíneo hacia la fistula, obteniéndose mejoría de los síntomas oculares. La literatura reporta una tasa de éxito de 85-90% en los casos tratados con las distintas opciones y la frecuencia de complicaciones oscila entre 5-8% (14,29). En la evolución, la disminución de la agudeza visual es el síntoma con menor recuperación debido al daño precoz de la retina y el nervio óptico, tal como ocurrió en la evolución de nuestra paciente.

Debemos sospechar la presencia de una FCC en un paciente con compromiso ocular y antecedente de traumatismo craneoencefálico. Es importante establecer el diagnóstico de forma precoz debido a que su manejo oportuno se asocia a una disminución de potenciales secuelas oculares y neurológicas.

Correspondencia:

Carlos Abanto Argomedo
 Jefe del Centro de Investigación en Enfermedad Cerebrovascular
 Instituto Nacional de Ciencias Neurológicas.
 Jr. Ancash 1271 Lima 1, Perú.
 Teléfono: 5114117700 – Anexo 365
 Correo electrónico: carlosabanto@yahoo.com

REFERENCIAS BIBLIOGRAFICAS

1. Barrow DL, Spector RH, Braun IF, Landman JA, Tindall SC, Tindall GT. Classification and treatment of spontaneous carotid-cavernous sinus fistulas. *J Neurosurg.* 1985;62(2):248-56.
2. Chaudhry IA, Elkhamry SM, Al-Rashed W, Bosley TM. Carotid cavernous fistula: ophthalmological implications. *Middle East Afr J Ophthalmol.* 2009;16(2):57-63.
3. Fabian TS, Woody JD, Ciraulo DL, Lett ED, Phlegar RF, Barker DE, et al. Posttraumatic carotid cavernous fistula: frequency analysis of signs, symptoms, and disability outcomes after angiographic embolization. *J Trauma.* 1999;47(2):275-81.
4. Lewis AI, Tomsick TA, Tew JM, Jr. Management of 100 consecutive direct carotid-cavernous fistulas: results of treatment with detachable balloons. *Neurosurgery.* 1995;36(2):239-44.
5. Chi CT, Nguyen D, Duc VT, Chau HH, Son VT. Direct traumatic carotid cavernous fistula: angiographic classification and treatment strategies: Study of 172 cases. *Interv Neuroradiol.* 2014;20(4):461-75.
6. Stiebel-Kalish H, Setton A, Nimii Y, Kalish Y, Hartman J, Huna Bar-On R, et al. Cavernous sinus dural arteriovenous malformations: patterns of venous drainage are related to clinical signs and symptoms. *Ophthalmology.* 2002;109(9):1685-91.
7. Takahashi S, Sakuma I, Otani T, Yasuda K, Tomura N, Watarai J, et al. Carotid-cavernous fistula associated with an intracranial lesion caused by cortical venous reflux. *Interv Neuroradiol.* 2006;12(Suppl 1):167-73.
8. Plasencia AR, Santillan A. Endovascular embolization of carotid-cavernous fistulas: A pioneering experience in Peru. *Surg Neurol Int.* 2012;3:5.
9. Miller NR. Dural carotid-cavernous fistulas: epidemiology, clinical presentation, and management. *Neurosurg Clin N Am.* 2012;23(1):179-92.
10. Tan AC, Farooqui S, Li X, Tan YL, Cullen J, Lim W, et al. Ocular manifestations and the clinical course of carotid cavernous sinus fistulas in Asian patients. *Orbit.* 2014;33(1):45-51.
11. Kai Y, Hamada JI, Morioka M, Yano S, Ushio Y. Brain stem venous congestion due to dural arteriovenous fistulas of the cavernous sinus. *Acta Neurochir (Wien).* 2004;146(10):1107-11.
12. Cloft HJ, Tong FC, Joseph GJ, Dion JE, Barrow DL. Early intracerebral hemorrhage complicating the successful occlusion of a carotid-cavernous fistula. *Interv Neuroradiol.* 2002; 8(2):209-12.
13. Harding AE, Kendall B, Leonard TJ, Johnson MH. Intracerebral haemorrhage complicating dural arteriovenous fistula: a report of two cases. *J Neurol Neurosurg Psychiatry.* 1984;47(9):905-11.

14. Krishnan V, Searls DE, Haussen DC, Henninger N, Thomas A. Venous ischemia secondary to drainage constriction in a carotid-cavernous arteriovenous fistula. *Clin Neurol Neurosurg.* 2013;115(8):1476-8.
15. Ohshima S, Shigeto H, Kawajiri M, Taniwaki T, Yoshiura K, Kira J. Venous infarction associated with carotid-cavernous fistula. *Rinsho Shinkeigaku.* 2006; 46(4): 261-5.
16. Biousse V, Newman NJ. Intracranial vascular abnormalities. *Ophthalmol Clin North Am.* 2001;14(1): 243-64.
17. Nguyen T, Cho YH, Jang YJ, Park MC, Shin SJ. Long delayed traumatic carotid-cavernous sinus fistula. *J Craniofac Surg.* 2013;24(3):e237-9.
18. Demartini Z, Jr., Liebert F, Gatto LA, Jung TS, Rocha C, Jr., Santos AM, et al. Unilateral Direct Carotid Cavernous Fistula Causing Bilateral Ocular Manifestation. *Case Rep Ophthalmol.* 2015;6(3):482-7.
19. Santhosh M, Joseph S, Doctor P. Right traumatic carotico-cavernous fistula with bilateral eye signs and post-treatment right pseudo Argyll Robertson pupil. *Indian J Ophthalmol.* 2008; 56(3):253-5.
20. Elster AD, Chen MY, Richardson DN, Yeatts PR. Dilated intercavernous sinuses: an MR sign of carotid-cavernous and carotid-dural fistulas. *AJNR Am J Neuroradiol.* 1991;12(4):641-5.
21. Coskun O, Hamon M, Catroux G, Gosme L, Courtheoux P, Theron J. Carotid-cavernous fistulas: diagnosis with spiral CT angiography. *AJNR Am J Neuroradiol.* 2000;21(4):712-6.
22. Chen CC, Chang PC, Shy CG, Chen WS, Hung HC. CT angiography and MR angiography in the evaluation of carotid cavernous sinus fistula prior to embolization: a comparison of techniques. *AJNR Am J Neuroradiol.* 2005; 26(9): 2349-56.
23. Yu JS, Lei T, Chen JC, He Y, Chen J, Li L. Diagnosis and endovascular treatment of spontaneous direct carotid-cavernous fistula. *Chin Med J (Engl).* 2008;121(16):1558-62.
24. Macho JM, Guelbenzu S, Barrena R, Valles V, Ibarra B, Valero P. Carotid cavernous fistula: endovascular therapy. *Rev Neurol.* 1996; 24(125):59-64.
25. Day JD, Fukushima T. Direct microsurgery of dural arteriovenous malformation type carotid-cavernous sinus fistulas: indications, technique, and results. *Neurosurgery.* 1997;41(5):1119-24.
26. Hirai T, Korogi Y, Baba Y, Nishimura R, Hamatake S, Kawanaka K, et al. Dural carotid cavernous fistulas: role of conventional radiation therapy--long-term results with irradiation, embolization, or both. *Radiology.* 1998;207(2):423-30.
27. Chong GT, Mukundan S, Kirkpatrick JP, Zomorodi A, Sampson JH, Bhatti MT. Stereotactic radiosurgery in the treatment of a dural carotid-cavernous fistula. *J Neuroophthalmol.* 2010;30(2):138-44.
28. Kai Y, Hamada J, Morioka M, Yano S, Kuratsu J. Treatment of cavernous sinus dural arteriovenous fistulae by external manual carotid compression. *Neurosurgery.* 2007;60(2):253-7.
29. Barry RC, Wilkinson M, Ahmed RM, Lim CS, Parker GD, McCluskey PJ, et al. Interventional treatment of carotid cavernous fistula. *J Clin Neurosci.* 2011;18(8):1072-9.

Recibido: 13/12/2017

Aceptado: 16/06/2017