

Hemólisis aguda post implante de Paraguas de Rashkind en Ductus Arterioso Persistente. Tratamiento Quirúrgico.

CUSTODIO LÓPEZ Jesús Jacinto * RAMIREZ LÓPEZ Milvio ** GUERRERO VARGAS Rafael *
ARAUCO IBARRA Víctor ***

SUMMARY

We report a case of an acute mechanical haemolysis in a woman of 50 years old that occurred after a percutaneous closure of a patent ductus arteriosus by a Rashkind double umbrella prosthesis. Surgical removal of the device using Cardiopulmonary bypass and ligation of the duct were required before haemolysis was abolished. (*Rev Med Hered 1998; 9:123-127*).

KEY WORDS: Patent ductus arteriosus, haemolysis, Rashkind umbrella.

INTRODUCCION

El cierre del Ductus Arterioso Persistente con la técnica percutánea de Rashkind es cada vez más aceptada (1,2), ya sea por las ventajas que ofrece (3) o por la casi nula morbimortalidad (4,5).

Las grandes complicaciones que ocurrieron en los inicios de la técnica (6) han sido superados desde la aparición del Doble Paraguas de Rashkind y su técnica de aplicación transvenosa percutánea (7).

Son varias las complicaciones que se describen: hemólisis (8), estenosis leve de la arteria pulmonar (1), endarteritis (9), trombosis femoral (10) y embolia del dispositivo (8). De éstas la hemólisis es la más compleja. Puede ser leve que se soluciona colocando un segundo paraguas en el ductus (11,12) o muy severa que motiva

el retiro del paraguas repitiendo el cateterismo. Si este intento fracasa entonces es sometido a una intervención quirúrgica para extraer el paraguas (13,14).

Esta complicación fue rara al inicio (13), luego fue presentándose con mayor frecuencia a medida que la experiencia con este procedimiento crecía. Actualmente se reporta entre el 1% al 6.6%.

Presentamos un caso de hemólisis aguda como complicación del implante de un Paraguas de Rashkind con el objeto de describir como fue solucionado este problema.

Caso clínico

Paciente mujer de 50 años de edad, con diagnóstico de Ductus Arterioso Persistente desde los 4 años de

* Médico Asistente del Servicio de Cirugía de Tórax y Cardiovascular, Hospital Nacional "Almanzor Aguinaga Asenjo" - IPSS Chiclayo.

** Medico Visitante, Asistente del Instituto de Cardiología y Cirugía Cardiovascular de La Habana, Cuba.

*** Jefe del Servicio de Cirugía de Tórax y Cardiovascular Hospital Nacional "Almanzor Aguinaga Asenjo" - IPSS Chiclayo.

edad. Estuvo asintomática hasta los 44 años de edad en que presenta disnea de esfuerzo, taquicardia y crisis hipertensiva. A los 40 años ya se le había diagnosticado hipertensión pulmonar. Al examen clínico se encontró un soplo continuo en maquinaria IV/VI, en la región supraclavicular izquierda, El primer y segundo ruido cardiaco eran normales. El ecocardiograma modo M reveló crecimiento de cavidades izquierdas. El EKG demostró hipertrofia ventricular izquierda y sobrecarga ventricular izquierda. El estudio por cateterismo cardiaco confirmó el diagnóstico encontrando además una hipertensión pulmonar reactiva (Foto N°1).

Se procedió luego al cierre del ductus arterioso por cateterismo cardiaco con el doble paraguas de Rashkind (Foto N°2). Las presiones intracavitarias que se encontraron pre y post cierre se pueden observar en la tabla N°1.

Terminado el procedimiento, el paciente quedó con un shunt residual mínimo y soplo sistólico I/VI.

Diesiseis horas después del implante del paraguas la paciente empezó a presentar orinas colúricas y leve ictericia. El examen microscópico de orina mostró hemoglobinuria. El hematocrito disminuyó de 30 a 27% y

Tabla N°1. Valores de presiones arteriales antes y después de colocar el paraguas de Rashkind.

	PRE	POST
CP	13	6
TAP	50-22-34	30-15-21
VD	60-00-25	29-00-02
AD	1	29-00-10
VI	200-00-15	168-00-10
AO	200-60-116	168-69-108

luego a 24% por lo que se procedió a la transfusión de sangre. Fue llevada al laboratorio de hemodinámica para retirar el paraguas pero el intento fue frustrado. En este mismo cateterismo se observó que el shunt había aumentado. Venticuatro horas después las bilirrubinas habían aumentado (BT: 2.7; BD: 1.15; BI: 1.55) y la ictericia se hizo más marcada. La cuenta de reticulocitos permaneció normal (1.4%). El hematocrito permaneció

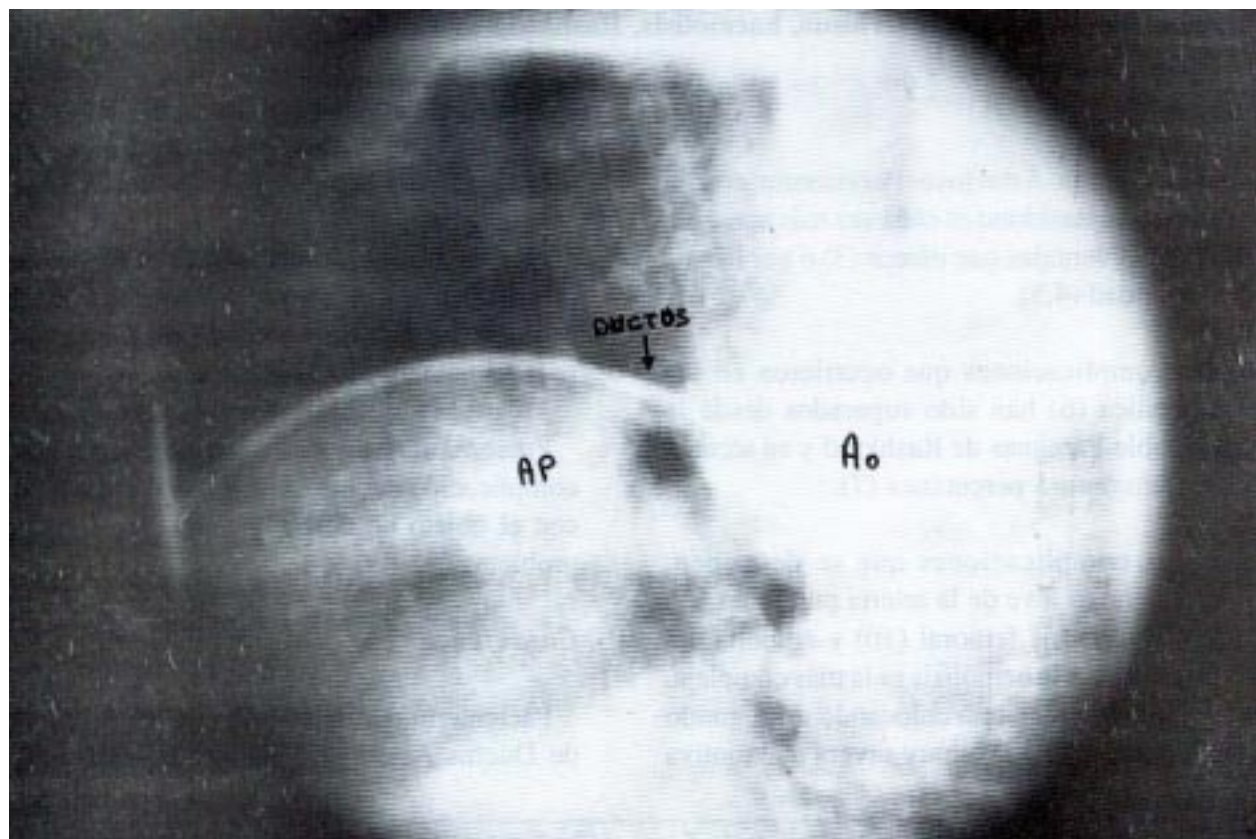


Foto N° 1. Cateter atravesando el Ductus en dirección a la aorta

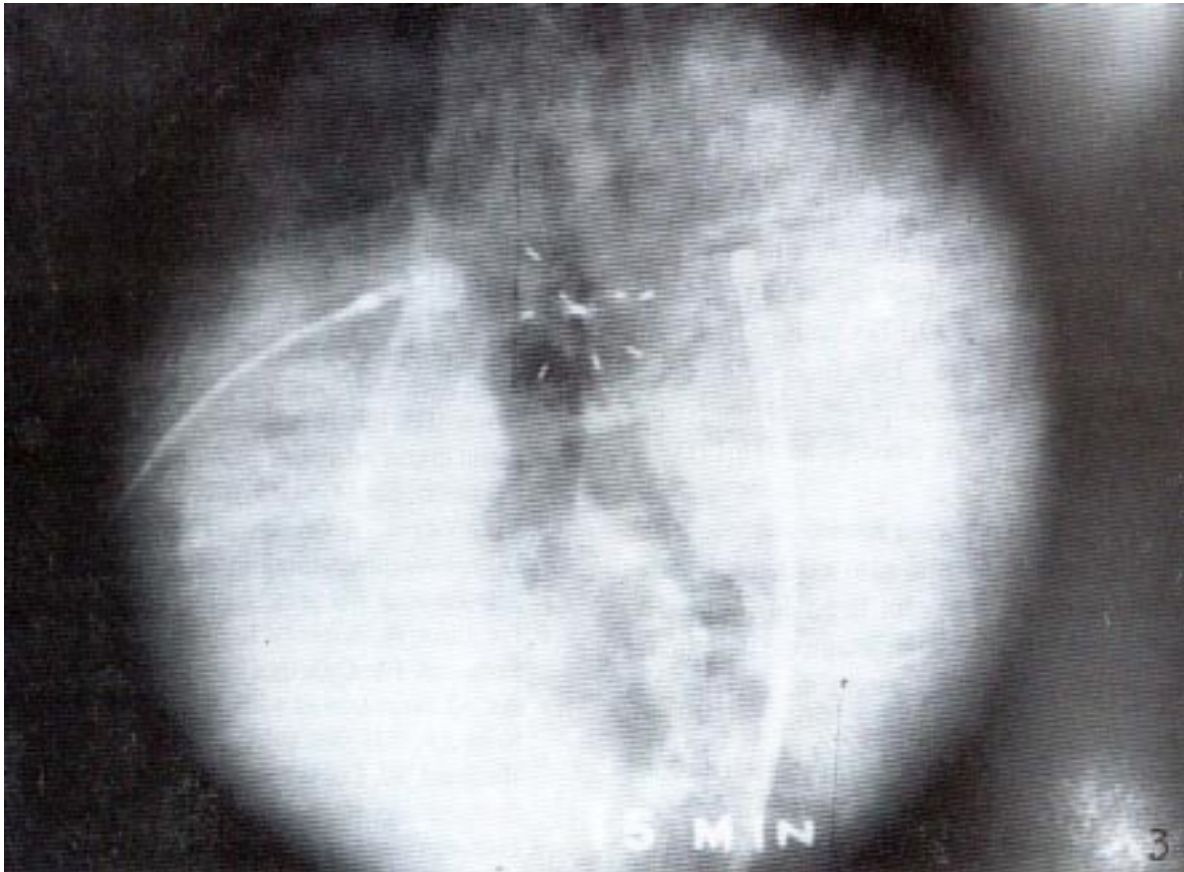


Foto N° 2. Paraguas ubicado y liberado en el Ductus

en 25% con las transfusiones sanguíneas. Se le propuso a los familiares la intervención quirúrgica para retirar el dispositivo, pero éstos rechazaron la propuesta; 72 horas después aceptaron la intervención siendo sometida a una cirugía de emergencia para extraer el paraguas y cerrar el ductus

Se operó a la paciente con circulación extracorpórea. Antes de entrar en bypass se disecó el ductus liberando el pericardio de la arteria pulmonar en su división y luego se pasó alrededor del ductus 2 cintas umbilicales finas a modo de torniquete. El ductus medía 10 mm de ancho y 15 mm de largo. Se comenzó el bypass y se bajó la temperatura a 28°C; se colocó clamp transversal en la aorta para el paro anóxico; se abrió el tronco de la arteria pulmonar por el que salió un gran chorro de sangre obligando cerrar el torniquete que rodeaba al ductus. Se observó que el dispositivo se encontraba dentro del canal del ductus con sus alas parcialmente desplegadas sin ocluir completamente al ductus; luego se procedió a retirar el dispositivo y a realizar ligadura doble del ductus por fuera y por dentro se cerró el orificio ductal con 2 puntos de colchonero con prolene 3/0 acolchados con teflón. Terminado el cierre se salió de bypass.

La evolución postoperatoria fue favorable sin presentar problemas en la función renal. Desapareció la hemólisis, la anemia y la ictericia. Salió de alta con un hematocrito de 30%. Ocho meses después, en el control con eco doppler a color se observó una disminución de la masa ventricular y ausencia de shunt residual.

DISCUSION

El tratamiento quirúrgico del ductus arterioso persistente en niños mediante sección y sutura es una operación sencilla con una morbimortalidad baja (15), pero cuando se complica con una hemorragia, ésta es mortal. En adultos los riesgos y complicaciones son mayores por la posibilidad de calcificación del ductus (16).

Como una alternativa eficaz y segura al cierre quirúrgico del ductus surgió el cierre percutáneo de éste con el Paraguas de Rashkind (7) resultando ser una técnica sencilla y con casi nula morbimortalidad (4,5).

De las complicaciones que se reportan, la hemólisis era muy rara. Hasta el año 1989 sólo se había descrito un caso (13) pero a medida que crecía la experiencia

se iban presentando más casos. Actualmente se presenta entre el 1% al 6% (8,10,14).

El doble Paraguas de Rashkind consiste en 2 discos de espuma porosa de poliuretano, montados en 2 armazones opuestos, cada uno con 3 ramas flexibles de acero inoxidable. Cuando se coloca vía percutánea un paraguas queda al lado aórtico y el otro al lado pulmonar. Este aparato es rápidamente endotelizado e incorporado a las paredes arteriales (17). También se ha reportado una embolización en un 13% (2,17) y un flujo residual que va del 10% al 38% (1,18). Este flujo no produce sintomatología y cierra a medida que pasa el tiempo, es diagnosticado únicamente con Ecodoppler (18,19).

En nuestro paciente el paraguas resultó pequeño para el ductus que se encontró en el acto operatorio. Este tenía un diámetro de 10 mm y un largo de 15mm. El paraguas no había desplegado completamente sus ramas, éstas se encontraban dentro del conducto.

Cuando se detectó la hemólisis se hizo lo indicado para estos casos (13): Reposo absoluto, hidratación, transfusiones sanguíneas y retiro del paraguas lo más pronto posible.

Se combinaron diversos factores para causar la hemólisis (22): el traumatismo mecánico de los hematíes en el momento de pasar a través del ductus en cuyo interior se encontraba el paraguas que no había desplegado completamente sus ramas, el depósito de fibrina sobre los puntos de unión rotos y probablemente lo más importante, la fuerza de cizallamiento debida a la turbulencia del flujo sanguíneo aunada a la gradiente de presión entre la arteria aorta y la arteria pulmonar. Al fracasar el intento de retirarlo por cateterismo cardiaco se tuvo que llevar el caso a cirugía mayor con circulación extracorpórea para retirar el paraguas. Ladusans (13) reporta una técnica para extraer el paraguas sin circulación extracorpórea en una niña de 2 años y medio.

Coloca un clamp transversal en la arteria pulmonar y otro clamp tangencial en el nacimiento del ductus. Chisholm (20) cerró el ductus por toracotomía dejando el paraguas en su sitio. Nosotros usamos la técnica con circulación extracorpórea considerando la edad de la paciente y por observar calcificación a nivel del ductus en el estudio hemodinámico lo que aumentaba el riesgo quirúrgico de su extracción.

Siendo esta complicación rara, el cierre percutáneo del ductus arterioso persistente con el paraguas de Rashkind es un método sano y efectivo con muchas ventajas sobre la cirugía (3) y que debe ser considerado como primera elección en pacientes adultos (21) en quienes la calcificación del ductus es frecuente.

BIBLIOGRAFIA

1. Dyck JD, Benson LN, Shallhorn JF, McLaughlin FR, Freedom RM, Rowe RD. Catheter occlusion of the persistently patent ductus arteriosus. *Am J Cardiol* 1988; 62: 108-92.
2. Latson LA, Hofschire PJ, Kugler JD, Cheatham JP, Gumbiner CH, Danford DA. Transcatheter closure of patent ductus arteriosus in pediatric patients. *J Pediatric* 1989; 115: 549-53.
3. Leriche H, Losay J, Piot C, Neveaux JY. Endoluminal occlusion using a catheter of patent ductus arteriosus in a adult. *Arch Mal Coeur Vaiss* 1991; 84:265-68.
4. Wayner HR, Ellison RC, Zierler S et al. Surgical closure of patent ductus arteriosus in 268 preterm infants. *J Thorac Cardiovasc Surg* 1984; 87: 870.
5. Verin V, Friedli B, Oberhansli I, Meier R. Closure of Patent Ductus Arteriosus using imterventional catheterization. *Schweiz Med Wochenschr* 1993; 123:530-32.
6. Porstman W, Wierney L, Warnke H, Gerstberger G, Romaniuk PA. Catheter closure of patent ductus arteriosus: 62 cases treated without thoracotomy. *Radiol Clin North Am* 1971; 9:203.
7. Rashkind WJ, Cuaso CC. Transcatheter closure of patent ductus arteriosus. *Pediatr Cardiol* 1979; 1: 3-8.
8. European Registry. Transcatheter occlusion of persistent arterial duct. Report of the European Registry. *Lancet* 1992; 340: 1062-66.
9. Ottenkamp J, Hess J, Talsma MD, Buis-liem TN. Protrusion of the device: a complication of catheter closure of patent ductus arteriosus. *Br Heart J* 1992; 68: 301-3.
10. Piechaud JF, Delogu A, Kachaner J et al. Percutaneous occlusion of patent ductus arteriosus by the Rashkind double umbrella device. *Arch Pediatr* 1995; 2: 1149-55.
11. Hayes AM, Redington AN, Rigby ML. Severe hemolysis after transcatheter duct occlusion: a non surgical remedy. *Br Heart J* 1992; 67: 321-2.
12. Rohmer J, Hess J, Talsma MD. Closure of the persistent ductus arteriosus(Botalli) using a catheter procedure: the initial 50 patients treated in the Netherlands. *Ned Tijdschr* 1990;134:2347-55.
13. Ladusans EJ, Murdoch I, Franciosi J. Severe haemolysis after percutaneous closure of a ductus arteriosus (arterial duct). *Br Heart J* 1989;61: 548-50.
14. Belau L, Gravinghoff L, Keck EW. Closure of a persistent ductus arteriosus Botallo without thoracotomy. *Dtsch Med Wochenschr* 1993; 118: 169-75.
15. Panagopoulos PH, Tatoes CJ, Aberdeen E, Waterston DJ, Carter RE. Patent Ductus arteriosus in infant and children. *Thorax* 1971; 26: 137.
16. Cheitlin MD. Congenital Heart Disease in the adult. *Mod Concepts Cardiovasc* 1986; 55: 20.
17. Rashkind WJ, Mullins CE, Hellenbrand WE, Tait MA. Nonsurgical closure of patent ductus arteriosus: clinical application of the Rashkind PDA occluder system. *Circulation* 1987; 75: 583-92.
18. Hosking NC, Benson LN, Musewe N, Dyck JD Freedom RM. Transcatheter occlusion of the persistent patent ductus arteriosus. Forthly months follow up and prevalence of residual shunting. *Circulation* 1991;

- 84:2313-17.
- 19.Vitiello R, Benson L, Musewe N, Freedom R. Factors influencing the persistence of shunting within 24 hours of catheter occlusion of the ductus arteriosus. *Br Heart J* 1991; 65: 211-2.
- 20.Chisholm JC, Salmon AP, Keeton BR, Webrer SA, Monro JL. Persistant hemolysis after transcatjeter occlusion device. *Pediatr Cardiol* 1995; 16: 194-6.
- 21.Vita JA, Bittl JA, Selwyn AP, Lock JE. Transcatheter closure of a calcified patent ductus arteriosus in an elderly man. *J Am Coll Cardiol* 1988; 12: 1382-85.
- 22.Foerster J. Red cell fragmentation Syndromes. En: *Wintrobe's Clinical Hematology*. Lee R, Bithell T, Foerster J, Athens J, Lukens J. Lea & Febiger, Philadelphia 1993, 1211-26.