

Патогистологические изменения в легких в отдаленные сроки после COVID-19

М.В.Самсонова^{1,2} ✉, А.С.Конторщиков³, А.Л.Черняев^{1,3,4}, К.Ю.Михайличенко¹, Л.М.Михалева³, О.Д.Мишнев⁴, О.В.Зайратьянц^{3,5}

¹ Федеральное государственное бюджетное учреждение «Научно-исследовательский институт пульмонологии» Федерального медико-биологического агентства: 115682, Москва, Ореховый бульвар, 28

² Государственное бюджетное учреждение здравоохранения города Москвы «Московский клинический научно-практический центр имени А.С.Логина» Департамента здравоохранения города Москвы»: 111123, Москва, шоссе Энтузиастов, 86

³ Федеральное государственное бюджетное научное учреждение «Научно-исследовательский институт морфологии человека имени академика А.П.Авцына»: 117418, Москва, ул. Щуровы, 3

⁴ Федеральное государственное автономное образовательное учреждение высшего образования «Российский национальный исследовательский медицинский университет имени Н.И.Пирогова» Министерства здравоохранения Российской Федерации: 117997, Москва, ул. Островитянова, 1

⁵ Федеральное государственное бюджетное образовательное учреждение высшего образования «Московский государственный медико-стоматологический университет имени А.И.Евдокимова» Министерства здравоохранения Российской Федерации: 127473, Россия, Москва, ул. Делегатская, 20, стр. 1

Резюме

В мировой медицинской литературе все большее внимание уделяется проблеме длительного течения COVID-19 и появлению симптомов у лиц, перенесших коронавирусную инфекцию (КИ). Проводится оценка симптомов, функционального состояния легких, а также динамики рентгенологических изменений. Тем не менее работ по исследованию гистологических изменений в легких в доступной литературе не обнаружено. **Целью** данного исследования явилось изучение патогистологических изменений в легких в отдаленные сроки после перенесенной КИ. **Материалы и методы.** Выполнен анализ аутопсийного материала легких, полученного от умерших больных ($n = 19$; средний возраст – $68,82 \pm 14,6$ года), ранее перенесших КИ. Во всех случаях обнаружены иммуноглобулины G к SARS-CoV-2. Медиана времени до момента смерти после перенесенной вирусной интерстициальной пневмонии составила 72 дня. **Результаты.** По результатам анализа причин смерти выявлены осложнения после перенесенного COVID-19 в виде инфарктов разных органов и тромбозов венозной системы. При патогистологическом исследовании отмечены выявлены тромбоз мелких ветвей легочных артерий и капилляров межальвеолярных перегородок, микроинфаркты, кровоизлияния, очаги организуемой и неспецифической интерстициальной пневмонии. **Заключение.** Впервые по результатам оценки гистологических изменений в легких показано, что наиболее часто в отдаленные сроки после перенесенного COVID-19 выявляются нарушения микроциркуляции, сочетающиеся с мелкими участками острого повреждения легких. Полученные данные важны для понимания патогенеза постковидного синдрома и диктуют необходимость диагностики прижизненных нарушений в микроциркуляторном русле с использованием лабораторных методов, сцинтиграфии и методов компьютерной визуализации, а также поиска терапевтических стратегий.

Ключевые слова: COVID-19, патогистология легких, постковидный синдром.

Конфликт интересов. Конфликт интересов авторами не заявлен.

Финансирование. Финансовая поддержка исследования отсутствовала.

Для цитирования: Самсонова М.В., Конторщиков А.С., Черняев А.Л., Михайличенко К.Ю., Михалева Л.М., Мишнев О.Д., Зайратьянц О.В. Патогистологические изменения в легких в отдаленные сроки после COVID-19. *Пульмонология*. 2021; 31 (5): 571–579. DOI: 10.18093/0869-0189-2021-31-5-571-579

Long term pathological changes in lungs after COVID-19

Maria V. Samsonova^{1,2} ✉, Andrey S. Kontorschikov³, Andrey L. Cherniaev^{1,3,4}, Kirill Yu. Mikhajlichenko¹, Liudmila M. Mikhaleva³, Oleko D. Mishnev⁴, Oleg V. Zayratyants^{3,5}

¹ Federal Pulmonology Research Institute, Federal Medical and Biological Agency of Russia: Orekhovyy bul'var 28, Moscow, 115682, Russia

² A.S.Loginov Moscow State Clinical and Research Center, Moscow Healthcare Department: Shosse Entuziastov 86, Moscow, 111123, Russia

³ Federal State Budgetary Institution "A.P.Avtyn Research Institute of Human Morphology": ul. Tsyurupy 3, Moscow, 117418, Russia

⁴ Pirogov Russian National Research Medical University (Pirogov Medical University), Healthcare Ministry of Russia: ul. Ostrovityanova 1, Moscow, 117997, Russia: ul. Ostrovityanova 1, Moscow, 117997, Russia

⁵ A.I.Yevdokimov Moscow State University of Medicine and Dentistry, Healthcare Ministry of Russia: ul. Delegatskaya 20/1, Moscow, 127473, Russia

Abstract

World literature is paying increasing attention to the long-term course of COVID-19 and symptoms that appear after the acute coronavirus infection. The symptoms, functional state of the lungs, and the X-ray changes are assessed. Nevertheless, post-COVID lung histology has not been described yet. **The aim** of this article is to study the long-term pathological changes in the lungs after acute COVID-19. **Methods.** We analyzed autopsy lung material from 19 deceased who had COVID-19. The average age of the deceased was 68.82 ± 14.6 years. All patients were found to have IgG to SARS-CoV-2. The median time to death following viral interstitial pneumonia was 72 days. **Results.** The causes of death and thrombotic complications (infarctions of various organs and venous thrombosis) were analyzed. Histological examination revealed thrombosis of small pulmonary arter-

ies and capillaries of interalveolar septa, microinfarctions, hemorrhages, foci of organizing pneumonia, and nonspecific interstitial pneumonia. **Conclusion.** The first assessment of histological changes in human lungs showed that the most common post-COVID pathologic changes are microcirculation disorders combined with small areas of acute lung damage. The obtained data are essential for understanding the pathogenesis of post-COVID syndrome, necessitate diagnostic of microvasculature disorders using laboratory tests, scintigraphy, and CT imaging, as well as search for the therapeutic strategies.

Key words: COVID-19, lung pathology, post-COVID syndrome.

Conflict of interest. The authors declare no conflict of interest.

Funding. The study did not have sponsorship.

For citation: Samsonova M.V., Kontorschikov A.S., Cherniaev A.L., Mikhajlichenko K.Yu., Mikhaleva L.M., Mishnev O.D., Zayratyants O.V. Long-term pathological changes in lungs after COVID-19. *Pul'monologiya*. 2021; 31 (5): 571–579 (in Russian). DOI: 10.18093/0869-0189-2021-31-5-571-579

Более 1 года спустя после объявления пандемии новой коронавирусной болезни 2019 г. (COVID-19) мир продолжает сталкиваться не только с ее разрушительным влиянием на заболеваемость и смертность, но и с глобальными социальными и экономическими последствиями [1]. Ранее подавляющая часть публикаций о COVID-19 посвящалась острому заболеванию. В настоящее время растет число исследований, связанных с изучением отдаленных последствий [2–4].

Термин “*Long COVID*” введен пациентами (предложен в Твиттере *Elisa Perego* из Ломбардии) и закрепился в средствах массовой информации и научной литературе весной 2020 г. после исследования пролонгированных симптомов COVID-19, проведенного группой ученых *Patient-Led Research* [5].

Осенью 2020 г. в Международную классификацию болезней 10-го пересмотра (МКБ-10) включен термин «Постковидный синдром» (код U09.9), определение которого основано на классификации Национального института здоровья Великобритании (*National Institute for Health and Care Excellence – NICE*; в соглашении со *Scottish Intercollegiate Guidelines Network* и *The Royal College of General Practitioners*; 30.10.20) (COVID-19 rapid guideline: managing the long-term effects of COVID-19 NICE guideline [NG188]; *Published date: 18 December 2020*; <https://www.nice.org.uk/guidance/ng188>): «...последствия COVID-19, при которых до 20 % людей, перенесших коронавирусную инфекцию (КИ), страдают от долгосрочных симптомов, продолжающихся ≤ 12 нед., а в 2,3 % случаев – дольше». Код U09.9 по МКБ-10 позволяет установить связь с перенесенным ранее COVID-19, но его нельзя использовать в случаях, когда КИ все еще присутствует.

Заболевание длительностью < 4 нед. получило наименование «Острый COVID-19», а 4–12 нед. – «Продолжающийся симптоматический COVID-19» (код МКБ-10 – U07.1). Термин «COVID-19 длительного течения» (“*Long COVID*”) – это более широкое понятие, отсутствующее в МКБ-10. Он включает период симптоматики ≥ 4 нед., хотя нередко используется как синоним наименования «постковидный синдром» (ПКС). Однако некоторые исследователи разделяют ПКС и “*Long COVID*”, считая первый осложнением излеченного COVID-19, а второй – результатом хронической персистенции вируса в организме.

В МКБ-10 также внесен код U10.9 – для шифрования мультисистемного воспалительного синдрома у взрослых, связанного с COVID-19, детского воспалительного мультисистемного синдрома с COVID-19,

а также синдрома Кавасаки, ассоциированного во времени с COVID-19.

ПКС характеризуется общесоматическими изменениями (слабость, быстрая утомляемость), когнитивными нарушениями, нарушениями со стороны сердечно-сосудистой, легочной систем и выделительной функции, изменениями в психоэмоциональной сфере (социальные аспекты жизни человека, нарушения профессиональной деятельности). При ПКС у пациентов отмечаются анемия, недостаток витамина D, гипотиреоз, недостаток кортизола, признаки хронической почечной недостаточности [6, 7].

Факторами риска длительного течения COVID-19, а также развития ПКС после перенесенной КИ считаются мужской пол, возраст старше 65 лет, наличие коморбидных заболеваний (сахарный диабет и ожирение, болезни сердечно-сосудистой системы, хроническая обструктивная болезнь легких, злокачественные новообразования), снижение сатурации кислорода < 94 % [8]. *O. Moreno-Perez et al.* (2021) к факторам риска отнесены искусственная вентиляция легких, использование в терапии биологических препаратов (ингибиторы интерлейкина-6, янус-киназ и др.), гормональной терапии, снижение концентрации натрий-уретического пептида В-типа < 219, повышение уровня С-реактивного белка > 11,4 мг / дл, лимфопению (абсолютное число лимфоцитов < 790 / мм³) [4].

Предполагается, что в исходе COVID-19 может развиваться фиброз легких [9]. Изменения по данным компьютерной томографии (КТ) легких, свидетельствующие в пользу фиброза в сочетании с нарушениями функции внешнего дыхания, через 72–85 дней после перенесенной болезни наблюдаются у 25 % пациентов. Описанные ранее микрососудистые изменения в рамках течения COVID-19, а именно – изменения и десквамация эндотелиальных клеток, эндотелиит, появление микротромбов, полнокровие и стаз в капиллярах, ангиогенез, повреждение перицитов и нарушение барьерной функции, вероятнее всего, являются предрасполагающими факторами для развития ПКС [10–12].

Целью исследования явилось изучение патогистологических изменений в легких в отдаленные сроки после перенесенной КИ.

Материалы и методы

В ходе исследования проанализирован аутопсийный материал легких, полученный от умерших ($n = 19$: 8 мужчин, 11 женщин; средний возраст – $68,82 \pm 14,6$ года) от разных причин больных, ранее перенесших КИ.

Таблица
Клинические данные об умерших пациентах
Table
Clinical characteristics of the diseased patients

№	Пол	Возраст, годы	Основное заболевание	Тромботические нарушения
1	Мужской	33	Алкогольный цирроз печени	
2	Мужской	65	Рак сигмовидной кишки	
3	Женский	74	Острый инфаркт миокарда 1-го типа	
4	Мужской	80	Острый инфаркт миокарда 1-го типа	
5	Женский	74	Внутричерепное нетравматическое кровоизлияние	Геморрагический инфаркт легкого, инфаркт миокарда 2-го типа
6	Женский	71	Послеоперационная спаечная кишечная непроходимость	
7	Мужской	67	Острый инфаркт миокарда 1-го типа	
8	Женский	83	Внутричерепное нетравматическое кровоизлияние	
9	Женский	74	Ишемический инфаркт головного мозга	Инфаркт почки, селезенки
10	Мужской	77	Хроническая ишемия головного мозга	Инфаркт селезенки
11	Женский	60	Морбидное ожирение	Флеботромбоз малого таза
12	Мужской	80	Постинфарктный кардиосклероз	
13	Мужской	46	Рак мочевого пузыря	
14	Женский	88	Дивертикулез толстой кишки с абсцессами брюшной полости	
15	Женский	74	Хроническая ишемия головного мозга	Инфаркт селезенки
16	Мужской	66	Острый инфаркт миокарда 1-го типа	
17	Мужской	52	Алкогольный цирроз печени	
18	Женский	86	Язвенный колит	
19	Женский	78	Хроническая ишемия головного мозга	

Критерием включения являлось наличие антител иммуноглобулина G к SARS-CoV-2 в диагностических титрах. Ни один из пациентов не был вакцинирован против SARS-CoV-2. У пациентов, ранее госпитализированных по поводу коронавирусной пневмонии ($n = 7$), медиана времени до момента смерти составила 72 (60–164) дня. По остальным пациентам сведений о сроке перенесенной вирусной пневмонии в медицинских картах не представлено. Ввиду отсутствия в медицинских картах пациентов информации о тяжести, продолжительности течения COVID-19 и проводимой терапии отсутствовала возможность анализа этих данных. Критерием исключения из исследования являлось наступление летального исхода в срок < 30 дней после перенесенной коронавирусной пневмонии. Первоначальные причины смерти (основные заболевания) приведены в таблице.

Для аутопсийного исследования у каждого умершего забраны 6 образцов ткани из каждой доли легких. Гистологические препараты легких были подготовлены по стандартной методике, окрашены гематоксилином и эозином и пикрофуксином по ван Гизону.

Результаты

Первоначальной причиной смерти 11 умерших больных из 19 ранее перенесших коронавирусную пневмо-

нию явилась патология сердечно-сосудистой системы (см. таблицу). В 5 наблюдениях выявлены осложнения основного заболевания в виде инфарктов разных органов.

В легких 10 (52,6 %) умерших обнаружены обтурирующие (как правило, фибриновые) тромбы в мелких ветвях легочной артерии и капиллярах межальвеолярных перегородок (МАП), в 1 (5,3 %) наблюдении обнаружены множественные сосуды, что свидетельствует о реканализации тромбов, ангиоматоз выявлен у 2 (10,5 %) умерших. В 13 (68,4 %) случаях в ткани легких, зонах тромбоза, микроциркуляторном русле выявлены полнокровие (расширение) капилляров МАП со стазом и сладжем эритроцитов, в 11 (61,1 %) – внутриальвеолярный отек, в 6 (37,6 %) – единичные гиалиновые мембраны. В 8 (42,1 %) наблюдениях отмечены кровоизлияния и скопления небольшого числа сидерофагов в просветах альвеол, небольшие геморрагические инфаркты – в 1 (5,3 %), фибрин в просветах альвеол – в 5 (26,3 %), изменения стенки мелких ветвей легочной артерии в виде плазматического пропитывания, фибриноидного набухания – в 6 (31,6 %) случаях, очаговая организующаяся пневмония – в 8 (42,1 %), неспецифическая интерстициальная пневмония (НСИП) – в 8 (42,1 %), очаговый фиброз – в 5 (26,3 %), очаговый фиброз висцеральной плевры – в 2 (10,5 %), фрагменты костной ткани – в 3 (15,8 %) наблюдениях.

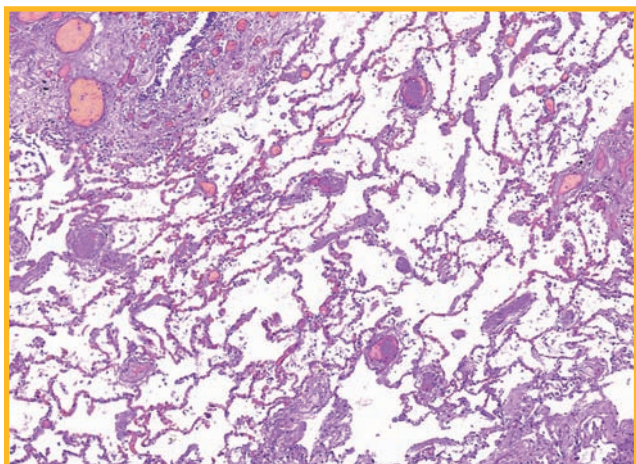


Рис. 1. Множественные микротромбы в артериолах и капиллярах межальвеолярных перегородок. Окраска гематоксилином и эозином; $\times 70$

Figure 1. Multiple microthrombi in lung arterioles, capillaries, and interalveolar septa. Hematoxylin and eosin staining; $\times 70$

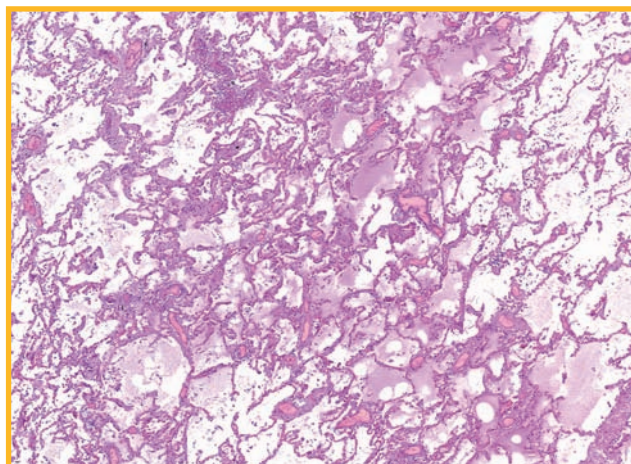


Рис. 2. Очаговый внутриальвеолярный отек. Окраска гематоксилином и эозином; $\times 40$

Figure 2. Patchy interalveolar edema. Hematoxylin and eosin staining; $\times 40$

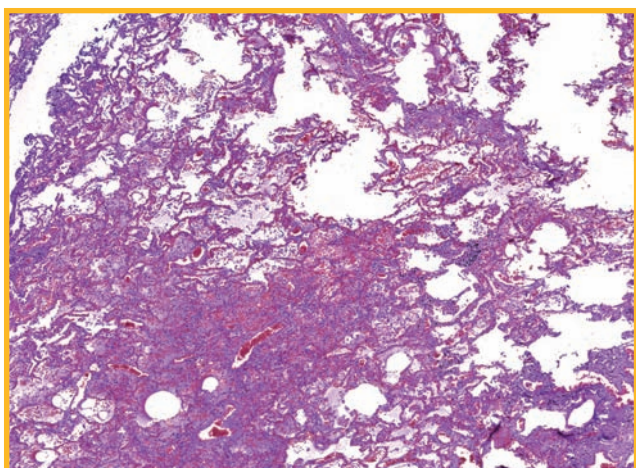


Рис. 3. Очаговое внутриальвеолярное кровоизлияние. Окраска гематоксилином и эозином; $\times 30$

Figure 3. Patchy interalveolar hemorrhage. Hematoxylin and eosin staining; $\times 30$

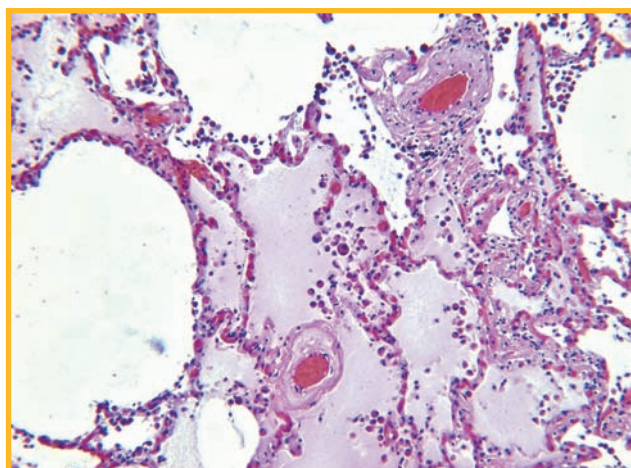


Рис. 4. Очаговый внутриальвеолярный отек, плазматическое пропитывание и фибриноидное набухание артериол. Окраска гематоксилином и эозином; $\times 100$

Figure 4. Patchy interalveolar edema, plasmorrhagia, and fibrinoid changes in arterioles. Hematoxylin and eosin staining; $\times 100$

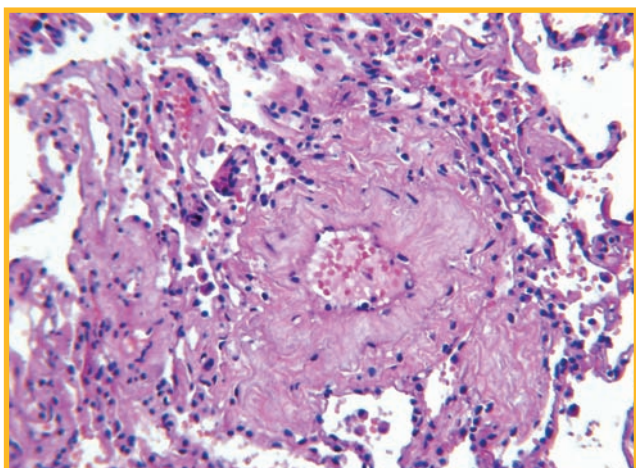


Рис. 5. Фибриноидное набухание стенки артериолы. Окраска гематоксилином и эозином; $\times 200$

Figure 5. Fibrinoid degeneration of arteriolar wall. Hematoxylin and eosin staining; $\times 200$

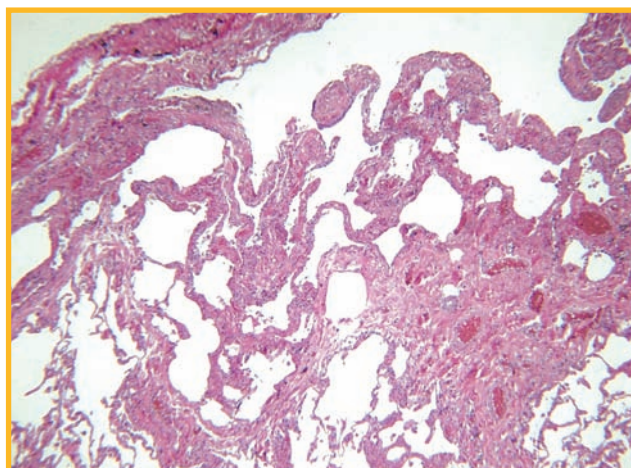


Рис. 6. Очаговое подплевральное утолщение межальвеолярных перегородок. Окраска гематоксилином и эозином; $\times 40$

Figure 6. Patchy subpleural alveolar wall thickening. Hematoxylin and eosin staining; $\times 40$

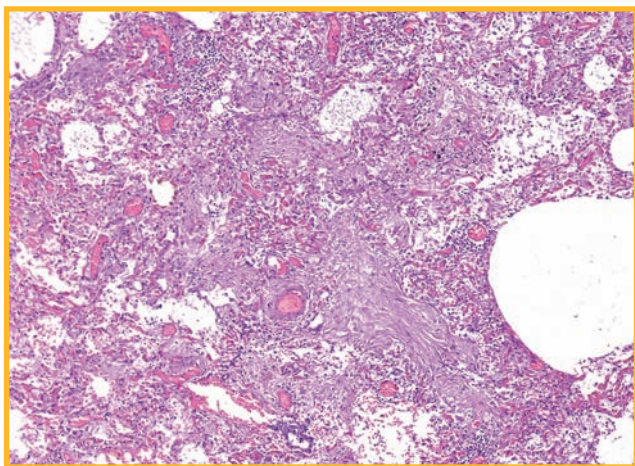


Рис. 7. Полнокровие артериол, капилляров, грануляционная ткань в альвеолах. Окраска гематоксилином и эозином; $\times 10$

Figure 7. Arteriolar and capillary congestion, granulation plugs in alveoli. Hematoxylin and eosin staining; $\times 10$

Обсуждение

Таким образом, продемонстрированы изменения в легких спустя длительное время (от 1 до 6 мес.) после перенесенной КИ. Это первая работа, посвященная гистологическим изменениям в легких в отдаленные сроки после перенесенной КИ. В доступной литературе подобных публикаций не обнаружено.

Ряд выявленных изменений связаны с ранее имевшимися повреждениями легких при вирусной пневмонии, в частности, очаговые утолщения МАП по типу неспецифической интерстициальной пневмонии. При исследовании легких у умерших в позднюю пролиферативную фазу диффузного альвеолярного повреждения установлено интерстициальное воспаление с миксоидным отеком МАП, а также отложением коллагена в стенках альвеол [13]. В работе *Y.Li et al.* (2021) продемонстрированы изменения по типу неспецифической интерстициальной пневмонии в позднюю фазу диффузного альвеолярного повреждения [14]. Часть этих изменений, по-видимому, могут сохраняться в отдаленные сроки. Очаговый фиброз висцеральной плевры является следствием ранее имевшегося воспаления. При COVID-19 у части пациентов описана лимфоидная инфильтрация плевры [15]. Небольшие участки фиброза, не превышающие, как правило, нескольких миллиметров, сформировались, по всей видимости, в участках организуемой пневмонии. Ряд авторов полагают, что массивное поражение легких при COVID-19 может приводить к формированию в дальнейшем интерстициального фиброза легких [16]. Ни в одном из образцов исследованного материала выраженных фиброзных изменений не обнаружено.

Недостатком настоящего исследования является отсутствие анализа клинической информации о тяжести течения COVID-19, объема поражения легких и проводимой терапии. Однако с учетом опыта динамического наблюдения за пациентами, перенесшими вирусную пневмонию тяжелого течения, вызванного гриппом А(H1N1) и SARS-CoV-2, отмечено, что фи-

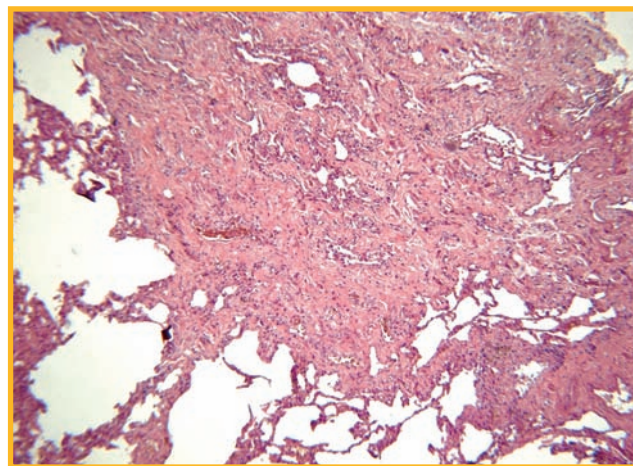


Рис. 8. Очаговый подплевральный фиброз. Окраска гематоксилином и эозином; $\times 40$

Figure 8. Patchy subpleural fibrosis. Hematoxylin and eosin staining; $\times 40$

брозные изменения, наблюдаемые при КТ-исследовании, будут разрешаться с течением времени [17, 18].

Представляется интересным, что в 15,8 % наблюдений в легких обнаружены фрагменты костной ткани. Наличие костной метаплазии в легких при новой КИ описано ранее, однако патогенез этого процесса остается неизученным [19].

Наиболее значимой находкой явился тромбоз сосудов микроциркуляторного русла. В зонах легких, где были обнаружены тромбы в мелких ветвях легочных артерий, отмечены также мелкие фокусы внутриальвеолярного отека, иногда с гиалиновыми мембранами, но без десквамации альвеолярного эпителия; в просветах альвеол выявлялись фибрин или фибробластическая полиповидная ткань (организуемая пневмония), небольшие внутриальвеолярные кровоизлияния или небольшие инфаркты. Эти изменения связаны с повреждением сосудов микроциркуляторного русла – плазморрагия, фибриноидное набухание стенок, приводящие к нарушению проницаемости сосудов, развитию отека, кровоизлияний с последующей их организацией.

Наличие обтурирующих тромбов в сосудах и кровоизлияния обнаруживались у умерших при остром течении COVID-19, что было связано с нарушениями свертываемости крови. По всей видимости, нарушения коагуляции могут сохраняться в течение длительного времени после перенесенного COVID-19. По данным исследования *L. Townsend et al.* проанализировано состояние пациентов ($n = 150$), перенесших COVID-19, в т. ч. ранее госпитализированных ($n = 60$). Продемонстрировано, что у 25,3 % больных уровень D-димера остается повышенным (> 500 нг / мл) спустя 4 мес. При этом повышение уровня D-димера чаще регистрируется у ранее госпитализированных пациентов и больных старше 50 лет [20].

При исследовании функционального состояния легких после перенесенной новой КИ указывается на преобладание изменений диффузионной способности легких (DL_{CO}), выявляемой в 35–39 % случаев, тогда как рестриктивный и обструктивный тип

изменений функции внешнего дыхания встречается реже (в 16 и 8 % случаев соответственно) [21–24]. Обнаруженными изменениями в микроциркуляторном русле можно объяснять снижение DL_{CO} , особенно при отсутствии выраженных интерстициальных изменений. По данным исследования *Y.M. Zhao et al.* показано, что высокий уровень D-димера при поступлении в стационар является надежным предиктором снижения DL_{CO} через 3 мес. после выписки. Однако по мнению авторов, снижение DL_{CO} связано с развитием фиброзных изменений в легких [25].

При анализе КТ-изменений через 90 дней после перенесенного COVID-19 в 44 % наблюдений выявлялись участки «матового стекла» [22], которые могут быть связаны с наличием интерстициальных изменений по типу неспецифической интерстициальной пневмонии или внутриальвеолярного отека и / или кровоизлияний. Последние могут быть обусловлены тромбозом сосудов микроциркуляторного русла. По данным исследований, тромбоз эмболии, связанная с нарушением коагуляции, является одним из осложнений ПКС. Повышение риска развития тромбоз эмболии легочной артерии, тромбоза глубоких вен нижних конечностей, а также тромбоза в других органах может сопровождаться кровоизлияниями [26]. Выявленные изменения свидетельствуют в пользу микротромбоза, а не тромбоз эмболии в системе легочной артерии.

В клинической практике используются различные методы визуализации перфузионных нарушений в легких, включая вентиляционно-перфузионную сцинтиграфию и КТ (VQSPECT-CT, DECT). Немногочисленные исследования свидетельствуют о наличии перфузионной дисфункции легких у пациентов после перенесенного COVID-19 [27–29]. Так, по данным *M. Remy-Jardin et al.*, через 3 мес. после госпитализации по поводу COVID-19 с помощью метода DECT у 5,4 % пациентов выявлен проксимальный артериальный тромбоз, а у 65,5 % – нарушения перфузии, указывающие на распространенную микроангиопатию [29].

Патогенез гиперкоагуляции по-прежнему остается не вполне понятным. Предполагается, что повреждение эндотелия с развитием тромбоваскулита, нарушением регуляции иммунного ответа и дисбаланс ренин-ангиотензиновой системы могут вносить свой вклад в нарушение микроциркуляции и развитие коагулопатии [30, 31]. Повреждение эндотелия, обусловленное прямым воздействием вируса, а также выраженной воспалительной реакцией, приводит к выработке факторов, способствующих коагуляции. Кроме того, гипоксия, связанная с повреждением респираторных отделов легких, а также образование иммунных комплексов антиплазмонитарного фактора-4 обуславливают развитие коагулопатии и способствуют тромбозу крупных сосудов и сосудов микроциркуляторного русла [32].

Интересные результаты исследования приведены в статье *E. Pretorius et al.* Проанализированы образцы плазмы крови, полученной от здоровых добровольцев, больных, страдающих сахарным диабетом 2-го типа, а также пациентов с острым и длительным

течением COVID-19 / ПКС. В плазме крови пациентов с острым и длительным течением COVID-19 / ПКС обнаружены аномальные белковые депозиты, содержащие цепи фибриногена, повышенного количества α_2 -антиплазмина, а также сывороточного амилоида А, которые оставались нерастворенными после трипсинолизации. Таким образом, существующие микротромбы в микроциркуляторном русле могут быть резистентны к фибринолитической терапии. Авторы полагают, что COVID-19 характеризуется гиперкоагуляцией, связанной с повышением уровня воспалительных молекул, циркулирующими микротромбами и активацией тромбоцитов, а также aberrантной фибринолитической системой. В связи с этим необходима разработка новых стратегий противотромботической терапии для восстановления фибринолитической функции у пациентов в постковидном периоде [33].

Несмотря на небольшой объем проанализированного материала, важно отметить, что причиной смерти 11 из 19 пациентов явились состояния, связанные с развитием тромбоза. Разумеется, сложно сделать вывод о том, насколько нарушения микроциркуляции могут быть причиной развития фатального заболевания. Это следует оценивать на популяционном уровне, определяя долю заболеваний сердечно-сосудистой системы в структуре смертности в эпоху пандемии.

Заключение

Впервые по результатам оценки гистологических изменений в легких показано, что наиболее часто в отдаленные сроки после перенесенного COVID-19 выявляются нарушения микроциркуляции, сочетающиеся с мелкими участками острого повреждения легких. Полученные данные важны для понимания патогенеза ПКС и диктуют необходимость диагностики нарушений в микроциркуляторном русле с использованием лабораторных методов, сцинтиграфии и методов КТ-визуализации, а также поиска терапевтических стратегий.

Литература

1. World Health Organization. A coordinated Global Research Roadmap. 2019 novel coronavirus. Global research and innovation forum: towards a research roadmap. Available at: <https://www.who.int/blueprint/priority-diseases/key-action/Roadmap-version-FINAL-for-WEB.pdf?ua=1>
2. Pavli A., Theodoridou M., Maltezou H.C. Post-COVID syndrome: Incidence, clinical spectrum, and challenges for primary healthcare professionals. *Arch. Med. Res.* 2021; 52 (6): 575–581. DOI: 10.1016/j.arcmed.2021.03.010.
3. Havervall S., Rosell A., Phillipson M. et al. Symptoms and functional impairment assessed 8 months after mild COVID-19 among health care workers. *JAMA.* 2021. 325 (19): 2015–2016. DOI: 10.1001/jama.2021.5612.
4. Moreno-Perez O., Merino E., Leon-Ramirez J.M. et al. Post-acute COVID-19 syndrome. Incidence and risk factors: A Mediterranean cohort study. *J. Infect.* 2021; 82 (3) 373–378. DOI: 10.1016/j.jinf.2021.01.004.
5. Patient-Led Research Collaborative. Report: What Does COVID-19 Recovery Actually Look Like? An Analysis of the Prolonged COVID-19 Symptoms Survey by Patient-Led Research Team. Available at: <https://patientresearchcovid19.com/research/report-1/> [Accessed: 7 May, 2021].

6. Maltezos H.C., Raftopoulos V., Vorou R. et al. Association between upper respiratory tract viral load, comorbidities, disease severity, and outcome of patients with SARS-CoV-2 infection. *J. Infect. Dis.* 2021; 223 (7): 1132–1138. DOI: 10.1093/infdis/jiaa804.
7. Machado F.V.C., Meys R., Delbressine J.M. et al. Construct validity of the Post-COVID-19 Functional Status Scale in adult subjects with COVID-19. *Health Qual Life Outcomes.* 2021; 19 (1): 40. DOI: 10.1186/s12955-021-01691-2.
8. Garg P., Arora U., Kumar A., Wig N. The “post-COVID” syndrome: How deep is the damage? *J. Med. Virol.* 2021; 93 (2): 673–674. DOI: 10.1002/jmv.26465.
9. McDonald L.T. Healing after COVID-19: are survivors at risk for pulmonary fibrosis? *Am. J. Physiol. Lung Cell. Mol. Physiol.* 2021; 320 (2): L257–265. DOI: 10.1152/ajplung.00238.2020.
10. Ostergaard L. SARS CoV-2 related microvascular damage and symptoms during and after COVID-19: Consequences of capillary transit-time changes, tissue hypoxia and inflammation. *Physiol. Rep.* 2021; 9 (3): e14726. DOI: 10.14814/phy2.14726.
11. Wagner W.L., Hellbach K., Fiedler M.O. et al. [Microvascular changes in COVID-19]. *Radiologe.* 2020; 60 (10): 934–942. DOI: 10.1007/s00117-020-00743-w (in German).
12. Eapen M.S., Lu W., Gaikwad A.V. et al. Endothelial to mesenchymal transition: a precursor to post-COVID-19 interstitial pulmonary fibrosis and vascular obliteration? *Eur. Respir. J.* 2020; 56 (4): 2003167. DOI: 10.1183/13993003.03167-2020.
13. Самсонова М.В., Черняев А.Л., Омарова Ж.Р. и др. Особенности патологической анатомии легких при COVID-19. *Пульмонология.* 2020; 30 (5): 519–532. DOI: 10.18093/0869-0189-2020-30-5-519-532.
14. Li Y., Wu J., Wang S. et al. Progression to fibrosing diffuse alveolar damage in a series of 30 minimally invasive autopsies with COVID-19 pneumonia in Wuhan, China. *Histopathology.* 2021; 78 (4): 542–555. DOI: 10.1111/his.14249.
15. Deshmukh V., Motwani R., Kumar A. et al. Histopathological observations in COVID-19: a systematic review. *J. Clin. Pathol.* 2021; 74 (2): 76–83. DOI: 10.1136/jclinpath-2020-206995.
16. Ali R.M.M., Ghonimy M.B.I. Post-COVID-19 pneumonia lung fibrosis: a worrisome sequelae in surviving patients. *Egypt. J. Radiol. Nucl. Med.* 2021; 52: 101. DOI: 10.1186/s43055-021-00484-3.
17. Авдеев С.Н., Карчевская Н.А., Баймаканова Г.Е., Черняк А.В. Годичное наблюдение за больными, перенесшими острое повреждение легких / острый респираторный дистресс-синдром, вызванный вирусом гриппа А / H1N1. *Пульмонология.* 2011; (4): 58–66. DOI: 10.18093/0869-0189-2011-0-4-58-66.
18. Xie L., Liu Y., Fan B. et al. Dynamic changes of serum SARS-coronavirus IgG, pulmonary function and radiography in patients recovering from SARS after hospital discharge. *Respir. Res.* 2005; 6 (1): 5. DOI: 10.1186/1465-9921-6-5.
19. Schaller T., Hirschi K., Burkhardt K. et al. Postmortem examination of patients with COVID-19. *JAMA.* 2020; 323 (24): 2518–2520. DOI: 10.1001/jama.2020.8907.
20. Townsend L., Fogarty H., Dyer A. et al. Prolonged elevation of D-dimer levels in convalescent COVID-19 patients is independent of the acute phase response. *J. Thromb. Haemost.* 2021; 19 (4): 1064–1070. DOI: 10.1111/jth.15267.
21. Torres-Castro R., Vasconcello-Castillo L., Alsina-Restoy X. et al. Respiratory function in patients post-infection by COVID-19: a systematic review and meta-analysis. *Pulmonology.* 2021; 27 (4): 328–327. DOI: 10.1016/j.pulmoe.2020.10.013.
22. So M., Kabata H., Fukunaga K. et al. Radiological and functional lung sequelae of COVID-19: a systematic review and meta-analysis. *BMC Pulm. Med.* 2021; 21 (1): 97. DOI: 10.1186/s12890-021-01463-0.
23. Bellan M., Soddu D., Balbo P.E. et al. Respiratory and psychophysical sequelae among patients with COVID-19 four months after hospital discharge. *JAMA Netw. Open.* 2021; 4 (1): e2036142. DOI: 10.1001/jamanetworkopen.2020.36142.
24. Савушкина О.И., Черняк А.В., Крюков Е.В. и др. Функциональные нарушения системы дыхания в период раннего выздоровления после COVID-19. *Медицинский алфавит.* 2020; (25): 7–12. DOI: 10.33667/2078-5631-2020-25-7-12.
25. Zhao Y.M., Shang Y.M., Song W.B. et al. Follow-up study of the pulmonary function and related physiological characteristics of COVID-19 survivors three months after recovery. *EClinicalMedicine.* 2020; 25: 100463. DOI: 10.1016/j.eclinm.2020.100463.
26. Kumar M.A., Krishnaswamy M., Arul J.N. Post COVID-19 sequelae: venous thromboembolism complicated by lower GI bleed. *BMJ Case Rep.* 2021; 14 (1): e241059. DOI: 10.1136/bcr-2020-241059.
27. Patelli G., Paganoni S., Besana F. et al. Preliminary detection of lung hypoperfusion in discharged Covid-19 patients during recovery. *Eur. J. Radiol.* 2020; 129: 109121. DOI: 10.1016%2Fj.ejrad.2020.109121.
28. Dhawan R.T., Gopalan D., Howard L. et al. Beyond the clot: perfusion imaging of the pulmonary vasculature after COVID-19. *Lancet Res. Med.* 2021; 9 (1): 107–116. DOI: 10.1016/S2213-2600(20)30407-0.
29. Remy-Jardin M., Duthoit L., Perez T. et al. Assessment of pulmonary arterial circulation 3 months after hospitalization for SARS-CoV-2 pneumonia: Dual-energy CT (DECT) angiographic study in 55 patients. *EClinicalMedicine.* 2021; 34: 100778. DOI: 10.1016/j.eclinm.2021.100778.
30. Morris S.B., Schwartz N.G., Patel P. et al. Case series of multisystem inflammatory syndrome in adults associated with SARS-CoV-2 infection – United Kingdom and United States, March–August 2020. *MMWR Morb. Mortal. Wkly Rep.* 2020; 69 (40): 1450–1456. DOI: 10.15585/mmwr.mm6940e1.
31. Галстян Г.М. Коагулопатия при COVID-19. *Пульмонология.* 2020; 30 (5): 645–657. DOI: 10.18093/0869-0189-2020-30-5-645-657.
32. Brodard J., Kremer Hovinga J.A., Fontana P. et al. COVID-19 patients often show high-titer non-platelet-activating anti-PF4/heparin IgG antibodies. *J. Thromb. Haemost.* 2021; 19 (5): 1294–1298. DOI: 10.1111/jth.15262.
33. Pretorius E., Vlok M., Venter C. et al. Persistent clotting protein pathology in long COVID/Post-Acute Sequelae of COVID-19 (PASC) is accompanied by increased levels of antiplastin. *Cardiovasc. Diabetol.* 2021; 20 (1): 172. DOI: 10.1186/s12933-021-01359-7.

Поступила: 25.07.21
Принята к печати: 13.08.21

References

1. World Health Organization. A coordinated Global Research Roadmap. 2019 novel coronavirus. Global research and innovation forum: towards a research roadmap. Available at: <https://www.who.int/blueprint/priority-diseases/key-action/Roadmap-version-FINAL-for-WEB.pdf?ua=1>
2. Pavli A., Theodoridou M., Maltezos H.C. Post-COVID syndrome: Incidence, clinical spectrum, and challenges for primary healthcare professionals. *Arch. Med. Res.* 2021; 52 (6): 575–581. DOI: 10.1016/j.arcmed.2021.03.010.
3. Havervall S., Rosell A., Phillipson M. et al. Symptoms and functional impairment assessed 8 months after mild COVID-19 among health care workers. *JAMA.* 2021. 325 (19): 2015–2016. DOI: 10.1001/jama.2021.5612.
4. Moreno-Perez O., Merino E., Leon-Ramirez J.M. et al. Post-acute COVID-19 syndrome. Incidence and risk factors: A Mediterranean cohort study. *J. Infect.* 2021; 82 (3): 373–378. DOI: 10.1016/j.jinf.2021.01.004.
5. Patient-Led Research Collaborative. Report: What Does COVID-19 Recovery Actually Look Like? An Analysis of the Prolonged COVID-19 Symptoms Survey by Patient-Led Research Team. Available at: <https://patientresearchcovid19.com/research/report-1/> [Accessed: 7 May, 2021].
6. Maltezos H.C., Raftopoulos V., Vorou R. et al. Association between upper respiratory tract viral load, comorbidities, disease severity, and outcome of patients with SARS-CoV-2 infection. *J. Infect. Dis.* 2021; 223 (7): 1132–1138. DOI: 10.1093/infdis/jiaa804.
7. Machado F.V.C., Meys R., Delbressine J.M. et al. Construct validity of the Post-COVID-19 Functional Status Scale in adult subjects with COVID-19. *Health Qual Life Outcomes.* 2021; 19 (1): 40. DOI: 10.1186/s12955-021-01691-2.
8. Garg P., Arora U., Kumar A., Wig N. The “post-COVID” syndrome: How deep is the damage? *J. Med. Virol.* 2021; 93 (2): 673–674. DOI: 10.1002/jmv.26465.
9. McDonald L.T. Healing after COVID-19: are survivors at risk for pulmonary fibrosis? *Am. J. Physiol. Lung Cell. Mol. Physiol.* 2021; 320 (2): L257–265. DOI: 10.1152/ajplung.00238.2020.
10. Ostergaard L. SARS CoV-2 related microvascular damage and symptoms during and after COVID-19: Consequences of capillary transit-time changes, tissue hypoxia and inflammation. *Physiol. Rep.* 2021; 9 (3): e14726. DOI: 10.14814/phy2.14726.

11. Wagner W.L., Hellbach K., Fiedler M.O. et al. [Microvascular changes in COVID-19]. *Radiologe*. 2020; 60 (10): 934–942. DOI: 10.1007/s00117-020-00743-w (in German).
12. Eapen M.S., Lu W., Gaikwad A.V. et al. Endothelial to mesenchymal transition: a precursor to post-COVID-19 interstitial pulmonary fibrosis and vascular obliteration? *Eur. Respir. J.* 2020; 56 (4): 2003167. DOI: 10.1183/13993003.03167-2020.
13. Samsonova M.V., Chernyaev A.L., Omarova Zh.R. et al. [Features of pathological anatomy of lungs at COVID-19]. *Pulmonologiya*. 2020; 30 (5): 519–532. DOI: 10.18093/0869-0189-2020-30-5-519-532 (in Russian).
14. Li Y., Wu J., Wang S. et al. Progression to fibrosing diffuse alveolar damage in a series of 30 minimally invasive autopsies with COVID-19 pneumonia in Wuhan, China. *Histopathology*. 2021, 78 (4), 542–555. DOI: 10.1111/his.14249.
15. Deshmukh V., Motwani R., Kumar A. et al. Histopathological observations in COVID-19: a systematic review. *J. Clin. Pathol.* 2021; 74 (2): 76–83. DOI: 10.1136/jclinpath-2020-206995.
16. Ali R.M.M., Ghonimy M.B.I. Post-COVID-19 pneumonia lung fibrosis: a worrisome sequelae in surviving patients. *Egypt. J. Radiol. Nucl. Med.* 2021; 52: 101. DOI: 10.1186/s43055-021-00484-3.
17. Avdeev S.N., Karchevskaya N.A., Baimakanova G.E., Cherniak A.V. [A one-year follow-up study of patients survived after ALI/ARDS caused by influenza A/H1N1]. *Pul'monologiya*. 2011; (4): 58–66. DOI: 10.18093/0869-0189-2011-0-4-58-66 (in Russian).
18. Xie L., Liu Y., Fan B. et al. Dynamic changes of serum SARS-coronavirus IgG, pulmonary function and radiography in patients recovering from SARS after hospital discharge. *Respir. Res.* 2005; 6 (1): 5. DOI: 10.1186/1465-9921-6-5.
19. Schaller T., Hirschebühl K., Burkhardt K. et al. Postmortem examination of patients with COVID-19. *JAMA*. 2020; 323 (24): 2518–2520. DOI: 10.1001/jama.2020.8907.
20. Townsend L., Fogarty H., Dyer A. et al. Prolonged elevation of D-dimer levels in convalescent COVID-19 patients is independent of the acute phase response. *J. Thromb. Haemost.* 2021; 19 (4): 1064–1070. DOI: 10.1111/jth.15267.
21. Torres-Castro R., Vasconcello-Castillo L., Alsina-Restoy X. et al. Respiratory function in patients post-infection by COVID-19: a systematic review and meta-analysis. *Pulmonology*. 2021; 27 (4): 328–327. DOI: 10.1016/j.pulmoe.2020.10.013.
22. So M., Kabata H., Fukunaga K. et al. Radiological and functional lung sequelae of COVID-19: a systematic review and meta-analysis. *BMC Pulm. Med.* 2021; 21 (1): 97. DOI: 10.1186/s12890-021-01463-0.
23. Bellan M, Soddu D., Balbo P.E. et al. Respiratory and psychophysical sequelae among patients with COVID-19 four months after hospital discharge. *JAMA Netw. Open*. 2021; 4 (1): e2036142. DOI: 10.1001/jamanetworkopen.2020.36142.
24. Savushkina O.I., Chernyak A.V., Kryukov E.V. et al. [Pulmonary function after COVID-19 in early convalescence phase]. *Meditsinskiy al'favit*. 2020; (25): 7–12. DOI: 10.33667/2078-5631-2020-25-7-12 (in Russian).
25. Zhao Y.M., Shang Y.M., Song W.B. et al. Follow-up study of the pulmonary function and related physiological characteristics of COVID-19 survivors three months after recovery. *EClinicalMedicine*. 2020; 25: 100463. DOI: 10.1016/j.eclinm.2020.100463.
26. Kumar M.A., Krishnaswamy M., Arul J.N. Post COVID-19 sequelae: venous thromboembolism complicated by lower GI bleed. *BMJ Case Rep.* 2021; 14 (1): e241059. DOI: 10.1136/bcr-2020-241059.
27. Patelli G., Paganoni S., Besana F. et al. Preliminary detection of lung hypoperfusion in discharged Covid-19 patients during recovery. *Eur. J. Radiol.* 2020; 129: 109121. DOI: 10.1016%2Fj.ejrad.2020.109121.
28. Dhawan R.T., Gopalan D., Howard L. et al. Beyond the clot: perfusion imaging of the pulmonary vasculature after COVID-19. *Lancet Res. Med.* 2021; 9 (1): 107–116. DOI: 10.1016/S2213-2600(20)30407-0.
29. Remy-Jardin M., Duthoit L., Perez T. et al. Assessment of pulmonary arterial circulation 3 months after hospitalization for SARS-CoV-2 pneumonia: Dual-energy CT (DECT) angiographic study in 55 patients. *EClinicalMedicine*. 2021; 34: 100778. DOI: 10.1016/j.eclinm.2021.100778.
30. Morris S.B., Schwartz N.G., Patel P. et al. Case series of multisystem inflammatory syndrome in adults associated with SARS-CoV-2 infection – United Kingdom and United States, March–August 2020. *MMWR Morb. Mortal. Wkly Rep.* 2020; 69 (40): 1450–1456. DOI: 10.15585/mmwr.mm6940e1.
31. Galstyan G.M. [Coagulopathy in COVID-19]. *Pul'monologiya*. 2020; 30 (5): 645–657. DOI: 10.18093/0869-0189-2020-30-5-645-657 (in Russian).
32. Brodard J., Kremer Hovinga J.A., Fontana P. et al. COVID-19 patients often show high-titer non-platelet-activating anti-PF4/heparin IgG antibodies. *J. Thromb. Haemost.* 2021; 19 (5): 1294–1298. DOI: 10.1111/jth.15262.
33. Pretorius E., Vlok M., Venter C. et al. Persistent clotting protein pathology in long COVID/Post-Acute Sequelae of COVID-19 (PASC) is accompanied by increased levels of antiplasmin. *Cardiovasc. Diabetol.* 2021; 20 (1): 172. DOI: 10.1186/s12933-021-01359-7.

Received: July 25, 2021

Accepted for publication: August 13, 2021

Информация об авторах / Author Information

Самсонова Мария Викторовна — д. м. н., заведующая лабораторией патологической анатомии Федерального государственного бюджетного учреждения «Научно-исследовательский институт пульмонологии Федерального медико-биологического агентства России», старший научный сотрудник лаборатории патоморфологии Государственного бюджетного учреждения здравоохранения города Москвы «Московский клинический научно-практический центр имени А.С.Логина Департамента здравоохранения города Москвы»; тел.: (495) 465-58-59; e-mail: samary@mail.ru (ORCID: <http://orcid.org/0000-0001-8170-1260>)

Maria V. Samsonova, Doctor of Medicine, Head of the Pathology Department, Federal Pulmonology Research Institute, Federal Medical and Biological Agency of Russia, Senior Researcher, Laboratory of Pathomorphology, A.S.Loginov Moscow State Clinical and Research Center, Moscow Healthcare Department; tel.: (495) 465-58-59; e-mail: samary@mail.ru (ORCID: <http://orcid.org/0000-0001-8170-1260>)

Конторщикова Андрей Сергеевич — ординатор лаборатории клинической морфологии Федерального государственного бюджетного научного учреждения «Научно-исследовательский институт морфологии человека имени академика А.П.Авцына»; тел.: (499) 120-80-65; e-mail: andreistr@mail.ru (ORCID: <http://orcid.org/0000-0002-1032-0353>; SPIN-код: 3667-0750)

Andrey S. Kontorschikov, Clinical Morphology Laboratory Resident, Federal State Budgetary Institution “A.P.Avtsyn Research Institute of Human Morphology”; tel.: (499) 120-80-65; e-mail: andreistr@mail.ru (ORCID: <http://orcid.org/0000-0002-1032-0353>; SPIN-код: 3667-0750)

Черняев Андрей Львович — д. м. н., профессор, заведующий отделом фундаментальной пульмонологии Федерального государственного бюджет-

ного учреждения «Научно-исследовательский институт пульмонологии» Федерального медико-биологического агентства, ведущий научный сотрудник лаборатории клинической морфологии Федерального государственного бюджетного научного учреждения «Научно-исследовательский институт морфологии человека имени академика А.П.Авцына», профессор кафедры патологической анатомии и клинической патологической анатомии лечебного факультета Федерального государственного автономного образовательного учреждения высшего образования «Российский национальный исследовательский медицинский университет имени Н.И.Пирогова» Министерства здравоохранения Российской Федерации; тел.: (495) 465-58-59; e-mail: cheral12@gmail.com (ORCID: <http://orcid.org/0000-0002-0158-7056>)

Andrey L. Cherniaev, Doctor of Medicine, Head of the Department of Fundamental Pulmonology, Federal Pulmonology Research Institute, Federal Medical and Biological Agency of Russia, Leading Researcher, Laboratory of Clinical Morphology, Federal State Budgetary Institution “A.P.Avtsyn Research Institute of Human Morphology”, Professor of the Department of Pathological Anatomy and Clinical Pathological Anatomy, Faculty of Medicine, Pirogov Russian National Research Medical University (Pirogov Medical University), Healthcare Ministry of Russia; tel.: (495) 465-58-59; e-mail: cheral12@gmail.com (ORCID: <http://orcid.org/0000-0002-0158-7056>)

Михайличенко Кирилл Юрьевич — научный сотрудник лаборатории патологической анатомии Федерального государственного бюджетного учреждения «Научно-исследовательский институт пульмонологии» Федерального медико-биологического агентства; тел.: (495) 465-58-59; e-mail: kirr.mih@gmail.com (ORCID: <https://orcid.org/0000-0002-9795-7022>)

Kirill Yu. Mikhajlichenko, Researcher, Pathology Department, Federal Pulmonology Research Institute, Federal Medical and Biological Agency of Russia; (495) 465-58-59; e-mail: kirr.mih@gmail.com (ORCID: <https://orcid.org/0000-0002-9795-7022>)

Михалева Людмила Михайловна — д. м. н., профессор, директор, заведующая лабораторией клинической морфологии Федерального государственного бюджетного научного учреждения «Научно-исследовательский институт морфологии человека имени академика А.П.Авцына»; тел.: (499) 120-80-65; e-mail: mikhalevalm@yandex.ru (ORCID: <https://orcid.org/0000-0003-2052-914X>)

Ljudmila M. Mikhaleva, Doctor of Medicine, Professor, Director, Head of the Clinical Morphology Laboratory, Federal State Budgetary Institution “A.P.Avt-syn Research Institute of Human Morphology”; tel.: (499) 120-80-65; e-mail: mikhalevalm@yandex.ru (ORCID: <https://orcid.org/0000-0003-2052-914X>)

Мишнев Олеко Дмитриевич — д. м. н., профессор, заведующий кафедрой патологической анатомии и клинической патологической анатомии лечебного факультета Федерального государственного автономного образовательного учреждения высшего образования «Российский национальный исследовательский медицинский университет имени Н.И.Пирогова» Министерства здравоохранения Российской Федерации; тел.: (495) 434-03-29; e-mail: mishnevod@gmail.com (ORCID: <http://orcid.org/0000-0002-6466-91>)

Oleko D. Mishnev, Doctor of Medicine, Professor, Head of the Department of Pathological Anatomy and Clinical Pathological Anatomy, Faculty of Medicine, Pirogov Russian National Research Medical University (Pirogov Medical University), Healthcare Ministry of Russia; (495) 434-03-29; e-mail: mishnevod@gmail.com (ORCID: <http://orcid.org/0000-0002-6466-91>)

Зайратьянц Олег Вадимович — д. м. н., профессор, ведущий научный сотрудник Федерального государственного бюджетного научного учреждения «Научно-исследовательский институт морфологии человека имени академика А.П.Авцына», заведующий кафедрой патологической анатомии Федерального государственного бюджетного образовательного учреждения высшего образования «Московский государственный медико-стоматологический университет имени А.И.Евдокимова» Министерства здравоохранения Российской Федерации; тел.: (495) 609-22-50; e-mail: ovzair@mail.ru (ORCID: <http://orcid.org/0000-0003-3606-3823>; SPIN-код: 4817-1084)

Oleg V. Zayratyants, Doctor of Medicine, Professor, Leading Researcher, Federal State Budgetary Institution “A.P.Avt-syn Research Institute of Human Morphology”, Head of the Department of Pathological Anatomy, A.I.Yevdokimov Moscow State University of Medicine and Dentistry, Healthcare Ministry of Russia; tel.: (495) 609-22-50; e-mail: ovzair@mail.ru (ORCID: <http://orcid.org/0000-0003-3606-3823>; SPIN: 4817-1084)

Участие авторов

Самсонова М.В., Черняев А.Л., Зайратьянц О.В., Михайличенко К.Ю. — анализ материала

Конторшиков А.С., Черняев А.Л. — сбор материала и его анализ

Самсонова М.В., Черняев А.Л., Мишнев О.Д. — планирование концепции и дизайна исследования, подготовка рукописи статьи

Михалева Л.М., Черняев А.Л. — проведение поисково-аналитической работы

Все авторы внесли существенный вклад в проведение поисково-аналитической работы и подготовку статьи, прочли и одобрили финальную версию до публикации.

Authors Contribution

Samsonova M.V., Cherniaev A.L., Zayratyants O.V., Mikhajlichenko K.Yu. — analysis of the material

Kontorschikov A.S., Cherniaev A.L. — collection and analysis of the material

Samsonova M.V., Cherniaev A.L., Mishnev O.D. — planning of the concept and design of the study, work on the manuscript of the article

Cherniaev A.L., Mikhaleva L.M. — search and analytical work

All authors made a significant contribution to the search and analytical work and preparation of the article, read and approved the final version before publication.