



Universidad
Zaragoza

TRABAJO FIN DE GRADO

PALEOPATOLOGÍAS EN LOS PRIMEROS HOMÍNINOS

Paleopathologies in early hominins

AUTORA

MARTA LAMPÉREZ BUENO

DIRECTOR

CARLOS MAZO PÉREZ

FACULTAD DE FILOSOFÍA Y LETRAS

GRADO DE HISTORIA

SEPTIEMBRE 2021

RESUMEN

La evolución de la Paleopatología, durante la que se ha ido afianzando y aún continúa, su carácter multidisciplinar, nos permite acercarnos y aumentar progresivamente conocimientos sobre la forma de vivir y morir de nuestros antepasados. Podemos conocer la evolución tanto de sus enfermedades, como de los agentes patógenos que las provocan. El presente trabajo pretende recoger una muestra de manifestaciones patológicas que seguramente son de las primeras evidencias en el registro fósil homínino, otras, que curiosamente se relacionan con el inicio de cambios alimenticios y/o del comportamiento cultural respecto a los cuidados grupales a individuos enfermos o incapacitados y otras, con las que se pueden corroborar los cambios en hipótesis planteadas previamente, debido a la mejoras en la práctica de esta disciplina debido a su carácter colaborativo con nuevas técnicas y otras ciencias.

Palabras clave: Paleopatología, homíninos, registro fósil, multidisciplinariedad, agentes patógenos, cuidados.

ABSTRACT

Paleopathology's evolution during which its multidisciplinary nature has been consolidating, and still continues, allows us to get closer and progressively increase knowledge about the way of living and dying of our ancestors. We can know the evolution of both, their diseases and the pathogens that cause them. The present work aims to collect a sample of pathological manifestations that are surely among the first evidences in the hominin fossil record, others, which are curiously related to the beginning of dietary changes and / or cultural behaviour regarding group care for sick or disabled individuals and others with which the changes in hypotheses previously raised can be corroborated, due to the improvements that the practice of this discipline due to its collaborative nature with new techniques and other sciences.

Keywords: Paleopathology, Hominins, fossil record, multidisciplinary, pathogens, care.

INDICE

RESUMEN	1
INDICE	2
1.-INTRODUCCIÓN	5
1.1 JUSTIFICACIÓN DEL TRABAJO.....	5
1.2 ESTADO DE LA CUESTIÓN.....	5
1.3 OBJETIVOS Y METODOLOGÍA.....	7
2.-BREVE RECORRIDO HISTORICO DE LA PALEOPATOLOGÍA	9
2.1.-MULTIDISCIPLINARIEDAD EN LA PRÁCTICA.....	10
3-PALEOPATOLOGÍAS MÁS FRECUENTES A NIVEL ÓSEO	15
3.1.-PATOLOGÍAS QUE SE MANIFIESTAN EN HUESOS Y DIENTES.....	15
3.2.-EJEMPLOS	16
4.- PALEOPATOLOGÍAS ESPECÍFICAS CONSULTADAS EN PRIMEROS HOMÍNIDOS	19
4.1.-MALFORMACIONES DE ORIGEN CONGÉNITO	19
Craneosinostosis	19
4.2.-PATOLOGÍA TRAUMÁTICA	23
Fracturasperi-mortem en hueso frontal por traumatismos contusos	23
Fractura patológica en la zona de unión de la suturas coronal y sagital	27
4.3.-ENFERMEDADES INFECCIOSAS	29
Brucelosis	29

4.4.-NEOPLASIAS	33
Tumor primario osteogénico.....	33
Meningioma	36
4.5.-PATOLOGÍA DENTAL	38
Periodontitis prepuberal	38
Surcos en raíces dentales	41
Hipoplasia dental.....	45
Desgaste dental o Atrición	52
Osteítis maxilar grave.....	55
Hipercementosis	59
4.6.-METABOLOPATÍAS.....	61
Hipervitaminosis A	61
Cibra Orbitalia	64
4.7.- ENFERMEDADES DEL SISTEMA ENDOCRINO	67
Hiperostosis Frontal Interna	67
4.8.-ALTERACIONES DE LA MORFOLOGÍA ÓSEA	70
Curvatura cubital.....	70
4.9.-PATOLOGIA OTORRINOLARINGOLÓGICA	72
Hiperostosis del Conducto Auditivo Externo	72
4.10.-ENFERMEDADES DEGENERATIVAS OSEAS.....	74

Espondiloartrosis.....	74
Artropatía degenerativa temporomandibular	77
5.-CONCLUSIONES	79
6.-BIBLIOGRAFÍA	87
7.-ANEXO	93

1.-INTRODUCCIÓN

1.1 JUSTIFICACIÓN DEL TRABAJO

Durante estos años, en los que he compaginado mi trabajo como enfermera y los cursos y asignaturas del Grado de Historia, he descubierto y aprendido acontecimientos que me han sorprendido en todas las épocas históricas y, además, he podido comprobar que es cierta la frase de que los hechos pasados nos ayudan a comprender el presente.

La Prehistoria y nuestros orígenes, la evolución de nuestra especie, tanto anatómica como culturalmente, me han interesado desde el primer año que me matriculé; la visita a los yacimientos de Atapuerca y al Museo de la Evolución Humana, la lectura de trabajos de científicos como Antonio Rosas y la oportunidad de acudir a alguna de sus conferencias, despertaron aún más mi interés por este tema. Esto, unido a mi pequeña participación en la excavación de la cueva AGP5 de Aguilón en la campaña del verano de 2019, dirigida por Carlos Mazo y Marta Alcolea, acabaron por orientar mi idea de intentar hacer un Trabajo de Fin de Grado relacionado con esta temática.

Por formación profesional, la preocupación por la salud y la enfermedad forman parte de mi otro tipo de interés personal. Así, uniendo la Prehistoria, las excavaciones, los orígenes de nuestra especie y la salud y la enfermedad, decidí, con mis pequeños conocimientos en biología y evolución humana y su registro arqueológico, intentar plasmar una reseña sobre las posibles enfermedades que los primeros homíninos fueron susceptibles de padecer, y cuyas evidencias, en forma de señales y marcas halladas en sus huesos, han llegado hasta nuestros días.

1.2 ESTADO DE LA CUESTIÓN

La ciencia que tiene por objeto de estudio dichos restos óseos, así como tejidos u otros elementos orgánicos que se hayan conservado, es la Paleopatología, que, por definición, estudia las enfermedades de hombres y mujeres del pasado, siendo una disciplina dinámica, que presenta una subdisciplina, la Osteoarqueología, en la que se unen, la Arqueología y el análisis de los restos óseos exhumados, estudiando el contexto arqueológico e histórico donde se han hallado estos vestigios para su análisis integral (Valdés y Ascunce, 2020).

Esos vestigios, los fósiles humanos, se pueden definir como los restos y señales de los organismos en el pasado. En restos encajan perfectamente los dientes y los huesos de nuestros antepasados, y en señales existen dos aspectos diferenciados: las derivadas de la actividad, como huellas y coprolitos y las dejadas por el uso de utensilios, que son exclusivas del ser humano (Rosas, 2015). Tras la recuperación de estos restos óseos en una excavación, además de la información que obtengamos tras el análisis macro y microscópico de los hallazgos en sí, es importante explorar el contexto al que se asocian. Por otra parte, su limpieza, transporte y posterior manipulación debe garantizar su integridad, para que el análisis en el laboratorio sea productivo y que las posibles muestras que extraigamos de ellos en el futuro nos puedan proporcionar buena cantidad de información (Brothwell, 1987).

Las limitaciones que podemos encontrarnos en el estudio de las enfermedades prehistóricas, además de la obvia respecto a la falta de documentación escrita, son evidentes. En primer lugar, en el caso de que el conjunto a analizar esté constituido únicamente por huesos (y dientes), algo que es lo más frecuente, nuestro conocimiento se limitará a aquellas enfermedades que cursan generando alteraciones en huesos (y dientes), y es que las partes blandas para conservarse necesitan unas condiciones ambientales muy especiales que provoquen la momificación de los cadáveres. En segundo lugar debemos considerar el estado de conservación de estos restos, sobre los que influyen factores como el tiempo, la constitución del terreno, su composición química, el grado de acidez, la humedad de la tierra, presión ejercida por el volumen de sedimento que los cubre, la acción de las raíces y los animales carroñeros, etc. (Gracia, 2013).

La Paleopatología aboga por la interdisciplinariedad con otras ciencias, hecho que no sustituye la información pasada escrita, pero que gracias a los avances de estudios biomoleculares, sociológicos, tafonómicos, etc, va confeccionando un buen registro sobre las enfermedades en el pasado. No obstante falta camino por recorrer para poder realizar comparaciones entre restos de diferentes especies, porque además de esa falta de documentación escrita, los restos que se recuperan con poca probabilidad son de un esqueleto entero y pocas veces están en buen estado de conservación.

1.3 OBJETIVOS Y METODOLOGÍA

El modesto análisis que voy a realizar a continuación sobre las enfermedades que nuestros primeros antepasados padecieron, o por lo menos las que la Paleopatología puede estudiar, lo encuadro cronológicamente en el período que va desde hace 7-6 Ma (cronología de la especie *Sahelanthropus tchadensis*) hasta hace 0.75-0.25 Ma, época en la que surge la especie *Homo rhodesiensis*. Y lo hago así porque las especies *Homo neanderthalensis* y *sapiens* comprenderían por sí solas posibles futuros trabajos.

El cuadro cronológico incluye las siguientes especies (entre paréntesis su antigüedad) (Rosas, 2015):

1. *Sahelanthropus tchadensis* (7-6 Ma)
2. *Orrorintugenis* (6-5.8 Ma)
3. *Ardipithecus kadabba* (5.8-5.5 Ma)
A. ramidus (4.4 Ma en el yacimiento de Aramis y 4.51-4.32 Ma en el yacimiento de As Duma.)
4. *Australopithecus anamensis* (4.2-3.9 Ma)
A. afarensis (4.2-4.1 Ma)
A. prometheus (3.67 Ma)
A. bahrelghazali (3.6 Ma)
A. deyiremeda (3.5-3.3 Ma)
A. africanus (3.3-2.1 Ma)
A. gahri (2.5 Ma)
A. sediba (2 Ma)
5. *Paranthropus aethiopicus* (2.7-2.3 Ma)
P. robustus (1.8-1.2 Ma)
P. boisei (2.3-1.3 Ma)
6. *Homo rudolfensis* (2.4-1.6 Ma)
H. habilis (2.4-1.44 Ma)
H. georgicus (1.9 Ma)
H. ergaster/erectus (1.8 Ma)
H. floresiensis (1.8 Ma)
H. antecessor (1.2-0.9 Ma)

H. heidelbergensis (0.5-0.2 Ma)

H. rhodesiensis (0.75- 0.25 Ma)

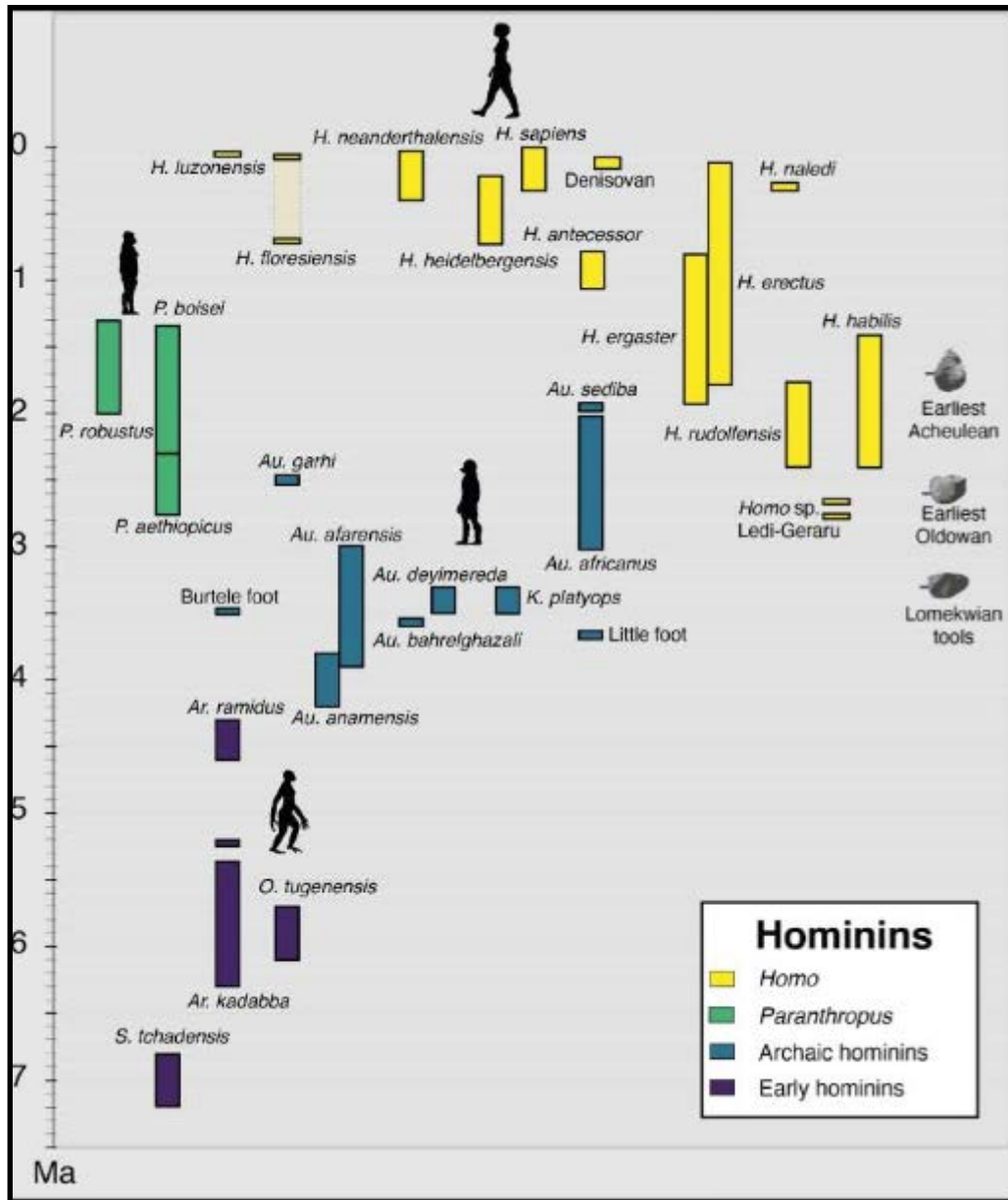


Figura 1. Cuadro representativo de los géneros de Homíninos. Fuente: Püschel, H. (2021).

Dentro de los límites temporales de este cuadro cronológico haré una exposición de las patologías consultadas en la bibliografía, primero de casos generales hallados en el registro arqueológico y después de casos específicos elaborando una pequeña ficha descriptiva tras la lectura y síntesis de los artículos elegidos, sobre las enfermedades que en ellos se describen.

2.-BREVE RECORRIDO HISTORICO DE LA PALEOPATOLOGÍA

El término Paleopatología, introducido en 1882 por R.Schufeldt, deriva del griego, donde *paleo* es antiguo y *patos* sufrimiento. Más adelante, M.A. Ruffer en 1913, la definió como "la ciencia que ha podido demostrar la presencia de las enfermedades en los restos humanos y de animales procedentes de tiempos antiguos". Otros estudiosos relevantes en este tema fueron F.Wood y G.Elliot por sus estudios sobre las momias egipcias (Campillo, 1994). P. Broca además de fundar en 1865 la Sociedad Antropológica de París, destaca por describir las primeras trepanaciones prehistóricas y descubrir el área del cerebro que lleva su nombre.

A principios del siglo XX se publicaron obras de Paleopatología que son recopilaciones de lo estudiado hasta ese momento junto con la aplicación ya de técnicas radiológicas. Actualmente la disciplina tiene tres ramas de estudio: la Paleofitología, la Zoopatología y la Patología Humana, está caracterizada por estudios paleoepidemiológicos y por la aplicación del avance de otras tecnologías, aplicando en su campo de trabajo metodología interdisciplinar, por lo que disponemos de un buen registro sobre enfermedades de huesos, dientes y tejido momificado, con su correspondiente clasificación y diagnóstico diferencial.

En España será en 1986 cuando se funde la Asociación Española de Paleopatología (AEP) coincidiendo con la celebración en Madrid del Congreso Europeo de Paleopatología. Cabe decir que hemos tenido dos grandes pioneros en nuestro país en lo que respecta a su difusión e influencia en nuevos investigadores: el neurocirujano D.Campillo que publicó en 1983 el libro de referencia *La enfermedad en la Prehistoria. Introducción a la Paleopatología*, y el médico J.Reverte, quien también hizo una recopilación de la metodología y del conocimiento en *Antropología médica* en 1981(Valdés y Ascunce, 2020).

Como vemos, es una ciencia relativamente joven, siendo a mitad del siglo XX, gracias a S.Washburn cuando empieza a tener una aplicación más práctica, ya que hasta entonces había sido básicamente teórica, avanzando desde este momento notablemente en el estudio de los cráneos prehistóricos por poder medirlos y analizar todos sus componentes desde el punto de vista funcional.

Con el surgimiento de la Nueva Arqueología se generarán hipótesis, aplicándose por tanto el método científico, catapultando una nueva metodología, la Bioarqueología, de la que destaca el reconocimiento de la cultura como un factor importante en la adaptación biológica, es decir, las características culturales y biológicas de la adaptación, acuñándose conceptos como organización social y tecnología social.

Uno de los grandes descubrimientos de la Paleopatología fue la filogenia humana y sus conceptos evolutivos, hecho que favorece que se destinen ayudas económicas para las investigaciones de los paleoantropólogos, y es que, el conocer como fueron las enfermedades en el pasado, la morbilidad, el impacto en los ecosistemas y los cambios evolutivos hasta la patología actual, son argumentos suficientes para intentar averiguarlo (Campillo, 1994).

En los años 80 los estudios se enfocan hacia el clima, locomoción y subsistencia, estableciéndose relación entre la alimentación y las propiedades mecánicas del hueso y ya en los 90, se estudian las pelvis, estableciéndose relaciones entre sus medidas y la mortalidad infantil, es decir, con el nacimiento de los primeros homínidos de los que se disponían vestigios. Actualmente la Paleopatología trabaja codo con codo con otras ciencias, es decir, es multidisciplinar, así el paleopatólogo aplicará el método científico, recurriendo para establecer los diagnósticos de las enfermedades que estudia a pruebas complementarias como las radiológicas, bioquímicas y microbiológicas entre otras (Armélagos y Van Gerven, 2003).

2.1.-MULTIDISCIPLINARIEDAD EN LA PRÁCTICA

La colaboración interdisciplinar nos lleva a describir el avance que en estos últimos años se está produciendo en el estudio de enfermedades como el escorbuto, patología que siempre se ha relacionado con el déficit de Vitamina C, hecho que sucede porque no somos capaces de sintetizarla al igual que los monos y los simios, debido a una mutación genética que sucedió hace 35 Ma en la divergencia entre Platyrrinos y Catarrinos. La Paleopatología aplicada al estudio del escorbuto ha llevado a cabo estudios histológicos, radiológicos, patofisiológicos, bioarqueológicos y su relación con el contexto social, económico, político y cultural de los esqueletos que se van estudiando (Crandall y Klaus, 2014).

Gracias a la próspera aplicación de los estudios biomoleculares a la Paleopatología podemos establecer una secuencia en la evolución antropológica de enfermedades infecciosas como la malaria. El estudio del ADN del *Plasmodium* sugiere que es un parásito muy antiguo que ya influyó en la forma de adaptación de nuestros ancestros *habilis* y *erectus*. Al estar en contacto con cualquier parásito se genera una resistencia a sus efectos. El parásito comenzó a ser transmitido por el mosquito *Anopheles* desde el momento en que estas especies se abrieron paso de las selvas a las llanuras abiertas y continuó evolucionando en paralelo junto al género *Homo*. Los huéspedes que son parasitados modifican sus comportamientos culturales, dietéticos y de adaptación para disminuir el riesgo de padecer esa infección (Sabbatani *et al.*, 2010).

Por otra parte, la combinación de la Paleopatología y la filogenia molecular es fundamental para detectar el posible origen de enfermedades no parasitarias también, como por ejemplo la sífilis. Se han hallado restos de hace 1.6 Ma de un *Homo erectus* con evidencias de haber padecido treponematosi ocasionada por un ancestro del treponema que actualmente conocemos.¹(de Melo *et al.*, 2010).

Sucede algo similar con el estudio de la evolución a lo largo de la historia de la Tuberculosis (TBC), enfermedad infecciosa que puede ser ocasionada por diversas especies, siendo la *Mycobacterium tuberculosis* o *Bacilo de Koch* y la *Mycobacterium bovis*, las responsables de infectar a humanos. Aunque su evidencia paleopatológica está basada en el análisis de restos esqueléticos y tejidos blandos momificados que muestran la existencia de cambios en la columna vertebral (enfermedad de Pott), en las últimas décadas el desarrollo de la paleomicrobiología, ha permitido ir más lejos en la corroboración de este diagnóstico mediante la detección de ADN tuberculoso antiguo. Tradicionalmente se pensaba que los humanos adquirieron la TBC en el inicio del Neolítico, por transmisión zoonótica desde los nuevos animales domesticados, pero estos nuevos estudios de datación del genoma del *Mycobacterium tuberculosis*, proponen su origen africano, anterior por tanto al Neolítico. Además hay un caso

¹Antes de establecer un diagnóstico es importante hacer un buen diagnóstico diferencial con otras afecciones que cursan con síntomas iguales o similares, por ejemplo en este caso, porque las secuelas o engrosamientos óseos que la treponematosi produce son similares a la secuelas resultantes tras padecer hipervitaminosis A.

controvertido, de Leptomeningitis tuberculosa relacionada con cambios craneales no específicos del hueso frontal de un fósil atribuido a *Homo erectus* en Turquía, pudiendo ser por tanto, el caso más antiguo de TBC en un fósil humano, cuestionado por unos y aceptado por otros. Los que lo aceptan lo hacen porque una de las líneas de investigación defiende que los agentes tuberculosos animales y *Mycobacterium africanum* (que como su nombre sugiere estaba distribuido por el continente africano), divergieron desde el padre de las líneas antiguas tuberculosas, por lo que el bacilo tuberculoso fue un patógeno humano, no proveniente por tanto del *Mycobacterium bovis* (Buzic y Giuffra, 2020).

Con respecto a la Paleoradiología o uso de rayos X, TAC, RM, podemos decir que comienza a usarse a finales del XIX, para el estudio de las momias tanto humanas como animales, aunque no fue hasta el año 1987 cuando se definió como coadyuvante de la paleontología, siendo D. Notman, radiólogo de Minnesota, quien lo publicó por primera vez en *The American Journal of Roentgenology*, con un estudio sobre los marineros congelados de la expedición de Franklin en la década de 1840. El TAC se usa desde 1970, llegando a evolucionar a escáneres en 3D (Roldán, *et al.*, 2011).

El uso del TC se combina actualmente con el del micro TC de alta resolución, gracias a lo que en los estudios paleopatológicos se nos revelan características que a simple vista no apreciaríamos, pudiendo llegar a conocer de los cráneos fosilizados que componen el registro arqueológico homínido diferentes medidas, como el grosor de la bóveda craneal, la estructura interna de los dientes, la variación en la neumatización craneofacial y el tamaño del endocráneo entre otras características. Todas estas variables nos ayudan a poder catalogar estos restos en sus diferentes géneros y especies, ya que cada grupo presenta características propias. La primera vez que se usó este método, fue en el estudio del cráneo de Broken Hill, procedente de la actual Kabwe, en Zambia, uno de los mejores conservados y que junto con reconstrucciones 3D ofreció una serie de explicaciones exhaustivas de este espécimen, pudiendo concluir que se trata de un individuo *Homo heidelbergensis* (Balzeau *et al.*, 2017).²

² Existen estudios posteriores realizados por los mismos investigadores. Las conclusiones son diferentes según su área de trabajo, dejando abierto el debate respecto a su denominación ya que justifican, ¿quizás?, el uso de *Homo rhodesiensis* (Thackeray *et al.*, 2020). Nuevas dataciones de este mismo cráneo, establecen que es unos 200.000 años más joven por lo que se le asigna a la unión de las dos especies, *H. rhodesiensis* y *heidelbergensis* (Grün *et al.*, 2020).

Pedro L. Fernández nos habla de la aplicación de técnicas microscópicas al estudio paleopatológico, utilizando, claro está, microscopio electrónico, técnicas de inmunohistoquímica, para detectar antígenos, y estudios de paleontología molecular (Fernández, 2012).

En la actualidad, la Paleopatología se relaciona estrechamente con la Bioarqueología ya que participa de forma interdisciplinar con la medicina, la ciencia forense, la antropología física y la arqueología y se sirve de métodos diagnósticos como la visión macroscópica y endoscópica, los rayos X y el TAC (Schultz y Schmidt-Schultz, 2014).

B.Rothschild, experto en estos temas, que ha destacado por sus estudios sobre los orígenes de las enfermedades, profesor en Universidades de Ohio y de Kansas de ingeniería biomédica, antropología y experto en paleorreumatología y patología ósea comparada, en uno de sus artículos, plasma muy bien la característica multidisciplinar de la Paleopatología; en sus estudios utiliza diferentes métodos para probar sus hipótesis, como rayos X, TAC, o la aplicación de la teoría fisiológica, entre otros. Es defensor de que la información histórica que exista de otros colegas en el registro arqueológico hay que comprobarla aplicando los avances de cada época, ya que en cada traducción se puede perder información o interpretarla de diferente manera que en años anteriores (Rothschild, 2016).

Interesantísimo me ha parecido la lectura para la redacción de este bloque de mi trabajo, el artículo de O.Dutour en el que establece el salto que ha existido en la ciencia de la que hablamos, desde el estudio de los huesos antiguos a las moléculas antiguas, usando por supuesto la información que exista en los libros antiguos.

En dicho artículo, confirma o desmiente gracias a estudios actuales biomoleculares, los agentes patógenos causantes de ciertas epidemias que han sucedido en el pasado, por desgracia tema de actualidad debido a la situación de pandemia mundial que estamos sufriendo ahora: como lo es el *Coronavirussars-cov-2* en nuestra enfermedad estrella actual. En la Gran Plaga de Marsella del siglo XVIII, tras el estudio de cuerpos localizados en una fosa común de la ciudad, se comprobó que fue la *Yersinia pestis* la causante; en la plaga de Atenas en el 430BC, en la que murió la cuarta parte de la población, la tradición histórica (Tucídides por ejemplo) establece como causante una

epidemia de tifus, pero los estudios moleculares en la pulpa dental de un esqueleto del cementerio de Kerameikos, detectaron como agente la *Salmonella entérica*, por tanto la enfermedad asesina fue la fiebre tifoidea; con la lepra se ha comprobado que su origen se dio en la India hace 2000 años y que fueron las migraciones de las poblaciones centro asiáticas las causantes de la extensión de las diferentes cepas del *Mycobacterium leprae* en épocas romana, celta y medieval (Dutour, 2016).

3-PALEOPATOLOGÍAS MÁS FRECUENTES A NIVEL ÓSEO

Analizando los restos óseos podemos diagnosticar en esos vestigios del pasado enfermedades que los primeros homínidos padecieron.

3.1.-PATOLOGÍAS QUE SE MANIFIESTAN EN HUESOS Y DIENTES

-Malformaciones de origen congénito: estas se producen en la mayor parte de los casos durante el desarrollo intrauterino del feto, aunque, en otras ocasiones surgen en la maduración del esqueleto durante la infancia y juventud.

-Enfermedades degenerativas u osteoartropatías: se observan en la columna vertebral y en articulaciones como el codo, rodilla, muñeca y el tobillo. Se manifiestan como osteofitos y patologías derivadas del desgaste de las superficies articulares por deterioro del cartílago.

-Patología traumática: por caídas o golpes infringidos con un objeto contundente en una acción violenta por ejemplo. El hueso fracturado tiende a restaurarse mediante la formación de un callo óseo, y, si no se regenera bien, deja secuelas como acortamiento, desalineación del hueso y cierta deformidad.

-Enfermedades infecciosas: su causa es contaminación bacteriana. Un ejemplo es la brucelosis o "fiebres de Malta" y otra, la tuberculosis, que tiene su variante ósea, pudiendo provocar el colapso de varios cuerpos vertebrales por destrucción de su estructura ósea, llegando a producirse una cifosis de la columna vertebral. Estas huellas óseas, son consecuencia de un proceso largo, indicándonos que el afectado no murió rápidamente.

-Neoplasias: se pueden manifestar con creación y proliferación ósea o con destrucción por osteolisis, siendo la causa más frecuente de esta última los tumores malignos; pueden estar presentar los dos procesos anteriores simultáneamente.

-Patología dental: el consumo de alimentos crudos provoca el desgaste prematuro de los dientes; la falta de higiene dental llevará a infecciones e incluso periodontitis; déficits nutricionales y metabólicos pueden generar hipoplasia del esmalte; todo esto queda plasmado en nuestra dentadura, al igual que el uso de la misma en determinados

trabajos. Y es que, hay homínidos del Pleistoceno Medio que se servían de los dientes como agarre para por ejemplo, preparar los alimentos que iban a consumir cortándolos con objetos de sílex. Además, el desgaste dental ayuda a conocer la edad del individuo (Valdés y Ascunce, 2020).

3.2.-EJEMPLOS

Siguiendo este mismo esquema, los Doctores I.Campillo y J.M.Reverte exponen una serie de ejemplos estudiados y diagnosticados en vestigios de nuestros primeros antepasados, de los que solo me voy a referir a los que puedo encuadrar en la cronología elegida, así:

3.2.1.- Traumatismos por causa violenta

I.Campillo expone como casos constatados:

El del *Australopithecus prometheus* de Makapansgat (Sudáfrica) con una doble fractura de la mandíbula tras recibir un fuerte golpe frontal.

En el niño de Taung (*Australopithecus africanus*) una fractura craneal que le habría ocasionado la muerte.

En un cráneo de *Australopithecus robustus* se hallaron improntas de colmillo de un felino en el hueso occipital.

En *Homo habilis* (niño OH 7) de Olduvai, se aprecia una fractura parietal izquierda.

En *Homo erectus*, en concreto en el fémur izquierdo del *Pitcanthropus I* de Java, encontramos una exostosis o miosistis osificante, secundaria seguramente a una calcificación de un hematoma de origen traumático.

De un periodo más cercano en el *Sinantropus pekinensis* u Hombre de Pekín, se ha constatado que la totalidad de los cráneos están fracturados y sin región basilar; algunos autores defienden que el origen es una causa violenta, y otros algún tipo de antropofagia ritual (Campillo, 1993).

J.M.Reverte enumera varios traumatismos en primeros homínidos:

Coincide con I.Campillo en las fracturas de cráneos en *Homo erectus pekinensis* y otro caso en un *Homo erectus soloensis*, relacionadas con prácticas rituales.

Un caso de fractura por objeto contundente en el cráneo en un *Homo erectus* de Sangirán (Java).

En el *Australopithecus robustus* de Swartkrans una deformidad de la articulación coxo-femoral probablemente por caer sobre los talones.

En el *Pithecanthropo* u *Homo erectus* de Java una fractura de la sínfisis mandibular.

En el *Pithecanthropo* de Java de Dubois un fémur con deformidad por traumatismo o miosistis osificante.

En el *Homo 8* de Olduvai, se refiere al pie de este *Homo habilis* con artrosis (Reverte, 1992).

3.2.2.- Infecciones

I.Campillo resalta:

Casos de osteoperiostitis en algunos *Australopithecus* y *Homo erectus*, en concreto en los *Sinantropos* de Zhoukoudian (hombre de Pekín) (Campillo, 1993).

3.2.3.- Tumores:

I.Campillo hace referencia:

Al meningioma más antiguo (publicado por M.Lumley en 1969) hallado en la gruta de Le Lazaret en Niza, de un *Homo erectus* niño, en su parietal derecho (Campillo, 1993).

3.2.4.- Patología dental:

I.Campillo respecto a la caries, nos cuenta que comenzó a ser más frecuente en tiempos del Neolítico, citando únicamente dos casos de forma general, entre los australopitecus sudafricanos y un *Homo erectus* de Java (Campillo, 1994).

J.M.Reverte menciona:

Agenesia de terceros molares en el *Homo erectus* de Lantain

Parodontosis del cráneo de *Homo erectus* KNM-ER 730-731.

En el cráneo BH1 refiere que presenta caries en la arcada superior.

Finalmente añadido como curiosidad y no como patología, la referencia que hace a los dientes limados en un *Homo habilis* procedente de Olduvai (Reverte, 1992).

Fuera del esquema propuesto antes, ambos investigadores dejan constancia en sus publicaciones, de otras paleopatologías que cabe mencionar, así en el *Homo erectus* ER-1808 se observaron secuelas de haber padecido hipervitaminosis A³ (Reverte, 1992) y en el caso de paleopatología otorrinolaringológica, en la especie que I.Campillo describe como *Homo rhodesiensis*, pero que posteriormente se ha catalogado debido a

³ Ver nota al pie 1.

otros descubrimientos posteriores al momento de sus investigaciones como *Homo heidelbergensis*, un caso de infección de la región petromastoidea (Campillo, 1994).

4.- PALEOPATOLOGÍAS ESPECÍFICAS CONSULTADAS EN PRIMEROS HOMÍNIDOS

Tras la revisión bibliográfica realizada, expongo a continuación una clasificación de paleopatologías y las especies en las que se han estudiado siguiendo el siguiente esquema: su definición, el yacimiento donde se hallaron los restos⁴, la datación, género, especie, fósil estudiado, descripción de la lesión, etiología, un breve diagnóstico diferencial (en el caso de que se pueda confundir con otras enfermedades), técnicas usada para su estudio y conclusiones relacionadas con aspectos patológicos u otros, respecto por ejemplo a los modos y calidad de vida de estos homínidos.

4.1.-MALFORMACIONES DE ORIGEN CONGÉNITO

Craneosinostosis

Definición: Sinostosis o unión temprana de una o varias de las suturas craneales (Romanes,1991).

Yacimiento: Sima de los Huesos,Atapuerca,España.

Datación: Pleistoceno Medio , 0.5- 0.2 Ma.

Género: *Homo*.

Especie: *heidelbergensis*.

Fósil estudiado: Cráneo 14, "Benjamina", en buen estado de conservación, con el neurocráneo casi completo y sin cara.

Descripción de la lesión: Por la fusión de la sutura lambdoidea izquierda, que al parecer se inició durante el tercer trimestre del desarrollo fetal, presenta deformación craneal con la existencia de una protuberancia parietal contralateral, un abultamiento occipito mastoideo y una inclinación inferior de la base del cráneo, además de zonas del cráneo inclinadas hacia la izquierda con respecto a la sutura sagital. Es decir, fuertes asimetrías craneales y por lo tanto faciales, no pudiendo establecerse su grado de retraso mental.

Etiología: traumatismo intrauterino o déficit metabólico de la madre,como raquitismo o anemia.

Técnicas usadas en su estudio: reconstrucción con Tomografía Computerizada en 3D.

Conclusión: sabemos que su volúmen era de 1200 cm³, habiendo alcanzado el tamaño del cerebro adulto en el momento de su muerte. Comparando con otros cráneos lleva a

⁴ Ver Mapa de Yacimientos en Anexo.

establecer que sucedió entre los 5 y 8 años, y comparando el toro supraorbitario con otros individuos de la muestra, sube algo la edad, a 12.5 años. Lo que queda claro, es que sobrevivió más de 5 años. Es la evidencia más temprana de craneosinostosis lamboidea de sutura única (SSC). Esta niña, pudo haber requerido un cuidado adicional por parte del grupo para sobrevivir durante varios años, por lo que las paleopatologías nos pueden informar también acerca de la conducta humana en nuestro pasado, como en este caso, del que deducimos que los *Homo heidelbergensis* cuidaban a sus enfermos. Se le denominó Benjamina, por ser la forma femenina de Benjamín, un nombre hebreo que designa al " miembro favorito de la familia".

(Gracia *et al.*,2010).




Figura 2."Benjamina".Reproducción realizada por los paleoartistas Alfons y Adrie Kennis.
Fuente:Gracia *et al.*,(2010).

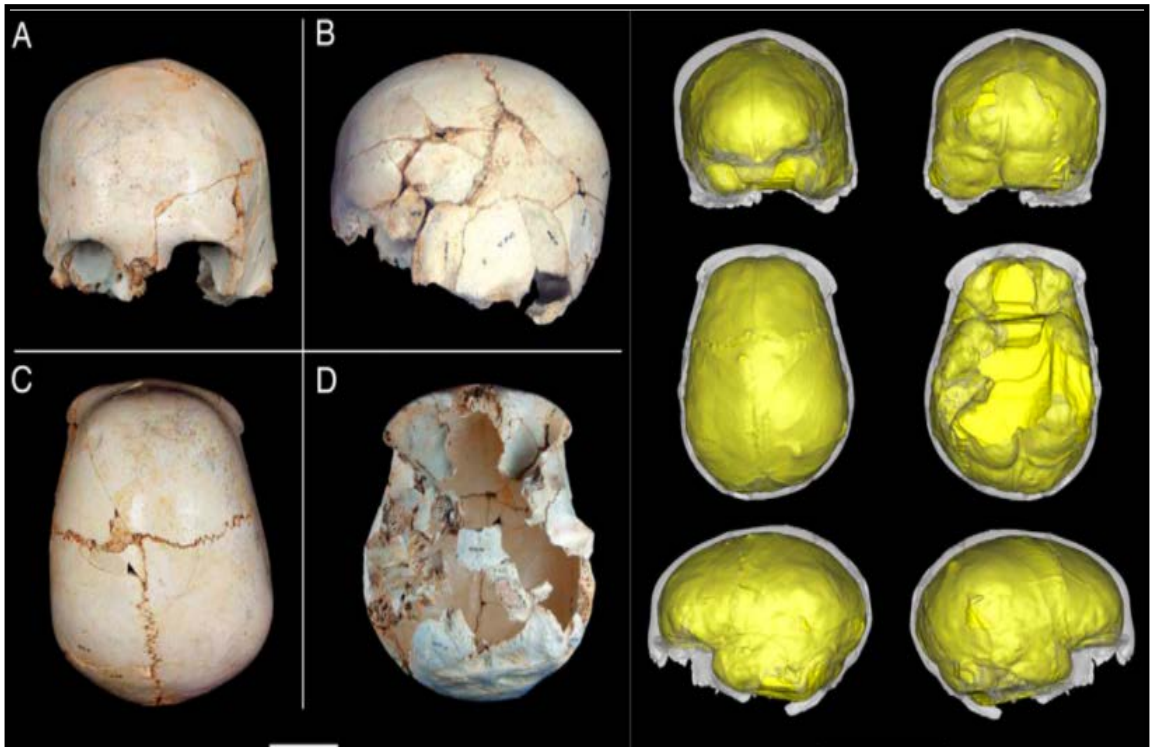


Figura 3. Reconstrucción del cráneo 14 e imagen del TC en 3D. Fuente: Sánchez, (2020).

4.2.-PATOLOGÍA TRAUMÁTICA

Fracturas peri-mortem en hueso frontal por traumatismos contusos

Definición: Pérdida de continuidad en un hueso, en este caso en el frontal, por traumatismos (Romanes, 1991).

Yacimiento: Sima de los Huesos, Atapuerca, España.

Datación: Pleistoceno Medio, 0.5-0.2 Ma.

Género: *Homo*.

Especie: *heidelbergensis*.

Fósil estudiado: cráneo 17, que consta de 52 fragmentos, con el esqueleto facial completo, incluyendo la dentición superior parcial, hueso frontal, esfenoides, hueso parietal izquierdo, temporal izquierdo y la mayor parte del occipital.

Descripción de la lesión: dos fracturas de depresión peri-mortem en el hueso frontal, debidas a dos episodios de traumatismo contuso localizado. Su forma y similitud, sus orientaciones y trayectorias, muestran que fueron por un conflicto interpersonal cara a cara, con una clara intención de matar. Son fracturas bien definidas por estar el tejido de alrededor fresco en el momento que se produjeron y sin evidencias de curación; cada una se dirige en trayectoria hacia un lado diferente, indicativo de que fueron causadas por impactos independientes. Gracias a que el tercer molar está bien conservado, sabemos que pertenecía a un individuo joven debido a su ligero desgaste.

Etiología: dos impactos contusos localizados e independientes, quedando así documentado el primer caso de violencia interpersonal en el registro fósil.

Técnicas usadas en su estudio: para su análisis visual, microscopio óptico estereoscópico, otro digital y fotografía con cámara también digital; reconstrucción en 3D tras TC con numerosos cortes; para realizar las mediciones, se utilizó un software (Mimics 16.0); en la comparación de los contornos de ambas fracturas, se establecieron puntos para registrar las coordenadas tridimensionales que se analizaron con otro software (Morphologika 2.5); como método forense, se creó un vector normal al plano de la fractura definido por los puntos que delimitan su contorno.

Diagnóstico diferencial: con otras fracturas que presentan los huesos que componen este cráneo, que son post-mortem por presentar a lo largo de sus bordes un patrón típico de rotura de hueso seco y que además es común entre fósiles en condiciones diagenéticas; se rechazó también que fueran señales consecuencia de la manipulación por parte de carnívoros, al no existir marcas de dientes.

Conclusión: en la Sima de los Huesos, se han analizado cuatro posibles causas de depósito de los cuerpos, ya que el acceso era únicamente por una chimenea vertical profunda. Tras estudios tafonómicos y la diferenciación con marcas que pudieran ser de carnívoros, se ha concretado que la causa más probable, sea la acumulación intencional de cuerpos por los propios homínidos. Podría ser que los traumatismos de este cráneo 17 sucedieran en el momento de la caída en la Sima, pero golpearse dos veces con el mismo objeto es muy improbable, ya que los traumatismos ocasionales suelen afectar a los lados de la bóveda craneal y en este caso son frontales, consecuencia de lesiones intencionales. Se debió usar una herramienta grande y por estar en el hemicráneo izquierdo nos indicaría que el sujeto que golpeó era diestro (está evidenciado el predominio diestro en estos homínidos). Se afianza la idea de que la causa del depósito fuera o caída accidental o como en este caso, acumulación intencional por parte de otros homínidos, ya que este individuo ya estaba muerto al llegar a la Sima. Esta conclusión nos lleva a pensar que este hecho era una práctica social, pudiendo este caso ser, además de la primera muestra de violencia interpersonal en el registro fósil humano, el comportamiento funerario más antiguo del mismo registro.

(Sala *et al.*, 2015).

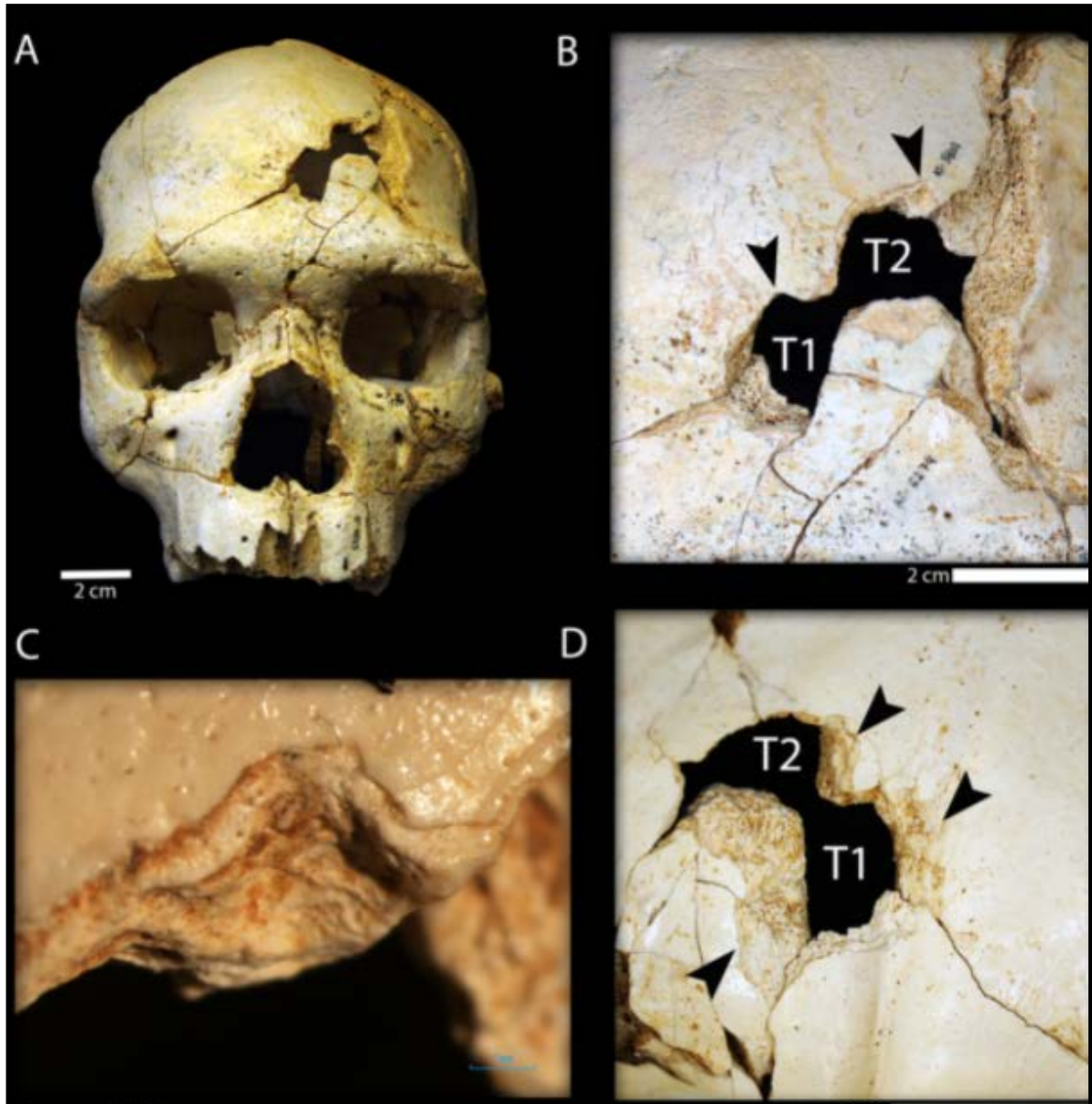


Figura 4. Vista frontal del cráneo 17 y de los bordes de las fracturas intencionales. Fuente: Sala *et al.*, (2015).

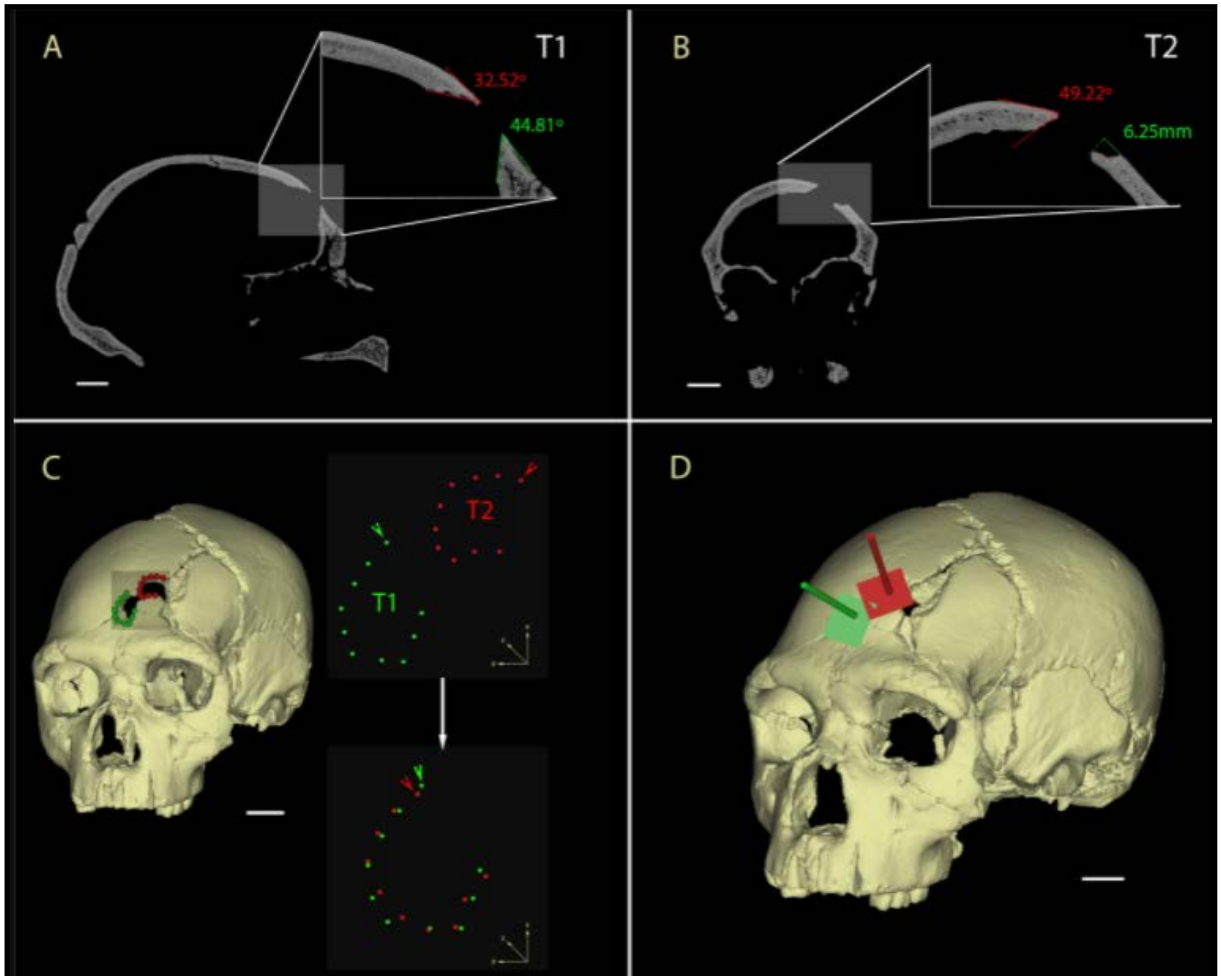


Figura 5. Reconstrucción en 3D del TC del cráneo 17 con mediciones de las fracturas intencionales.

Fuente: Sala *et al.*, (2015).

Fractura patológica en la zona de unión de la suturas coronal y sagital

Definición: pérdida de continuidad de un hueso debido a causas osteotumorales o por enfermedad ósea ya sea adquirida o congénita (Guyton,1987).

Yacimiento: Ngandong en Java, Indonesia.

Datación: final del Pleistoceno, hace alrededor de 100000 a 27000 años

Género : *Homo*.

Especie: *erectus*.

Fósil estudiado: cráneo fosilizado de Ngandong 7, en buen estado de conservación que se corresponde con un casquete completo.

Descripción de la lesión: grietas como consecuencia de fracturas por la parte externa del cráneo, que se propagan por la zona bregmática al nivel de la sutura sagital hacia la coronal. Además desde la sutura sagital, otras dos fracturas se extienden perpendicularmente hacia la parte posterior del cráneo. Hueso inflamado y erosionado en la zona que une la sutura sagital y coronal por detrás del bregma.

Etiología: la erosión en el hueso craneal en la zona que he referido antes no indica que es una fractura de origen patológico más que traumático, y el hecho de que se mineralizaran las grietas nos indica que el individuo sobrevivió a la enfermedad y que esta surgió después del cierre de las suturas de esa zona.

Técnicas usadas en su estudio: fundamentalmente el TC, siguiendo un estricto protocolo (SMM o Seuillage Manuel Múltiple) para definir la superficie entre dos estructuras y la extensión exacta de todos los puntos de la zona que interesa; a su vez, permite la observación en 2D y reconstrucciones 3D tras el uso de un software apropiado.

Conclusión: como ventajas de aplicar el TC en los estudios paleopatológicos además de conseguir la descripción de una enfermedad, podemos obtener todo tipo de características fisiológicas como la capacidad craneal, grado de neumatización de los senos, etc. Así mismo se puede reconstruir la historia post-mortem del individuo. En este caso, los cambios en la esponjosa y cara interna craneal sucedieron en el proceso de mineralización y las fracturas presentes surgieron tras procesos tafonómicos y diagenéticos.

(Balzeau *et al.*, 2015).



Figura 6. Ngandong 7. Fuente: Balzeau *et al.*,(2015).

4.3.-ENFERMEDADES INFECCIOSAS

Brucelosis

Definición: Enfermedad infecciosa producida por bacterias del género *Brucella* y que en el hombre produce un cuadro de síndrome febril inespecífico. Se denomina también Fiebre de Malta, Fiebre Mediterránea, Fiebre ondulante o Enfermedad de Bang (Guyton,1987).

Yacimiento: Sterkfontein, miembro 4, lecho B, Sudáfrica. 1987.

Datación: Pleistoceno Inicial. 2.5-2.4 Ma miembro 4 y 2.5-1.5 Ma lecho B.

Género: *Australopithecus*.

Especie: *africanus*.

Fósil estudiado: esqueleto parcial de este homínido, denominado StW431, compuesto por 18 huesos en su mayoría incompletos derivados del esqueleto axial, la cintura pectoral, el miembro superior y la cintura pélvica. La columna vertebral consta de nueve vértebras toracolumbares consecutivas (de la vértebra Torácica 9 a la Lumbar 5).

Descripción de la lesión: lesiones en cuerpos vertebrales, que en principio se diagnosticaron como espondilitis debido a un traumatismo. En el artículo, se sugiere que las lesiones son debidas a cambios patológicos consecuencia de haber padecido el individuo brucelosis. Las lesiones objeto de este estudio aparecen en las Lumbares 4 y 5 (L4 y L5); L5 presentaba una excavación del cuerpo vertebral en la zona anterior y superior con osteofitos y, en ambas, aparecen imágenes de crecimiento óseo, lesiones de tejido y granulomatosis, todo relacionado con clínica por brucelosis.

Etiología: *Brucella*, siendo las más comunes en humanos la *Melitensis*, la *Abortus* (se transmite por la leche materna y el contacto con las membranas fetales), la *Canis* (por los perros) y la *Suis* (cerdos). Su transmisión en general, se relaciona con el consumo de leche y derivados lácteos sin pasteurizar, el consumo de carne cruda y vísceras y por inhalación de aerosoles infectados. Es por tanto una zoonosis.

Técnicas usadas en su estudio: examen de las vértebras afectadas con Microscopio Estereoscópico; Microscópico Electrónico de Barrido (SEM), para observar la presencia de osteoclastos y osteoblastos, hecho característico de la existencia de un proceso inflamatorio en el momento de la muerte del individuo.

Diagnóstico diferencial: con TBC, espondilitis por estafilococo, enfermedad de Schevermann, con el envejecimiento y con lesiones por causas traumáticas. Pero tras los estudios macro y microscópicos, radiológicos y por la localización en L4 y L5, se afianzó el diagnóstico de brucelosis.

Conclusión: caso paleopatológico que representa el primer ejemplo de enfermedad infecciosa en *Australopithecus*, y como además se relaciona con el consumo de proteínas animales tiene importantes implicaciones en la evolución humana, ya que las evidencias más tempranas de este consumo se relacionaban con marcas de corte en restos de animales y herramientas de piedra con las que hicieron esas marcas. Con la hipótesis de brucelosis, tenemos la evidencia de consumo ocasional de carne vinculado a un fósil de este homínido.⁵

(Ruggero *et al.*, 2009).

⁵ Estudios publicados en el 2017, combinando métodos tradicionales de observación morfológica y TAC de alta resolución, intentaron aclarar el debate surgido a raíz de este artículo respecto al posible diagnóstico de Brucelosis dado por estos investigadores y el de Enfermedad Articular Degenerativa Espinal dado por otros. El resultado fue que hubo posiblemente en este australopiteco una co-ocurrencia de un proceso patológico pre-mortem y modificaciones de esas mismas zonas por insectos post-mortem, caso tafonómico interesante pero no exclusivo, ya que una vértebra de un primate en Cooper's (yacimiento próximo a Sterkfontein), presenta la misma secuencia (Odes *et al.*, 2017).

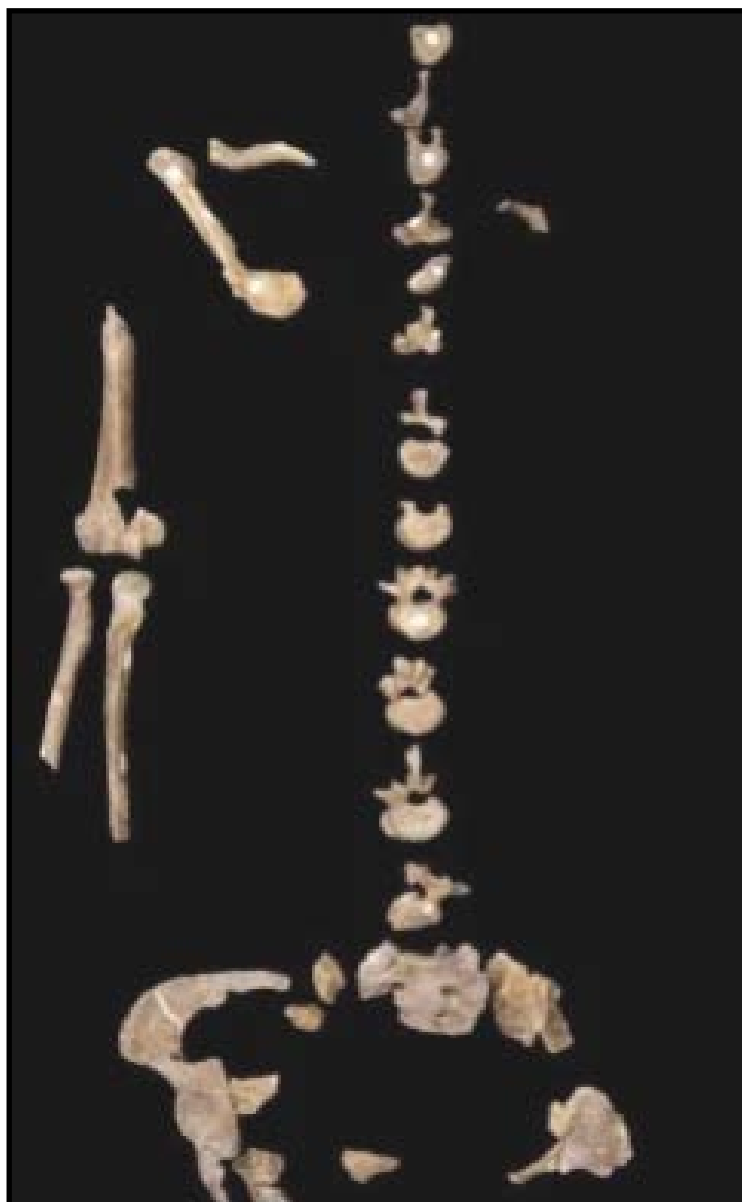

Figura 7. Esqueleto StW 431. Fuente: Ruggero *et al.*,(2009).

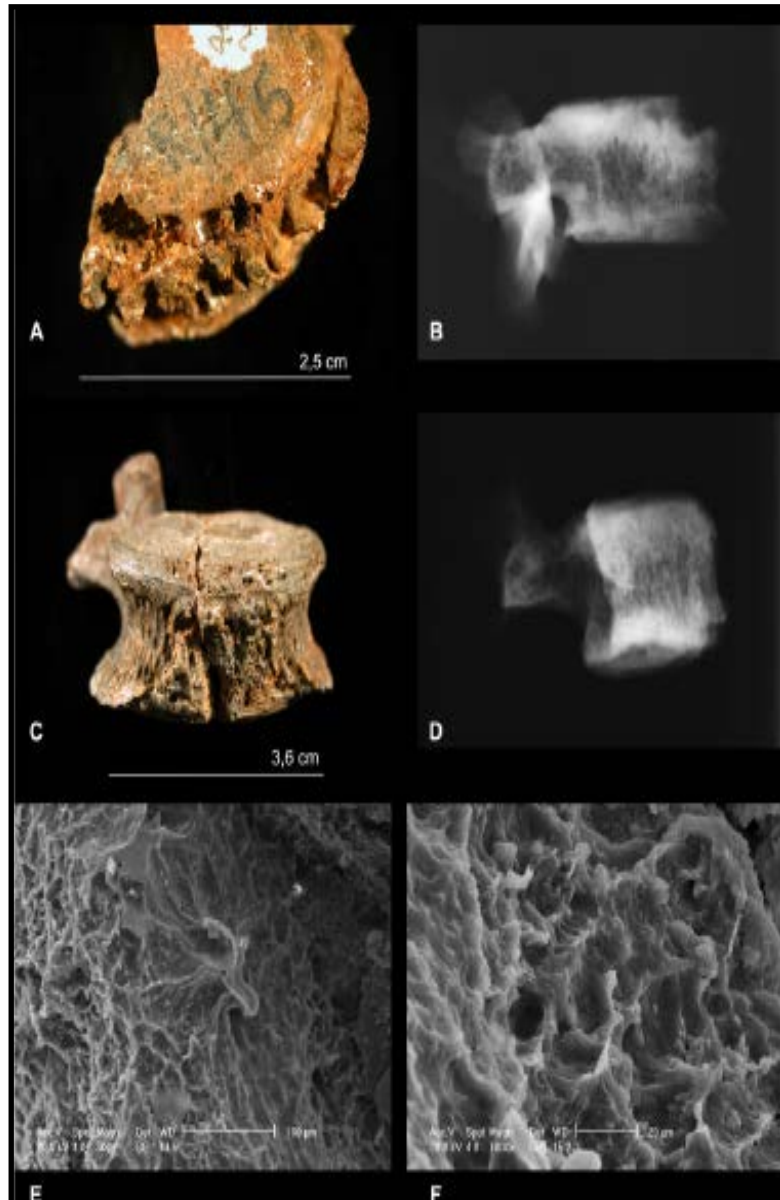


Figura 8. Estudios radiológicos, con microscopio estereoscópico y SEM de L4 y L5 de STW431.
Fuente: Ruggero *et al.*,(2009).

4.4.-NEOPLASIAS

Tumor primario osteogénico

Definición: neoplasia es un crecimiento anormal de células de cualquier tejido que pueda estar afectado por esta patología, por lo que tumor primario osteogénico, es un tipo de neoplasia, originado en las células óseas.

Yacimiento: Nivel D, Malapa, Sudáfrica.

Datación: 1.98 Ma.

Género: *Australopitecus*.

Especie: *sediba*.

Fósil estudiado: vértebra U.W: 88-37, perteneciente al homínido denominado MH1 (de entre los seis recuperados en el nivel D de Malapa, este y el llamado MH2, se han catalogado como *Australopitecus sediba* macho, siendo su edad en el momento de su muerte la de un chico actual de 12-13 años); se corresponde con la vértebra torácica 6 (T6).

Descripción de la lesión: la vértebra, presenta en la cara dorsal de su lámina derecha un defecto penetrante redondeado con apariencia esclerótica, sin evidencias de reacción perióstica, ni de formación ósea en la cortical. Desde arriba, parece más gruesa que la lámina izquierda y con protuberancias, lo que indicaría una remodelación activa ante el defecto. No hay infiltración en el canal medular, y se observa una ligera desviación de la columna hacia la derecha, siendo normal, no relacionada con esta patología. La clínica, que es crónica y que estaba activa en el momento de la muerte, está relacionada con la movilidad de ambos omóplatos y del cuadrante superior derecho, además de dolor crónico, alteraciones musculares con espasmos, alteraciones en las inserciones musculares del trapecio, elevador de la columna y romboide mayor, lo que limitaría enormemente el desplazamiento arbóreo de este homínido, aunque en cualquier caso era bípedo.

Etiología: osteoma óseo, osteoblastoma, tumor de células gigantes y quiste óseo. Según la historia del espécimen, su edad y sexo, los más probables son los dos primeros.

Técnicas usadas en su estudio: TAC microscópico con contraste, para establecer las medidas de la lesión y su dirección, así como tejido vertebral afectado y la no afectación del canal medular en este caso.

Diagnóstico diferencial: tanto la brucelosis como las osteítis no específicas y secundarias a treponema y osteomielitis hematogénicas, se descartaron por la morfología interna y externa de la lesión; por la edad al morir y no asociarse destrucción

de cortical, se descartaron el osteosarcoma y condrosarcoma y cualquier tipo de fractura tampoco podía ser la etiología, al no existir señales de callo óseo.

Conclusión: este tumor de T6 será la evidencia más antigua de enfermedad neoplásica en la evolución de los homínidos, ya que precede en unos 200.000 años a la que existía con anterioridad (SK7923, fragmento metatársico, datado en 1.8 a 1.6 Ma, ya del género *Homo*).

(Randolph-Quinney *et al.*, 2016).

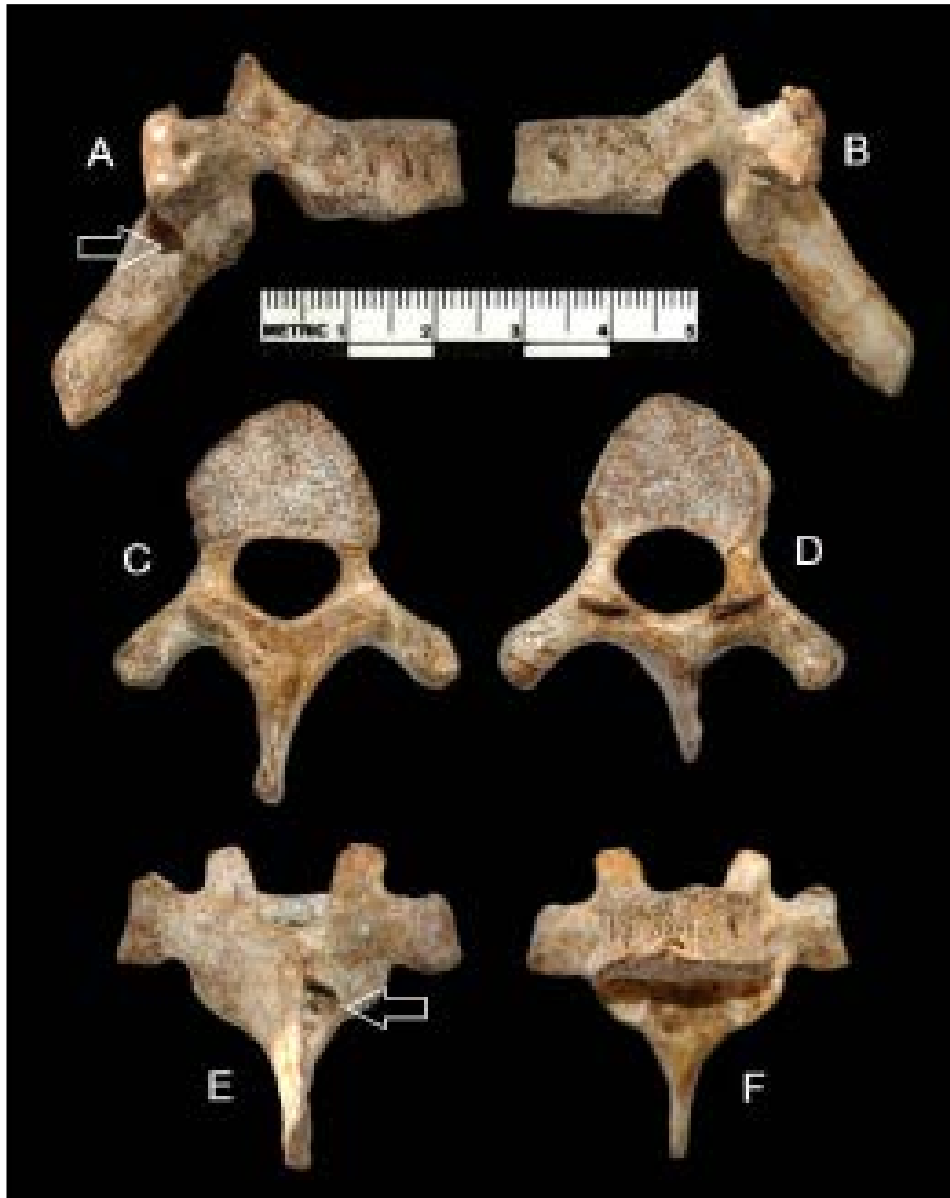

Figura 9. Vértebra T6 en diferentes proyecciones. En la figura E, se marca la lesión tumoral.
Fuente: Randolph-Quinney *et al.*, (2016).

Meningioma

Definición: neoformaciones benignas de lento crecimiento que se originan en el cerebro o la médula espinal.

Yacimiento: Sima de los Huesos, Atapuerca, España.

Datación: Pleistoceno Medio, 0.5-0.2 Ma.

Género: *Homo*.

Especie: *heidelbergensis*.

Fósil estudiado: restos denominados AT-630 y AT- 777 que componen un fragmento fronto-esfenoidal.

Descripción de la lesión: imágenes de reacciones óseas y cambios vasculares en el fragmento nombrado, en concreto en el techo de la órbita derecha.

Etiología: desconocida.

Técnicas usadas en su estudio: visualización directa de la morfología ósea y mediante microscopio, elaboración de moldes, tanto reales, como virtuales que permiten el estudio mediante manipulación informática y la aplicación de diversos programas de medición y técnicas radiológicas, desde radiografías simples hasta tomografías.

Comparación con las reproducciones y fósiles originales de otros homínidos de la época.

(Bermúdez de Castro, J. *et al.*, (Eds.) 1999)

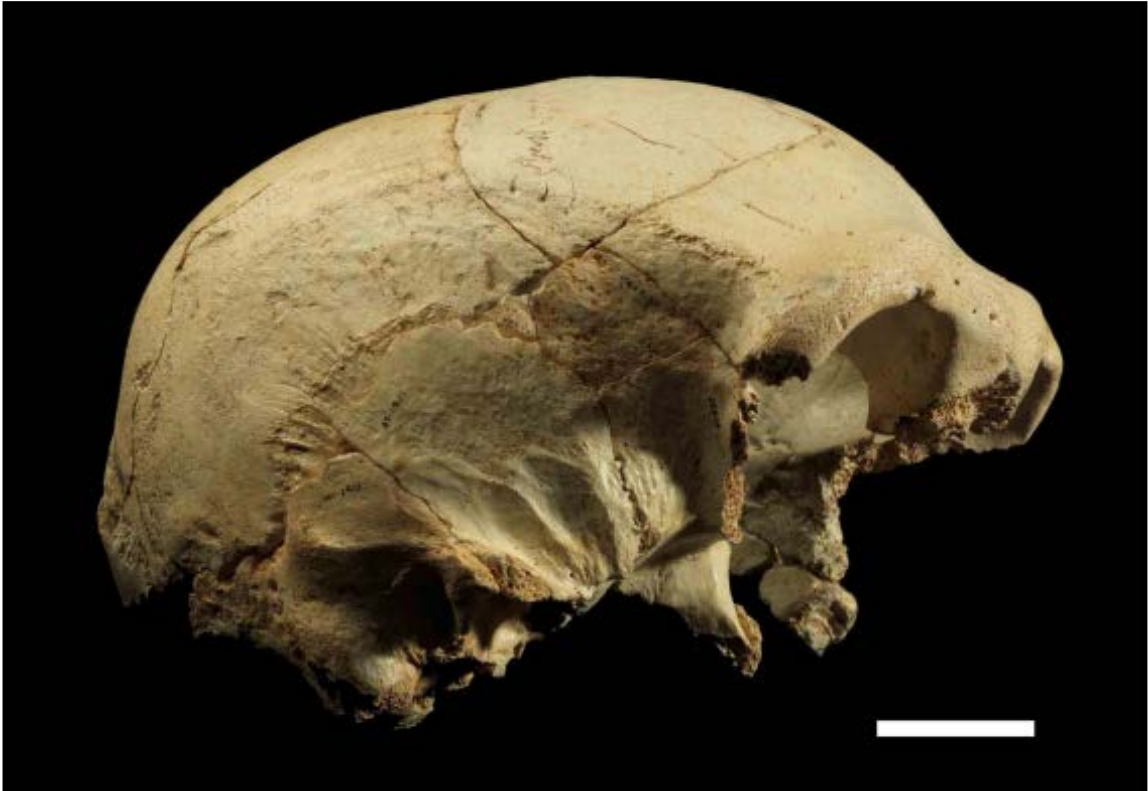

Figura 10. Cráneo 13 del que forman parte, AT-630 y AT-777. Fuente: Arsuaga, J. *et al.*, 2014.

4.5.-PATOLOGÍA DENTAL

Periodontitis prepuberal

Definición: infección microbiana que provoca inflamación de tejidos del soporte dental, caracterizada por, pérdida de ligamentos, fibras y destrucción del hueso alveolar, siendo de evolución progresiva. La periodontitis adulta, se inicia normalmente en la cuarta o quinta década de la vida, es de lento avance y el depósito microbiano marca la gravedad. Los tipos tempranos o prepuberales son de progreso rápido, altamente destructivos, se asocian a etiología específica y a defectos de polimorfonucleares y monocitos. Se puede afectar o no en estos, los dientes definitivos.

Yacimiento: Miembro 4 de Sterkfontein, Sudáfrica.

Datación: 3- 2.5 Ma.

Género: *Australopithecus*.

Especie: *africanus*.

Fósil estudiado: StS 24a. Se trata de tres fragmentos de un *Australopithecus africanus* joven, maxilar derecho con el primer molar conservado e incisivo y canino desplazados y, un fragmento del maxilar izquierdo. Pertenece a un individuo de edad estimada de 6 años, basándonos en la erupción de los dientes en humanos modernos.⁶

Descripción de la lesión: el fragmento de maxilar derecho presenta severas pérdidas óseas en la zona de la raíz de ambos molares de leche. Desde ellos, los restos alveolares y las raíces de este lado están conservados. Presentaba diastema, pérdida del esmalte. En el fragmento izquierdo se aprecian menos lesiones. Se comparan el tipo de oclusión de ambos restos mandibulares, deduciendo que la zona izquierda estaba más afectada, seguramente porque en los dos últimos años de vida el individuo masticara más por este zona por estar más sana y así, evitar el dolor que le produciría el masticar por el lado afectado de periodontitis.

Técnicas usadas en su estudio: examen macroscópico y con Microscopio Estereoscópico de ambos fragmentos maxilares usándose con el lado derecho técnicas radiológicas y TC microscópico.

⁶ Cabe señalar que en este punto se generaría el debate respecto a los problemas del Actualismo; este artículo sigue dicha teoría, pero otros autores defienden que no es exacto que las especies actuales nos rijamos por las mismas leyes físicas y biológicas que nuestros antepasados. Los australopitecos se separan muy próximos en la rama evolutiva de los chimpancés, por lo que los individuos infantiles de ambas especies se parecerían mucho entre sí. En los chimpancés, la edad de erupción del primer molar definitivo es aproximadamente 3 años menos que en nuestra especie, por lo que habría que analizar otras características de este australopiteco, como el desgaste dental o el índice de formación ósea, antes de establecer la comparativa con los humanos modernos.

Diagnóstico diferencial: con un alto número de enfermedades que cursan con alteraciones de las células leucocitarias dichas antes; con otras que conllevan además de esas alteraciones celulares, pérdidas de dientes de leche, como: el Síndrome de Chediak-Higash, el Síndrome de Papillon-Lefèvre (este afecta a las dos denticiones); con las que cursan con neutropenia; con las diabetes insulino-dependientes tempranas caracterizadas por anomalías de los polimorfonucleares; con el Síndrome de Job, que además de presentar alteraciones de estos leucocitos, cursa con hiperinmunoglobulinemia E, destrucción del hueso alveolar e infecciones recurrentes; con el Síndrome de leucocitos perezosos que provoca periodontitis de la dentición primaria; con las infecciones de oído medio recurrentes.

Etiología: la traumática según las señales de la zona izquierda sería válida, pero lo aceptado, es que en la mandíbula de este homínido fueron microbios subgingivales los que causaron esas alteraciones de los polimorfonucleares y monocitos en su locomoción y fagocitosis.

Conclusión: fue la alteración de los polimorfonucleares y monocitos junto con períodos graves de inflamación de encías seguidos de destrucción ósea alveolar la causa de las señales paleopatológicas en los tres restos mandibulares.

Al estar afectado el primer molar nos indica que la dentición definitiva estaba afectada. Así la movilidad dental asociada a las pérdidas, la migración de dientes y por tanto un nuevo patrón de oclusión, afectarían la masticación, sobre todo en los últimos años de vida, por el mayor desgaste en la zona izquierda. Su patrón de destrucción vertical sería consecuencia de periodos recurrentes de abscesos periodontales.

El dolor y la supuración seguramente interferirían en su conducta social por lo que el hecho de que sobreviviera los dos últimos años de su vida, nos lleva a pensar que el grupo le ayudó, indicándonos integración frente a discriminación.

(Ripamonti, 1988).

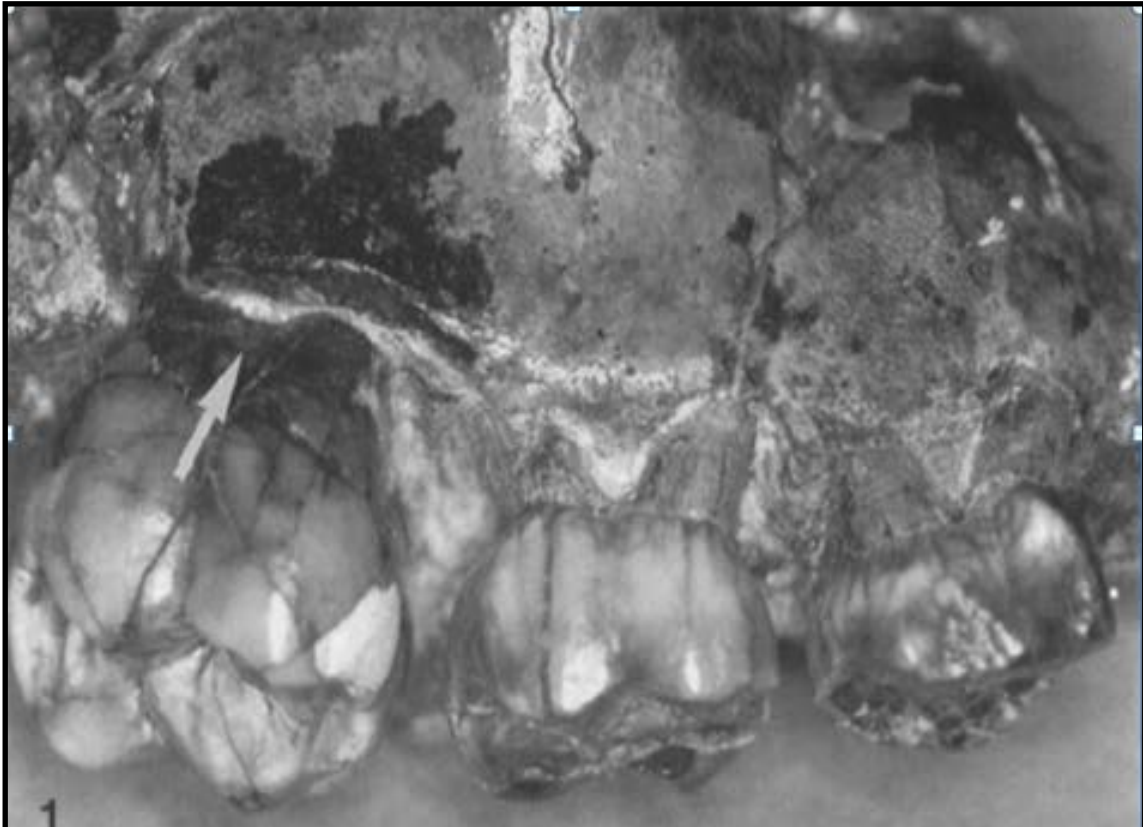


Figura 11. Mandíbula derecha StS 24a donde se señala la lesión en el primer molar. Fuente: Ripamonti, 1988

Surcos en raíces dentales

Definición: lesiones próximas a la zona de conjunción del cemento con el esmalte dental en ausencia de caries. Se denominan NCCL (Non Carious Cervical Lesions).

Yacimiento: miembro 4 de Sterkfontein, Sudáfrica.

Datación: 2.8-2.4 Ma.

Género: *Australopithecus*.

Especie: *africanus*.

Fósil estudiado: un incisivo lateral (StW 270) y un canino (StW213) de la mandíbula derecha de este homínino. Ambas piezas muestran claramente surcos en las raíces.

Descripción de la lesión: los surcos lesivos, comienzan debajo de la unión entre el cemento con el esmalte (CEJ), extendiéndose por una tercera vía hacia el ápex dental o extremo terminal de la raíz, hasta una zona proximal a la zona lingual del diente.

Etiología: pueden ser consecuencia de varios procesos, como la abrasión (desgaste de la sustancia dental como resultado de la fricción de un material exógeno sobre las superficies debido a las funciones incisivas masticatorias y de prensión), la erosión (pérdida de estructura dental por contacto prolongado y frecuente de ácidos con las superficies dentales) y la abfracción (pérdida microestructural de tejido dentario, en áreas de concentración del estrés). Esta ocurre más comúnmente en la región cervical del órgano dentario, donde la flexión puede dar lugar a la ruptura de la delgada capa del esmalte, así como también se dan microfracturas del cemento y la dentina. (Díaz *et al.*, 2011).

En este caso la causa por el tipo de afectación dental es la erosión, siendo la causa más frecuente de su aparición la disolución de tejidos dentales por ácidos no bacterianos, como en dietas con PH ácido, por reflujo gastroesofágico y alteraciones en la alimentación.

Técnicas usadas en su estudio: examen visual macroscópico y bajo microscopio digital.

Diagnóstico diferencial: se ha descartado que las NCCL en STW 270 fueran consecuencia de abfracción al comparar las lesiones con muestras de otros especímenes. Tampoco coinciden las lesiones con las que se ocasionan cuando el ácido proviene del estómago. La comida cruda sí aumenta el riesgo de padecer NCCL por lo que el consumo de tubérculos, podría ser el origen.

Conclusión: la NCCL de este australopiteco, se asocia al consumo de comida que es necesario masticar con los dientes anteriores por un período de tiempo más largo de lo

habitual y que por lo tanto provoca erosión dental. Es el primer caso descrito en un género diferente a *Homo*. Nos aporta datos sobre la dieta y el comportamiento de *Australopithecus africanus*, aunque sea un caso individual.

(Towle *et al.*, 2018).

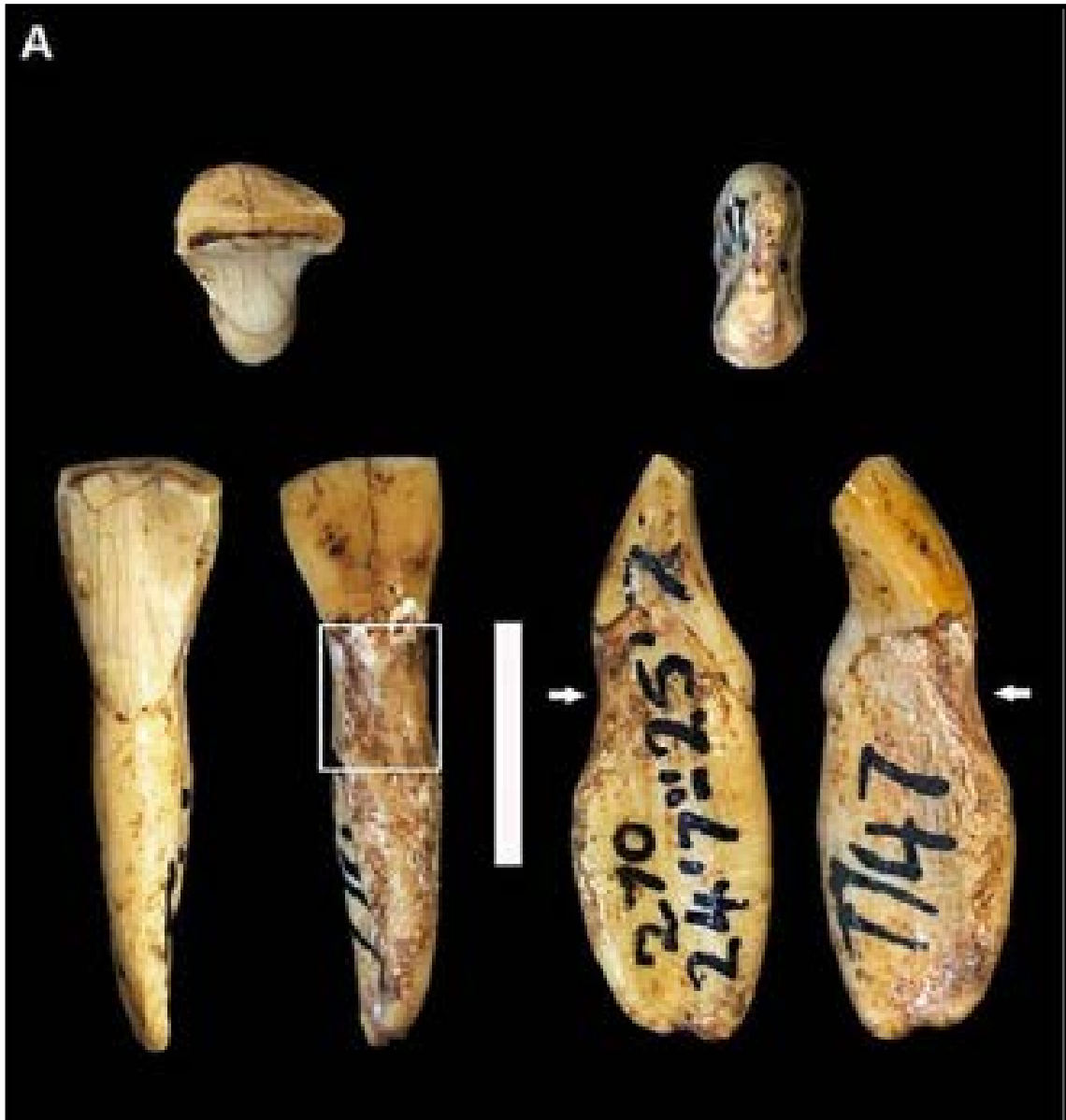

Figura 12. StW 270 en diferentes proyecciones con la lesión encuadrada. Fuente: Towle *et al.*, 2018.

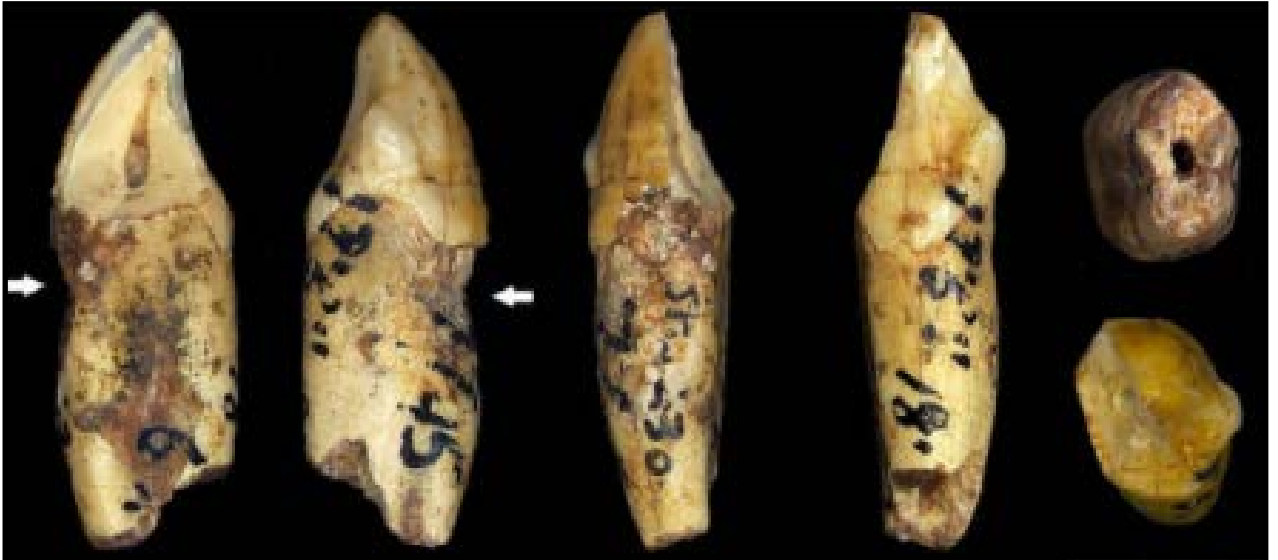

Figura 13. StW 213 diferentes proyecciones con la lesión marcada con una flecha. Fuente: Towle *et al.*, 2018.

Hipoplasia dental

Definición: enfermedad del esmalte dental, también llamada hipoplasia del esmalte, en la que existe un desarrollo anormal o insuficiente del esmalte. Aparecen pequeños surcos en la superficie externa dental, ásperos y de color marrón o amarillo.

Yacimiento: Capa I de Olduvai, Tanzania.

Datación: 2.1 Ma.

Género: *Homo*.

Especie: *habilis*.

Fósil estudiado: 85 dientes permanentes de 17 individuos adultos y 3 dientes de niño. El objetivo del estudio de esta muestra, era hacer una caracterización paleodemográfica del *Homo habilis* de Olduvai y establecer el momento de formación de los defectos en el esmalte dental.

Descripción de la lesión: de la muestra descrita, 23 tenían hipoplasia dental. La hipoplasia refleja periodos de deficiencias nutricionales durante la formación de la corona dental.

Técnicas usadas en su estudio: elaboración de muestras en 3D para su posterior observación bajo microscopio y un SEM (Microscopio Electrónico de Barrido) altamente magnificado. Para medir las distancias entre la unión del esmalte y el cemento a las líneas de hipoplasia, usaron el software Sigma Scanpro 5, ya que con él se pueden medir distancias en cualquier elemento fotografiado o escaneado.

Conclusión: la prevalencia de hipoplasia dental en *Homo habilis* de Olduvai es del 50%, que es un valor intermedio respecto a otros *Homo* (28% en *heidelbergensis* y 75.9% en *neanderthalensis*). Los dientes de leche son pocos, por lo que no se puede conocer el grado de estrés perinatal y ninguno presenta hipoplasia. Este hecho junto con que M 1, que es el diente menos afectado de la muestra, presente pocos episodios de estrés, podría ser un indicador de dependencia a la comida materna en el primer año de desarrollo. El intervalo de máximo estrés, está entre las edades de 2.5 a 3 años y entre los 4 a 5 años, apreciándose dos picos máximos de estrés, los 3 y los 4.5 años. La periodicidad de estas hipoplasias es de medio año, lo que sugiere un ciclo estacional de estrés, que podría coincidir con la presencia de dos estaciones diferentes, como se ha reconstruido gracias a estudios paleoclimáticos de la capa I en el yacimiento de Olduvai.

(Martínez *et al.*, 2006).




Figura 14. Imagen vista con SEM del diente de la muestra llamado OH 7C. Se aprecian dos lesiones profundas (marcadas con flechas) de hipoplasia dental. Fuente: Martínez *et al.*, 2006.

Esta paleopatología, se ha podido estudiar en una muestra numerosa, en concreto en 29 individuos de los homínidos de Atapuerca descubiertos en la Sima de los Huesos, así que voy a duplicar en este caso la ficha de esta paleopatología, porque el estudio realizado allí es muy completo y aporta mucha información.

Definición: anomalía o deficiencia en el proceso de mineralización del esmalte, o amelogénesis.

Yacimiento: Sima de los Huesos, Atapuerca, España.

Datación: Pleistoceno Medio 0.5- 0.2 Ma.

Género: *Homo*.

Especie: *heidelbergensis*.

Fósil estudiado: de los 29 individuos a los que me he referido, se han podido estudiar un total de 89 dientes superiores, 143 inferiores y un deciduo. Este estudio se hace más exacto si cabe, ya que según el tipo de diente en el que estudiemos la hipoplasia dental nos puede aportar más información aún, y es que los incisivos y caninos son más sensibles a sufrir las consecuencias del estrés y además nos indican también el momento exacto en el que se produjo el episodio. Por ello con el estudio de la muestra de 22 caninos inferiores (21 permanentes y uno deciduo), es suficiente para conocer la prevalencia de esta paleopatología hasta una edad determinada que a continuación explicaré.

Descripción de la lesión: suele estar bien delimitada, y la presentación más habitual es a modo de surcos o bandas de mayor o menor anchura, que rodean en su totalidad la corona dental. En otros casos se define como una o más fosas de diámetro variable, situadas a lo largo de una banda que rodea la corona a una altura determinada. En los casos más graves, la corona de un cierto diente aparece deformada por una interrupción prolongada del proceso normal de formación del esmalte y de la dentina.

Etiología: se considera una evidencia del estrés no específico ocurrido durante el desarrollo, asociada a problemas de malnutrición, algunas enfermedades, infecciones y traumas.

Técnicas usadas en su estudio: medición de la anchura y profundidad de las zonas afectadas por la hipoplasia, así como su localización en altura en la pieza dentaria correspondiente.

Conclusiones: como he dicho anteriormente el estudio de los caninos tanto deciduos como definitivos, permite conocer episodios de estrés desde el nacimiento hasta los

cinco años aproximadamente, momento en que termina la formación de la corona del canino permanente. Los premolares y el segundo molar informan de procesos de estrés ocurridos hasta los 7 años y medio, y la corona del tercer molar es sensible a estos procesos entre los 9 y 13 años aproximadamente. Por esto, entre los 7 años y medio y los 9, es un período en blanco para detectar el estrés causante de esta paleopatología.

Los 22 caninos pertenecen a 17 individuos y de ellos 13 presentan alguna anomalía del esmalte (76%). En todos ellos hay líneas, surcos o bandas, que rodean la corona totalmente. En la mayoría de los caninos se aprecian dos episodios de estrés o más. 8 de estos caninos presentan líneas de hipoplasia solo apreciable con lupa binocular de varios aumentos. En tres casos (17.6%) es una lesión leve visible a simple vista y dos (11.7%) presentan amplias bandas de hipoplasia. En uno de estos últimos hay dos bandas que hasta deforman el diente. Sólo 5 individuos presentan hipoplasia de gravedad, que es algo menos del 30% de prevalencia de esta lesión en la población de niños menores de 5 años y medio.

Comparado con poblaciones de *neanderthalensis* y *sapiens* de épocas diversas es un porcentaje menor.

Por otro lado, la mayor parte de los episodios de estrés de los homínidos de la Sima de los Huesos a partir de los caninos inferiores, ocurrieron en un período muy concreto de la niñez, entre los tres y cuatro años y medio. Este pico es variable según la especie estudiada, así en *neanderthalensis* es igual que las Sima de los Huesos y en poblaciones modernas históricas aparece entre 1 y 3 años.

Se ha sugerido que este pico de máxima frecuencia puede estar relacionado con la época del destete de los niños; ese proceso termina cuando el niño toma solo alimentos que constituyen la dieta definitiva del adulto. Durante ese tiempo, la dieta de ciertas poblaciones puede no sustituir eficazmente el aporte de nutrientes y moléculas que protegen al niño de agentes patógenos que la leche materna le ofrece, por lo que la dieta deficiente y el contacto con agentes patógenos puede aumentar la hipoplasia dental.

La hipoplasia dental es un excelente indicador del nivel de calidad de vida en las poblaciones pretéritas y en concreto entre los homínidos de la Sima de los Huesos se

puede aceptar que su nivel de calidad de vida en cuanto a la dieta se refiere, era aceptable en comparación con otros grupos humanos recientes.

(Bermúdez de Castro, J. *et al.*, (Eds.) 1999)

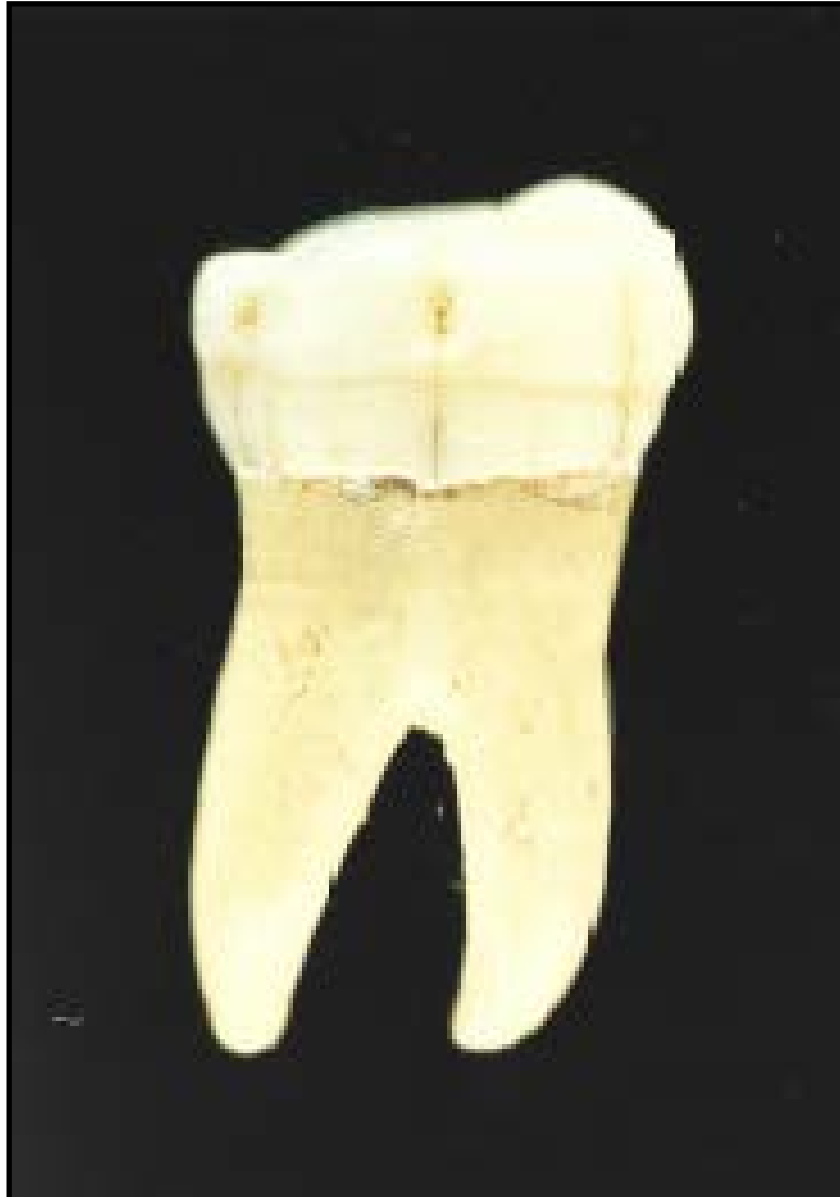

Figura 15. Primer molar inferior AT-141 (individuo 10) de la Sima de los Huesos. Muestra un surco de hipoplasia que sucedió hacia los dos años y medio. Fuente: Bermúdez de Castro, J. *et al.*, (Eds.) 1999.

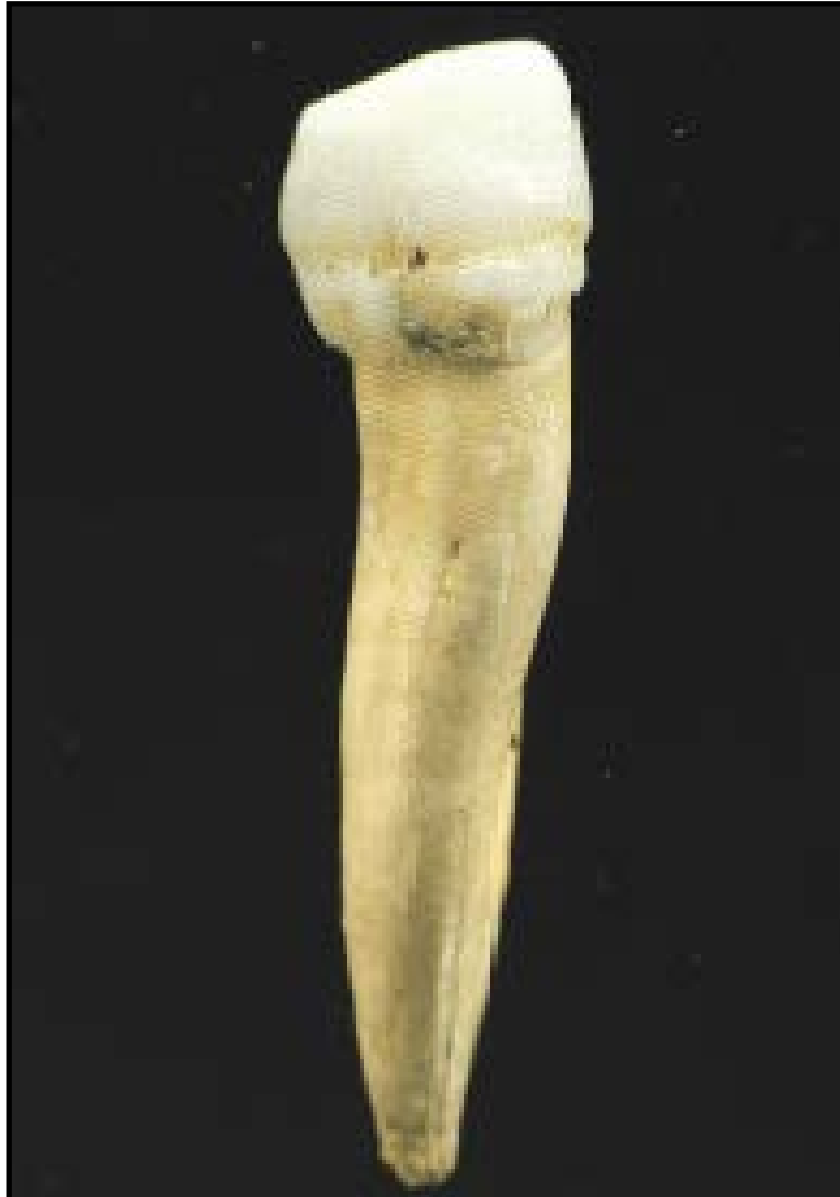

Figura 16. Canino inferior AT-1144 de la Sima de los Huesos mostrando dos surcos de hipoplasia del esmalte. La primera alteración se produjo a los 3.5- 4 años aproximadamente. La segunda, cuando se completaba la corona, a los 5- 5.5 años aproximadamente, produciendo una malformación del diente.

Fuente: Bermúdez de Castro, J. *et al.*, (Eds.) 1999.

Desgaste dental o Atrición

Definición : La atrición dentaria es el desgaste fisiológico de los tejidos duros de la corona dentaria que ocurre como consecuencia del proceso masticatorio (Cardentey *et al.*, 2014).

Yacimiento: Dmanisi, al sur de la República de Georgia.

Datación : 1.81- 1.77 Ma.

Género: *Homo*.

Especie: *georgicus*.

Fósil estudiado: mandíbula del homínido D2600 (holotipo de la especie), que consta del hueso con fracturas en las ramas mandibulares, en la que todos los dientes están conservados excepto el segundo premolar derecho, primer molar y segundo premolar izquierdos.

Descripción de la lesión: desgaste dental con ausencia de esmalte en las superficies oclusales de la mayoría de los dientes ya que para poder masticarse sellaron las cámaras pulpales. Se evitó la infección pulpar, pero no la bacteriana. Como consecuencia de la infección aparecen signos de quistes y de enfermedad periodontal, que se evidencian por la falta de esmalte y fracturas pre-mortem. Como consecuencia de las anteriores lesiones hay signos de rotación de dientes, de afectación degenerativa de las articulaciones y de la rama mandibular (artropatía temporomandibular).

Etiología: dieta compuesta por alimentos abrasivos y fibrosos como plantas y frutas al requerir preparación previa como el agarre o pelado, acciones que hacían con los dientes anteriores y que también ocasionó el tipo de desgaste posterior.

Técnicas usadas en su estudio: diversas reglas establecidas para ver la afectación de los planos y la exposición de la dentina.

La clasificación y definición elegida por los investigadores para catalogar los quistes y si eran fracturas pre o post mortem.

Comparación con otros ejemplares originales para llevar a cabo el análisis paleopatológico: *sapiens*, *heidelbergensis*, *neanderthalensis* y *sapiens arcaico*.

Diagnóstico diferencial: en 2011 se había establecido que la dieta de estos individuos de Dmanisi era similar a los predecesores africanos, pero tras este examen, se evidencia que no lo es (sí lo es con chimpancés y humanos, en relación a la preparación de alimentos: agarre y pelado en los dientes anteriores, y el de los posteriores es similar a la de gorilas y parantropos, cuya alimentación es, y eran, hojas).

Conclusión: desgaste relacionado con alto aporte de fibra y alimentos abrasivos, como frutas y plantas, diferente a la dieta de otros *Homo*, además los dientes anteriores aparecen desgastados y pulidos, debido seguramente a acciones como agarrar y pelar, siendo la causa del patrón oclusal de los dientes posteriores,(ahuecado), también la alimentación.

Los autores concluyen que la patología descrita no es la causa de la morfología particular de D2600.⁷

Existe evidencia de cronicidad, por lo que el individuo debió sobrevivir un período de tiempo al menos, lo que nos lleva a pensar que seguramente recibió ayuda del grupo.

(Martín-Francés *et al.*, 2014).

⁷ Otros autores en cambio establecen que si no es por causa patológica, es complicado explicar su relación con el resto de la muestra fósil localizada en Dmanisi. Unos rasgos de los vestigios de este yacimiento son propios de habilinos, otros a los primeros erectinos de África. Esta mandíbula, en el momento de su hallazgo sola, fue la que dio el nombre a la especie *georgicus*, por ser más grande y de constitución singular, sin embargo, finalmente se asoció al cráneo 5 encontrado posteriormente. Al ser una muestra tan diversa pero de datación contemporánea y con esta última evidencia que he descrito, autores como Lordkipanidze, proponen que las tres especies diferenciadas hasta ese momento, *habilis*, *rudolfensis* y *erectus*, en realidad correspondían a la variación de una sola, la que llaman *erectus* (asociación en un taxón). Sin embargo Rosas no comparte esa opinión, pero sí que utiliza el ejemplo de Dmanisi para ilustrar la evolución en mosaico, es decir, la presencia conjunta de caracteres primitivos y derivados, unos asociados a unas especies y otros a otras (Rosas, 2016).

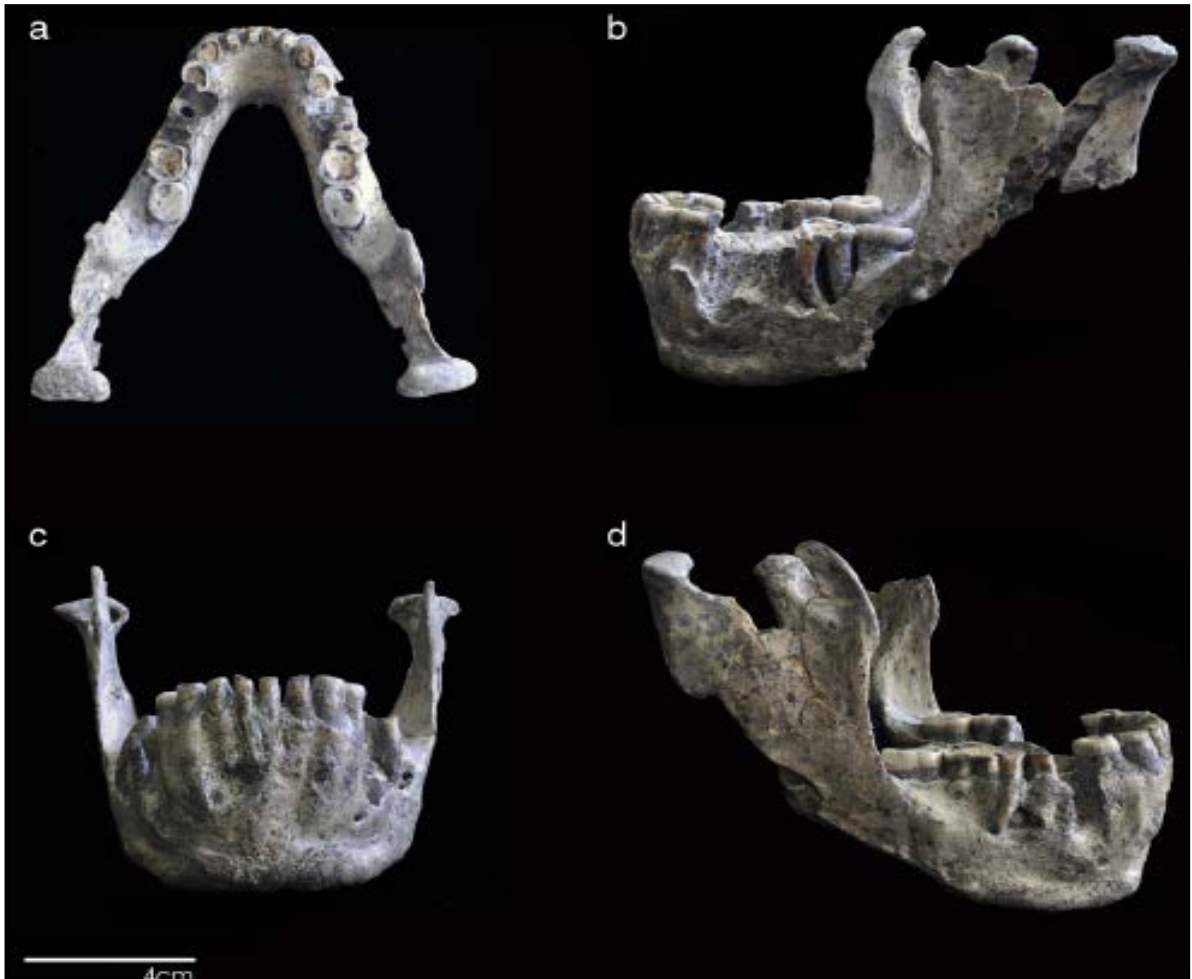


Figura 17. Mandíbula holotipo de *Homo georgicus* (D2600). Fuente: Martín-Francés *et al.*, 2014.

Osteítis maxilar grave

Definición: inflamación ósea, en este caso del maxilar.

Yacimiento: Sima de los Huesos, Atapuerca, España.

Datación: Pleistoceno Medio 0.5- 0.2 Ma.

Género: *Homo*.

Especie: *heidelbergensis*.

Fósil estudiado: cráneo 5, uno de los mejores conservados a nivel mundial, recuperado en la campaña de excavación de 1992 al que se le apodó Miguelón, en honor a Miguel Indurain ya que sus características craneales, denotaban una figura potente y robusta.

Descripción lesión: además de cálculos dentales en la región post- canina, presenta enfermedad periodontal con pérdida de cresta ósea alveolar y exposición de casi un tercio de la raíz, más marcado en los dientes posteriores. Presenta desgaste dental proximal anómalo y fracturas dentales en diversas piezas, siendo destacable la del premolar superior izquierdo, ante-mortem, con exposición pulpar que derivó en la osteítis maxilar clave para la vida del individuo y que con toda seguridad deformaría los tejidos blandos y por tanto la cara del individuo. A su vez se observa patología degenerativa de la articulación temporo mandibular.

Etiología: traumatismo en la zona de ese premolar izquierdo que generó un absceso, desembocando en la osteítis maxilar.

Técnicas usadas en su estudio: craneometría y craneoscopia complementaria, así como TC de la zona del absceso.

Conclusión: podemos saber los hábitos masticatorios, que serían fuertes e intensos, también que usaría palillos para retirar restos de comida o para calmar el dolor ocasionado por la inflamación. A pesar de que la causa es de origen traumático, he decidido exponerlo en esta parte, porque las evidencias paleopatológicas, halladas son en buen número de tipo dental.

(Armesto, 2012).

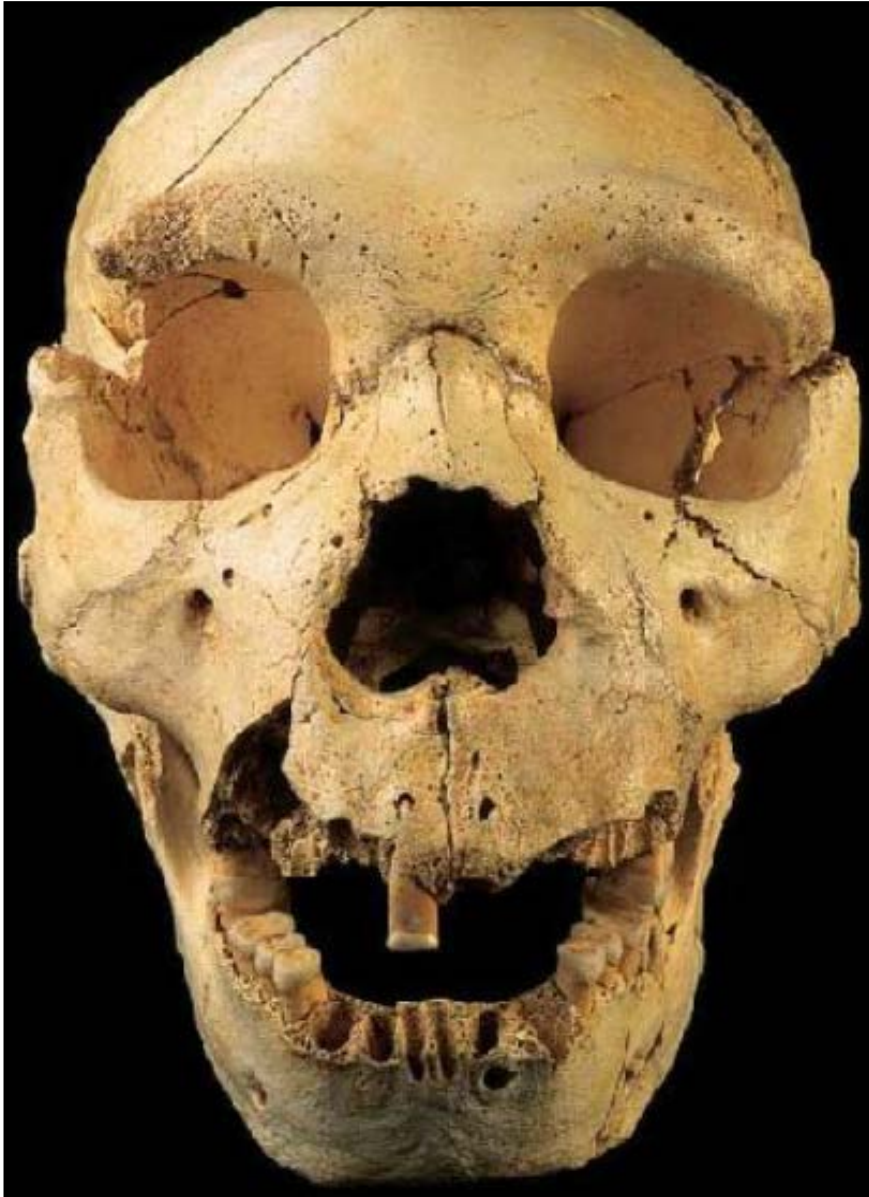


Figura 18. Cráneo 5 o "Miguelón". Fuente: Armesto, 2012.

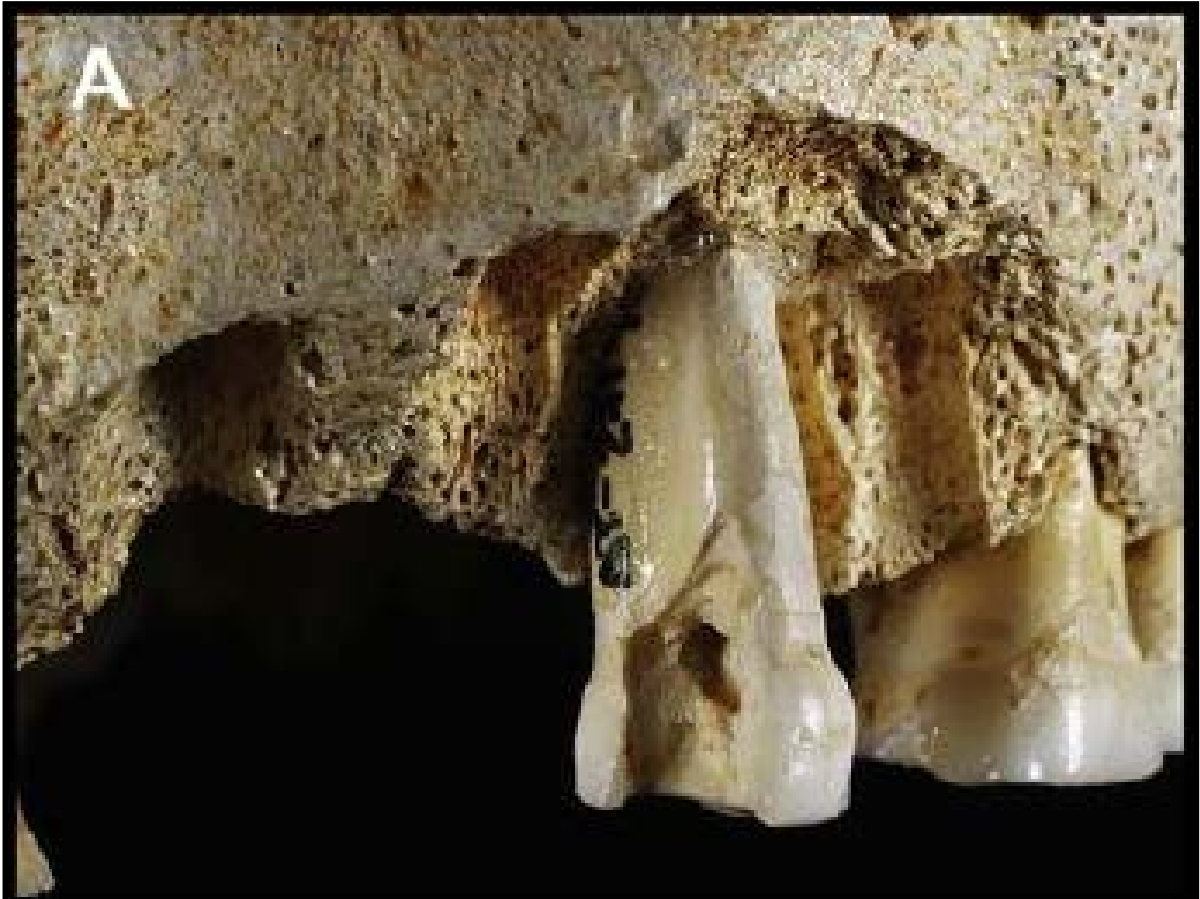

Figura 19. Zona premolar izquierda. Fuente: Armesto, 2012.

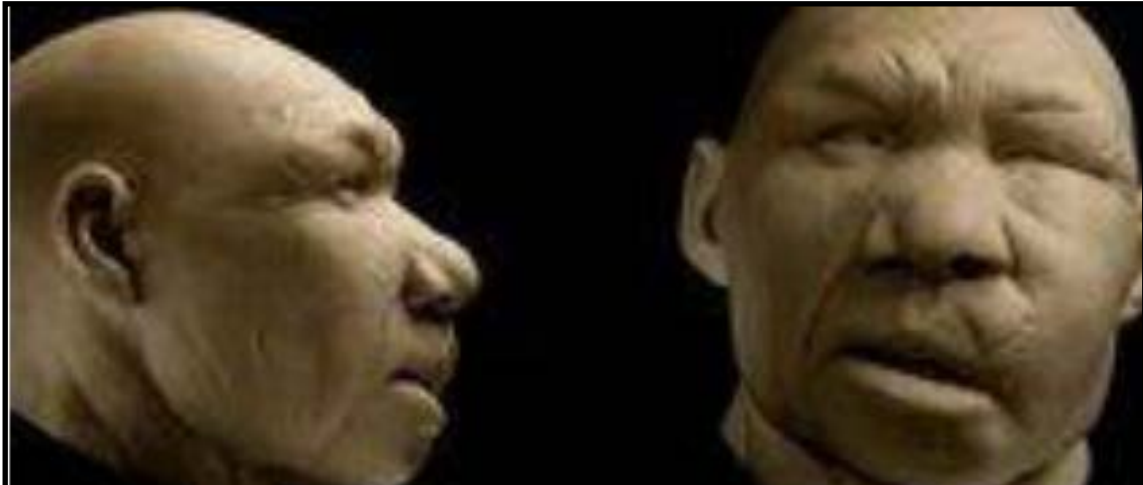

Figura 20.Reproducción del individuo del Cráneo 5realizada por los paleoartistas Alfons y Adrie Kennis.
Fuente: Armesto , 2012.

Hipercementosis

Definición: depósitos de cemento en la raíz de uno o más dientes. El aumento de cemento se depositará en una banda que se encuentra situada alrededor del tercio apical de la raíz (Verdugo *et al.*, 2018).

Yacimiento: Sima de los Huesos, Atapuerca, España.

Datación: Pleistoceno Medio 0.5- 0.2 Ma.

Género: *Homo*.

Especie: *heidelbergensis*.

Fósil estudiado: individuo 7, representado por 26 piezas dentarias aisladas y un fragmento mandibular, donde esta paleopatología se presenta de forma generalizada y en grado ligero. Es más evidente en el cuarto premolar inferior izquierdo, AT-147. Los individuos 4, 5 y 17 también la presentan de forma ligera.

Descripción de la lesión: crecimiento anómalo del cemento de la raíz.

Etiología: puede ser consecuencia de enfermedades periodontales crónicas u otras causas muy diversas.

Técnicas usadas en su estudio: visualización directa de la morfología ósea y mediante microscopio, elaboración de moldes, tanto reales, como virtuales que permiten el estudio mediante manipulación informática y la aplicación de diversos programas de medición y técnicas radiológicas, desde radiografías simples hasta tomografías.

Comparación con las reproducciones y fósiles originales de otros homínidos de la época.

Conclusiones: en este caso probablemente la causa, se relaciona con el notable desgaste de las piezas dentarias, típico de estos homínidos y, en general, de todas las poblaciones plio-pleistocenas.

(Bermúdez de Castro, J. *et al.*, (Eds.) 1999)



Figura 21. Segundo premolar inferior AT- 147 (individuo 7) de la Sima de los Huesos mostrando el crecimiento anómalo del cemento de la raíz.. Fuente: Bermúdez de Castro, J. *et al.*,(Eds.) 1999.

4.6.-METABOLOPATÍAS

Hipervitaminosis A

Definición: acumulación excesiva de esta vitamina en el organismo por ingesta excesiva, superando los requerimientos corporales (Guyton, 1987).

Yacimiento: Koobi Fora, Kenia.

Datación: 1.6 Ma.

Género: *Homo*.

Especie: *erectus*.

Fósil estudiado: esqueleto denominado KNM-ER 1808, del que se cree que era hembra por comparación con otros especímenes y que presenta las alteraciones por esta metabolopatía en su parte apendicular (cintura escapular, huesos de miembros superiores e inferiores y cintura pelviana).

Descripción de la lesión: depósito en el subperiostio diafisario de un tejido óseo grueso de hasta 7 mm de grosor, sin evidencias de remodelación del hueso de debajo de esa nueva formación.

Etiología: consumo alto de hígado crudo de animales, lo más probable carnívoros.

Técnicas usadas en su estudio: estudios histológicos óseos, tras biopsia de los mismos.

Diagnóstico diferencial: con hipervitaminosis D (donde el hueso será osteoporótico), con hipoparatiroidismo (se observarían "tumores marrones óseos"), con la calcificación subperióstica en el escorbuto (es más bien localizada en la metáfisis), con la enfermedad de Van Buchem (engrosamiento más típico en zona craneal), con la osteomielitis por viruela (localización en cápsula articular) y con osteomielitis por sífilis.

Conclusión: los autores del artículo establecen que el diagnóstico que más concuerda es la Hipervitaminosis A, por eso lo siguiente es preguntarse como *Homo erectus* ingirió tanta cantidad de esta vitamina, debido a que el primer registro en Koobi Fora del uso de artefactos líticos y su asociación con huesos de animales, que representan la primera comida de estos homínidos, anteceden a este espécimen en 200000 años. Así que probablemente hubo un cambio de dieta con el incremento en consumo de carne, sin evidencias del uso del fuego. Comparando los efectos por el consumo de carne cruda de hervíboros con la de carnívoros, se ha llegado a la conclusión de que esa nueva dieta era

rica en hígado de estos últimos. KNM-ER 1808, no presenta depósito excesivo de esta vitamina, por lo que se deduce que quizás desarrollaron una tolerancia a este exceso.⁸

(Walker *et al.*, 1982).

⁸ Ver nota al pie 1.

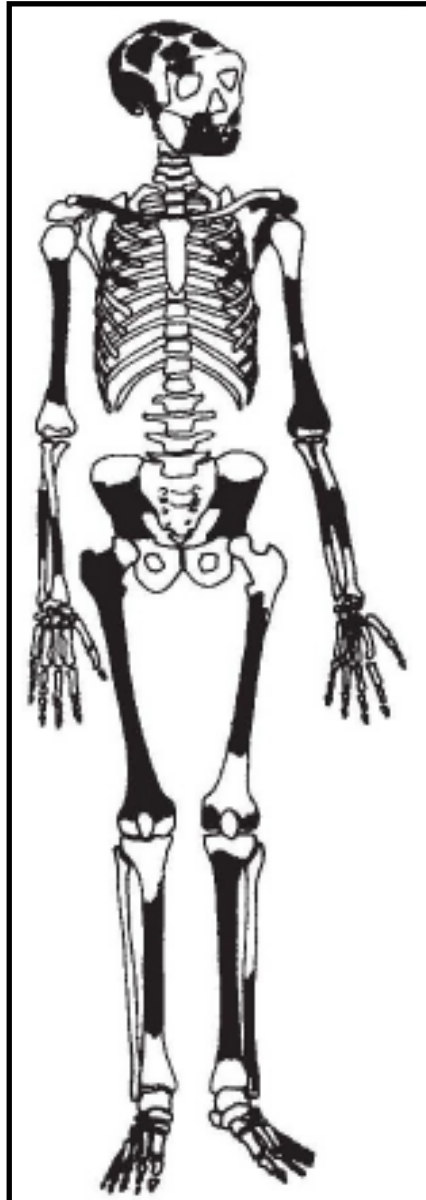


Figura 22. KNM-ER 1808; en negro, las partes conservadas. Fuente: Walker *et al.*, 1982.

Cribra Orbitalia

Definición: manifestación clínica de la Osteoporosis Hiperostósica que a su vez es la manifestación esquelética de cualquier tipo de anemia.

Yacimiento: Sima de los Huesos, Atapuerca, España.

Datación: Pleistoceno Medio , 0.5- 0.2 Ma

Género: *Homo*.

Especie: *heidelbergensis*.

Fósil estudiado: Cráneo 4 y diez individuos más de la Sima de los Huesos, seis adultos y cuatro inmaduros. Entre los adultos se encuentra el Cráneo 5 también.

Descripción de la lesión: apariencia porosa de la zona afectada, en este caso de las órbitas, en el Cráneo 4 es bilateral, con adelgazamiento de la lámina externa. En el Cráneo 5 se presenta en una pequeña zona sobre la fosa lacrimal de la órbita izquierda. En el Cráneo 4 y cinco adultos más (incluido "Miguelón"), la enfermedad está en fase de recuperación.

Etiología: como he señalado es la manifestación clínica de cualquier tipo de anemia.

Técnicas usadas en su estudio: visualización directa de la morfología ósea y mediante microscopio, elaboración de moldes, tanto reales, como virtuales que permiten el estudio mediante manipulación informática y la aplicación de diversos programas de medición y técnicas radiológicas, desde radiografías simples hasta tomografías. Comparación con las reproducciones y fósiles originales de otros homínidos de la época.

Conclusión: el hallazgo de los huesos en este estado, sugiere episodios de malnutrición que conllevan anemia por déficit de hierro debida a una dieta pobre en ese elemento, pérdidas de sangre, infecciones crónicas o parásitos intestinales.

(Bermúdez de Castro, J. *et al.*, (Eds.) 1999)

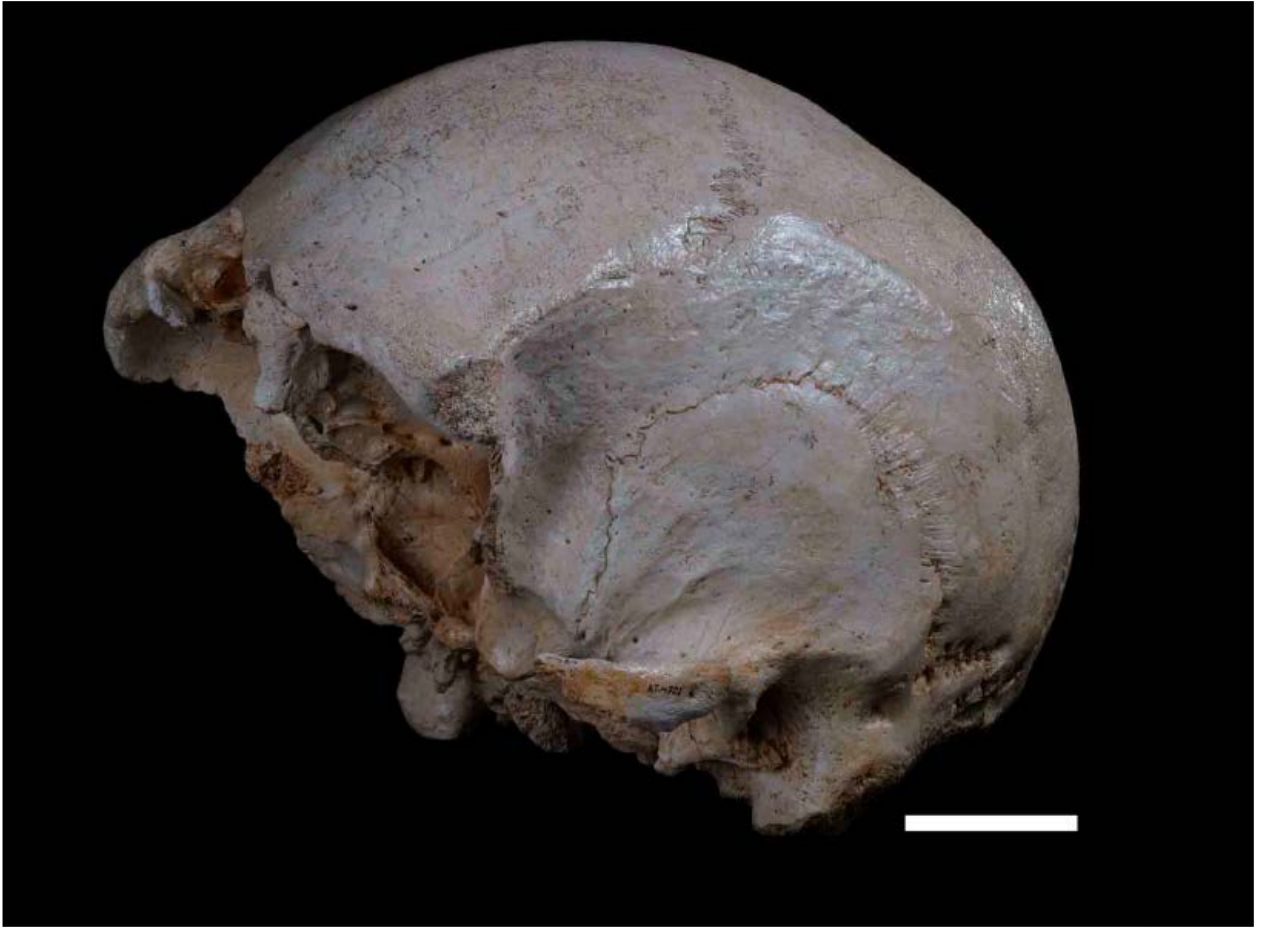


Figura 23. Cráneo 4 o "Agamenón". Fuente: Bermúdez de Castro, J. *et al.*, (Eds.) 1999.

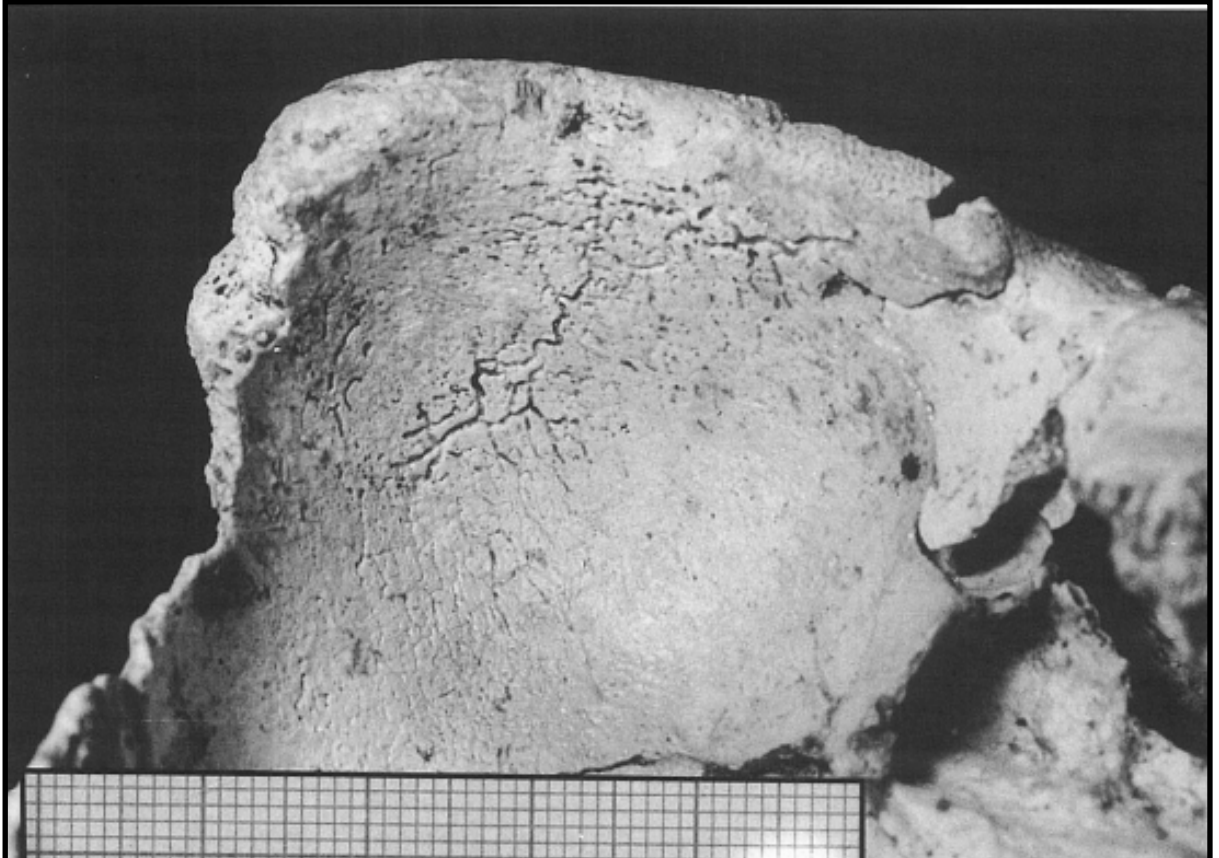


Figura 24. Cribra orbitalia en Cráneo 4, mostrando el techo de la órbita derecha. Fuente: Pérez, 1996.

4.7.- ENFERMEDADES DEL SISTEMA ENDOCRINO

Hiperostosis Frontal Interna

Definición: Engrosamiento bilateral y simétrico de la tabla interna del hueso frontal. Puede ser de condición independiente o parte del Síndrome de Morgagni- Stewart-Morel. Su incidencia es mayor en mujeres postmenopáusicas (Rodríguez, A. *et al.*, 2011).

Yacimiento: Liang Bua, Isla de Flores, Indonesia.

Datación: 0.18 Ma.

Género: *Homo*.

Especie: *floresiensis*.

Fósil estudiado: gran parte del esqueleto de una hembra adulta, con el pie izquierdo relativamente completo y partes del derecho; parte de las piernas, sacro, fragmentos dispersos de la columna vertebral, fragmentos de las manos, costillas, escápulas, clavículas, mandíbula y un cráneo bastante completo. Es el holotipo de la especie, denominado LB1.

Descripción de la lesión: engrosamiento que se aprecia claramente en la siguiente imagen junto con otras alteraciones, como ausencia de fontanela anterior y ausencia de senos frontales.

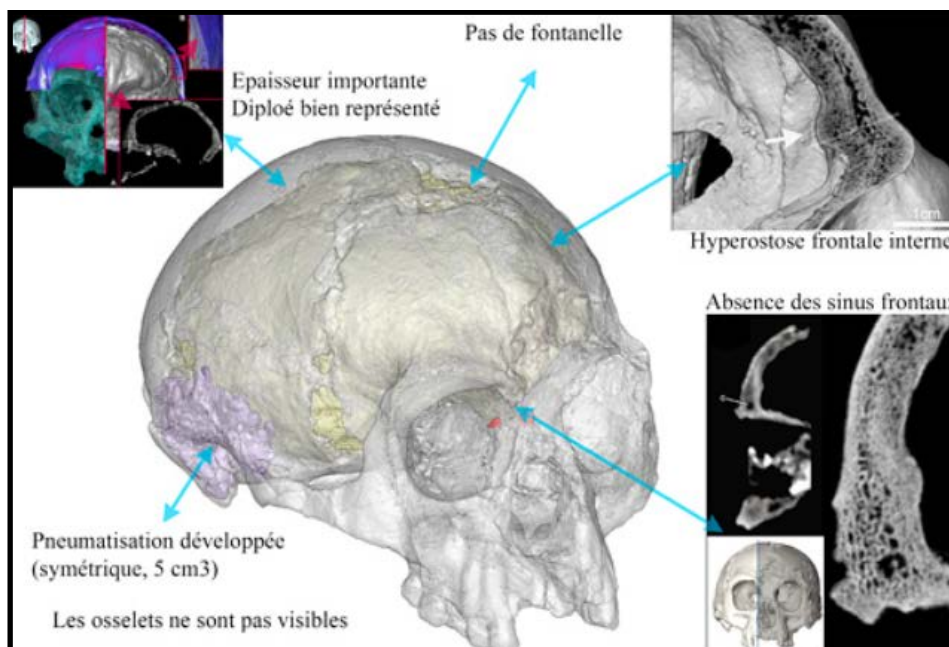


Figura 25. Cráneo LB1. Fuente:paleoantropologiahoj.blogspot.com.

Etiología: es en la actualidad desconocida, aunque parece ser el resultado de un desequilibrio hormonal, principalmente asociado al metabolismo.

Técnicas usadas en su estudio: micro TC de alta resolución, reconstrucción virtual de la cavidad endocraneal y comparación con cráneos de especímenes micro encefálicos de *Homo sapiens* de los siglos XIX y XX, con cráneos evolutivos de homínidos de diversas especies y con cráneos de *Pan paniscus*.

Diagnóstico diferencial: debido a la ausencia de senos frontales, se compara en el artículo con el Síndrome de Laron, caracterizado por grandes niveles de la hormona del crecimiento en el suero sanguíneo y por los receptores defectuosos de esa hormona, también con el Cretinismo o Encefalopatía Miálgica Hipotiroidea, en el que existe una detección del crecimiento por una producción inadecuada de hormonas tiroideas en la primera infancia y con el Síndrome de Down, aunque este último caso no explica la estatura ni la capacidad craneal (Muñoz, S. 2016).

Conclusión: aunque yo he querido extrapolar los resultados del estudio aplicados a la paleopatología a la que me refiero, en realidad con este estudio se trata de definir si la bóveda craneal de LB1 es en realidad *Homo floresiensis* o si pertenece a un caso patológico de nuestra especie. En LB1 se combinan características primitivas y derivadas.⁹ Se sabe que era una mujer, de unos 106 cm de altura y cuyo cerebro alcanzó los 426 cm³. Existen detractores de la pertinencia de un taxón propio de esta especie que defienden que los restos de la cueva de Liang Bua son patológicos, aunque hay investigadores que con sus estudios siembran la duda de la existencia de esa patología. Es el caso de los de este artículo: eliminan la posibilidad de que se trate de un humano anatómicamente moderno u *Homo sapiens*, alimentando la posibilidad de que sea una nueva especie o una línea evolutiva desconocida, originada a partir de *Homo erectus*, aunque bien dicen que son necesarios más trabajos para comprender la evolución de LB1.

(Balzeau y Charlier, 2016)

⁹Las plesiomorfias o rasgos primitivos de una especie o individuo son aquellos que se aproximan más al estado ancestral, mientras que las apomorfias o los caracteres derivados son aquellos que aparecen durante el proceso de evolución de la especie y que no están presentes en el estado ancestral de la misma.

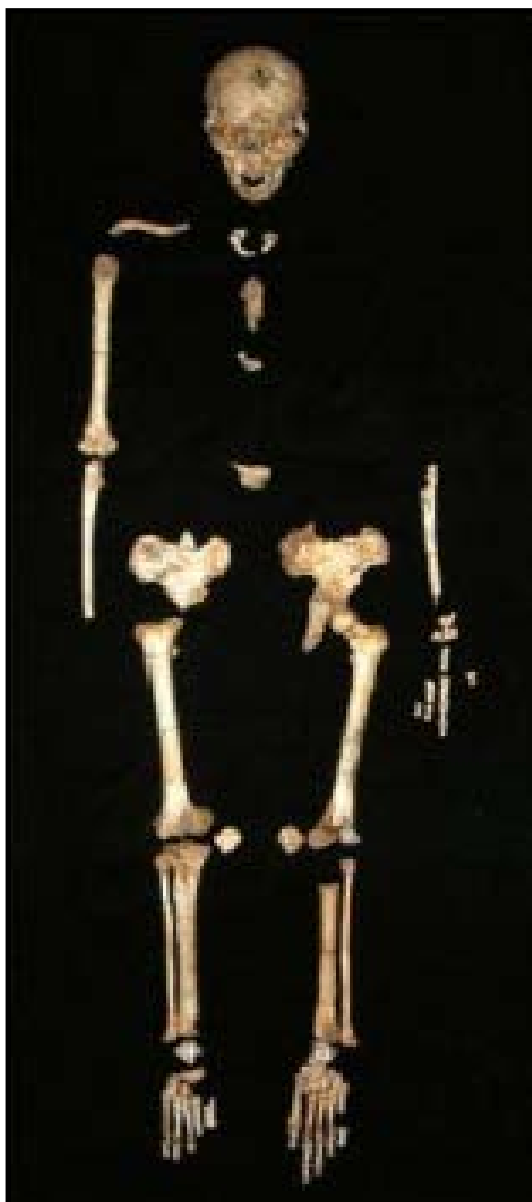

Figura 26. Restos recuperados de LB1. Fuente: Muñoz, 2016.

4.8.-ALTERACIONES DE LA MORFOLOGÍA ÓSEA

Curvatura cubital

Definición: el cúbito o ulna, es un hueso largo, paralelo al radio, situado entre la tróclea humeral y el carpo, en la parte interna del antebrazo. No es exactamente rectilíneo, presenta una curvatura ligera de concavidad anterior (Guyton, 1987).

Yacimiento: Sterkfontain, Sudáfrica.

Datación: 3.67 Ma.

Género: *Australopithecus*.

Especie: *prometheus*.

Fósil estudiado: antebrazos de este espécimen, denominado StW 573, haciendo una comparación entre ambos cúbitos, estando el derecho peor conservado y apreciándose también que su morfología es más rectilínea que en el izquierdo.

Descripción de la lesión: se evidencia un grado de curvatura mayor que el fisiológico en el cúbito izquierdo y diferenciado de la morfología del derecho.

Etiología: los investigadores proponen dos tipos de causas, por un lado que la curvatura sea consecuencia de una caída sobre ese antebrazo con la mano hiperextendida en la infancia y por otro que sea fisiológica, por tratarse de un espécimen que combinaba bipedismo con desplazamiento arbóreo.

Técnicas usadas en su estudio: análisis elíptico de Fournier, escáner 3D, imágenes en 2D y estudios radiográficos comparativos con otros homínidos tempranos: *Sahelantropus tchadensis*, *Parantropus boisei*, *Australopithecus afarensis*, *Australopithecus sediba*, *Homo nadelii* y *Homo erectus* y con simios actuales.

Diagnóstico diferencial: con la curvatura resultante de una deformación plástica traumática y con las curvaturas cubitales de los homínidos descritos anteriormente.

Conclusión: este australopiteco usaba el brazo como medio de locomoción, porque el grado de curvatura cubital va disminuyendo en la muestra comparativa conforme nos aproximamos a los especímenes más próximos a los humanos y porque se añaden adaptaciones postcraneales a la carga habitual de la extremidad superior en el esqueleto de "Little Foot" (StW 573).

(Araiza *et al.*, 2020).

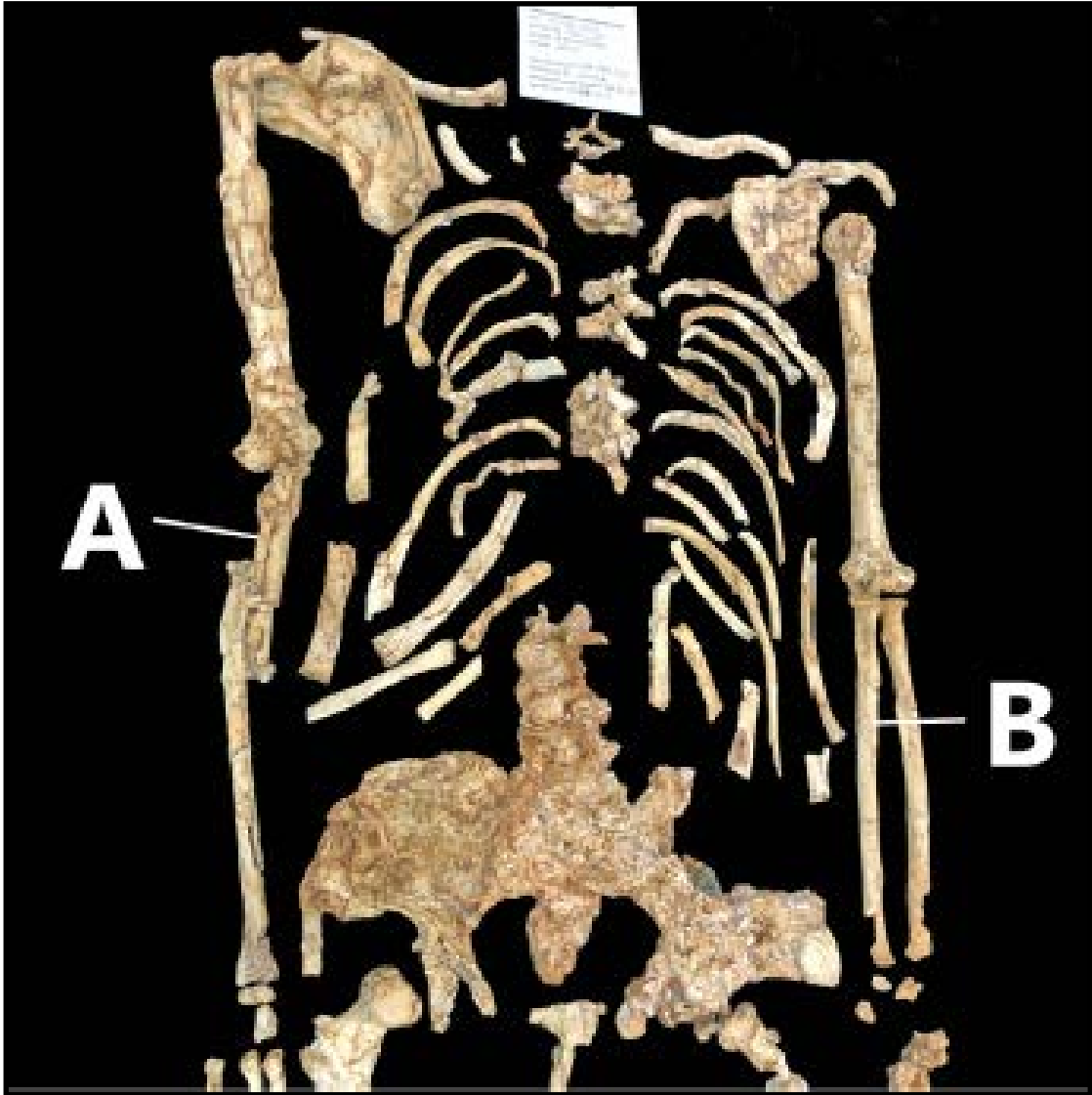


Figura 27. Esqueleto de StW 573 mostrando la diferencia de conservación y curvatura entre cúbito derecho (A) e izquierdo (B). Fuente: Araiza *et al.*,2021.

4.9.-PATOLOGIA OTORRINOLARINGOLÓGICA

Hiperostosis del Conducto Auditivo Externo

Definición: crecimiento exagerado y anormal de la lámina timpánica a lo largo de todo el conducto auditivo externo, que por lo tanto aparece obliterado.

Yacimiento: Sima de los Huesos, Atapuerca, España.

Datación: Pleistoceno Medio 0.5- 0.2 Ma.

Género: *Homo*.

Especie: *heidelbergensis*.

Fósil estudiado: Cráneo 4.

Descripción de la lesión: "exostosis de oído" bilateral y muy simétrica en ambos conductos auditivos externos.

Etiología: existen diversas interpretaciones sobre el origen de esta neoformación en el anillo timpánico, siendo la posibilidad que más se ajusta a la observación en el Cráneo 4, la formación de un tumor benigno u osteoma de fuerte componente hereditario.

Técnicas usadas en su estudio: visualización directa de la morfología ósea y mediante microscopio, elaboración de moldes, tanto reales, como virtuales que permiten el estudio mediante manipulación informática y la aplicación de diversos programas de medición y técnicas radiológicas, desde radiografías simples hasta tomografías.

Conclusión: estas neoformaciones provocan dolor e inflamación, debido a la retención de secreciones al quedar muy restringida la luz del conducto. El homínido pudo padecer estos síntomas, es más, es muy probable que fuera completamente sordo.

(Bermúdez de Castro, J. *et al.*, (Eds.) 1999)

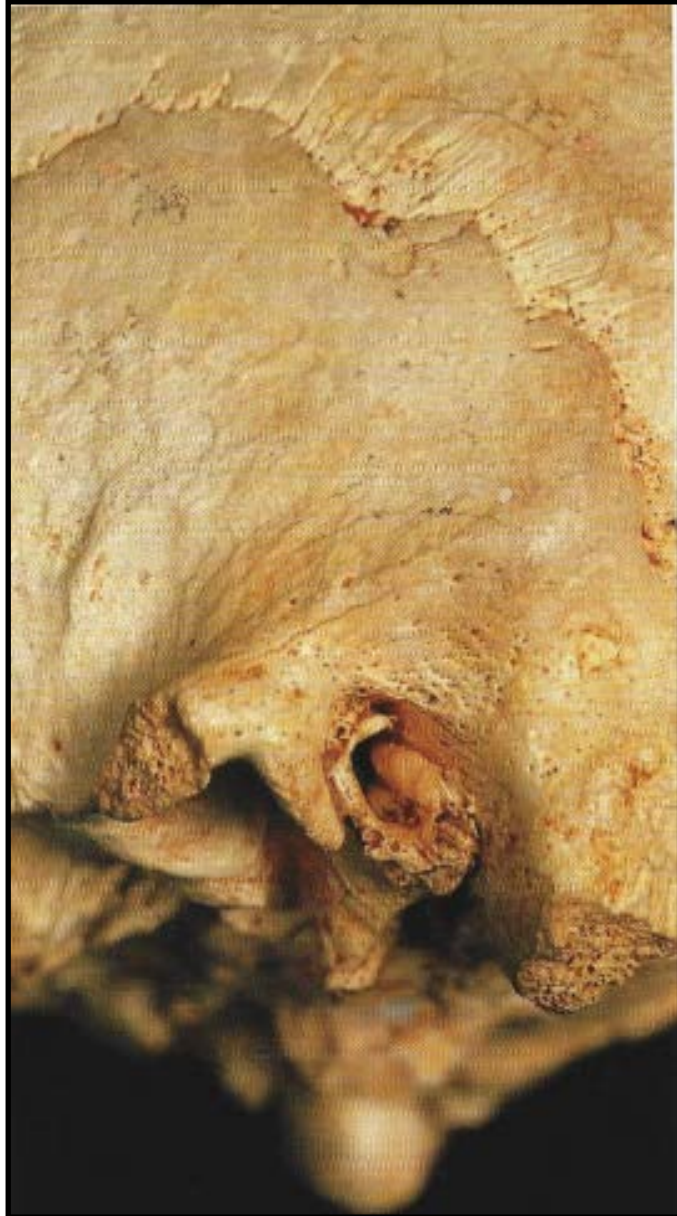


Figura 28. Exostosis de uno de los Conductos Auditivos Externos en Cráneo 4. Fuente: Bermúdez de Castro, J. *et al.*, (Eds.) 1999.

4.10.-ENFERMEDADES DEGENERATIVAS OSEAS

Espondiloartrosis

Definición: o Artrosis en la columna vertebral; es una enfermedad degenerativa de los cartílagos articulares que pueden afectar a la zona cervical, dorsal o lumbar (Guyton, 1987).

Yacimiento: Sima de los Huesos, Atapuerca, España.

Datación: Pleistoceno Medio, 0.5-0.2 Ma.

Género: *Homo*.

Especie: *heidelbergensis*.

Fósil estudiado: Cráneo 4 en sus cóndilos occipitales.

Descripción de la lesión: se observan signos de osteítis en las superficies articulares de los cóndilos occipitales con la primera vértebra cervical.

Etiología: edad avanzada, traumatismos, sobrecarga y obesidad.

(Bermúdez de Castro, J. *et al.*, (Eds.) 1999)

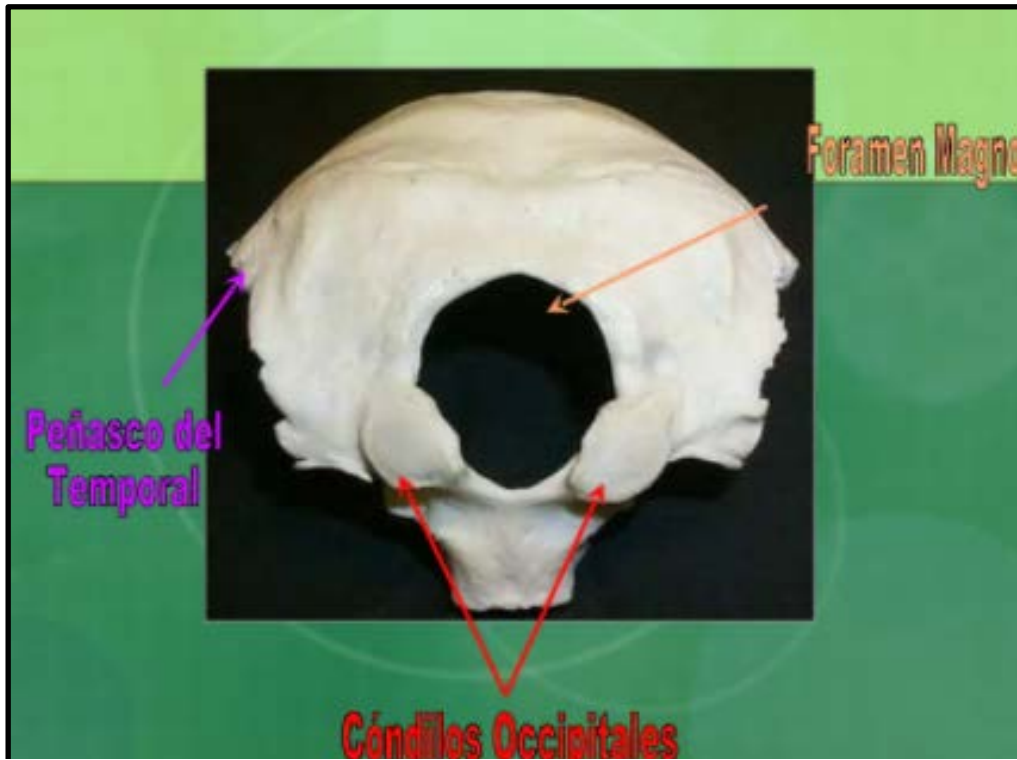


Figura 29. Situación anatómica de los cóndilos occipitales. Fuente: <https://es.slideshare.net/MConstanzaBI/hueso-occipital-11340670>

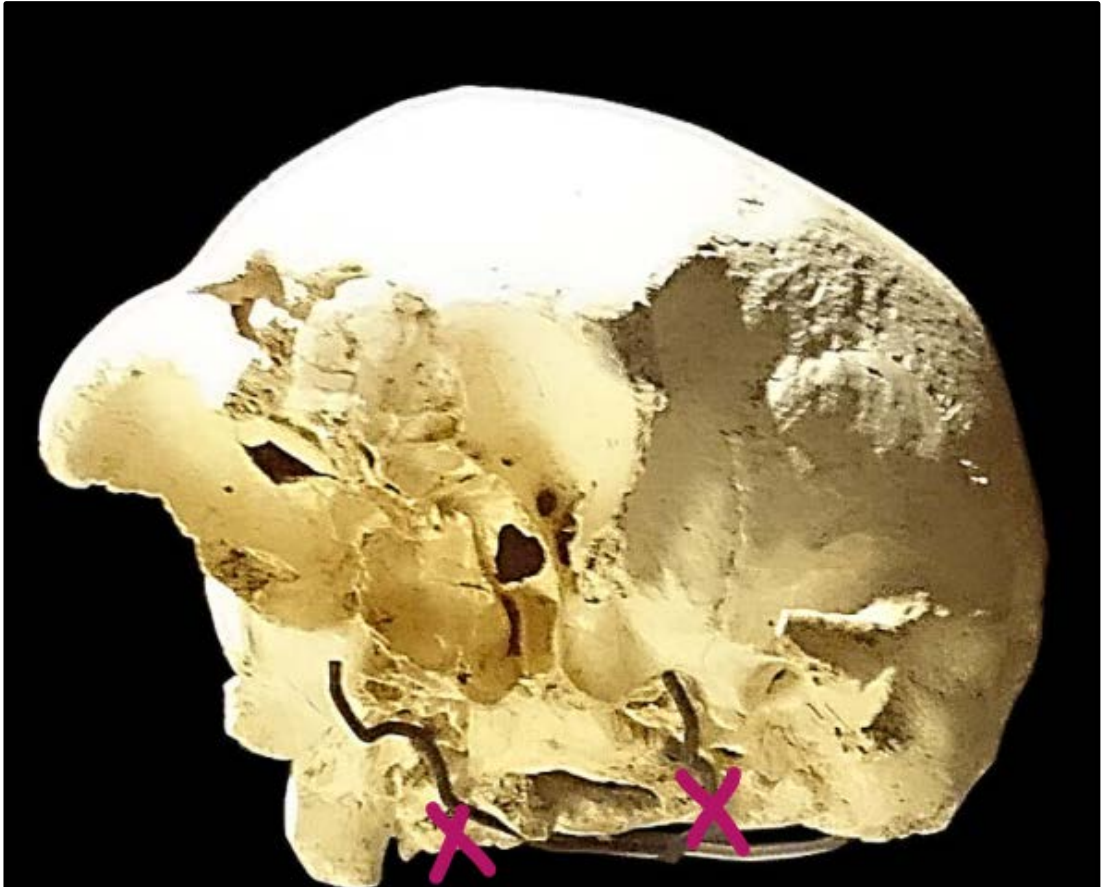


Figura 30. Cráneo 4 en ángulo de tres cuartos en contrapicado con la zona donde se sitúan los cóndilos occipitales marcada. Fuente: https://www.wikiwand.com/es/Sima_de_los_Huesos.

Artropatía degenerativa temporomandibular

Definición: artrosis en la articulación de la mandíbula y el hueso temporal.

Yacimiento: Sima de los Huesos, Atapuerca, España.

Datación: Pleistoceno Medio, 0.5-0.2 Ma.

Género: *Homo*.

Especie: *heidelbergensis*.

Fósil estudiado: Cráneos 4, 5 y 6.

Descripción de la lesión: aparece de forma bilateral en los Cráneos 4 y 5 de individuos adultos y en el Cráneo 6 que es un individuo inmaduro.

Etiología: sigue siendo objeto de estudio, y dada su elevada frecuencia existen distintas interpretaciones no excluyentes (biomecánicas y morfofuncionales) sobre su origen.

Conclusiones: desde la óptica de la clínica actual, su alta frecuencia en los homínidos de Atapuerca nos lleva a pensar que tendrían un serio problema, si no en la esperanza de vida sí en su calidad. Los síntomas de esta afección, que se manifestaría alguna vez a lo largo de su vida, incluye dolor que puede ser muy intenso, ruidos articulares y limitación importante de la apertura de la boca. Son síntomas, que requieren necesariamente tratamiento terapéutico. Resulta sorprendente también, además de su elevada frecuencia entre esta población (6 individuos de un total de 8 que conservan la zona articular del hueso temporal), el hecho de que la padecieran los individuos inmaduros.

(Bermúdez de Castro, J. *et al.*, (Eds.) 1999)




Figura 31. AT-418. Fragmento del hueso temporal izquierdo de individuo inmaduro de la Sima de los Huesos, aunque sufrió la enfermedad de forma bilateral. Fuente: Pérez, 1996.

5.-CONCLUSIONES

En la elaboración de este modesta reseña he dejado establecida una breve secuencia (según los artículos consultados) de la evolución de la Paleopatología, en la que han influido y seguirán haciéndolo las nuevas tecnologías que se están utilizando para la investigación en biología humana, ya sea del presente o de cronologías anteriores. En este repaso, el descubrimiento de las momias egipcias destaca como hito histórico, siendo a partir de sus investigadores cuando se define la disciplina que analizo. Más adelante irá afianzándose su práctica y será por su puesto con las directrices de L. Binford a mitad del siglo pasado, como todo lo relacionado con la Arqueología, cuando comenzará, según algunos científicos en la materia, a aplicarse la investigación desde el punto de vista de la cultura integral.

El avance tecnológico biomolecular aplicado a estudios paleoclimáticos y genéticos entre otros, influye favoreciendo de forma positiva los asuntos prácticos de la Paleopatología, pudiendo conocer aspectos de la forma de vida de nuestros ancestros gracias a los estudios óseos de los restos que se van descubriendo. A su vez, se van conociendo también los agentes patógenos y sus propios antepasados, pudiendo establecerse secuencias cronológicas del origen de ciertas enfermedades infecciosas y epidemias que nuestros predecesores padecieron.

Gracias a técnicas radiológicas como el micro TC de alta resolución, que facilita las reproducciones en 3D, podemos conocer datos de todas las patologías sobre las que los restos óseos nos informan; estas técnicas son usadas en prácticamente todos los artículos que he revisado, ofreciéndonos datos tan precisos como en las fichas que he elaborado expongo, y es que de ellos, se ha podido constatar que algunos son primeras evidencias de patología de esas especies, como el caso de "Benjamina", el del consumo de carne cruda de animales carnívoros en el *erectus* de Koobi Fora, el de la ingesta ocasional de carne en el *Australopithecus africanus* de Sterkfontein que padeció Brucelosis y el tipo de alimentación que llevó a otro *africanus* de Sterkfontain a padecer NCCL; no me olvido de la neoplasia que el *Australopithecus sediba* de Malapa queda constatado que padeció. Las hipótesis que los investigadores exponen en estos estudios, al aplicar nuevas técnicas diagnósticas, es posible que abran o reaviven debates o que se sustituyan por otras, como en el caso del *erectus* de Koobi Fora que analizo en este

trabajo; ya en 1995, una nueva publicación deja abierta la suposición de que el engrosamiento óseo que se pensaba ocasionado por exceso de depósito de vitamina A, fuera porque el homínino hubiera padecido treponematosis; el método utilizado en este caso fue establecer comparativas de la morfología de restos esqueléticos de otros *erectus* del Museo Nacional de Kenia con los restos del *erectus* recuperados del yacimiento de Koobi Fora (Rosthschild y Hershkovitz, 1995); en 2010 un nuevo estudio respecto a este caso ya utiliza estudios moleculares para el mismo fin (de Melo *et al.*, 2010). Lo mismo sucede con la Brucelosis diagnosticada al *africanus* de Sterkfontain que expongo aquí; dentro de la dinámica del debate respecto a que las alteraciones de la vértebra L5 fueran por algún proceso degenerativo que el homínino padeciera o por Brucelosis, Odes y sus colaboradores en 2017, creen que los causantes de la morfología de la L5, posiblemente fueron insectos.

Son destacables los datos craneales que se pueden llegar a obtener siendo milimetrados y los obtenidos tras el análisis dental. Y es que incluso en uno de los referidos a estos datos odontológicos, artículo en el que se analiza la extracción de una muela de juicio en un espécimen perteneciente según su mandíbula fosilizada (SK 45) recuperada del yacimiento de Swartkrans *Homo erectus* (2-1.5 Ma), se da soporte a la idea de que hubo una extracción intencional del M3 ya que se aprecia el crecimiento de un nuevo diente en la zona alveolar, hecho que nos ofrece una evidencia paleopatológica y paleobiológica de un comportamiento temprano prosocial (Ripamonti *et al.*, 2020). Con el cráneo 14 de la Sima de los huesos, "Benjamina", sucedería algo similar, la craneosinostosis seguramente además de un retraso mental, deformación facial y craneal como antes he referido, le provocó importantes dificultades psicomotrices, por lo que sin el cuidado del grupo no hubiera sobrevivido hasta la edad de su muerte. También se hace referencia a estos cuidados en los artículos de la periodontitis prepuberal sufrida por un *Australopithecus africanus* de Sterkfontein, en el de patología dental sufrida por el *Homo georgicus* de Damanisi y en el de nuestro cráneo 5, "Miguelón" de Atapuerca. Y es que, siguiendo este hilo de cuidados grupales, en la Historia de la Enfermería se relata el concepto de ayuda entre las sociedades cazadoras-recolectoras, relacionado en un principio con la idea de la consideración de grupo; esa fase de la Prehistoria entra dentro de la etapa doméstica de la Historia de los Cuidados siendo las primeras evidencias de la existencia de ellos, comprobadas en las especies *erectus* / *ergaster*.

El registro homínino también nos deja evidencias de que la lucha por la supervivencia fue un factor importante, así viendo la lesión del cráneo de "Miguelón", se puede atribuir a lucha por el alimento, defensa de su estatus en el grupo, o "canibalismo gastronómico", siendo la propuesta más aceptada la lucha por la posesión del territorio, al ser en concreto Atapuerca, una zona rica en recursos en el momento que fue habitado por los *heidelbergensis*. Esta violencia interpersonal la tenemos documentada, en el artículo que he analizado del cráneo 17 de la Sima de los Huesos también, como el primer caso del registro homínino. Además de esa misma Sima, por la forma de depósito intencional de los especímenes hallados y que era una práctica social, se puede deducir que tenemos en Atapuerca, el comportamiento funerario más antiguo del registro fósil humano.

El uso del TC de alta resolución, ayudó a establecer el diagnóstico de Hiperostosis Frontal Interna que LB1 padecía, síndrome que ocasiona alteraciones endocrinológicas que podrían explicar la talla y morfología de *Homo floresiensis* (Balzeau y Charlier, 2016).

En el *Australopithecus prometheus* StW 573, por la aplicación de reproducciones de modelos informáticos donde poder realizar mediciones y comparando con otros modelos de cúbitos de otras especies próximas y más evolucionadas, se pudo establecer que por la curvatura de dicho hueso el desplazamiento de este homínino era arbóreo (Araiza *et al.*, 2020).

La mejora en las técnicas de datación y de diagnóstico, lleva a que se establezcan hipótesis sobre nuevas cronologías de la evolución; un estudio más exhaustivo del plano medio sagital de BH1 y de sus características evolutivas, como el tamaño de la bóveda craneal y los toros supraorbitarios entre otros, volvió a mantener vivo dicho debate. La conclusión es que BH1 representa una especie derivada de *erectus/ergaster* y quizás se justifica su denominación como *Homo rhodesiensis* (Thackeray *et al.*, 2020). Otros investigadores estimaron la edad de BH1 tras una nueva datación con métodos radiométricos de material depositado en el Museo de Londres, en 200.000 años más joven. Primero se le había denominado *rhodesiensis* y después se le incluyó en el taxón *heidelbergensis*; estos investigadores unen las dos especies y además las estiman coincidentes con la aparición de humanos modernos. La nueva datación sugiere que en

el Pleistoceno Medio en África existían múltiples linajes de homíninos contemporáneos, *sapiens*, *heidelbergensis/rhodesiensis* y *naledi*, similar a Eurasia, donde *Homo neirderthalensis*, *floresiensis*, *luzonensis*, los denisovinianos y quizás *heidelbergensis* y *erectus* coincidieron en el tiempo. También hipotetizan sobre la evolución de *Homo sapiens* en África y si *heidelbergensis/rhodesiensis* fue un ancestro directo de nuestra especie, dejando abierto el debate (Grün *et al.*, 2020).

Uno de los yacimientos más importantes del Pleistoceno Medio es la Sima de los Huesos en Atapuerca, ya que se lograron recuperar hasta 32 individuos por lo que se han podido hacer numerosas investigaciones entre el grupo. En este trabajo hemos incluido varias paleopatologías que se han podido estudiar en ellos ya que el estado de conservación es magnífico, a lo que hay que añadir que el trabajo de los investigadores de Atapuerca ha sido minucioso, llegando a recomponer la mayoría de cráneos y mandíbulas. El acumulo en La Sima parece que fue por una causa de origen catastrófico; en el Pleistoceno Medio europeo hay otros grupos con un patrón similar, si bien aquí la mayoría de los individuos son adultos jóvenes o adolescentes, apenas hay niños ni individuos seniles y en los yacimientos europeos con los que se compara, hay mayor número de homíninos infantiles.

Teóricamente la longevidad de estos individuos sería parecida a la nuestra, aunque se sospecha que su estilo de vida no permitiría una vida tan prolongada y es que, algún proceso de envejecimiento óseo se iniciaba antes que en la actualidad; ejemplo de esto es la Artropatía Degenerativa de la Articulación Temporomandibular que se constata en el Cráneo 6 de esta muestra de Atapuerca, que pertenece a un individuo inmaduro. Se sabe que pocos superaron los 40-45 años de vida gracias a que actualmente, por el seguimiento radiológico podemos conocer el grado de desarrollo óseo a una determinada edad, así como por el aparato dental, ya que también radiológicamente podemos comprobar diferentes combinaciones de erupción y desarrollo dental en el proceso de la muda de dentición de leche por la definitiva. Se cree que esta especie desciende de *Homo antecessor* y el patrón en esta materia de estos últimos es similar al nuestro, por lo que se aplica la misma dinámica de erupción y desarrollo dental en los *heidelbergensis*. Para saber la edad de la muerte, sabemos que un diente al finalizar su proceso de erupción comienza a ser funcional y a sufrir un desgaste en la superficie oclusal (o de masticación) y de las caras de contacto con los

dientes adyacentes. Depende de la dieta, de presencia de partículas abrasivas en los alimentos que pulen el esmalte y la dentina de los dientes. En el Plio-Pleistoceno y en el Holoceno el desgaste era muy alto, actualmente al cocinarse los alimentos y por la higiene, se ha disminuido el desgaste.

En individuos jóvenes con el grado de desgaste se puede obtener la edad de la muerte de manera bastante precisa. La velocidad de desgaste varía de unas especies a otras, pero este inconveniente lo solucionó A. Milles al proponer que se estimara la tasa de desgaste de los dientes de individuos inmaduros, cuya edad de muerte conocemos por su desarrollo dental, y utilizar después esa información para los adultos. Se ha aplicado en la Sima, con un margen de error de cinco años. Los resultados son: que ninguno murió antes de los dos años, que tres lo hicieron de los 4 a los 11 años, en la niñez, que el 53% falleció en la adolescencia, nueve de los 20 a los 30 años y tres superaron los 30 años. Se ha podido también conocer el grado de dimorfismo sexual debido al gran número de huesos como el fémur, húmero, coxis y mandíbula, que usaban la mano derecha con precisión y que su calidad de vida, según su alimentación fue aceptable, gracias al estudio realizado entre ellos y que he referido en este trabajo sobre la Hipoplasia Dental que aparece en numerosas piezas dentales del grupo (Bermúdez de Castro, J. *et al.*, (Eds.) 1999).

Desde su descubrimiento el taxón *Homo heidelbergensis* acogía distintos fósiles del Pleistoceno Medio europeo, por lo que su cronología abarcaba desde más de 600 miles de años hasta la aparición de sus posibles descendientes, los neandertales, hace más de 200 miles de años. Pero en 2014 se describen muchas apomorfías neandertales en la morfología craneal de nuestros homínidos de la Sima y se revisa su cronología en unos 430 miles de años, hechos por los que se propone excluirlos de *heidelbergensis*. Al año siguiente se publicó su ADN nuclear, con lo que se confirmó que son preneandertales, en espera de asignación a una especie (Sáez, 2018).

En los días que estoy acabando de redactar este trabajo, ha surgido la noticia del descubrimiento de un fragmento de cráneo, otro de mandíbula y un molar en el yacimiento israelí de Neshar Ramla, cuya anatomía es más arcaica que la de los neandertales y la tecnología es tan moderna como la de los *Homo sapiens*. Los investigadores indican que estaba estrechamente emparentado con los neandertales,

estableciendo que su ancestro común vivió hace 500.000 años. El cráneo se parece a los de las Sima de los Huesos, lo que sugiere que los homíninos de Israel y los de Atapuerca estaban emparentados. Nuevo dato que ayuda a confirmar que los *heidelbergensis* serían en realidad preneandertales. Así mismo con este descubrimiento, se vuelve a contradecir la visión clásica de las especies humanas prehistóricas como compartimentos estancos aislados unos de otros y se favorece la hipótesis de interacción cultural y genética (Corbella y Flamarique, 2021).

El estudio de las paleopatologías de los homíninos, nos aporta información valiosísima sobre cómo se ha ido configurando nuestra actual anatomía y sobre los avances culturales, como mejoras en la alimentación, la forma del cuidado a esos individuos que padecían estas patologías de mi trabajo, entre otros; sin estos pasos previos no habríamos podido evolucionar hasta llegar a la especie "Moderna", estando nuestros predecesores presentes en manifestaciones culturales actuales como por ejemplo:



Figura 32. Imagen representativa de la película "2001, *Odisea en el espacio*". Fuente: guía del ocio.com



Figura 33. Portada del disco Survival del grupo de hard rock estadounidense Grand Funk. Fuente: rockandrollismyaddiction.worldpress.com

6.-BIBLIOGRAFÍA

Araiza, I., Meyer, M. y Williams, S. (2021). Is Ulna Curvature in the StW 573 ("Little Foot") *Australopithecus* Natural or Pathological? *Journal of Human Evolution*, 151, pp.1-5.

Armelagos, G y Van Gerven, D. (2003). A Century of Skeletal Biology and Paleopathology: Contrasts, Contradictions and Conflicts. *American Anthropologist*, 105, pp. 53-64.

Armesto, J. (2012). *Estudio Craneoscópico del Cráneo Número 5 de la Sima de los Huesos de Atapuerca (España)*. (Trabajo Fin de Máster). Universidad de Oviedo, España.

Arsuaga, J., Martínez, I., Arnold, L., Aranburu, A., Gracia, A., Sharp, W., Quam, R., Falguèrez, C., Pantoja, A., Bischoff, J., Poza, E., Páres, J., Carretero, J., Demuro, M., Lorenzo, C., Sala, N., Martínón, M., García, R., Bonmati, A., Bermúdez, J., Carbonell, E., (2014). Supplementary Materials for Neandertal Roots: Cranial and Chronological Evidence from Sima de los Huesos. *Science*, 344, pp. 1-86.

Balzeau, A., Indriati, E., Grimaud, D. (2003). Computer Tomography Scanning of *Homo erectus* Crania Ngandong 7 from Java: Internal Structure, Paleopathology and Post- mortem History. *Journal of the Medical Sciences (Berkala Ilmu Kedokteran)*, 35, pp. 133-140.

Balzeau, A. y Charlier, P. (2016). What do Cranial Bones of LB1 tell us about *Homo floresiensis*? *Journal of Human Evolution*, 93, pp. 12-24.

Balzeau, A., Buck, L., Albessard, L., Becam, G., Grimaud, D., Rae, T., Stringer, C. (2017). The Internal Cranial Anatomy of the Middle Pleistocene Broken Hill 1 Cranium. *Paleoantropología*, 2017, pp. 107-138.

Bermúdez de Castro, J., Arsuaga, J., Carbonell, E., Rodríguez, J., (Eds.). (1999): *Nuestros ancestros. Atapuerca. Exposición de la Junta de Castilla y León y del Museo de Ciencias Naturales*, pp. 140-172.

Brothwell, D.R. (1987). *Desenterrando Huesos*. México, D.F.: Fondo de Cultura Económica.

Buzic, I. y Giuffra, V. (2020). The Paleopathological Evidence on the Origins of Human Tuberculosis: A Review. *Journal of Preventive Medicine and Hygiene*, 61, pp. E3-E8.

Campillo, D. (1993). *Paleopatología: Los Primeros Vestigios de la Enfermedad. Primera Parte*. Barcelona: Fundación Uriach 1838. Colección Histórica de Ciencias de la Salud.

Campillo, D. (1994). *Paleopatología: Los Primeros Vestigios de la Enfermedad. Segunda Parte*. Barcelona: Fundación Uriach 1838. Colección Histórica de Ciencias de la Salud.

Cardentey, J., Carmona, J., González, X., González, R., Labrador, D. (2014). Atrición Dentaria en la Oclusión Permanente. *Revista Ciencias Médicas Pinar del Río*, 18, pp. 566-573.

Corbella, J. y Flamarique, L. (2021). Un Homínido hallado en Israel cambia la Historia de la Evolución Humana. *La Vanguardia*.

Crandall, J. y Klaus, H. (2014). Advancements, Challenges and Prospects in the Paleopathology of Scurvy: Current Perspectives on Vitamin C Deficiency in Human Skeletal Remains. *International Journal of Paleopathology*, 5, pp. 1-8.

Díaz, O., Estela, B., Esquivel, E., Franco, G., Anwar, C., Pacheco, E., González, R. y Badillo, E. (2011). Lesiones no Cariosas: Atrición, Erosión, Abrasión, Abfracción, Bruxismo. *Oral*, 38, pp. 742-744.

Dutuor, O. (2016). Paleopathology of Human Infections: Old Bones, Antique Books, Ancient and Modern Molecules. *Microbiol Spectrum*, 4, pp. 1-11.

Fernández, D. (2019). Raíces del Altruismo: La Ética de Miguelón. *Ius Et Scientia*, 5, pp. 190-205.

Fernández, P. (2012). Paleopathology: The Study of Disease in the Past. *Pathobiology (Basel)*, 79, pp. 221-227.

Gracia, A., Martínez, J., Arsuaga, J., Martínez, I., Lorenzo, C., Pérez, M. (2009). The Earliest Evidence of True Lambdoid Craniosynostosis: The Case of "Benjamina", a *Homo heidelbergensis* Child. *Proceedings of the National Academy of Sciences of the United States of América (PNAS)*, 106, pp. 6573-6578.

Grün, R., Pike, A., McDermott, F., Eggins, S., Mortimer, G., Aubert, M., Kinsley, L., Joannes, R., Rumsey, M., Denys, C., Brink, J., Clark, T. y Stringer, C. (2020). Dating the Skull from Broken Hill, Zambia, and Its Position in Human Evolution. *Nature*, 580, pp. 372-375.

Guyton, A. (1987). *Fisiología Humana* (6ª ed.). Nueva Editorial Interamericana.

Hernández, J. (1999). *Historia de la Enfermería: Un Análisis Histórico de los Cuidados de Enfermería*. McGraw-Hill/ Interamericana de España.

de Melo, F., de Melo, J., Fraga, A., Nunes, K., Eggers, S. (2010). Syphilis at the Crossroad of Phylogenetics and Paleopathology. *PLoS Neglected Tropical Diseases*, 4(1).

Martínez, L., Pérez, A., Turbón, D. (2006). Nutrition in Ancien Hominids. *International Congress Series*, 1296, pp. 16-22.

Martín, L., Martínón, M., Lacasa, E., Fernández, P., Gracia, A. y Bermúdez, J. (2014). Paleopathology of the Pleistocene Specimen D2600 from Dmanisi (Republic of Georgia). *Comptes Rendus. Palevol*, 13, pp. 189-203.

Gracia, M. (2013). *La Medicina y la Enfermedad durante el Paleolítico y el Neolítico: una visión general*. (Trabajo Fin de Máster). Universidad de Zaragoza, España.

Moreno, Y., Fajardo, M., Ibarra, A. y Sofía, S. (2017). Cronología de la Profesionalización de la Enfermería. *Revista Logos Ciencia y Tecnología*, 9, pp. 64-84.

Muñoz, S. (2016). *El Caso de Homo floresiensis ¿Homo sapiens patológico o una nueva especie?*. (Trabajo Fin de Máster). Universidad de Zaragoza, España.

Odes, E., Parkinson, A., Randolph, P., Zipfel, B., Jakata, K., Bonney, H. y Berger, L. (2017). Osteopathology and Insect Traces in the *Australopithecus africanus* Skeleton StW 431. *South African Journal of Science*, 113, pp. 1-7.

Pérez, P. (1996). Resultados de la Investigaciones Paleopatológicas en Homínidos Fósiles. *Revista Española de Paleontología*, N° Extraordinario, pp. 256-268.

Püschel, H. (2021). Un marco de Tiempo para la Evolución Humana. *Ecology and Evolution*.

Randolph, P., Williams, S., Steyn, M., Meyer, M., Smilg, J., Churchill, S., Odes, E., Augustine, T., Tafforeau, P. y Berger, L. (2016). Osteogenic Tumor in *Australopithecus sediba*: Earliest Hominin Evidence for Neoplastic Disease. *South African Journal of Science*, 112, pp. 1-7.

Reverte, J. (1992). Medicinas Primitivas, Paleopatología. *Munibe*, 8, pp. 63-79.

Ripamonti, U. (1988). Paleopathology in *Australopithecus africanus*. A Suggested case of a 3 Million Year Old Prepubertal Periodontitis. *American Journal of Physical Anthropology*, 76, pp. 142-148.

Ripamonti, U., Hoffman, J., Ferretti, C. y Roden, L. (2020). A Suggested Intentional Extraction of a Wisdom Tooth: Implies Capacity for Prosocial Behaviour in *Homo erectus*. *South African Dental Journal*, 75, pp. 142-148.

Rodríguez, J. (2006). La Paleopatología en el Estudio de las Enfermedades Antiguas. *Las Enfermedades en las Condiciones de Vida Prehispánica de Colombia* (pp. 29-39).

Roldán, J. Roldán, C. y Sampietro, M. (2011). Revalorización del Método Paleoradiográfico para el Estudio Paleopatológico de Restos Humanos Antiguos. *Paleopatología*, 9, pp. 1-25.

Romanes, G. (1991). *Cunningham Tratado de Anatomía* (12ª ed.). Interamericana. McGraw-Hill.

Rosas, A. (2015). *Los Primeros Homíninos. Paleontología Humana*. CSIC y Catarata.

Rosas, A. (2015). *La Evolución del Género Homo*. CSIC y Catarata.

Rothchild, B., Hershkovitz, I. (1995). Origin of Yaws in Pleistocene. *Nature*, pp. 34-35.

Rothchild, B. (2016). Odyssey in the Evolution of Paleopathologist. *Fossil Record Museum Für Naturkunde Berlin*, 20, pp. 37-45.

Ruggero, D., Bernhard, M. y Roscoe, L. (2009). Possible Brucellosis in an Early Homini Skeleton from Sterkfontain, South África. *Plos One*, 4, pp.64-83.

Sáez, R. (2018). A Moment of Silence for the Death of *Homo heidelbergensis*. *Nutcrack Man*.

Sala, N., Arsuaga, J., Pantoja, A., Martínez, I., Quam, M., Gómez, A., Bermudez, J. y Carbonell, E. (2015). Violencia Interpersonal Letal en el Pleistoceno Medio. *Plos One*.

Sánchez, L. (2020). *Benjamina la niña pre neandertal más querida de Atapuerca*. Extraído el 18 de Mayo de 2021 desde <https://www.quo.es/ser-humano/q2011650310/neandertal-atapuerca-benjamina/>.

Thackeray, F., Albessard, L. y Balzeau, A. (2020). Comments on the Zambian Kabwe Cranium (BH1) in the Context of Pleistocene of *Homo* and the Need for Species Definitions. *Paleoanthropology*, pp.29-33.

Towle, I., Irish, J., Elliott, M. y de Groote, I. (2018). Root Grooves on Two Adjacent Anterior Teeth of *Australopithecus africanus*. *International Journal of Paleopathology*, 22, pp. 163-167.

Valdés, C. y Ascunce, A. (2020). *La Vida Impresa en los Huesos*. Gobierno de Navarra.

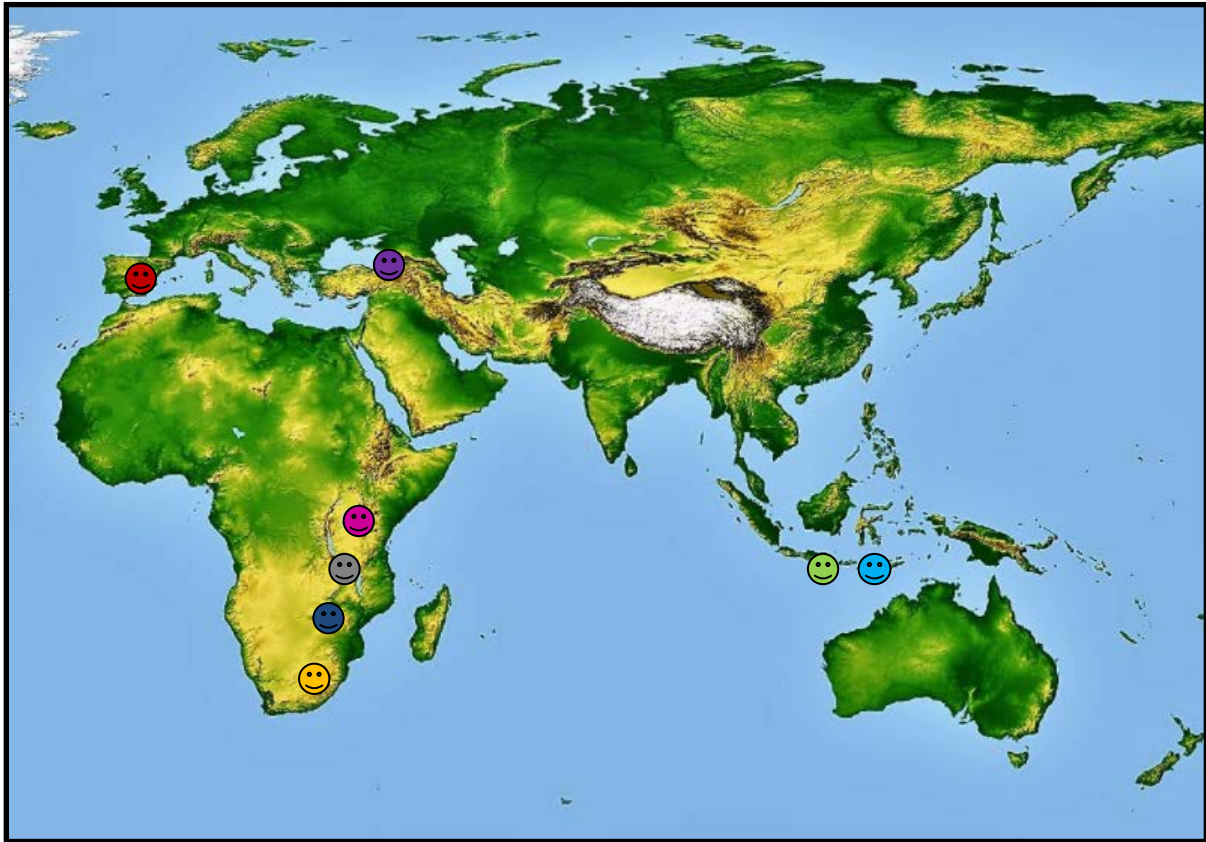
Valiente, A., Roldán, A., Trinidad, A., García, J., Ramírez, R. (2011). Hiperostosis Frontal Interna (HFI). Síndrome de Morgagni-Stewart-Morel (HSH). *Revista de la Sociedad Otorrinolaringológica de Castilla y León, Cantabria y La Rioja*, 2, pp. 1-9.

Verdugo, V., Guaycha, M., Mendiza, N., Obando, D. y Toledo, K. (2018). Hipercementosis, una Alteración de la Estructura Dentaria: Recopilación Bibliográfica. *Revista de la Asociación Dental Mexicana*, 4, pp. 223-227.

Walker, A., Zimmerman, M. y Leakey, R. (1982). A Possible Case of Hypervitaminosis A in *Homo erectus*. *Nature*, 296, pp. 248-250.

7.-ANEXO

MAPA DE YACIMIENTOS



😊 Yacimiento Sterkfontein, Suráfrica.

(3.6 Ma) *Australopithecus prometheus*.

Esqueleto StW 573 "Little Food" : Curvatura cubital izquierdo.

(3-2.4 Ma) *Australopithecus africanus*.

Maxilar StS24a : Periodontitis prepuberal (3-2.5 Ma).

Incisivo St W270 y Canino StW 213 (ambos adyacentes) : Surcos en raíces dentales (NCCL) (2.8-2.4 Ma).

Esqueleto StW431, Vértebras lumbares L4 y L5: Secuelas de Brucelosis o modificaciones por insectos(2.5-2.4 Ma).

☺ Yacimiento Olduvai, Tanzania.

(2.1 Ma) *Homo habilis*.

85 dientes : Hipoplasia dental.

😊 Yacimiento Malapa, Suráfrica.

(1.98 Ma) *Australopithecus sediba*.

Vértebra Torácica 6 (T6) U.W: 88-37 : Tumor osteogénico

☺ Yacimiento Dmanisi , República de Georgia

(1.8-1.77 Ma) *Homo georgicus*.

Mandíbula D2600: Desgaste dental.

😊 Yacimiento Koobi Fora , Kenia .

(1.6 Ma) *Homo erectus*.

Esqueleto KNM-ER 1808: Secuelas de Metabolopatía (Hipervitaminosis A) o de Treponematosi.

☹ Yacimiento Sima de los Huesos , Atapuerca, España

(0.5-0.2 Ma) *Homo heidelbergensis*.

Cráneo 14 " Benjamina": Craneosinostosis

Cráneo 17: Fractura frontal

Cráneo 5 "Miguelón" : Osteítis Maxilar Grave

Restos AT-630 y AT-777, fragmento fronto-esfenoidal: Meningioma.

89 dientes superiores y 143 inferiores permanentes y 1 deciduo: Hipoplasia dental.

AT-147 (individuo 7): Hiper cementosis dental.

Cráneo 4 "Agamenón" y 10 individuos: Criba Orbitalia.

Cráneo 4 "Agamenón": Hiperostosis del Conducto Auditivo Externo.


Cráneo 4 "Agamenón": Espondiloartrosis.

Cráneos 4, 5 y 6 : Artropatía Degenerativa Temporomandibular.

 Yacimiento Ngandong, Java, Indonesia.

(0.1 Ma) *Homo erectus*.

Cráneo Ngandong 7: Fractura patológica de cráneo.

 Yacimiento Ling Bua, Isla de Flores, Indonesia.

(0.18 Ma) *Homo floresiensis*.

Cráneo del esqueleto/ holotipo LB1: Hiperostosis Frontal Interna o Síndrome de Morgagni.

