

БРАХИМЕТАКАРПИЯ: ОСОБЕННОСТИ ПАТОЛОГИИ И ЕЕ ОПЕРАТИВНОГО ЛЕЧЕНИЯ

В.И. Заварухин, А.Г. Баиндурашвили, А.В. Говоров

ФГБУ «Научно-исследовательский детский ортопедический институт им. Г.И. Турнера» Минздрава России,
директор – чл.-корр. РАМН, д.м.н., профессор А.Г. Баиндурашвили
Санкт-Петербург

Цель работы: изучение морфо-функциональных изменений верхних конечностей при брахиметакарпии, оценка косметических и функциональных нарушений и анализ результатов лечения пациентов с данной патологией.

Материал и методы. Представлены результаты обследования и хирургического лечения шести пациентов (10 кистей, укорочение 18 пястных костей) с брахиметакарпией методом дистракционного остеосинтеза.

Результаты. У всех пациенток отмечалась неудовлетворенность косметическим состоянием кисти и усталость при физических нагрузках на кисть. IV луч был укорочен в 50% случаев, V луч – в 33% и III луч – в 17%. Ограничение активного сгибания отмечалось у всех пациентов, в среднем флексия составила $58,9 \pm 7,1^\circ$. После лечения сгибание увеличилось в среднем на $20,5^\circ$ (22,7%). Осложнения были получены у двух пациентов (на трех кистях).

Выводы. Брахиметакарпия является редким заболеванием, этиология которого до сих пор является неизвестной и требует дальнейшего изучения. Во всех случаях при брахиметакарпии имеется ограничение функции активного сгибания в пястно-фаланговом суставе пораженного луча, и показания к лечению обусловлены не только косметическим дефектом, но и функциональными нарушениями. Оперативное лечение брахиметакарпии методом дистракционного остеосинтеза дает прогнозируемо хорошие результаты. Осложнения при брахиметакарпии редки и преимущественно связаны с возникновением контрактур, с целью предотвращения которых в послеоперационном периоде должна использоваться профилактическая консервативная терапия.

Ключевые слова: укорочение пястных костей, брахиметакарпия, дистракционный остеосинтез, удлинение.

BRACHYMETACARPIA: FEATURES AND SURGICAL TREATMENT

V.I. Zavarukhin, A.G. Baidurashvili, A.V. Govorov

Turner Scientific and Research Institute for Children's Orthopedics
director – A.G. Baidurashvili, MD Professor
St. Petersburg

The purpose – to study the morphofunctional changes of upper extremities in patients with brachymetacarpia.

Material and methods. The results of the examination and surgical treatment by distraction osteosynthesis of six patients (10 hands, shortening of the 18-metacarpal bones) with brachymetacarpia are presented.

Results. All patients noted dissatisfaction with the cosmetic state of hands and tiredness during physical activities with the hand. IV ray was shortened in 50%, V ray – in 33% of cases and III ray – in 17%. Limitation of active flexion was noted in all patients, an average flexion was $58.9 \pm 7.1^\circ$. After treatment flexion increased an average on 20.5° (22.7%). Complications were obtained in two patients on three hands.

Conclusions. Brachymetacarpia is a rare disease, the etiology of which is still unknown and requires further study. In all cases of brachymetacarpia there is a restriction of active flexion of the MCP joint of the affected ray and the indications for treatment are caused not only by a cosmetic defect, but also functional impairment. Surgical treatment of brachymetacarpia by distraction osteosynthesis gives predictably good results. Complications during the treatment of brachymetacarpia are rare and mostly related to the appearance of contractures, in order to prevent which in the postoperative period should be used preventive conservative therapy.

Key words: metacarpal shortening, brachymetacarpia, distraction osteosynthesis, lengthening.

Введение

Термин «брахиметакарпия» (от греч. «брахи» – короткий и «метакарпус» – пястная кость) объединяет патологические состояния, проявляющиеся укорочением одной или нескольких пястных костей. По данным литературы, наиболее часто поражаются третья, четвертая и пятая пястные кости [7, 10]. Причины развития брахиметакарпии до сих пор обсуждаются, и, по данным разных авторов, проявление данной патологии может быть как следствием генетического синдрома, заболеваний и травм в раннем детском возрасте, так и идиопатическим [7, 16, 17]. Однако механизм развития укорочения не вызывает сомнения: во всех случаях причина прогрессирующего отставания в росте одной или нескольких пястных костей заключается в преждевременном снижении функции и закрытии ростковой зоны [6, 7, 16, 17]. Брахиметакарпия мало освещена в научной литературе, вероятно, в связи с ее редкой встречаемостью, которая составляет менее 1 на 1000 [7, 16, 17]. Это, в свою очередь, затрудняет оценку хирургического лечения данной патологии. По мнению большинства авторов, брахиметакарпия представляет собой преимущественно косметический дефект, не вызывая функциональных нарушений [3, 10, 17], однако возможны жалобы пациентов на усталость в кисти [7], снижение силы [14] или объема движений в пястно-фаланговых суставах [6].

Цель работы заключается в изучении морфофункциональных изменений верхних конечностей при брахиметакарпии, оценке косметических и функциональных нарушений и анализе результатов лечения пациентов с данной патологией.

Материал и методы

Представлены результаты обследования и хирургического лечения шести пациентов (10 кистей) с брахиметакарпией, проходивших лечение в клинике реконструктивной микрохирургии и хирургии кисти ФГБУ «НИДОИ им. Г.И. Турнера» в период с 2008 по 2012 год. Сроки наблюдения колебались от 2 до 5 лет после завершения лечения. Возраст детей на момент операции составлял от 9 до 15 лет, пол всех пациентов женский. Двустороннее поражение наблюдалось у 4 пациентов, укорочение на одной конечности – у двух. Сочетание брахиметакарпии с брахиметатарзией отмечалось у двух пациентов. Оперативная коррекция была проведена на 18 пястных костях.

При поступлении пациентов проводился тщательный сбор жалоб и анамнеза, клиниче-

ское исследование, которое включало измерение объема движений в пястно-фаланговых суставах пораженной кисти, рентгенологическое, магнитно-резонансное и электрофизиологические исследования (электронейромиография, электромиография, реовазография).

Целью оперативного лечения являлось восстановление длины укороченных пястных костей. Необходимую длину рассчитывали по формулам, предложенным А. Audinlioglu с соавторами [4]. У 5 пациентов применялся метод дистракционного остеосинтеза по Г.А. Илизарову с использованием монолатеральных дистракционных аппаратов, разработанных в отделении (приоритетные справки №№2011117648, 2011122343, 2011144081; патент РФ на полезную модель № 89947; патент РФ на изобретение № 2425650). У одной пациентки была произведена одноэтапная костная пластика. В качестве анестезиологического пособия применялась комбинированная анестезия с регионарной блокадой плечевого нервного сплетения. Для доступа к укороченной пястной кости применялся продольный или клюшкообразный тыльный доступ, проходящий в 1–2 мм от края соответствующего сухожилия разгибателя, с целью профилактики вовлечения последнего в спаечный процесс в проекции кожного разреза. После обнажения укороченной пястной кости и определения места остеотомии выполнялось чрескожное проведение 2 спиц с нарезкой с противоположной кожному разрезу стороны, по одной спице в дистальном и проксимальном отделах. Выполнялся монтаж дистракционного аппарата, затем – остеотомия с помощью осциллирующей пилы, лезвие которой постоянно охлаждалось физиологическим раствором с целью предупреждения ожога костной ткани. Через кожный разрез в дистальный и проксимальный отделы пястной кости проводилось еще по одной спице с нарезкой, последние фиксировались в дистракционном аппарате (рис. 1). Для рентгенологического контроля проводилась дистракция на 4–5 мм с целью четкой визуализации на рентгенограмме правильности выполнения остеотомии. После рентгенологического контроля фрагменты сводили до соприкосновения и ушивали раны. В послеоперационном периоде в течение 7–10 дней пациенту выполняли продленную аксиллярную периферическую блокаду с целью купирования болевого синдрома и улучшения местного кровотока за счет блокирования симпатической нервной системы. Дистракция начиналась на 7–10-е сутки после операции, ее начальный суточный темп составлял 1 мм, проводилась в 4 приема (по 0,25 мм). Рентгенологический контроль осу-

ществляли каждые десять дней. В зависимости от картины образования дистракционного регенерата темп дистракции мог корректироваться в сторону увеличения или уменьшения. С целью профилактики контрактур суставов на фоне проводимой дистракции со всеми пациентами после операции, особенно в период дистракции, проводились занятия ЛФК, направленные на сохранение активных и пассивных движений в суставах удлиняемого луча. У двух пациенток с этой же целью применялись динамические ортезы, осуществляющие постоянную осевую тягу за ногтевые фаланги и позволяющие при этом совершать активные движения (рис. 2). После достижения необходимой длины пястной кости дистракция прекращалась, и наступал период фиксации, продолжавшийся до того момента, когда степень перестройки дистракционного регенерата позволяла выполнить демонтаж дистракционного аппарата. Результаты оценивались с помощью индекса остеогенеза (ИО) и индекса фиксации (ИФ), при этом оценивалось абсолютное значение (АИО и АИФ) и относительное (ОИО и ОИФ). Под индексом остеогенеза подразумевается отношение количества дней со дня операции до дня демонтажа дистракционного аппарата к количеству полученных сантиметров удлинения (АИО, дн/см) или к полученным процентам удлинения (ОИО, дн/%). Индекс фиксации – показатель, обозначающий отношение количества дней периода фиксации в дистракционном аппарате (после завершения дистракции и до его демонтажа) к одному сантиметру удлинения.

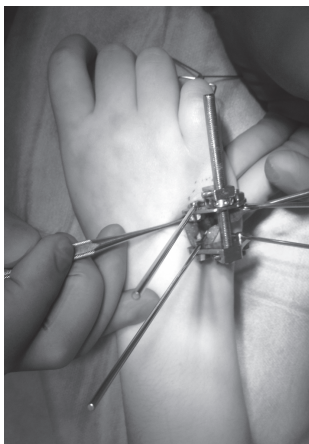


Рис. 1. Этап операции. Смонтирован дистракционный аппарат и выполнена остеотомия V пястной кости

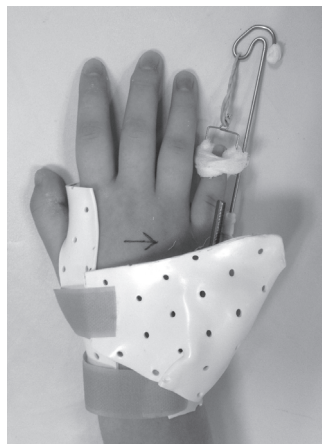


Рис. 2. Динамический ортез из низкотемпературного термопластика с возможностью постоянной осевой тракции за ногтевую фалангу

Результаты

При предоперационном обследовании опрос пациента начинался с жалоб, которые можно разделить на неудовлетворенность косметическим состоянием кисти и функциональные нарушения, среди которых мы выделили болевой синдром при нагрузке, усталость после нее и ограничение амплитуды движений в пястно-фаланговых суставах пораженных лучей. Все пациентки были неудовлетворены косметическим состоянием кисти и отмечали усталость при физических нагрузках на кисть, например при несении тяжелой сумки, письме (в случаях когда была поражена доминирующая кисть), сильном сжатии какого-либо предмета или держании за него (например, поручень в городском транспорте). Болевой синдром при этом присутствовал у трех детей, они же жаловались и на ограничение объема сгибания в пястно-фаланговых суставах. Измерение объема движений в пястно-фаланговых суставах пораженного луча показало наличие ограничения активного сгибания в пястно-фаланговом суставе пораженного луча у всех пациентов (табл. 1).

Выяснение анамнеза жизни и заболевания показало, что при рождении ни у одной пациентки не определялось укорочение пястных и плюсневых костей. Минимальный возраст, в котором родители впервые замечали отставание в росте пораженных пястных костей, равнялся пяти годам, а максимальный – девяти. Только у одной пациентки была отягощена наследственность: укорочение пястных и плюсневых костей было у ее матери и пястных – у брата.

При оценке клинической картины укорочение наиболее заметно при сжатии кисти в кулак, когда с ее тыльной поверхности определяется западение головки пястной кости (рис. 3). У четырех пациенток отмечалась гипоплазия ногтевой фаланги первого пальца пораженной кисти (на 6 пораженных кистях из 10). Наиболее часто оказывался пораженным IV луч (50%), V луч был укорочен в 33% случаев и в трех случаях присутствовало укорочение III луча (17%).

Измерение объема движений в пястно-фаланговых суставах укороченных лучей во всех случаях показало снижение объема сгибания при полном разгибании (рис. 4). Средняя величина флексии составила $58,9 \pm 7,1^\circ$, что означало дефицит сгибания в 31° .

Таблица 1

Результаты обследования пациентов с брахиметакарпией до и после лечения

№ пациента	Возраст, лет	Пораженный луч	Величина укорочения, мм	Жалобы пациентов до лечения/ через год после окончания лечения				Объем активного сгибания, град	
				Боль	Усталость	Ограничение движений	Внешний вид	До операции	Через год после лечения
1	11	3S	26	+/-	+/-	+/-	+/-	60	73
		4S	25					51	75
		5S	22					60	77
		5D	19	-/-	+/-	-/-	+/-	64	72
2	14	4S	20	+/-	+/-	+/-	+/-	63	82
		5S	17					63	85
		4D	19	+/-	+/-	+/-	+/-	69	85
		5D	16					71	87
3	9	4D	13	-/-	+/-	+/-	+/-	70	76
		4S	14	-/-	+/-	+/-	+/-	67	80
4	15	5D	15	+/-	+/-	-/-	+/-	70	87
5	11	3D	16	-/-	+/-	-/-	+/-	45	85
		4D	16					45	85
		5D	15					45	85
		3S	16	-/-	+/-	-/-	+/-	45	75
		4S	15					55	75
		5S	15					55	75
6	9	4S	16	-/-	+/+	-/-	+/+	63	65

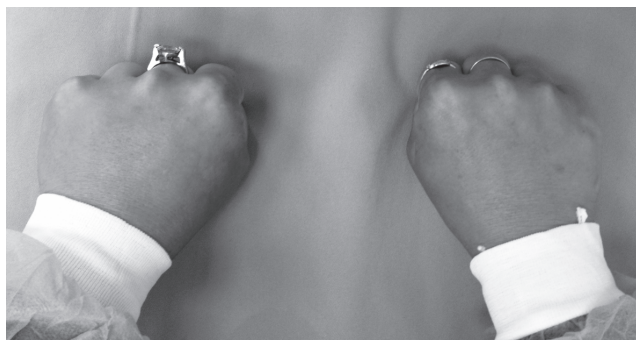

Рис. 3. Внешний вид кистей пациентки с брахиметакарпией обеих кистей. Определяется западение головок V пястной кости справа и IV пястной кости слева



Рис. 4. Измерение объема активного сгибания в пястно-фаланговом суставе пораженного луча у пациентки с брахиметакарпией. Угол сгибания равен 50°

Кроме ранее описанных характерных рентгенологических изменений при брахиметакарпии, таких как деформация формы ростковой зоны пораженной пястной кости в виде «воронки», отмечавшейся у всех пациентов, нами были выявлены такие особенности, как увеличение поперечного размера головки укороченной пястной кости у части пациентов и снижение ее рентгенологической контрастности относительно смежных пястных костей, что определялось у всех обследованных нами детей (рис. 5). Укорочение колебалось в пределах от 13 до 26 мм, составляя в среднем 17,5 мм, что в процентном соотношении от изначальной длины кости соответствовало укорочению от 21 до 66% (46% в среднем).

Также для оценки функции кисти мы использовали опросник неспособностей верхних конечностей DASH, средняя оценка по которому до лечения была равна 8 баллам.

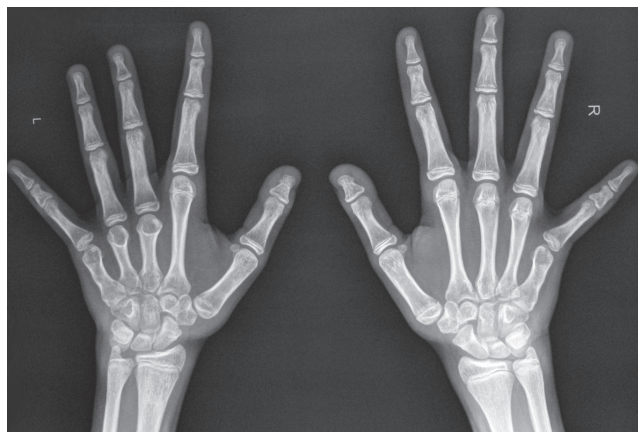

Рис. 5. Рентгенограмма пациентки с брахиметакарпией обеих кистей. Отмечается изменение формы эпифизарной пластинки укороченных пястных костей по типу «воронки», снижение рентгенологической контрастности головок пораженных костей и гипоплазия ногтевых фаланг первых пальцев

Оценка результатов, полученных с помощью электрофизиологических методов исследования, показала достаточно однотипную картину у всех пациентов и позволила выявить характерные для данной патологии изменения. У всех пациентов определялось снижение электрической активности межкостных мышц, расположенных по сторонам от укороченной пястной кости.

В качестве примера приводим данные обследования пациентки С., 11 лет, у которой отмечалось укорочение III–V пястных костей левой кисти и V пястной кости правой кисти (табл. 2). Электрогенез мышц, находящихся во II–IV межпальцевых промежутках левой кисти, снижен относительно правой кисти, на которой укорочена только V пястная кость, соответственно только одна ладонная межкостная мышца (третья) имеет меньшую длину, чем остальные. Более мощная двухперистая четвертая тыльная межкостная мышца, залегающая в IV межпальцевом промежутке, крепится к основанию основной фаланги четвертого неукороченного луча. За счет этого предположительно электрогенез мышц четвертого промежутка, полученный с правой кисти, выше, чем на левой кисти, на которой укорочена и IV пястная кость. Также наблюдается заметное снижение амплитуды длинных сгибателей и разгибателей пальцев, которое отмечается у всех пациентов с укорочением двух и более пястных костей одной кисти.

При исследовании проводимости нервов верхних конечностей методом стимуляционной электронейромиографии данных о нарушении проведения импульсов по волокнам не было получено ни у одного пациента.

Реовазографическое исследование показало снижение пульсового кровенаполнения (в среднем на 42%), снижение скорости кровотока и тонуса артериальных сосудов в пораженных кистях, при этом на уровне предплечья все эти показатели были в пределах нормы.

Таблица 2

Данные электромиографического исследования кистей и предплечий пациентки С., 11 лет

Исследуемые мышцы	Амплитуда слева, мкВ	Амплитуда справа, мкВ	Разница, %
<i>Mm. interossei</i> 1-й межпальцевый промежуток	250	250	0
<i>Mm. interossei</i> 2-й межпальцевый промежуток	300	350	14,3
<i>Mm. interossei</i> 3-й межпальцевый промежуток	260	350	25,7
<i>Mm. interossei</i> 4-й межпальцевый промежуток	230	300	23,3
<i>Flex. digitorum</i>	350	550	36,4
<i>Exten. digitorum</i>	300	400	25,0

Средняя величина удлинения составила $17,5 \pm 3,6$ мм. При оценке индекса остеосинтеза из вариационного ряда были исключены два случая удлинения – с помощью одноэтапной костной пластики и удлинение IV пястной кости, которое выполнялось повторно в связи с неполной компенсацией длины во время первого удлинения в клинике по месту жительства ребенка. В остальных случаях удлинения были получены следующие результаты: АИО – $68,8 \pm 7,4$ дн/см, ОИО – $3,5 \pm 0,3$ дн/%, АИФ – $49,2 \pm 10,6$ дн/см, ОИФ – $2,7 \pm 0,52$ дн/%. В случае повторного удлинения IV пястной кости показатели остеогенеза отличались почти вдвое от средних при первичном удлинении: АИО – 161 дн/см, ОИО – 6,1 дн/%, АИФ – 130 дн/см, ОИФ – 4,94 дн/%. Костная пластика после distraction не потребовалась ни в одном случае. Во всех случаях, за исключением одноэтапной костной пластики, длина пястных костей была восстановлена полностью. При проведении одноэтапной костной пластики укорочение удалось компенсировать только частично, на 1 см из 2. Послеоперационная оценка проводилась в интервале от года до двух лет, прошедших с момента демонтажа distraction-аппарата. Ни у одной пациентки не было жалоб на боль и ограничение движений. Жалобы на усталость при ношении тяжелых предметов отмечались только у одной пациентки (№ 6), у которой не была достигнута полная компенсация укорочения. Она же не была удовлетворена внешним видом кисти в связи с оставшимся «за-

падением» головки IV пястной кости, при этом на тыльной поверхности кисти появились послеоперационные рубцы. Относительная неудовлетворенность внешним видом была отмечена у еще одной пациентки (№ 1) на одной из двух оперированных кистей в связи с большим количеством послеоперационных рубцов на кисти, на которой были укорочены три пястные кости.

Оценка объема движений в пястно-фаланговых суставах удлиненных лучей спустя год после демонтажа distraction-аппарата продемонстрировала увеличение объема сгибания, которое составило в среднем $79,4 \pm 6^\circ$, увеличив таким образом объем движений на $20,5^\circ$ (на 22,7%).

Средняя оценка по опроснику неспособностей верхних конечностей DASH спустя год после окончания лечения составила 2 балла.

Осложнения отмечены у двух пациентов на трех кистях: у одной пациентки (№ 2) отмечалась инфекция мягких тканей вокруг спиц, которая была купирована в процессе лечения с помощью курса антибиотикотерапии и не потребовала преждевременного демонтажа distraction-аппарата. У другой пациентки (№ 1) осложнения были получены в процессе удлинения контрактуры пястно-фаланговых и межфаланговых суставов на обеих кистях, при чем на III луче левой кисти развилась деформация по типу «лебединой шеи» (рис. 6). Сравнение срезов компьютерной томографии до удлинения и после показало снижение высоты суставной щели пястно-фалангового и межфаланговых суставов пальца после distraction (рис. 7).

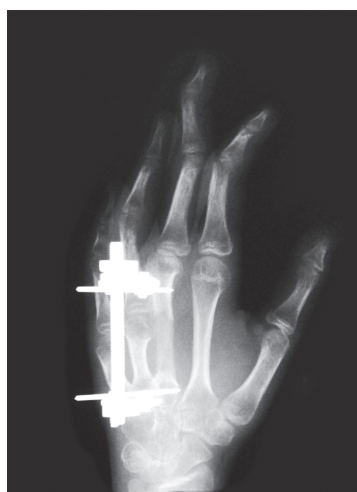

Рис. 6. Рентгенограмма кисти в косой проекции пациентки с брахиметакарпией после удлинения III пястной кости. Состояние на этапе лечения. Определяется деформация III луча по типу «лебединой шеи»

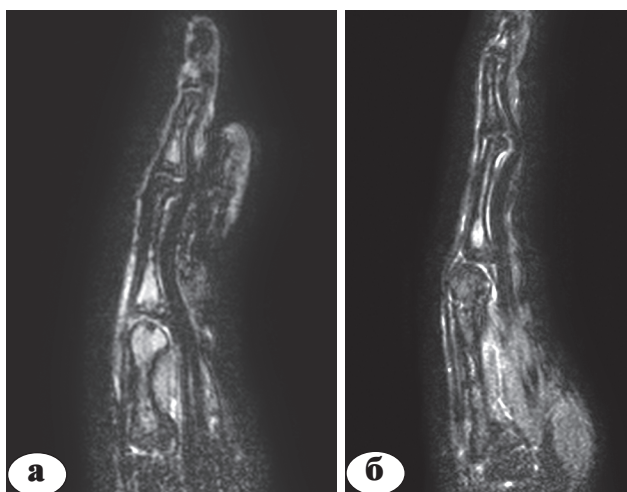

Рис. 7. Срез компьютерной томограммы кисти пациентки с брахиметакарпией на уровне укороченной III пястной кости: а – до лечения; определяется диастаз между суставными поверхностями пястной кисти и фаланг; б – после лечения; определяется децентрация пястно-фалангового сустава, снижение высоты его суставной щели и отсутствие суставной щели межфаланговых суставов; сгибание в пястно-фаланговом и дистальном межфаланговом суставах и переразгибание в проксимальном межфаланговом суставе (симптом «лебединой шеи»)

Обсуждение

По данным научной литературы, брахиметакарпия является редким заболеванием [7, 13, 16, 17] и достаточно малоизученной патологией, с чем, возможно, и связаны многочисленные разногласия в опубликованных источниках. Прежде всего они касаются терминологии, что является следствием невыясненной этиологии заболевания. Многие авторы используют термин «идиопатическая» или «спорадическая» брахиметакарпия, подчеркивая неизвестную причину развития заболевания [6, 17]. Согласно опубликованным мнениям различных исследователей, брахиметакарпия может быть врожденной [8, 14]. Более того, в одной из наиболее распространенных в Европе классификаций врожденной брахидактилии J. Bell, данная патология попадает под отдельный тип брахидактилии (тип E) [5]. По используемой в России классификации врожденных пороков развития верхних конечностей, предложенной И.В. Шведовченко, брахиметакарпия относится к дефектам, обусловленным нарушением дифференциации костно-суставного аппарата [2]. Также брахиметакарпия может быть проявлением синдрома Тёрнера, диафизарной аклазии, псевдогипопаратиреоза или туберкулезного дактилита [16]. Некоторые авторы в качестве возможной причины рассматривают вторичные изменения вследствие постнатальной инфекции или травмы [7, 8]. В нашем исследовании мы не нашли в анамнезе пациентов никаких сведений, которые подтверждали бы последние гипотезы, хотя, конечно, нет сомнений в том, что случаи поражения ростковой зоны пястных костей возможны и вследствие травмы, и вследствие инфекции. Основными нерешенными вопросами остаются генез того заболевания, которое проявляется прогрессирующим отставанием в росте одной или нескольких пястных костей у родившегося клинически здоровым ребенка и на фоне полного здоровья, почему поражаются III, IV или V пястные кости [6, 7, 10], зачастую на симметричных конечностях [14]. R.A. Murray и H.G. Jacobson предположили, что IV и V лучи могут быть наиболее чувствительными индикаторами развития скелета и многие системные заболевания различных локализаций могут быть представлены гипоплазией IV пястной кости [цит. по 16], однако до сих пор эта теория не была ни подтверждена, ни опровергнута. Остается загадкой, почему во многих случаях гипоплазия затрагивает ногтевую фалангу первого пальца кисти, почему брахиметакарпия нередко сочетается с брахиметатарзией, почему IV пястная и плюсневая кости поражаются наиболее часто [6, 12, 15, 17], а в литературе почти

нет описаний брахиметакарпии II пястной кости. Единственное найденное нами описание симметричной брахиметакарпии II и V пястной кости касалось собаки [9]. Еще в одной статье был описан случай нетипичной брахиметатарзии с поражением I, III, IV, V плюсневых костей [13]. Все эти вопросы, остающиеся без ответа, открывают путь к дальнейшим исследованиям.

Другим спорным вопросом являются показания к оперативному лечению, которые подавляющим большинством авторов расцениваются как исключительно косметические [3, 10, 17]. В единичных работах других исследователей упоминается о возможных жалобах пациентов на чувство усталости в кистях [7], а также приводятся данные об ограничении активного сгибания в пястно-фаланговых суставах [6, 7] и снижении силы захвата [14]. G. Southgate описывает пациентку с жалобами на ограничение возможности печатать на машинке, а также невозможность носить обручальное кольцо [16]. Это может являться достаточно частой проблемой, учитывая, что большинство пациентов с брахиметакарпией женщины, а четвертый луч поражается наиболее часто.

По результатам нашего исследования, брахиметакарпия во всех случаях вызывает неудовлетворенность внешним видом, чувство усталости в пораженной конечности при нагрузках, связанных с активным сгибанием пальцев, а в половине случаев при этом – болевой синдром. Клиническое исследование также выявило значительное снижение объема активного сгибания укороченного луча в пястно-фаланговом суставе, что коррелирует с исследованиями M. Vozan с соавторами [6]. Проведенные электрофизиологические исследования показали снижение электропотенциала мышц, расположенных по сторонам от укороченного луча, что может указывать на биомеханически невыгодные условия для их работы, которые привели к недоразвитию. Подтверждают выявленные нами нарушения биомеханики экспериментальные исследования на трупном материале, проведенные рядом авторов. В них доказано, что укорочение пястной кости более чем на 5 мм сказывается существенным образом на объеме активных движений в пястно-фаланговом суставе [18], а при укорочении на 10 мм межкостные мышцы могут развить только 55% от своей силы [11]. T. Schoeller с соавторами в качестве показания к оперативному лечению считает укорочение более 10 мм [14]. По нашим же данным, при брахиметакарпии укорочение пястной кости всегда превышает этот размер, составляя в среднем 17,5 мм или 46% от нормальной длины, что, несомненно, является значимым укорочением,

вызывая ограничение активного сгибания, боль и усталость в кисти. Приблизительно такие же данные о средней величине укорочения получены и другими исследователями. В частности, Н. Kato с соавторами приводят значение 44% от нормальной длины пястной кости [10].

Вышеописанные изменения, по нашему мнению, позволяют считать показания к оперативному лечению брахиметакарпии не только косметическими, но и функциональными.

При выборе в качестве оперативного лечения дистракционного метода необходимо учитывать важную особенность применения дистракции в отношении пястных костей. Раздельные моносторонние дистракционные аппараты при одновременном удлинении пястных костей позволяют сохранить анатомическую ось каждой пястной кости, а не удлиняют их по усредненному вектору, как в случае применения циркулярного аппарата, в котором в одном кольце фиксированы разом несколько пястных костей, что приводит к уплощению формы ладони и суженным промежуткам между головками пястных костей [1]. Полученные нами данные позволяют с уверенностью говорить о прогнозируемо хороших результатах оперативного лечения брахиметакарпии методом дистракционного остеосинтеза как в косметическом, так и функциональном отношении, что совпадает с большинством других исследований. Некоторая неудовлетворенность косметическим состоянием кисти может быть вызвана после лечения рубцами на тыльной поверхности кисти, появившимися в результате лечения. В нашем исследовании такой исход был получен на двух кистях, описание еще одного случая мы нашли в литературе [3]. Во всех остальных случаях пациенты были довольны косметическим состоянием кисти после проведенного оперативного вмешательства. Мы не нашли в литературных источниках описания жалоб пациентов на боль или усталость в кисти после оперативного лечения, среди наших пациентов на усталость жаловалась только одна девочка, у которой компенсация укорочения была достигнута частично, все остальные пациенты отмечали исчезновение данных ощущений после проведенного лечения. Ни в одном случае после дистракции не потребовалась костная пластика, что подтверждают и другие авторы, говоря о высокой способности формирования дистракционного регенерата у детей [3].

В нашем исследовании средняя величина активного сгибания до операции составляла 58,9°, а спустя год после лечения увеличилась до 79,4°, что коррелирует с данными М. Bulut [7],

в исследовании которого сгибание до операции составляло 64,3°, а после – 78,6°.

М. Bulut указывает на появление разгибательных контрактур пальца в процессе дистракции [7], а А.Д. Volpi и А.Т. Fragomen считают причиной избыточное натяжение червеобразных мышц и запаивание разгибательного сухожильного механизма рубцами на тыльной поверхности кисти [17]. Также имеется описание возникшей после дистракции деформации по типу «лебединой шеи» [7], которая имела место в одном случае и в нашем исследовании. Скорее всего, данные изменения вызваны избыточной тягой коротких мышц, которые не успевают адаптироваться к столь значимому (для их размеров) удлинению. Проводимые нами МРТ- и КТ-исследования у пациентов после дистракции показали во всех суставах пораженного луча снижение высоты суставной щели, что, по нашему мнению, отрицательно сказывается на состоянии суставного хряща, усложняя в дальнейшем процесс разработки движений. Примененная нами у нескольких пациентов система динамического осевого вытяжения во время дистракции за счет разгрузки суставов значительно ускорила восстановление объема движений в суставах удлиняемого луча, при этом у данных пациентов не отмечалась деформация пальцев по типу «лебединой шеи». Воспалительные осложнения были отмечены нами в одном случае и были купированы в процессе лечения. Другие авторы также ссылаются на редкие подобные осложнения, легко устранимые консервативной терапией и не сказывающиеся на результатах лечения [6].

Выводы

1. Брахиметакарпия является редким заболеванием, этиология которого до сих пор остается неизвестной и требует дальнейшего изучения.

2. Во всех случаях при брахиметакарпии имеется ограничение функции активного сгибания в пястно-фаланговом суставе пораженного луча, и показания к лечению обусловлены не только косметическим дефектом, но и функциональными нарушениями.

3. Оперативное лечение брахиметакарпии методом дистракционного остеосинтеза дает хорошие результаты.

4. Осложнения при брахиметакарпии редки и преимущественно связаны с возникновением контрактур, с целью предотвращения которых в послеоперационном периоде должна использоваться профилактическая консервативная терапия.

Литература

1. Тяжелков А.П., Работа А.И., Воловик В.Е. Ошибки при использовании метода distraction у детей с дефектами пальцев кисти. В кн.: Материалы первого пленума ассоциации травматологов и ортопедов РФ. Самара; 1994. с. 109-111.
Tyazhelkov A.P., Rabota A.I., Volovik V.Ye. Oshibki pri ispol'zovanii metoda distraktsii u detey s defektami pal'tsev kisti [Error by using the distraction of children with defects of the fingers]. V kn.: Materialy pervogo plenuma assotsiatsii travmatologov i ortopedov RF. Samara; 1994. s. 109-111.
2. Шведовченко И.В. Врожденные недоразвития кисти у детей [дис. ... д-ра мед. наук] СПб.: НИДОИ им. Г.И.Турнера; 1993.
Shvedovchenko I.V. Vrozhdennyye nedorazvitiya kisti u detey [Congenital hypoplasia of the brush in children] [dis. ... d-ra med. nauk] SPb.: NIDOI im. G.I.Turnera; 1993.
3. Arslan H. Metacarpal lengthening by distraction osteogenesis in childhood brachydactyly. *Acta Orthopaedica Belgica*. 2001;3:242 – 247.
4. Aydinlioglu A., Akpınar F., Tosun N. Mathematical relations between the lengths of the metacarpal bones and phalanges: surgical significance. *The Tohoku journal of experimental medicine*. 1998;3:209 – 216.
5. Bell J. On brachydactyly and symphalangism. In: Penrose L.S., ed. *The treasury of human inheritance*. Cambridge: Cambridge University Press; 1951. Part 1. Vol 5. p. 1 – 31.
6. Bozan M.E., Altinel L., Kuru I., Maralcan G., Acar M., Durmaz H. Factors that affect the healing index of metacarpal lengthening: a retrospective study. *Journal of orthopaedic surgery (Hong Kong)*. 2006;2:167 – 171.
7. Bulut M. Lengthening by distraction osteogenesis in congenital shortening of metacarpals. *Acta Orthopaedica et Traumatologica Turcica*. 2013;2:79 – 85.
8. Harvey F.J. Metacarpal shortening in young children following trauma. *J. Bone Joint Surgery*. 1976;(58): 260.
9. Hudson L.C., Money D.W. Symmetric bilateral brachymetacarpalia of a dog. *Veterinary Pathology*. 1995;2:187 – 189.
10. Kato H., Minami A., Suenaga N. Callotasis lengthening in patients with brachymetacarpia. *J. Pediatric Orthopaedics*. 2002;4:497 – 500.
11. Meunier M.J. et al. Predicted effects of metacarpal shortening on interosseous muscle function. *J. Hand Surgery*. 2004;4:689 – 693.
12. Oh C.-W. et al. Complications of distraction osteogenesis in short fourth metatarsals. *J. Pediatric Orthopaedics*. 2003;(4):484 – 487.
13. Ridgeway S., Tai C., Singh D. A case report of brachydactyly types D and E: A new variation of brachydactyly. *Foot Ankle Int*. 2004;6:419 – 422.
14. Schoeller T. et al. Idiopathic isolated bilaterally symmetrical brachymetacarpia of the fifth metacarpal. Case report. *Scand. J. Plast. Reconstr. Surg. Hand Surg*. 1998;1:117 – 119.
15. Shim J.S., Park S.J. Treatment of brachymetatarsia by distraction osteogenesis. *J. Pediatric Orthop*. 2006;2:250 – 254.
16. Southgate G.W., Holms W. Metacarpal lengthening. *J. Hand Surg. Br*. 1985;(3):391 – 392.
17. Volpi A.D., Fragomen A.T. Percutaneous distraction lengthening in brachymetacarpia. *Orthopaedics*. 2011;(8):424 – 427.
18. Wills B.P.D. et al. The effect of metacarpal shortening on digital flexion force. *J. Hand Surg. Eur. Vol*. 2013;(6):667 – 672.

СВЕДЕНИЯ ОБ АВТОРАХ:

Заварухин Владимир Иванович – научный сотрудник отделения реконструктивной микрохирургии и хирургии кисти

e-mail: zavarukhin.md@gmail.com;

Баиндурашвили Алексей Георгиевич – член-кор. РАМН, д.м.н., профессор директор НИДОИ им. Г.И. Турнера

e-mail: turner01@mail.ru;

Говоров Антон Владимирович – научный сотрудник отделения реконструктивной микрохирургии и хирургии кисти

e-mail: agovorov@yandex.ru

Рукопись поступила 16.08.2013