

КОРРЕКЦИЯ ДЕФОРМАЦИЙ БЕДРЕННОЙ КОСТИ ПО ИЛИЗАРОВУ И ОСНОВАННЫМ НА КОМПЬЮТЕРНОЙ НАВИГАЦИИ АППАРАТОМ «ОРТО-СУВ»

Л.Н. Соломин¹, Е.А. Щепкина¹, В.А. Виленский¹, П.В. Скоморошко¹, Н.В. Тюляев²

¹ ФГБУ «Российский научно-исследовательский институт травматологии и ортопедии им. Р.Р. Вредена» Минздрава России, директор – д.м.н. профессор Р.М. Тихилов
² Медицинский центр ОАО «Адмиралтейские верфи», главный врач – д.м.н. А.В. Гайворонский Санкт-Петербург

Проанализированы результаты коррекции деформаций бедренной кости по Илизарову и с использованием аппарата Орто-СУВ. Для устранения сложных деформаций во избежание многократных перемонтажей аппарата с поэтапным рентгенологическим контролем целесообразно применение аппарата Орто-СУВ, работающего на основе компьютерной навигации. При устранении деформаций средней степени тяжести, простых деформаций (кроме торсионных) применение как гексаподов, так и традиционных методик может быть методом выбора. Применение аппарата Орто-СУВ позволяет в 1,4–2,4 раза (для средних и сложных деформаций) сократить время, необходимое для коррекции деформации и, следовательно, срок остеосинтеза.

Ключевые слова: бедренная кость, коррекция деформаций, чрескостный остеосинтез.

CORRECTION OF FEMUR DEFORMITIES BY ILIZAROV METHOD AND BY APPARATUS «ORTHO-SUV» BASED ON COMPUTER NAVIGATION

L.N. Solomin, E.A. Schepkina, V.A. Vilensky, P.V. Skomoroshko, N.V. Tyulyaev

Results of correction of femur deformations by Ilizarov method and with apparatus Orto-SuV working on the basis of computer navigation are analyzed. For elimination of difficult deformations in order to avoid multiple external fixator remounting with stage-by-stage radiological control it is expedient to use apparatus Orto-SUV. In order to elimination of moderate and simple deformations (except torsion) as hexapods and traditional techniques can be a choice method. The use «Orto-SUV» apparatus allows to reduce time necessary for deformation correction and osteosynthesis term in 1,4–2,4 times (for average and severe deformations).

Key words: femur, deformity correction, external fixation.

Введение

Предоперационное планирование является важным этапом коррекции деформации и должно проводиться на основе телерентгенограмм (панорамных рентгенограмм) деформированной и здоровой конечностей для возможности оценки референтных углов и линий (РЛУ) и сравнения их с должными величинами. После определения вершины деформации выбирают уровень остеотомии и моделируют коррекцию деформации [5, 7, 8, 12, 14]. Особое внимание уделяется исследованию торсии кости [15–17].

Коррекция деформаций может осуществляться с помощью унифицированных репозиционных узлов, разработанных в РНЦ «ВТО» им. акад. Г.А. Илизарова с последовательным устранением компонентов деформации [3, 12]. При этом коррекция деформации разбивается на этапы использования всех унифицированных узлов, для

каждого из которых необходим частичный перемонтаж аппарата [11, 12].

Появившиеся в мировой ортопедии чрескостные аппараты, работающие на основе компьютерной навигации (т.н. гексаподы), позволяют устранять деформацию любой сложности одноэтапно, по «интегральной» траектории, т.е. без необходимости многократной замены репозиционных узлов. Аппарат Орто-СУВ [4] имеет ряд преимуществ перед аналогами (Taylor Spatial Frame, Ilizarov Hexapod System) по репозиционным возможностям, жесткости остеосинтеза, удобству использования, качеству программного обеспечения [2, 10].

Целью данного исследования было сравнение результатов коррекции деформаций бедренной кости при помощи унифицированных узлов, разработанных в РНЦ «ВТО» им. акад. Г.А. Илизарова, и при помощи аппарата Орто-СУВ (рис. 1).

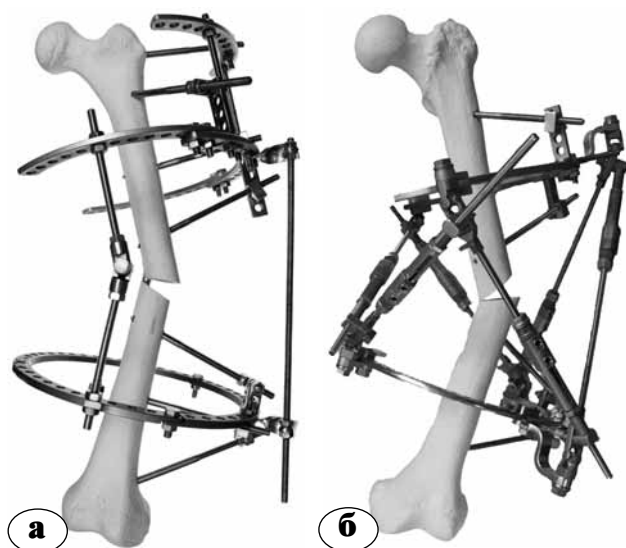


Рис. 1. Базовые компоновки чрескостных аппаратов, используемых для коррекции деформаций средней трети бедренной кости: а – спице-стержневая компоновка аппарата Илизарова с узлом для коррекции угловых деформаций во фронтальной плоскости; б – аппарат Орто-СУВ, обладающий универсальным репозиционным узлом

Материал и методы

Проанализированы результаты коррекции деформаций бедренной кости у 123 пациентов, причиной которых в 78 случаях были неправильно сросшиеся переломы, в 23 – ложные суставы, в 22 – врожденная патология. Деформации диафизарного отдела были отмечены у 74 пациентов; на уровне метафизов – у 34; комбинированных двухуровневых деформаций – у 15. Согласно классификации деформаций, разработанной в РНИИТО им. Р.Р. Вредена [9], простых (одноплоскостных – однокомпонентных) деформаций было 36 (29,3%), средней степени (одно-, двух- и трехплоскостных – двух- и трехкомпонентных) – 40 (32,5%), сложных (двух- и трехплоскостных многокомпонентных) – 47 (38,2%).

При планировании коррекции деформации использовали следующий алгоритм:

- 1) проведение анатомических осей каждого из костных фрагментов;
- 2) проведение линий проксимального и дистального суставов;
- 3) сравнение величин проксимального и дистального эпидиафизарных (анатомических) углов с должными величинами;
- 4) определение вершины (вершин) деформации;
- 5) выбор места остеотомии;
- 6) моделирование коррекции деформации;
- 7) проведение механической оси;

8) сравнение механических углов с должными величинами.

Подобный алгоритм выполнялся последовательно для фронтальной и сагиттальной плоскостей.

Количественный и качественный состав деформаций, которые были устранены по Илизарову и аппаратом Орто-СУВ, представлены в таблице 1. Для компоновки аппаратов мы применяли принципы комбинированного (гибридного) чрескостного остеосинтеза (КЧО) [6, 8]. Оценка результатов проводилась на основе рентгенографических исследований (определялась девиация механической оси, соотношения между осями и суставными линиями), сроков консолидации (определение индекса фиксации и индекса остеосинтеза), функциональных результатов с использованием шкал LEFS и SF-36 [1].

Таблица 1

Распределение пациентов по типу деформации и методу лечения

Тип деформации	Тип аппарата	
	с использованием унифицированных узлов по Илизарову	аппарат Орто-СУВ
Простые	31	5
Средней степени	29	11
Сложные	20	27
Всего	80	43

Результаты и обсуждение

В 18 (14,6%) случаях вершина деформации во фронтальной и сагиттальной плоскостях располагалась не на одном уровне. Поэтому уровень остеотомии располагали ближе к вершине деформации в плоскости, имеющей наибольшую величину деформации. Другими причинами выполнения остеотомии не на высоте деформации были: наличие инородных тел (1), остеомиелитического очага (4), патологически измененной кости (8), выраженной деформации (5), расположение вершины деформации на уровне сустава (5). Выполнение остеотомий не на вершине деформации приводило к вынужденному дополнительному смещению фрагментов по ширине (от 7 до 35 мм): чем дальше от вершины деформации делали остеотомию, тем больше приходилось делать смещение.

При устранении деформаций по Илизарову все компоненты устраняли последовательно для фронтальной и сагиттальной плоскостей в следующей последовательности: устранение углового компонента → устранение смещения по длине → устранение ротационного компонента → коррекция смещения фрагментов по периферии. Время,

необходимое для коррекции деформации, зависело от типа деформации и составило от 9 до 20 дней (в среднем $15 \pm 2,8$ дня) для простых деформаций, от 18 до 37 дней (в среднем $25,4 \pm 4,3$ дня) – для деформаций средней сложности, от 25 до 80 дней (в среднем $65,8 \pm 3,9$ дней) – для сложных. На протяжении коррекции деформации аппарат подлежал частичному ремонту для смены репозиционного узла от одного (простые деформации) до пяти раз (сложные деформации).

При применении аппарата Орто-СУВ расчет коррекции деформации выполняли в прилагаемой к аппарату компьютерной программе. При этом только в случае коррекции ротационного компонента требовался перерасчет по вновь выполненным рентгенограммам. Коррекцию деформации выполняли в большинстве случаев (74%) одноэтапно. Однако при деформации, одним из компонентов которой являлось укорочение, первым этапом сегмент удлиняли, а вторым этапом выполняли одновременную коррекцию всех остальных компонентов деформации. При этом не требовалось перемонтажей для замены репозиционных узлов, как этого требует метод Илизарова.

Время, необходимое для коррекции простых деформаций, занимало от 7 до 16 дней (в среднем $12 \pm 3,5$ дней), для деформаций средней сложности – от 10 до 23 дней (в среднем $17,8 \pm 3,3$ дней), а для коррекции сложных деформаций – от 15 до 47 дней (в среднем $27 \pm 3,1$ дней). Время коррекции деформации в аппарате Орто-СУВ было в 1,4–2,4 раза меньше, чем в группе коррекции с помощью унифицированных узлов по Илизарову. Средние показатели времени коррекции деформации, периодов фиксации и остеосинтеза представлены в таблице 2.

После коррекции по Илизарову девиация механической оси (ДМО) составила 0–5 мм в 43,75% случаев, 5–10 мм – в 47,5%, >10 мм – в 8,75%. Показатели проксимального «механического» угла бедренной кости в пределах нормальных значений ($85-95^\circ$) были достигнуты в 88,75% случаев. В 11,25% случаев было отклонение показателей на $5-10^\circ$ от нормальных значений. Дистальный «механический» угол бед-

ренной кости был в пределах нормы ($85-90^\circ$) в 91,25% случаев. В 8,75% случаев наблюдалось отклонение показателей на $5-10^\circ$ от нормы. Угол между анатомическими осями проксимального и дистального фрагментов бедренной кости при коррекции по Илизарову полностью устранен в двух плоскостях в 65% случаев, среднее значение остаточного угла во фронтальной плоскости составило $3,8 \pm 2,9^\circ$, в сагиттальной – $5,3 \pm 2,5^\circ$.

После применения аппарата Орто-СУВ девиация механической оси составила 0–5 мм в 69,8% случаев, 5–10 мм – в 27,9%, >10 мм – в 2,3%. Проксимальный «механический» угол бедренной кости в пределах нормы был в 90,7% случаев, в 9,3% случаев наблюдалось отклонение показателей на $5-10^\circ$ от нормальных значений. Дистальный «механический» угол бедренной кости был в пределах нормы в 95,3% случаев, в 4,7% случаев наблюдалось отклонений показателей на $5-10^\circ$ от нормальных значений. Угол между анатомическими осями проксимального и дистального фрагментов бедренной кости устранен полностью в двух плоскостях в 83,7% случаев, среднее значение остаточного угла во фронтальной плоскости составило $2,1 \pm 1,7^\circ$, в сагиттальной – $3 \pm 2,1^\circ$.

Средние значения референтных углов до и после коррекции приведены в таблицах 3 и 4. Представленные показатели указывают на то, что при деформации бедренной кости также изменяются значения механических углов большеберцовой кости.

При коррекции по Илизарову период фиксации составил в среднем $93 \pm 6,9$ дней для простых деформаций, $134 \pm 8,1$ дня – для средних и $152 \pm 6,4$ дней – для сложных. При коррекции аппаратом Орто-СУВ период фиксации для простых деформаций составил $89 \pm 6,7$ дней, $131 \pm 8,6$ дня – для средних и $144 \pm 4,8$ дней – для сложных. Период остеосинтеза при коррекции по Илизарову составил в среднем $108 \pm 5,1$ дней для простых деформаций, $160 \pm 7,9$ – для средних и $218 \pm 5,1$ дней – для сложных. Период остеосинтеза при использовании аппарата Орто-СУВ составил $101 \pm 5,5$ день для простых деформаций, $149 \pm 7,3$ дней для деформаций средней сложности и $171 \pm 4,9$ день – для сложных.

Таблица 2

Основные показатели остеосинтеза

Тип деформации	Время коррекции, дни		Период фиксации, дни		Период остеосинтеза, дни	
	по Илизарову	аппаратом ОРТО-СУВ	по Илизарову	аппаратом ОРТО-СУВ	по Илизарову	аппаратом ОРТО-СУВ
Простые	$15 \pm 2,8$	$12 \pm 3,5$	$93 \pm 6,9$	$89 \pm 6,7$	$108 \pm 5,1$	$101 \pm 5,5$
Средние	$25,4 \pm 4,3$	$17,8 \pm 3,3$	$134 \pm 8,1$	$131 \pm 8,6$	$160 \pm 7,9$	$149 \pm 7,3$
Сложные	$65,8 \pm 3,9$	$27 \pm 3,1$	$152 \pm 6,4$	$144 \pm 4,8$	$218 \pm 5,1$	$171 \pm 4,9$

Таблица 3

**Механические углы при коррекции деформаций бедренной кости
с помощью унифицированных узлов по Илизарову**

Значение	Механический угол, град.				ДМО, мм
	мПБУ	мДБУ	мПГУ	мДГУ	
Нормальные	85–95	85–90	85–90	86–92	9,7±6,8 кнутри
До коррекции	99,56±3,75	97,3±4,1	92,95±5,1	101,4±6,9	29,6±5,8 кнутри
После коррекции	92,22±3,4	89,7±3,8	89,5±3,5	91,5±4,9	0–5 кнутри в 43,3%, 5–10 кнутри – 47,8%, >10 кнутри – 8,9%.

Примечание: мПБУ – проксимальный механический угол бедренной кости;
мДБУ – дистальный механический угол бедренной кости;
мПГУ – проксимальный механический угол большеберцовой кости;
мДГУ – дистальный механический угол большеберцовой кости;
ДМО – девиация механической оси.

Таблица 4

**Механические углы при коррекции деформаций
бедренной кости аппаратом Орто-СУВ**

Значение	Механический угол, град.				ДМО, мм
	мПБУ	мДБУ	мПГУ	мДГУ	
Нормальные	85–95	85–90	85–90	86–92	9,7±6,8 кнутри
До коррекции	94,38±6,7	94,7±3,9	91,75±5,6	86,3±5,8	34,3±7,5 кнутри (2 случая кнаружи)
После коррекции	90,43±5,2	88,5±1,9	87,9±2,7	88,6±3,9	0–5 кнутри – 46% , 5–10 кнутри – 52%, >10 кнутри – 2%

Таким образом, продолжительность периода фиксации при использовании обоих методов коррекции деформаций не имеет статистически значимых различий. Однако гексапод позволяет сократить время, необходимое для коррекции деформации, в 1,25 раза при простых деформациях, в 1,4 раза – при деформациях средней степени сложности и в 2,4 раза – при сложных деформациях. А этот показатель пропорционально сказывается на общем сроке остеосинтеза.

Осложнения при устранении деформаций по Илизарову отмечены в 26 (32,5%) случаях: воспаления области введения чрескостных элементов – 6,25%; обострение хронического остеомиелита – 2,5%; перелом регенерата – 3,75%; перелом чрескостных элементов – 8,75%; несращение или формирование вялого дистракционного регенерата – 3,75%; переломы, вторичные деформации – 7,5%. При использовании аппарата Орто-СУВ осложнения отмечены в 12 (27,9%) случаях: воспаления области введения чрескостных элементов – 7%; обострение хронического остеомиелита – 4,7%; перелом чрескостных элементов – 7%; несращение

или формирование вялого дистракционного регенерата – 2,2%; переломы, вторичные деформации – 7%.

Принципы КЧО позволили увеличить амплитуду движений в суставах к концу периода фиксации в сравнении с предоперационной у 85% пациентов на 20–65°. Использование шкал LEFS и SF-36 показало достаточно высокие возможности чрескостного остеосинтеза в реабилитации этого сложного контингента больных (таблицы 5, 6).

Таблица 5

**Функциональные результаты лечения
по шкале LEFS**

Результаты, баллы	Метод устранения деформации, %	
	по Илизарову	аппаратом Орто-СУВ
Отличные (70–80)	41	52,4
Хорошие (51–69)	43,6	38,1
Удовлетворительные (45–50)	15,4	9,5

Показатели качества жизни по опроснику SF-36

Таблица 6

Показатель	Метод устранения деформации, %	
	по Илизарову	аппаратом Орто-СУВ
Физическое функционирование	80	92
Роль физическое функционирование	75	89
Интенсивность боли	84	85
Общее здоровье	64	63
Жизненная активность	67	74
Социальное функционирование	90	88
Роль эмоциональное функционирование	75	90
Психологическое здоровье	87	85

Клинический пример 1.

Пациентка В., 21 года, поступила в клинику РНИИТО им. В.В. Вредена с диагнозом: дисхондроплазия, врожденная деформация обеих бедренных костей с выраженным торсионным компонентом, genu valgum. После обследования деформация правой и левой бедренных костей оценена как сложная (трехплоскостная четырехкомпонентная: укорочение, торсионная деформация 30°, гипоплазия внутреннего мыщелка бедренной кости, варусная деформация 30–40°, смещение по ширине) (рис. 2). До коррекции проксимальный механический угол бедренной кости составил слева 103° (справа – 106°); дистальный механический угол бедренной кости слева 101° (справа – 110°); проксимальный механический угол большеберцо-

вой кости слева 113° (справа – 96°); дистальный механический угол большеберцовой кости слева 100° (справа – 96°); девиация механической оси 53 мм слева (справа – 21 мм).

Первым этапом выполнена остеотомия в дистальной трети правой бедренной кости, комбинированный чрескостный остеосинтез. С 6-х суток начата этапная коррекция всех компонентов деформации. На ее протяжении аппарат 6 раз подвергался частичному ремонту. Общий срок коррекции деформации составил 60 дней, период фиксации – 118 дней, индекс фиксации 30 дней/см (рис. 3). Через 6 месяцев после демонтажа аппарата выполнены остеотомия в дистальной трети левой бедренной кости, комбинированный чрескостный остеосинтез. Общий срок коррекции деформации составил 62 дня, период фиксации – 96 дней, индекс фиксации 29 дней/см (рис. 4, 5). Аппарат подвергался ремонту 6 раз.

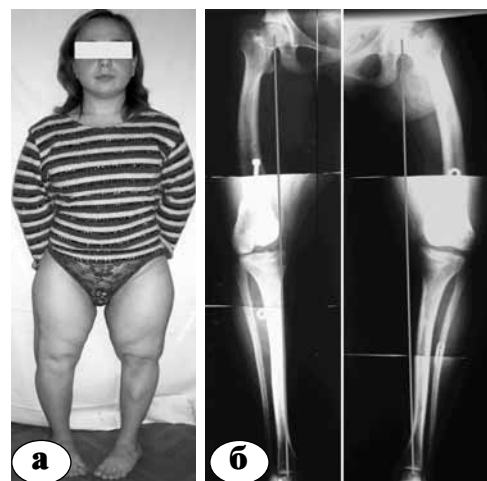


Рис. 2. Пациентка В. до лечения:
а – внешний вид конечностей,
б – телерентгенограммы нижних конечностей

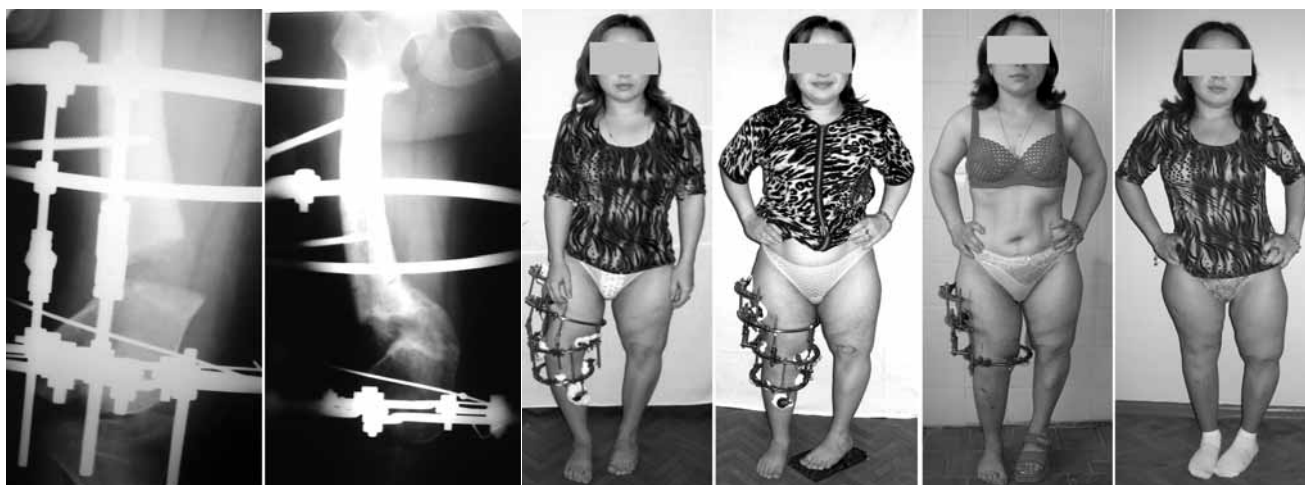

Рис. 3. Динамика коррекции деформации правой бедренной кости (рентгенограммы в процессе коррекции и внешний вид на разных этапах коррекции)

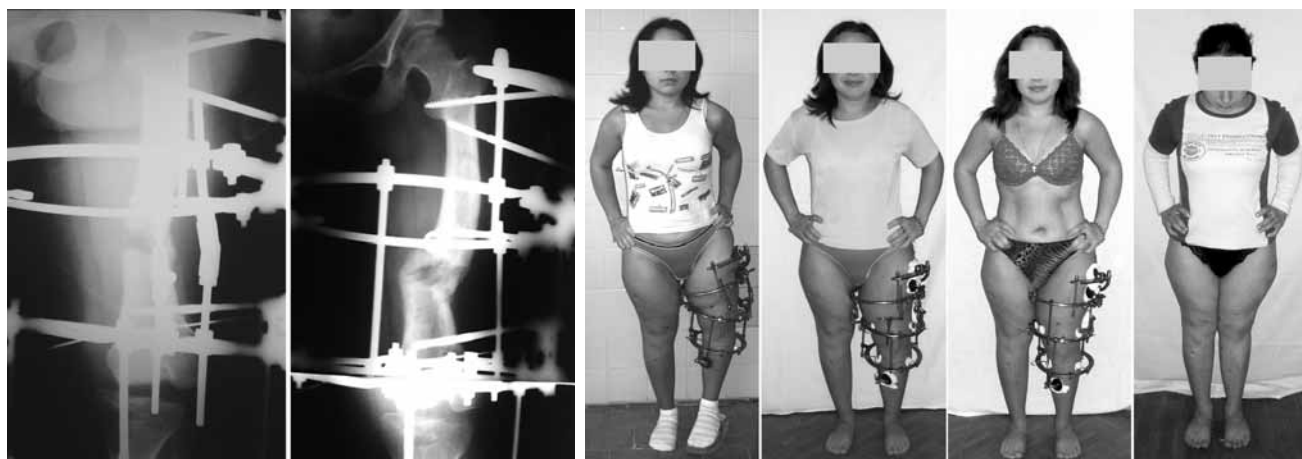

Рис. 4. Динамика коррекции деформации левой бедренной кости (рентгенограммы на первом этапе и в конце коррекции и внешний вид на этапах коррекции)




Рис. 5. Смена репозиционных узлов на этапах коррекции деформации:
 а – устранение угловой деформации, совмещенное с удлинением;
 б – устранение ротационного компонента деформации;
 в – устранение смещения по периферии; г – компоновка во время периода фиксации

На рисунке 6 представлен результат через 3 мес. после демонтажа аппарата внешней фиксации с левой нижней конечности. После коррекции проксимальный механический угол бедренной кости составил слева 97° (справа – 100°); дистальный механический угол

бедренной кости – слева 87° (справа – 85°); проксимальный механический угол большеберцовой кости – слева 95° (справа – 88°); дистальный механический угол большеберцовой кости – слева 90° (справа – 85°); девиации механической оси – с обеих сторон нет.

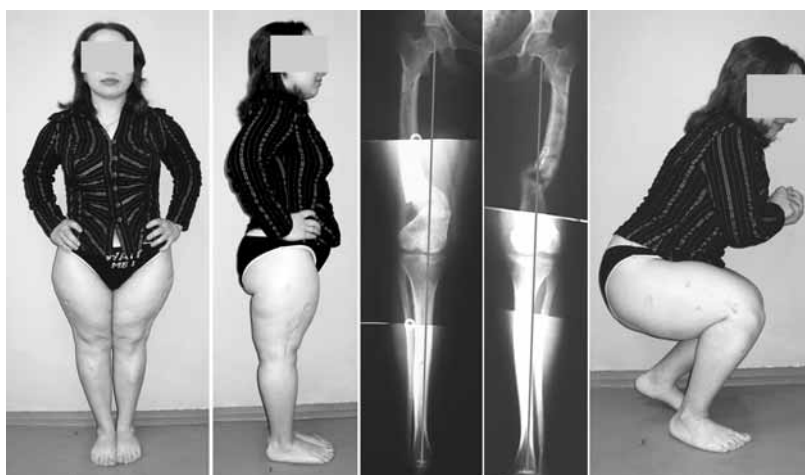


Рис. 6. Результат лечения через 3 мес. после демонтажа аппарата внешней фиксации с левой нижней конечности

Клинический пример 2.

Пациентка Т., 44 лет, госпитализирована в клинику РНИИТО им. Р.Р. Вредена с диагнозом: посттравматическая деформация правой бедренной кости, анкилоз правого коленного сустава, хронический послеоперационный остеомиелит правых бедра и голени в фазе стойкой ремиссии. После обследования деформация оценена как сложная (трехплоскостная четырехкомпонентная: укорочение 7,5 см, торсионная деформация 30°, варусная деформация 27°, смещение по ширине 20 мм) (рис. 7 а). В сагиттальной плоскости РЛУ соответствовали заданному положению коленного сустава при артродезировании. С целью коррекции деформации выполнена остеотомия правой бедренной

кости в средней трети, комбинированный чрескостный остеосинтез аппаратом Орто-СУВ. Все компоненты деформации устранялись одноэтапно (рис. 7 б). Общий срок коррекции деформации составил 54 дня, период фиксации – 148 дней, индекс фиксации 30 дней/см. Функция тазобедренного и голеностопного суставов после снятия аппарата полная (рис. 7 в). До коррекции проксимальный механический угол бедренной кости составил 93°; дистальный механический угол большеберцовой кости – 96°. После коррекции проксимальный механический угол бедренной кости составил 82°; дистальный механический угол большеберцовой кости – 91°. Девиация механической оси до коррекции – 38 мм, после нее – 5 мм.

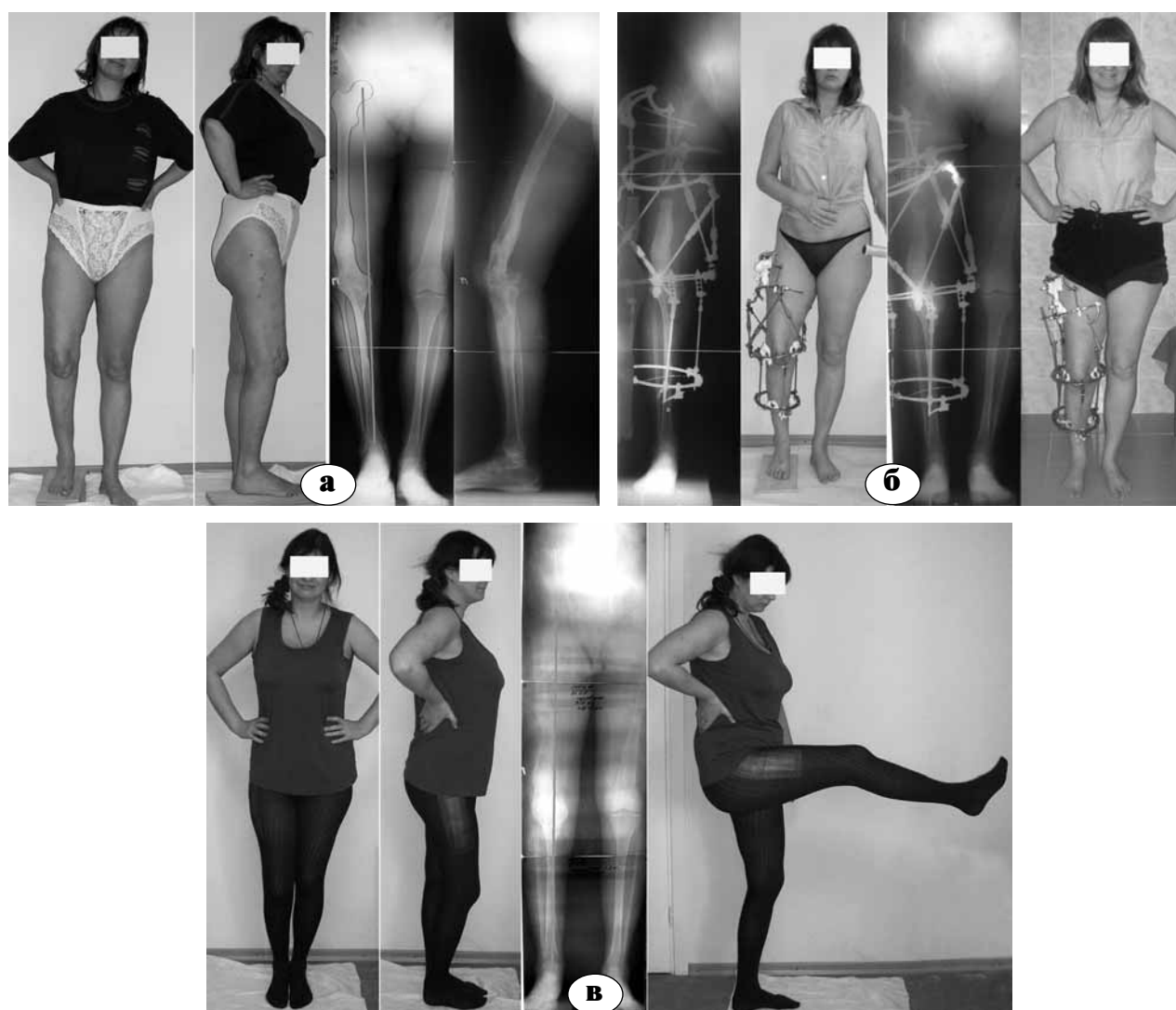


Рис. 7. Фото и рентгенограммы пациентки Т:
а – до коррекции деформации;
б – на этапах коррекции; в – после демонтажа аппарата внешней фиксации

Заключение

Коррекция деформаций по Илизарову является эффективным методом и может быть использована при всех типах деформаций. Для устранения сложных деформаций во избежание многократных перемонтажей аппарата с поэтапным рентгенологическим контролем целесообразно применение аппаратов, работа которых основана на компьютерной навигации. При устранении деформаций средней степени тяжести, простых деформаций (кроме торсионных) применение как гексаподов, так и традиционных методик может быть методом выбора. Применение аппарата Орто-СУВ для средних и сложных деформаций позволяет в 1,4–2,4 раза сократить время, необходимое для коррекции деформации, а, следовательно, и срок остеосинтеза.

Литература

- Белова, А.Н. Шкалы, тесты и опросники в медицинской реабилитации / А.Н. Белова, О.Н. Шепетова. — М. : Антидор, 2002. — 440 с.
- Виленский, В.А. Разработка основ новой технологии лечения пациентов с диафизарными повреждениями длинных костей на базе чрескостного аппарата со свойствами пассивной компьютерной навигации : дис. ... канд. мед. наук / Виленский Виктор Александрович. — СПб., 2009. — 284 с.
- Голяховский, В. Руководство по чрескостному остеосинтезу методом Илизарова / В. Голяховский, В.Френкель — М. : БИНОМ, 1999. — 272 с.
- Использование чрескостного аппарата на основе компьютерной навигации при лечении пациентов с переломами и деформациями длинных трубчатых костей : медицинская технология ФС№2009/397 от 10.12.2009. / сост. Л.Н. Соломин [и др.] — СПб., 2010. — 48 с.
- Маркс, В.О. Ортопедическая диагностика / В.О. Маркс. — Минск : Наука и жизнь, 1978. — 512 с.
- Метод компоновок аппаратов для чрескостного остеосинтеза : медицинская технология / РНИИТО им. Р.Р. Вредена ; сост. Л.Н. Соломин [и др.]. — СПб., 2010. — 28 с.
- Определение референтных линий и углов длинных трубчатых костей : пособие для врачей / РНИИТО им. Р.Р. Вредена ; сост. Л.Н. Соломин [и др.]. — СПб., 2010. — 48 с.
- Соломин, Л.Н. Основы чрескостного остеосинтеза аппаратом Г.А. Илизарова / Л.Н. Соломин. — СПб. : Морсар АВ, 2005. — 544 с.
- Соломин, Л.Н. Практическая классификация деформаций длинных трубчатых костей / Л.Н. Соломин, В.А. Виленский // Травматология и ортопедия России. — 2008. — №3 (приложение) — С. 44.
- Соломин, Л.Н. Сравнительный анализ клинического применения гексаподов и аппарата Илизарова при коррекции деформаций длинных костей / Л.Н. Соломин, В.А. Виленский, А.И. Утехин // Тезисы докладов XIV Российского национального конгресса «Человек и его здоровье». — СПб., 2009. — С. 63–64.
- Соломин, Л.Н. Сравнительный анализ репозиционных возможностей чрескостных аппаратов, работающих на основе компьютерной навигации и аппарата Илизарова / Л.Н. Соломин, В.А. Виленский, А.И. Утехин, В. Террел // Гений ортопедии. — 2009. — №1 — С. 5–10.
- Ilizarov, G.A. Transosseous osteosynthesis. Theoretical and clinical aspects of the regeneration and growth of tissue. — Springer-Verlag, 1992. — 800 p.
- Paley, D. Deformity planning for frontal and sagittal plane corrective osteotomies / D. Paley [et al.] // Orthop. Clin. North Am. — 1994. — Vol. 25. — P. 425–465.
- Paley, D. Principles of deformity correction. / D. Paley. — New York : Springer-Verlag, 2005. — 806 p.
- Prokop, M. Spiral and multislice computed tomography of the body / M. Prokop, M. Galanski. — New York : Georg Thieme Verlag, 2003. — 710 p.
- Strecker, W. Computerised tomography measurement of torsion angle of the lower extremities / W. Strecker, M. Franzreb, T. Pfeifer // Unfallchirurg. — 1994. — Bd. 97. — S. 609–613.
- Strecker, W. Length and torsion of the lower limb / W. Strecker, P. Leppler, F. Gebhard, L. Kinzl // J. Bone Joint Surg. — 1997. — Vol. 79-B. — P. 1019–1023.

СВЕДЕНИЯ ОБ АВТОРАХ:

Соломин Леонид Николаевич – д.м.н. профессор, ведущий научный сотрудник

E-mail: solomin.leonid@gmail.com;

Щепкина Елена Андреевна – к.м.н. доцент старший научный сотрудник

E-mail: repozition@yandex.ru;

Виленский Виктор Александрович – к.м.н. научный сотрудник

E-mail: vavilensky@mail.ru

Скоморошко Петр Васильевич – клинический ординатор

E-mail: skomoroshko.petr@gmail.com

Тюляев Николай Васильевич – врач травматолог-ортопед.