

AperTO - Archivio Istituzionale Open Access dell'Università di Torino

**Etiopathogenesis, clinical and diagnostic framework of patellar luxation.**

**This is the author's manuscript**

*Original Citation:*

*Availability:*

This version is available <http://hdl.handle.net/2318/1816333> since 2021-11-08T10:35:05Z

*Terms of use:*

Open Access

Anyone can freely access the full text of works made available as "Open Access". Works made available under a Creative Commons license can be used according to the terms and conditions of said license. Use of all other works requires consent of the right holder (author or publisher) if not exempted from copyright protection by the applicable law.

(Article begins on next page)

# Eziopatogenesi, inquadramento clinico e diagnostico della lussazione di rotula



La lussazione di rotula è una delle patologie ortopediche più frequenti nel cane e, sebbene sia una patologia di grande interesse, la sua eziopatogenesi non è ancora del tutto chiara. Nonostante sia riscontrata più frequentemente in cani di piccola taglia quali Barboncino nano, Chihuahua e Volpino di Pomerania, la sua incidenza sta aumentando anche nei cani di taglia media, grande e gigante. Recenti studi hanno dimostrato che esiste una componente genetica in questa patologia e pertanto è consigliata la selezione accurata dei riproduttori al fine di diminuirne la diffusione. In letteratura sono riportate differenti tecniche per il trattamento della lussazione di rotula. In passato tutti i pazienti venivano trattati con le cosiddette tecniche tradizionali, quali solcoplastica trocleare, trasposizione della cresta tibiale, embricatura del retinacolo e desmotomia, ma l'elevata incidenza di recidive ha portato a comprendere che la base patogenetica della lussazione di rotula sia rappresentata prevalentemente da una deformità scheletrica a carico del femore, della troclea, della tibia o di entrambi i raggi ossei. L'obiettivo del clinico deve essere pertanto quello di eseguire la corretta valutazione del paziente, comprendere se la lussazione di rotula è ascrivibile o meno alla presenza di deformità scheletriche, e consigliare la migliore opzione terapeutica al fine di ridurre o eliminare le recidive.

## EZIOLOGIA

La lussazione di rotula è una patologia caratterizzata dalla dislocazione della rotula dalla sua sede fisiologica, il solco trocleare; la dislocazione può avvenire in direzione mediale, laterale o bidirezionale. La rotula è l'osso sesamoide del tendine del muscolo quadricipite femorale che, articolandosi con il solco trocleare, assicura il meccanismo estensorio del ginocchio. Affinché la rotula scorra nel solco trocleare è necessario che la componente muscolare sia allineata con la componente scheletrica<sup>1,2</sup>. La lussazione di rotula è considerata una patologia da sviluppo, sebbene non sia ancora stato chiarito quale sia il preciso corso degli eventi che determinano la sua pa-

togenesi. La teoria di Putnam del 1968, per la lussazione mediale, ipotizza che le deformità scheletriche già presenti alla nascita, quali un diminuito angolo di inclinazione del collo femorale (coxa vara) e un ridotto angolo di versione del collo femorale (scarsa anteversione), predispongano allo sviluppo della deformità scheletrica durante l'accrescimento dell'animale<sup>3</sup>. Per analogia a quanto riportato in medicina umana, si è ipotizzato che la coxa vara determini l'extrarotazione dell'anca attivando un meccanismo compen-



Davide Mancusi,  
Med Vet<sup>1</sup>



Matteo Olimpo,  
Med Vet, PhD<sup>1</sup>



Bruno Peirone,  
Med Vet, PhD<sup>1</sup>



Lisa Adele Piras,  
Med Vet, PhD<sup>1</sup>

<sup>1</sup> Dipartimento di Scienze Veterinarie, Università degli studi di Torino, Grugliasco, Italia.

\*Corresponding Author (davide.mancusi@unito.it)

Ricevuto: 30/03/2020 - Accettato: 04/06/2020

satorio con rotazione interna della parte distale dell'arto, per favorire il corretto posizionamento del piede<sup>4</sup>. L'anomalia di postura secondaria alle alterazioni anatomiche dell'anca e i meccanismi compensatori messi in atto determinano forze anomale sulle fisi di accrescimento del femore distale che, per la legge di Hueter-Volkman, provocano una ridotta crescita della porzione mediale della fisi, sottoposta a compressione, esitando in varismo distale del femore (ginocchio varo). La tibia, per la trazione mediale della rotula, subirà una rotazione interna, mentre il posizionamento del piede sotto l'anca per poter mantenere l'equilibrio, ne determinerà una torsione assiale esterna<sup>4</sup>. In modo analogo, un aumentato angolo di inclinazione del collo femorale (coxa valga) e un aumentato angolo di versione del collo femorale (eccessiva anteversione) causerebbero un'intrarotazione dell'anca con dislocazione laterale dell'asse del quadricipite, compressione laterale sul condilo femorale e conseguente riduzione della sua crescita, esitando in valgismo del femore distale (ginocchio valgo). La tibia, per la trazione laterale della rotula, subirà una rotazione esterna, mentre il posizionamento del piede sotto l'anca per poter mantenere l'equilibrio, ne determinerà una torsione assiale interna<sup>5-11</sup>.

**Le forze anomale esercitate dalla lussazione di rotula sulle fisi degli animali in accrescimento determinano lo sviluppo di deformità scheletriche secondo la legge di Hueter-Wolkman.**

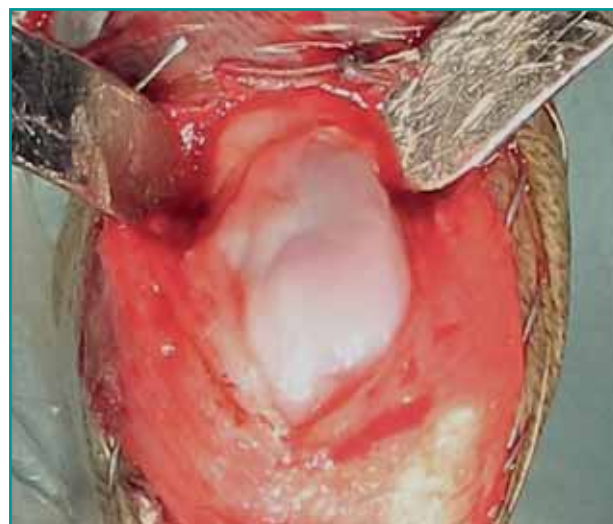Le deformità scheletriche che si sviluppano durante la crescita a carico del femore, della troclea e della tibia potrebbero quindi dipendere da una lussazione avvenuta nelle prime fasi di crescita per lassità dei tessuti molli. La pressione esercitata dalla rotula durante l'accrescimento scheletrico sul solco trocleare contribuisce in maniera sostanziale al suo sviluppo in profondità e in ampiezza. La tendenza alla lussazione di rotula durante l'accrescimento dell'animale esita in un progressivo appiattimento del labbro mediale o laterale del solco trocleare, rendendolo inadatto ad accogliere e contenere nella sede corretta la rotula (Fig. 1). Secondo altri autori la scarsa profondità del solco trocleare potrebbe essere secondaria a fattori ormonali, in quanto è stato dimostrato che la somministrazione di estradiolo determina lo sviluppo di un solco trocleare poco profondo<sup>12</sup>.

## EPIDEMIOLOGIA

La lussazione di rotula è una delle patologie ortopediche più frequenti nel cane, con un'incidenza che varia dal 1,3<sup>13,14</sup> al 9,2 %<sup>14-16</sup>. La lussazione di rotula può essere bilaterale nel 27,8-57% dei casi<sup>6,13,15,17</sup>. La dislocazione in direzione mediale è molto più comune rispetto a quel-

la laterale, con un'incidenza rispettivamente del 85-95% e del 5-15%<sup>6,8,15,18</sup> e interessa sia i soggetti di piccola taglia che quelli di media e grossa taglia<sup>6,8,15,17-19</sup>. La lussazione mediale presenta una maggiore incidenza nei soggetti di razza piccola e toy, che presentano un rischio dodici volte superiore di essere affetti da tale patologia rispetto a quelli di taglia medio-grande<sup>16</sup>. In particolare, è stata evidenziata una predisposizione in razze quali il Volpino di Pomerania, lo Yorkshire terrier, il Pinscher nano, il Barboncino nano, il Chihuahua, il Boston terrier e il Pechinese<sup>6,14-16,20</sup>. Negli ultimi anni è stato però osservato un aumento dell'incidenza della patologia nei soggetti di taglia grande<sup>17,19</sup>. Uno studio condotto da Gibbons ha evidenziato che nei soggetti di taglia grande e gigante la dislocazione avviene in direzione mediale nel 97% dei casi e laterale nel 3% dei casi<sup>19</sup>. Una recente indagine epidemiologica condotta in Italia evidenzia dati che differiscono rispetto a quanto precedentemente riportato in letteratura, forse a causa di una diversa distribuzione delle razze sul territorio italiano rispetto alla popolazione canina descritta negli studi condotti negli Stati Uniti. Innanzitutto è stata osservata un'incidenza superiore della patologia (9,2%)<sup>15</sup> rispetto a quanto riferito da LaFond (5,4%)<sup>14</sup>. Inoltre, la prevalenza della lussazione laterale di rotula risulta sensibilmente più alta (15%)<sup>15</sup> rispetto a quanto riportato precedentemente da Hayes (2%)<sup>8</sup> e Bound (8%)<sup>18</sup>. Diversamente dai dati rilevati da Gibbons, la direzione della dislocazione della rotula nei cani di taglia grande risulta mediale nel 73% dei casi e laterale nel 27%<sup>15</sup>. È stata anche osservata un'incidenza superiore della lussazione laterale nei cani di taglia piccola (20%)<sup>15</sup> rispetto a quanto precedentemente riportato da Bound (10%)<sup>18</sup>.

È stata riscontrata una predisposizione leggermente maggiore nelle femmine rispetto ai maschi<sup>8,13,15,16</sup>, mentre studi effettuati esclusivamente su pazienti di taglia grande,



**Figura 1** - Ipoplasia del solco trocleare di un Barboncino maschio di 3 anni di età affetto da lussazione mediale di rotula di IV grado.

sia con lussazione mediale che laterale, indicano invece una maggiore incidenza nei soggetti di sesso maschile<sup>9,17,19</sup>. È stato riportato che i soggetti sterilizzati presentano un fattore di rischio di 2,4-3,1 volte superiore rispetto ai soggetti interi<sup>13,21</sup>, sebbene un recente studio epidemiologico condotto negli Stati Uniti abbia contraddetto questo risultato<sup>22</sup>.

**I soggetti di taglia piccola e toy sono maggiormente predisposti alla lussazione di rotula ma l'incidenza di questa patologia è in aumento anche nei cani di taglia grande.**

Studi genetici hanno individuato anomalie cromosomiche ereditarie associate alla lussazione di rotula in razze quali il Volpino di Pomerania, il Flat-Coated Retriever, il Barboncino Toy, il Bichon Frisé e il Chihuahua<sup>23-27</sup>, per questo motivo viene fortemente incoraggiata l'esclusione dalla riproduzione dei soggetti che ne sono affetti al fine di ridurre l'incidenza della patologia nella discendenza<sup>26,27</sup>.

## VISITA CLINICA E CLASSIFICAZIONE

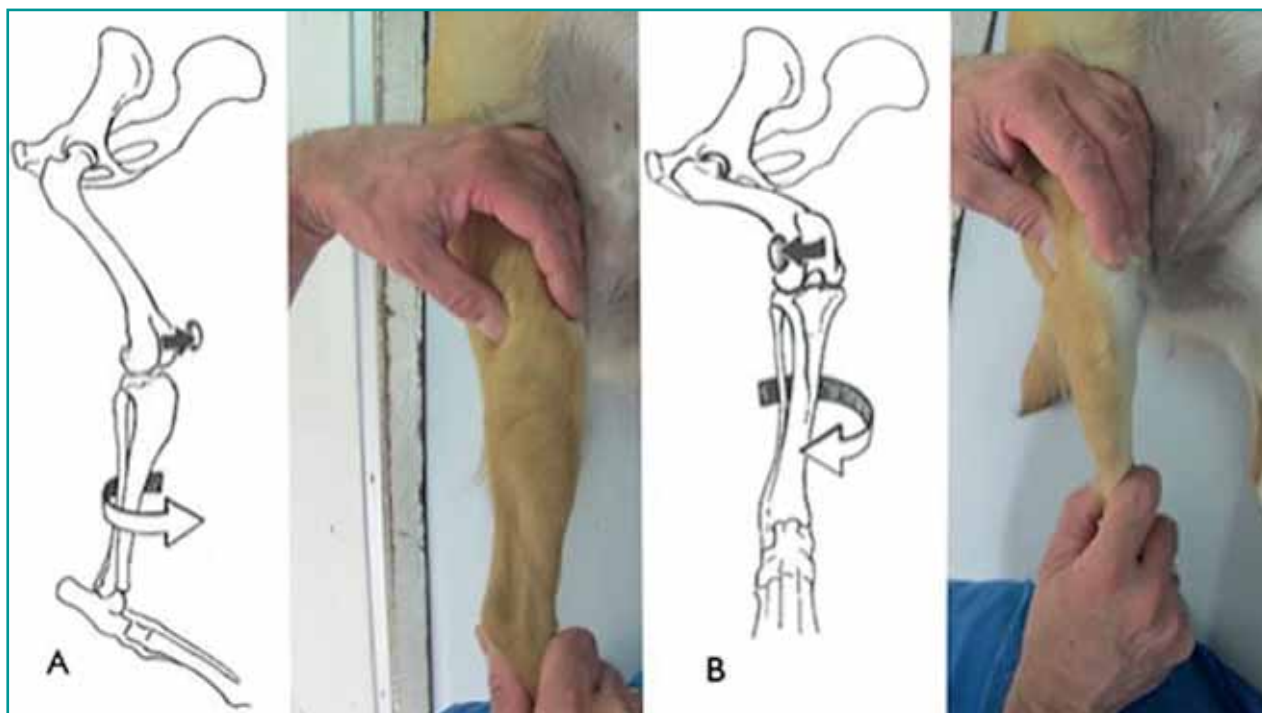
La lussazione traumatica di rotula, sebbene rara, è associata a un'anamnesi di trauma quali salti, cadute dall'alto o incidenti automobilistici con comparsa di zoppia marcata e improvvisa.

Nei soggetti affetti dalla forma non traumatica o da svi-

luppo della patologia i segni clinici possono variare molto da animale ad animale. La zoppia può essere continua o intermittente ma, solitamente, è di grado lieve con sottrazione occasionale dell'arto al carico. I cani affetti da lussazione laterale presentano maggiori difficoltà deambulatorie rispetto a quelli affetti da lussazione mediale di pari grado. In alcuni soggetti si osservano improvvisi movimenti di estensione del ginocchio nel tentativo di riportare la rotula nella sede fisiologica e la riluttanza a effettuare salti.

La valutazione clinica del cane affetto da lussazione di rotula può essere effettuata sia con il paziente in stazione quadrupedale che con il paziente posizionato in decubito laterale. L'estensione dell'anca e del ginocchio associati a concomitante intra-rotazione della tibia permette di lussare la rotula medialmente, viceversa, movimenti di flessione dell'anca e del ginocchio e concomitante extra-rotazione della tibia permettono di lussare la rotula lateralmente (Fig. 2). Durante l'esecuzione di tali manovre è possibile applicare una lieve pressione digitale direttamente sulla rotula per ac-

**La possibilità di rottura del legamento crociato craniale deve sempre essere considerata nei pazienti affetti da lussazione di rotula che manifestano una zoppia di grado elevato ad insorgenza acuta.**



**Figura 2** - Manovre cliniche per lussare la rotula. L'estensione dell'anca e del ginocchio associate a concomitante intra-rotazione della tibia permette di lussare la rotula medialmente (A); la flessione dell'anca e del ginocchio associate a extra-rotazione della tibia permette di lussare la rotula lateralmente (B).



compagnare il movimento di lussazione e riduzione<sup>28</sup>.

La lussazione di rotula viene classificata in quattro gradi come proposto da Putnam e Singleton<sup>3,29</sup> sulla base della visita ortopedica:

**Grado I:** lussazione della rotula che avviene esercitando una pressione digitale sulla rotula, mediale o laterale, ad arto esteso, a cui segue la riduzione spontanea dopo il rilascio della pressione; i movimenti di intra od extra rotazione della tibia da soli non sono in grado di determinare la lussazione.

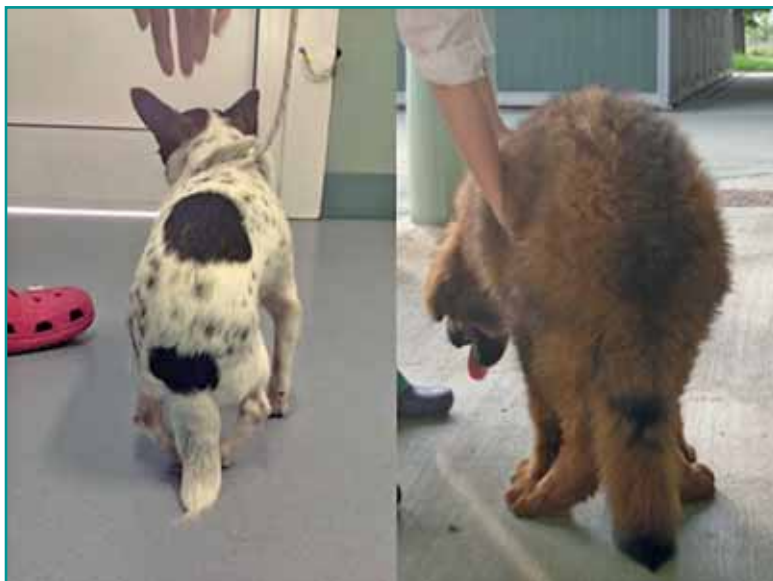**Grado II:** la lussazione della rotula avviene in seguito alla pressione digitale, ma anche spontaneamente, in seguito ai movimenti di intra o extra rotazione della tibia; in questo caso la riduzione spontanea avviene riportando la tibia nella posizione naturale.

**Grado III:** la lussazione mediale o laterale è permanente, ma è ancora possibile ridurla temporaneamente tramite pressione digitale. Al rilascio della pressione la rotula ritorna nella posizione di lussazione.

**Grado IV:** la lussazione della rotula è permanente e non è possibile ridurla manualmente.

È necessario, oltre all'identificazione del grado di lussazione, specificarne sempre la direzione, mediale o laterale.

I cani con gradi I e II di lussazione di rotula sono generalmente pauci-sintomatici e presentano una zoppia intermittente di basso grado, generalmente saltando il passo durante le andature veloci. I gradi III e IV sono invece associati a una zoppia persistente caratterizzata da una postura anormale con ginocchia semi-flesse e genu varum/valgum (Fig. 3).



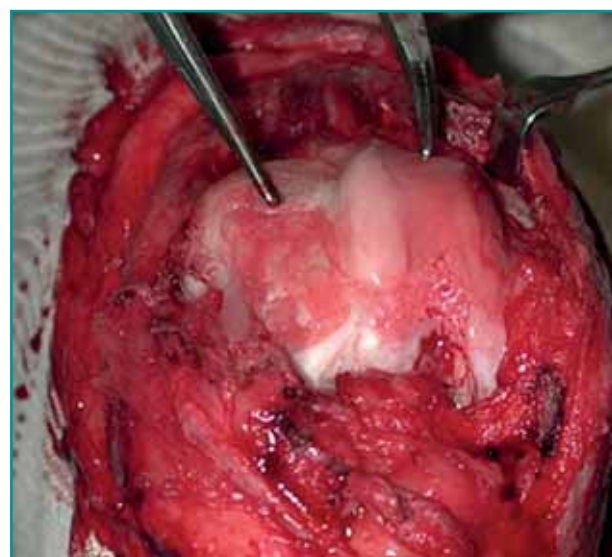**Figura 3** - Pazienti affetti da lussazione bilaterale di rotula di IV grado. A sinistra lussazione mediale di rotula: si può notare la rotazione interna delle tibie con abduzione dei garretti. A destra lussazione laterale di rotula: si può notare la rotazione esterna delle tibie con adduzione dei garretti.

po di ampie lesioni cartilaginee sia a livello della superficie articolare della rotula che del solco trocleare<sup>32</sup>.

Una zoppia marcata e un improvviso aggravamento clinico in un paziente affetto da lussazione mediale di rotula sono spesso il campanello di allarme di una concomitante rottura del legamento crociato craniale. È stato ipotizzato che la rotazione interna della tibia, secondaria alla lussazione mediale della rotula, aumenti lo stress applicato sul legamento crociato craniale favorendone la rottura<sup>18,33</sup>. La rotula svolge anche una funzione di stabilità del ginocchio e pertanto, in caso di lussazione, la stabilità del ginocchio è unicamente sopportata dai le-

**La valutazione accurata dell'allineamento dell'arto pelvico è di fondamentale importanza per selezionare il trattamento più indicato.**

I segni clinici possono essere più marcati nei soggetti di peso maggiore e in quelli che presentano una progressiva erosione della cartilagine articolare. La lussazione della rotula può indurre infatti estese lesioni cartilaginee sia a carico del solco trocleare che della rotula stessa, causando costante infiammazione, dolore e portando allo sviluppo di osteoartrosi<sup>30,31</sup> (Fig. 4). Nello studio condotto da Daems viene riportato come l'associazione di un elevato grado di lussazione di rotula e un maggiore peso corporeo costituisca un fattore di rischio per lo svilup-



**Figura 4** - Quadro di grave osteoartrosi secondaria a lussazione laterale di rotula di IV grado, con appiattimento della troclea e formazione di una pseudo troclea laterale.

gamenti crociati e soprattutto dal craniale. L'incidenza di lussazione di rotula e concomitante rottura del legamento crociato craniale è del 21,1% per il grado I, del 20,0% nel grado II, del 23,3% nel grado III e del 48,6% nel grado IV. Sono riportati come fattori predisponenti alla rottura del legamento crociato craniale un grado IV di lussazione di rotula e l'età avanzata (media 7,8 anni)<sup>33</sup>.

## VALUTAZIONE DELL'ALLINEAMENTO DELL'ARTO PELVICO

In passato i soggetti affetti da lussazione di rotula venivano trattati con le cosiddette tecniche tradizionali, quali solcoplastica trocleare, trasposizione della cresta tibiale, embricatura del retinacolo e desmotomia, senza uno studio approfondito delle deformità scheletriche sottostanti, ma poi l'elevata incidenza di recidive ha portato a comprendere come alla base della lussazione rotulea fosse sempre presente una qualche deformità scheletrica a livello del femore, o della tibia o di entrambi i raggi ossei. Le deformità scheletriche dell'arto pelvico hanno pertanto assunto un ruolo fondamentale nella comprensione dell'eziopatogenesi della lussazione di rotula e la loro identificazione è di fondamentale importanza per scegliere il trattamento chirurgico più appropriato<sup>34</sup>. L'esecuzione di osteomie correttive consente di ripristinare l'allineamento del meccanismo estensorio del ginocchio correggendo le deformità scheletriche sottostanti. Le alterazioni dell'allineamento dell'arto pelvico possono essere di diversa gravità e pertanto nelle alterazioni gravi sarà necessario eseguire tecniche di osteotomia correttiva, nelle alterazioni più lievi si opterà per le tecniche tradizionali. La mancata identificazione di una deformità scheletrica e la conseguente scelta errata della tecnica chirurgica può comportare la recidiva della lussazione di rotula fino al 48% dei casi<sup>34-36</sup>.

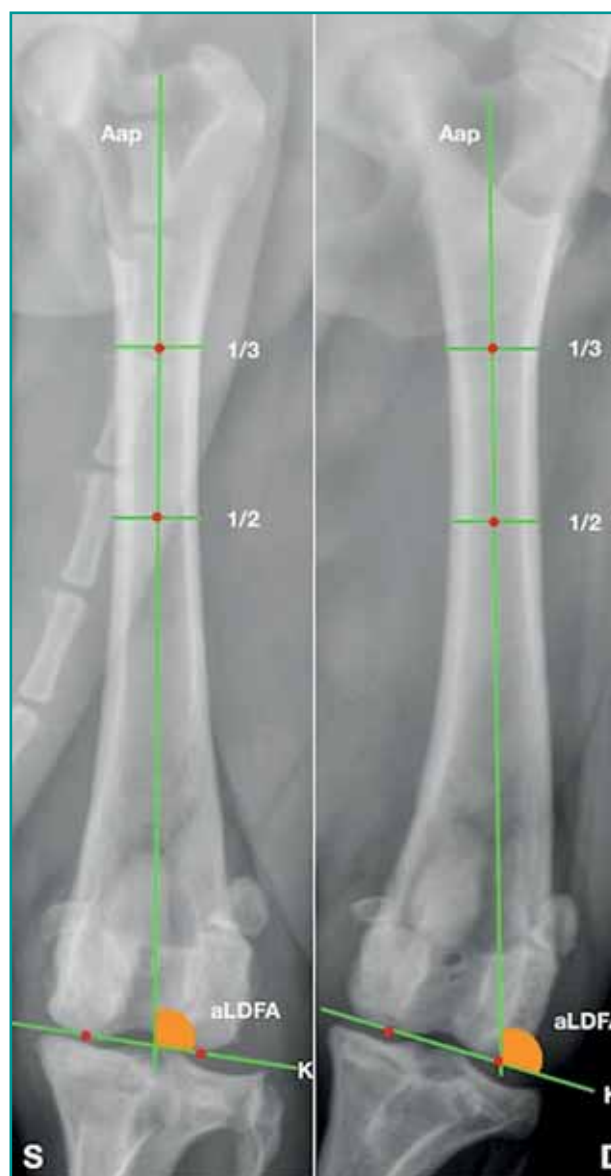L'allineamento di un raggio osseo deve essere valutato su tre piani anatomici: piano frontale, piano sagittale e piano assiale. Le deformità più frequentemente associate alla lussazione di rotula interessano il piano frontale (varismo/valgismo) e il piano assiale (torsione), del femore e/o della tibia mentre le deformità sul piano sagittale (procurvato/recurvato) non rivestono un ruolo determinante nella patogenesi della lussazione di rotula.

### Metodiche per la valutazione delle deformità

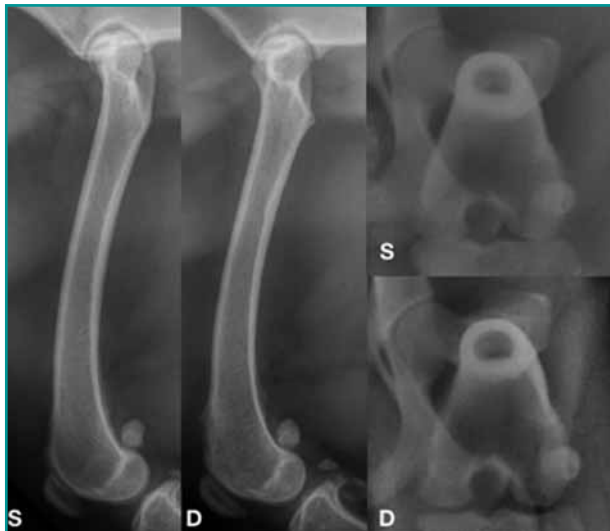Le tecniche di diagnostica per immagini utilizzate per valutare le deformità scheletriche dell'arto pelvico includono sia la radiologia tradizionale che la tomografia computerizzata. La tecnica radiografica trova un ampio impiego nella pratica ambulatoriale data la sua economicità e accessibilità, ma richiede il posizionamento cor-

retto del paziente per ottenere radiogrammi adeguati ad effettuare le misurazioni dell'allineamento in modo corretto. Nei casi più gravi di lussazione di rotula, in cui non è possibile effettuare la completa estensione del ginocchio, il posizionamento corretto del paziente può essere difficile o impossibile pertanto, in questi casi, trova migliore indicazione l'esecuzione della tomografia computerizzata<sup>37,38</sup>. La tomografia computerizzata consente la ricostruzione tridimensionale dei raggi ossei presi in esame e l'esecuzione di misurazioni precise<sup>39-41</sup>. È pos-

**La completa valutazione dell'allineamento di un raggio osseo deve comprendere i tre piani dello spazio: il piano frontale, il piano sagittale e il piano assiale.**



**Figura 5** - Aap = asse anatomico prossimale; K = linea di riferimento articolare distale; aLDFA = angolo anatomico distale laterale di femore. Femore sinistro aLDFA = 100°; femore destro aLDFA = 108°.



**Figura 6** - Bulldog francese di 1 anno e 6 mesi con lussazione mediale di rotula di II grado a destra. Nella proiezione sagittale, con i condili femorali perfettamente sovrapposti, si apprezza la differenza della reciproca posizione di testa del femore e grande trocantere. Nella proiezione assiale il valore di torsione femorale è pari a 20° per il femore sinistro e di 9° per il femore destro. Questo quadro radiografico è suggestivo di ridotta anteversione (torsione esterna) del femore destro.

sibile inoltre, tramite tecniche stereolitografiche, ottenere la ricostruzione tridimensionale del raggio osseo, permettendo al chirurgo di simulare l'esecuzione dell'intervento chirurgico<sup>42</sup>.

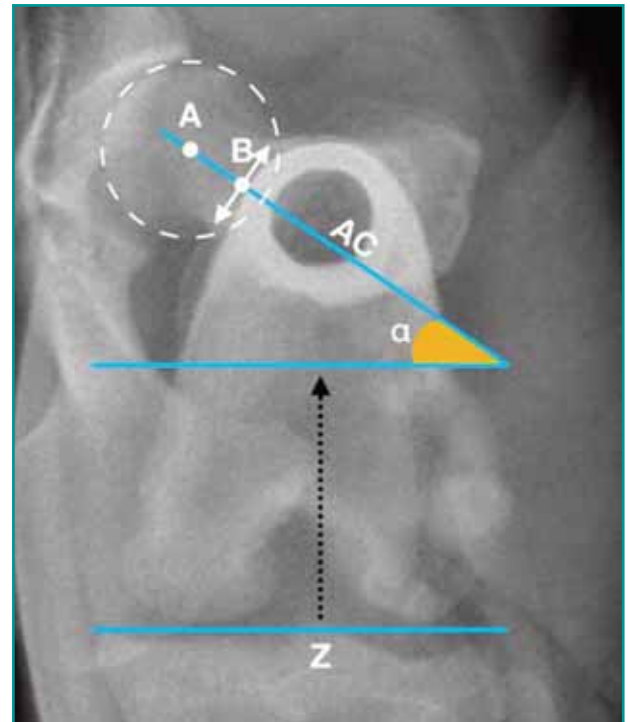
### Valutazione del femore

#### Piano frontale

L'allineamento del femore sul piano frontale è determinato adottando la metodica descritta da Tomlinson<sup>43</sup> su una proiezione cranio-caudale di femore. Vengono tracciati due punti equidistanti dalla corticale mediale e laterale, a livello del terzo prossimale ed a metà della lunghezza del femore. La linea che passa per questi due punti determina l'asse anatomico del femore. Una seconda linea, tracciata tangente ai profili distali dei condili, determina la linea di riferimento articolare distale. L'angolo formato dall'intersezione tra l'asse anatomico e la linea di riferimento articolare distale è indicato come aLDFA, cioè angolo articolare anatomico distale laterale (Fig. 5). Il valore fisiologico medio di aLDFA riportato da Tomlinson in quattro razze di cani di taglia grande è compreso fra i 94° e i 98°<sup>43</sup>. Quando il valore di aLDFA è superiore è presente un varismo patologico distale del femore, viceversa, se il valore è inferiore, è presente un valgismo patologico distale del femore.

#### Piano assiale

L'angolo di orientamento del collo femorale sul piano trasverso rispetto ai condili femorali è definito angolo

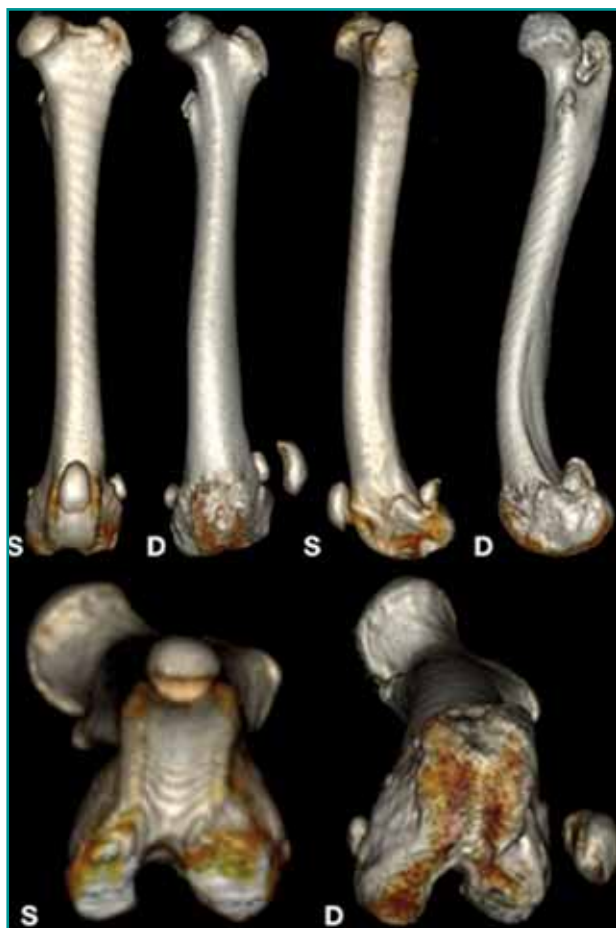

**Figura 7** - A = centro della testa del femore; B = punto equidistante dalle corticali del collo del femore; AC = asse cervicale; Z = asse trans-condilico;  $\alpha$  = angolo di versione femorale.

di anteversione o angolo di versione femorale<sup>7,40,44</sup>. L'anteversione è un'espressione della torsione femorale. La valutazione della torsione femorale viene effettuata sia dalla proiezione assiale che dalla proiezione sagittale. La proiezione sagittale di femore fornisce una valutazione preliminare della presenza o assenza di torsione femorale ma non consente di quantificarne l'entità. In una vera proiezione sagittale di femore, in cui i condili femorali risultano perfettamente sovrapposti, viene valutata la posizione reciproca della testa del femore rispetto al grande trocantere. In condizioni normali il profilo craniale del trocantere si trova al centro della testa del femore. In caso di torsione esterna (scarsa anteversione) il profilo craniale del trocantere sopravanza il centro della testa del femore, mentre in caso di torsione interna (eccessiva anteversione) la testa del femore risulta craniale al grande trocantere (Fig. 6).

La quantificazione del grado di torsione femorale viene effettuata mediante la proiezione assiale del femore. La torsione femorale viene determinata dall'intersezione dell'asse cervicale e dell'asse transcondilare. L'asse cervicale è definito dalla linea che origina dal centro della testa femorale e divide a metà il collo femorale. L'asse transcondilare è la linea tangente alla superficie articolare distale dei condili femorali mediale e laterale (Fig. 7). Il valore che attualmente viene considerato come fisiologico è di 27-32°<sup>44,46</sup>. In presenza di lussazione mediale di rotula, secondaria a deformità torsionale di femore, questo angolo tenderà ad assumere valori più bas-





**Figura 8** - Pastore Abruzzese di 12 mesi, lussazione laterale di rotula di IV grado a destra. Nella proiezione sagittale, con i condili femorali perfettamente sovrapposti, si apprezza la differenza della reciproca posizione della testa del femore e del grande trocantere nel femore sano rispetto al femore patologico. Nella proiezione assiale il valore di torsione femorale è pari a 27° per il femore sinistro e di 51° per il femore destro. Questo quadro radiografico è suggestivo di eccessiva anteversione del femore destro con torsione interna, associato a valgismo (aLDFA=75°). Si noti anche la diversa morfologia del solco trocleare del femore sano rispetto al patologico.

si rispetto a quelli di riferimento e si parlerà di scarsa anteversione del collo femorale o di torsione esterna del femore distale. Viceversa, in caso di lussazione laterale di rotula secondaria a deformità torsionale di femore questo angolo tenderà ad assumere valori più elevati e si parlerà di eccessiva anteversione del collo femorale o torsione interna del femore distale (Fig. 8).

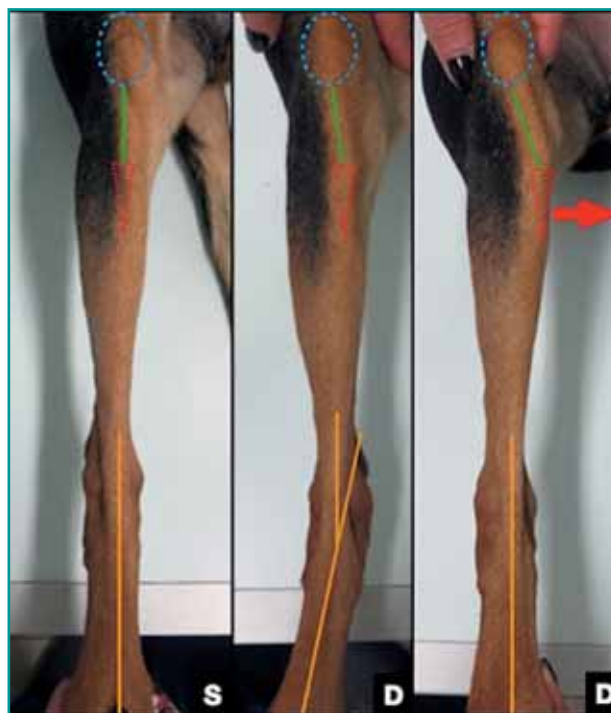### Valutazione della tibia

Il ruolo dell'allineamento della tibia nell'eziopatogenesi della lussazione di rotula è stato a lungo sottovalutato. Recentemente è stato evidenziato come deformità o deviazioni in grado di causare un malallineamento tra la tuberosità tibiale e il solco trocleare possono predisporre alla lussazione<sup>38,39,47</sup>. Mentre le deformità sul piano frontale (varismo/valgismo) e sagittale (procurvato/recurvato) non causano un errato allineamento tra solco tro-

cleare e tuberosità tibiale, le deformità sul piano assiale, torsione e rotazione, sono associate a un errato allineamento mediale o laterale della cresta tibiale rispetto al solco trocleare (Fig. 9).

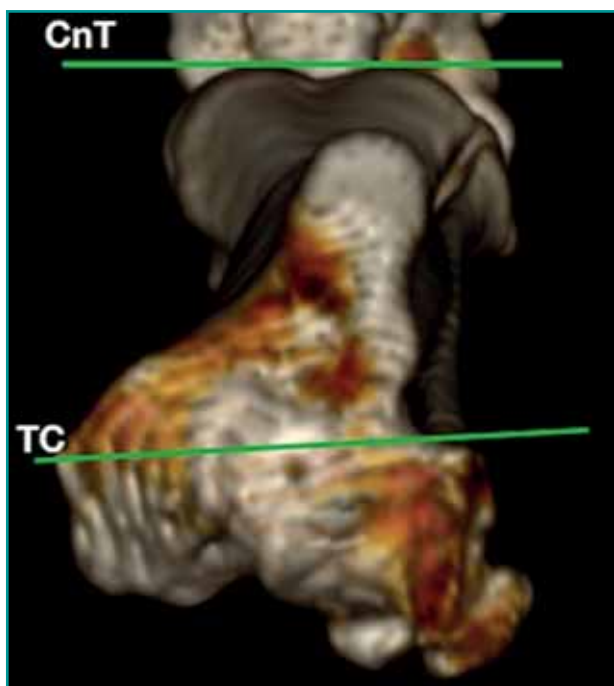
### Torsione tibiale

Per torsione si intende una deviazione assiale all'interno di un segmento osseo. La valutazione della torsione tibiale può essere effettuata utilizzando il metodo morfologico proposto dal dott. Petazzoni nella proiezione caudo-craniale della tibia<sup>48</sup>. Questo metodo consente di stimare la presenza, la direzione ed in maniera approssimativa anche il grado della torsione tibiale. Per ottenere un radiogramma di qualità è fondamentale che la tibia sia posizionata parallela al tavolo radiologico e perpendicolare al fascio radiogeno. La porzione distale della tibia deve essere posizionata perfettamente dritta, con il profilo mediale dell'osso calcaneale che biseca il centro della coclea. Ottenuto un radiogramma di qualità adeguata, si valuta dove si proietta tuberosità tibiale utilizzando delle apposite tabelle<sup>48</sup>. La tuberosità tibiale, infatti, in condizioni normali risulterà al centro del plateau tibiale, mentre in caso di torsione esterna (associata a lussazione mediale della rotula) la tuberosità tibiale risulterà spostata medialmen-



**Figura 9** - Lussazione mediale di rotula di II grado a destra secondaria a lieve torsione esterna di tibia. A sinistra si può notare l'allineamento normale tra rotula, legamento patellare e tuberosità tibiale in assenza di lussazione di rotula o deformità scheletriche. Al centro si osserva l'entità di torsione esterna della tibia riducendo la rotula e portando la tuberosità tibiale al centro del ginocchio. A destra si noti come il posizionamento normale del piede sposti la tuberosità tibiale in posizione mediale rispetto al solco trocleare richiamando la rotula medialmente.

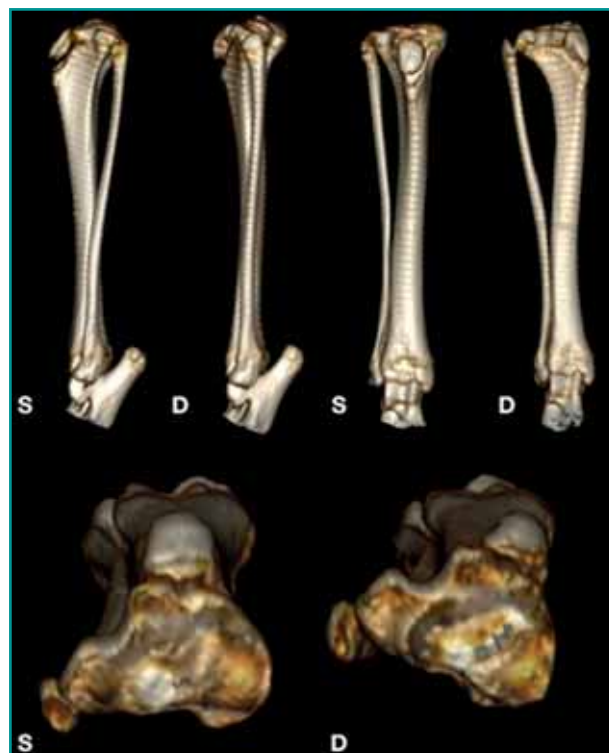




**Figura 10** - CnT = asse tibiale craniale; TC = asse trans-condilare, TT = 1°

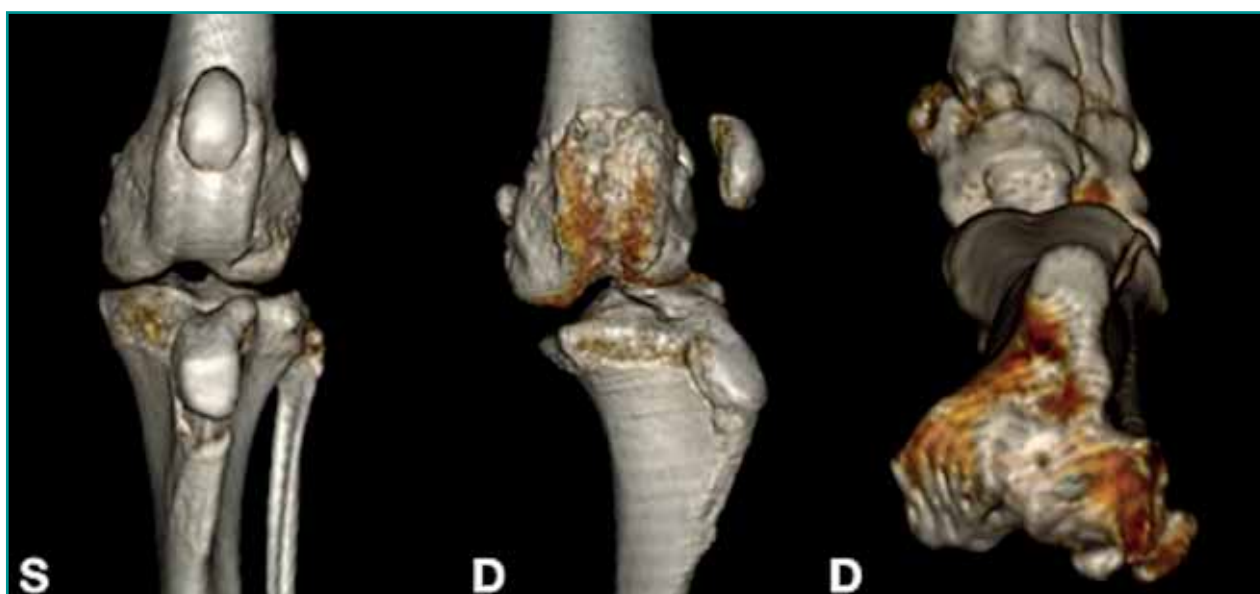te, mentre in caso di torsione interna (lussazione laterale) risulterà spostata lateralmente.

L'utilizzo della tomografia computerizzata permette la valutazione della presenza e la quantificazione della torsione tibiale. Si possono utilizzare sia tecniche di ricostruzione multiplanare (MPR) che di ricostruzione tridimensionale. Gli assi che vengono usati per calcolare l'angolo di torsione tibiale sono l'asse transcondilare (TC) e l'asse tibiale craniale (CnT). L'asse transcondilare (TC) è definito come la linea che collega il margine caudo-laterale del solco esten-

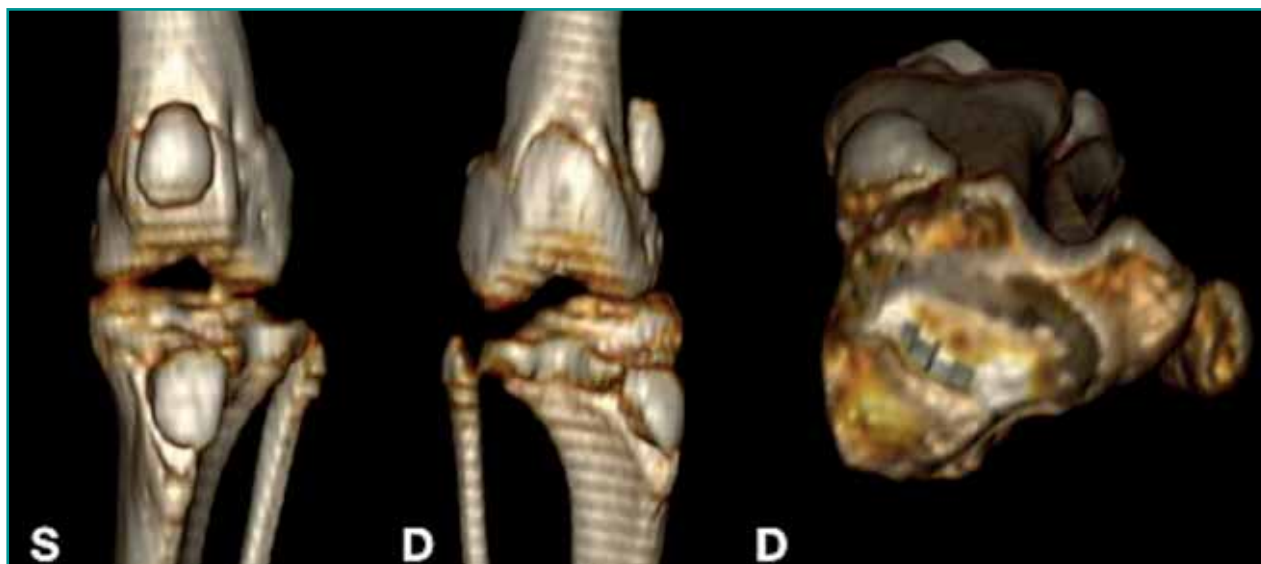


**Figura 11** - Fox Terrier di 8 mesi, lussazione mediale di rotula di IV grado a destra secondaria a grave torsione esterna di tibia. Con la porzione distale della tibia posizionata correttamente, si può apprezzare la differente posizione che la tuberosità tibiale assume in presenza di torsione esterna di tibia (eccessiva medializzazione). Si noti inoltre il rapporto tra tibia e fibula. In presenza di torsione esterna di tibia (TT = 38°) la diafisi tibiale e la fibula risultano sovrapposte nella proiezione sagittale mentre risultano maggiormente distanziate nella proiezione frontale.

sore alla prominente ossea in cui si inserisce il legamento collaterale mediale. L'asse distale tibiale craniale (CnT)



**Figura 12** - Pastore Abruzzese di 12 mesi, lussazione laterale di rotula di IV grado a destra. Si noti la posizione allineata del solco trocleare e della tuberosità tibiale nel ginocchio sano rispetto a quello patologico. In assenza di torsione tibiale (TT = 1°) questa alterazione dei rapporti è secondaria ad una rotazione esterna della tibia rispetto al femore.



**Figura 13** - Fox terrier di 8 mesi, lussazione mediale di rotula di IV grado a destra. Si noti la posizione allineata del solco trocleare e della tuberosità tibiale nel ginocchio sano rispetto a quello patologico. In presenza di torsione tibiale (TT = 38°) questa posizione reciproca è secondaria alla deformità scheletrica presente a livello della tibia.

è definito come la linea parallela alla corticale craniale, immediatamente prossimale all'articolazione talo-crutale. L'angolo sotteso a questi due assi rappresenta l'angolo di torsione tibiale (TT) (Figg. 10, 11). Maggiore o minore è il valore dell'angolo, più grave risulta il grado di torsione. Il valore fisiologico di torsione tibiale riportato in letteratura è di 4°<sup>39</sup>. La torsione di tibia può anche essere valutata visivamente ruotando la tibia fino a che la tuberosità tibiale si trovi in corrispondenza del centro del condilo femorale: il grado di deviazione esterna (lussazione mediale) od interna (lussazione laterale) del piede indica il grado e la direzione della torsione tibiale.

**I valori angolari dell'allineamento dell'arto pelvico fisiologici variano tra le diverse razze di cani.**

#### Rotazione

La rotazione corrisponde a una deviazione assiale che si verifica a livello del piano articolare. La rotazione della tibia rispetto al femore non deve essere confusa con una deformità scheletrica, in quanto non si sviluppa lungo il raggio osseo, ma a livello dell'articolazione del ginocchio in cui si presenta una rotazione interna o esterna della tibia rispetto al femore. La rotazione si indica, per convenzione, in senso prossimo-distale e può essere interna (lussazione mediale) o esterna (lussazione laterale). La rotazione può essere secondaria alla distensione o alla fibrosi dei tessuti molli periarticolari che si instaura secondariamente alla lussazione di rotula (Figg. 12, 13). La rotazione tibiale è sempre associata in diversi gradi alla lussazione della rotula, mentre la torsione tibiale è associata, in di-

versi gradi, alla lussazione della rotula quando la deformità scheletrica interessa anche o solo la tibia.

#### Angoli riportati in letteratura

Nei pazienti in cui la deformità scheletrica è presente su un solo arto, viene preso come riferimento fisiologico l'arto controlaterale, mentre in casi di lussazione bilaterale è necessario utilizzare valori di riferimento riportati in letteratura. Un grande limite che caratterizza la medicina veterinaria è l'eccezionale varietà di razze, quindi sono stati effettuati diversi studi per identificare i valori fisiologici di riferimento di femore e tibia in razze comunemente affette da lussazione di rotula, nel dettaglio: Labrador retriever, Golden retriever, Pastore tedesco, Rottweiler, Bulldog inglese, Barboncino toy, Chihuahua, Yorkshire terrier, Volpino di Pomerania e English Staffordshire Bull Terrier<sup>37,43,47,49-52</sup>.

#### Patella alta, patella baja

La condizione di patella alta è definita come un'eccessiva dislocazione prossimale della rotula rispetto al solco trocleare<sup>28,53</sup>. In questa condizione, quando il ginocchio viene esteso completamente, la capacità di contenimento del solco trocleare viene meno e la rotula tende a lussare prossimalmente rispetto al solco trocleare. In Medicina Umana, la presenza di patella alta è associata alla lussazione di rotula, alla presenza di condromalacia e a dolore nella porzione anteriore del ginocchio<sup>54-58</sup>. Diversi studi effettuati in cani di taglia grande hanno riportato come una eccessiva dislocazione prossimale (patella alta) o distale (patella baja) della rotula siano associate rispettivamente alla lussazione mediale e laterale di rotula<sup>10,53,59,60</sup>. Questa condizione non sembra es-

sere presente nei soggetti di piccola taglia quali Barboncini, Chihuahua o Volpini di Pomerania<sup>61</sup>. Per valutare la posizione della rotula rispetto al solco trocleare si determina il rapporto tra la lunghezza del legamento patellare e la lunghezza della rotula misurati su un radiogramma in proiezione sagittale del ginocchio<sup>53</sup>. Valori superiori a 2,06 indicano la presenza di patella alta, valori inferiori a 1,92 indicano la presenza di patella baja<sup>10</sup>. Nei soggetti di taglia grande affetti da lussazione mediale di rotula è stata riscontrata una maggiore lunghezza del legamento patellare rispetto ai soggetti esenti<sup>10,60</sup>. Questa particolarità anatomica potrebbe spiegare perché la lussazione mediale di rotula tende ad avvenire prossimalmente al solco trocleare quando il ginocchio è in estensione. Nei soggetti affetti da lussazione laterale di rotula la lunghezza del legamento patellare risulta normale mentre sarebbe un'alterata morfologia della tibia prossimale a spiegare la condizione di patella baja<sup>10</sup>. È stato quindi ipotizzato che nei soggetti di taglia grande affetti da lussazione mediale di rotula sia necessario

eseguire la trasposizione della tuberosità tibiale in direzione laterale e distale al fine di garantire il corretto scorrimento della rotula all'interno del solco trocleare<sup>10,59</sup>.

## CONCLUSIONI

La diagnosi precoce di lussazione di rotula e la sua corretta classificazione clinica costituiscono il primo passo per poter trattare con successo i pazienti affetti da questa condizione. Un trattamento precoce mira al ripristino della funzionalità motoria e alla prevenzione di patologie secondarie come la rottura del legamento crociato craniale<sup>29</sup> o lo sviluppo di patologia articolare degenerativa (DJD)<sup>30,31</sup>. A tal scopo si rende necessario conoscere e scegliere la tecnica diagnostica più indicata al fine di identificare e quantificare le possibili deformità scheletriche sottostanti. Conoscere e confrontare i valori angolari misurati con quelli fisiologici riportati in letteratura permette di riconoscere le deformità, di quantificarle e di pianificare correttamente il tipo di trattamento chirurgico indicato<sup>4-9,10,32-33</sup>.

### PUNTI CHIAVE

- La tendenza della rotula a lussare in un cucciolo può determinare poi, durante l'accrescimento, deformità scheletriche anche gravi di femore, di tibia o di entrambi i raggi ossei.
- Durante la visita clinica è necessario classificare correttamente il grado di lussazione, la direzione e valutare la possibile concomitante rottura del legamento crociato craniale o la presenza di osteoartrosi.
- La scelta della tecnica di diagnostica per immagini più adatta per la valutazione dell'allineamento dell'arto pelvico deve tener conto della capacità di estendere in modo adeguato sia l'articolazione del ginocchio che dell'anca.
- La scelta di una procedura chirurgica non adeguata, dovuta ad una valutazione errata dell'allineamento dell'arto pelvico, determina spesso la recidiva della lussazione.
- Conoscere i valori angolari fisiologici dell'allineamento dell'arto pelvico riportati in letteratura permette di valutare le deformità e stabilire il piano chirurgico più adeguato per ciascun paziente.

## Etiopathogenesis, clinical and diagnostic framework of patellar luxation

### Summary

*Patellar luxation is one of the most common orthopedic condition in the dog. Despite being a pathology of great interest, its etiopathogenesis is not completely understood yet. Although it most commonly occurs in small breed dogs like Toy Poodle, Chihuahua and Pomeranian, its incidence is increasing in medium, large and giant breed dogs. More recent genetic studies proved its heritability and suggest carrying out breeding programs in order to limit the spread of the pathology. Many techniques to treat patellar luxation are reported in the scientific literature. In the past, each patient was treated by means of the so-called traditional techniques such trochleoplasty, tibial tuberosity transposition, overlapping suture or desmotomy. The high recurrence rate led to the idea that the cause of the luxation was usually a consequence of a skeletal deformity of the femur, of the tibia or of both. The objective of the clinician must therefore be to correctly evaluate the patient, to understand if patellar luxation is due to a skeletal deformity and to choose the right surgical option in order to reduce the recurrences.*



## BIBLIOGRAFIA

1. Evans HE, De Lahunta A. Chapter 4: The Skeleton. In: Miller's Anatomy of the Dog, 4th Edition, ELSEVIER, 2013, pp. 147-148.
2. Kowaleski MP, Boudrieau RJ, Pozzi A. Chapter 61: Stifle Joint. In: Veterinary Surgery: Small Animal, 2<sup>nd</sup> edition, ELSEVIER, 2018, pp. 1142-1159.
3. Putnam RW: Patellar luxation in the dog. Master of science thesis, presented to the faculty of graduate studies. 1968 University of Guelph Ontario, Canada.
4. L'Epplattenier H, Montavon P. Patellar luxation in dogs and cats: Management and prevention. Compendium on Continuing Education for the Practising Veterinarian 24:292-298, 2002.
5. Hulse DA. Medial patellar luxation in the dog. In: Bojrab MJ, 2nd edition, Disease Mechanisms in Small Animal Surgery. Philadelphia: Lea & Febiger, 1993, pp. 808-817.
6. Alam MR, Lee JI, Kang HS, Kim IS, *et al.* Frequency and distribution of patellar luxation in dogs: 134 cases (2000 to 2005). Veterinary and Comparative Orthopaedics Traumatology 20.01:59-64, 2007.
7. Kaiser S, Cornely D, Goldner W, *et al.* Magnetic resonance measurements of the deviation of the angle of force generated by contraction of the quadriceps muscle in dogs with congenital patellar luxation. Veterinary Surgery 30:552-558, 2001.
8. Bound N, Zakai D, Butterworth SJ, *et al.* The prevalence of canine patellar luxation in three centres: Clinical features and radiographic evidence of limb deviation. Veterinary and Comparative Orthopaedics Traumatology 22.01:32-37, 2009.
9. Kalf S, Butterworth SJ, Miller A, *et al.* Lateral patellar luxation in dogs: A retrospective study of 65 dogs. Veterinary and Comparative Orthopaedics Traumatology 27.02:130-134, 2014.
10. Mostafa AA, Griffon DJ, Thomas MW, *et al.* Proximodistal alignment of the canine patella: radiographic evaluation and association with medial and lateral patellar luxation. Veterinary Surgery 37.3:201-211, 2008.
11. Olmstead ML. Lateral luxation of the patella. In: Bojrab MJ, 2nd edition, Disease Mechanisms in Small Animal Surgery. Philadelphia: Lea & Febiger, 1993, pp. 818-820.
12. Roush JK. Canine patellar luxation. Veterinary Clinics of North America Small Animal Practice 23: 855-868, 1993.
13. O'Neill DG, Meeson RL, Sheridan A, *et al.* The epidemiology of patellar luxation in dogs attending primary-care veterinary practices in England. Canine Genetics and Epidemiology 3.1:4, 2016.
14. LaFond E, Breur GJ, Austin CC. Breed susceptibility for developmental orthopedic diseases in dogs. Journal of the American Animal Hospital Association 38:467-477, 2002.
15. Bosio F, Bufalari A, Peirone B, *et al.* Prevalence, treatment and outcome of patellar luxation in dogs in Italy. A retrospective multicentric study (2009-2014). Veterinary and Comparative Orthopaedics Traumatology 30.5:364-370, 2017.
16. Priester WA. Sex, size, and breed as risk factors in canine patellar dislocation. Journal of the American Veterinary Medical Association 160.5: 740-2, 1972.
17. Remedios AM, Basher AWP, Runyon CL, *et al.* Medial patellar luxation in 16 large dogs a retrospective study. Veterinary Surgery 21.1:5-9, 1992.
18. Hayes AG, Boudrieau RJ, Hungerford LL. Frequency and distribution of medial and lateral patellar luxation in dogs: 124 cases (1982-1992). Journal of the American Veterinary Medical Association 205.5:716-720, 1994.
19. Gibbons SE, Macias C, Tonzing MA, *et al.* Patellar luxation in 70 large breed dogs. Journal of Small Animal Practice 47:3-9, 2006.
20. Hulse DA. Pathophysiology and management of medial patellar luxation in the dog. Veterinary Medicine, Small Animal Clinician 76.01:43-51, 1981.
21. Vidoni B, Sommerfeld-Stur I, Eisenmenger E. Diagnostic and genetic aspects of patellar luxation in small and miniature breed dogs in Austria. Companion Animal Practice 16:149, 2006.
22. Belanger JM, Bellumori TP, Bannasch DL, *et al.* Correlation of neuter status and expression of heritable disorders. Canine Genetics and Epidemiology 4:6, 2017.
23. Lavrijssen IC, Leegwater PA, Wangdee C, *et al.* Genome-wide survey indicates involvement of loci on canine chromosomes 7 and 31 in patellar luxation in flat-coated retrievers. BMC Genet 15.1:64, 2014.
24. Soontornvipart K, Wangdee C, Kalpravidh M, *et al.* Incidence and genetic aspects of patellar luxation in Pomeranian dogs in Thailand. The Veterinary Journal 196.1:122-125, 2013.
25. Wangdee C, Leegwater PAJ, Heuven HCM, *et al.* Prevalence and genetics of patellar luxation in Kooiker dogs. The Veterinary Journal 201.3:333-337, 2014.
26. Maeda K, Inoue M, Tanaka M, *et al.* Evidence of genetic contribution to patellar luxation in Toy Poodle puppies. Journal of Veterinary Medical Science 18-0485, 2019.
27. Nilsson K, Zanders S, Malm S. Heritability of patellar luxation in the Chihuahua and Bichon Frise breeds of dogs and effectiveness of a Swedish screening programme. The Veterinary Journal 234:136-141, 2018.
28. Piermattei DL, Flo GL. The stifle joint. In: Brinker, Piermattei, and Flo's handbook of small animal orthopedics and fracture repair. 3rd edition. Philadelphia: WB Saunders Co, 1997;516-534.
29. Singleton WB. The surgical correction of stifle deformities in the dog. Journal of Small Animal Practice 10:59, 1969.
30. Vasseur PB. Patellar luxation. In: Textbook of small animal surgery. Slatter (ed). 3rd ed. Philadelphia: WB Saunders 2003; 2122-2133.
31. Torrington A. The clinical, radiographic and surgical findings in patients with and without subpatellar cartilage loss associated with grade 1 and 2 medial patellar luxation. 12<sup>th</sup> ESVOT Congress, Munich, 2004.
32. Daems R, Janssens LA, Béosier YM. Grossly apparent cartilage erosion of the patellar articular surface in dogs with congenital medial patellar luxation. Veterinary and Comparative Orthopaedics Traumatology 22.03:222-224, 2009.
33. Campbell CA, Horstman CL, Mason DR, *et al.* Severity of patellar luxation and frequency of concomitant cranial cruciate ligament rupture in dogs: 162 cases (2004-2007). Journal of the American Veterinary Medical Association 236.8: 887-891, 2010.
34. Swiderski JK, Palmer RH. Long-term outcome of distal femoral osteotomy for treatment of combined distal femoral varus and medial patellar luxation: 12 cases (1999-2004). Journal of the American Veterinary Medical Association 231:1070-1075, 2007.
35. Arthurs GI, Langley-Hobbs SJ. Complications associated with corrective surgery for patellar luxation in 109 dogs. Veterinary Surgery 35.06:559-566, 2006.
36. Willauer CC, Vasseur PB. Clinical results of surgical correction of medial luxation of the patella in dogs. Veterinary Surgery 16:31-36, 1987.
37. Phetkaew T, Kalpravidh M, Penchome R, *et al.* A Comparison of angular values of the pelvic limb with normal and medial patellar luxation stifles in Chihuahua dogs using radiography and computed tomography. Veterinary and Comparative Orthopaedics Traumatology 31.02:114-23, 2018.
38. Apelt D, Kowaleski M, Dyce J. Comparison of computed tomographic and standard radiographic determination of tibial torsion in the dog. Veterinary Surgery 34.5:457-462, 2005.
39. Aper R, Kowaleski MP, Apelt D, *et al.* Computed tomographic determination of tibial torsion in the dog. Veterinary Radiology & Ultrasound 46.3:187-191, 2005.
40. Dudley RM, Kowaleski MP, Drost WT, *et al.* Radiographic and computed tomographic determination of femoral varus and torsion in the dog. Veterinary Radiology & Ultrasound 47.6:546-552, 2006.
41. Barnes DM, Anderson AA, Frost C, *et al.* Repeatability and reproducibility of measurements of femoral and tibial alignment using computed tomography multiplanar reconstructions. Veterinary Surgery 44.1:85-93, 2015.
42. Dismukes DI, Fox DB, Tomlinson JL, *et al.* Use of radiographic measures and three-dimensional computed tomographic imaging in surgical correction of an antebrachial deformity in a dog. Journal of the American Veterinary Medical Association 232: 68-73, 2008.
43. Tomlinson J, Fox D, Cook JL, *et al.* Measurement of femoral angles in four dog breeds. Veterinary Surgery 36.6:593-598, 2007.
44. Nunamaker DM, Beauty DN, Newton CD. Femoral neck anteversion

- in the dog: its radiographic measurement. American Journal of Veterinary Radiology 14:45-48, 1973.
45. Montavon PM, Hohn RB, Olmstead ML, *et al.* Inclination and anteversion angles of the femoral head and neck in the dog. Evaluation of a standard method of measurement. Veterinary Surgery 14:277-282, 1985.
  46. Bardet JF, Rudy RL, Hohn RB. Measurement of femoral torsion in dogs using a biplanar method. Veterinary Surgery 12:1-6, 1983.
  47. Fitzpatrick CL, Krotscheck U, Thompson MS, *et al.* Evaluation of tibial torsion in Yorkshire Terriers with and without medial patellar luxation. Veterinary Surgery 41.8:966-972, 2012.
  48. Petazzoni M, Jaeger GH. Atlas of clinical goniometry and radiographic measurements of the canine pelvic limb. Meril, 2008.
  49. Yasukawa S, Edamura K, Tanegashima K, *et al.* Evaluation of bone deformities of the femur, tibia, and patella in Toy Poodles with medial patellar luxation using computed tomography. Veterinary and Comparative Orthopaedics Traumatology 29.01:29-38, 2016.
  50. Newman M, Voss K. Computed tomographic evaluation of femoral and tibial conformation in English Staffordshire Bull Terriers with and without congenital medial patellar luxation. Veterinary and Comparative Orthopaedics Traumatology 30.03:191-199, 2017.
  51. Lusetti F, Bonardi A, Eid C, *et al.* Pelvic limb alignment measured by computed tomography in purebred English Bulldogs with medial patellar luxation. Veterinary and Comparative Orthopaedics Traumatology 30.03:200-208, 2017.
  52. Soparat C, Wangdee C, Chuthater S, *et al.* Radiographic measurement for femoral varus in Pomeranian dogs with and without medial patellar luxation. Veterinary and Comparative Orthopaedics Traumatology 25.03:197-201, 2012.
  53. Johnson AL, Probst CW, DeCamp CE, *et al.* Vertical position of the patella in the stifle joint of clinically normal large-breed dogs. American Journal of Veterinary Research 63:42-46, 2002.
  54. Kannus PA. Long patellar tendon: radiographic sign of patellofemoral pain syndrome-a prospective study. Radiology 185:859-863, 1992.
  55. Walker P, Harris I, Leicester A. Patellar tendon-to-patella ratio in children. Journal of pediatric orthopedics 18:129-131, 1998.
  56. Insall J, Goldberg V, Salvati E. Recurrent dislocation and the high-riding patella. Clinical Orthopaedics and Related Research 88:67-69, 1972.
  57. Lancourt JE, Cristini JA. Patella alta and patella infera. The Journal of bone and joint surgery 57A:1112-1115, 1975.
  58. Simmons E, Cameron JC. Patella alta and recurrent dislocation of the patella. Clinical Orthopaedics and Related Research 274:265-269, 1992.
  59. Johnson AL, Broaddus KD, Hauptman JG, *et al.* Vertical patellar position in large-breed dogs with clinically normal stifles and large-breed dogs with medial patellar luxation. Veterinary Surgery 35:78-81, 2006.
  60. Lojszczyk-Szczepaniak A, Silmanowicz P, Komsta R, *et al.* Determination of reference values and frequency of occurrence of patella alta in German shepherd dogs: a retrospective study. Acta Veterinaria Scandinavica 59.1:36, 2017.
  61. Wangdee C, Theyse LFH, Hazewinkel HAW. Proximo-distal patellar position in three small dog breeds with medial patellar luxation. Veterinary and Comparative Orthopaedics Traumatology 28.04:270-273, 2015.



ALMA MATER STUDIORUM  
UNIVERSITÀ DI BOLOGNA  
DIPARTIMENTO DI SCIENZE MEDICHE VETERinarie



## Endoscopia Flessibile e Rigida dell'Apparato Digerente, Respiratorio, Urinario e Genitale nei Piccoli Animali

16 -17 Ottobre 2020 - Ozzano dell'Emilia (BO)

Presidente del Corso Prof. Marco Pietra

### QUOTE DI ISCRIZIONE

La scheda d'iscrizione è scaricabile sul sito [www.htcongressi.it](http://www.htcongressi.it)

SEMINARIO Euro 100,00 + IVA

SEMINARIO + CORSO PRATICO Euro 700,00 + IVA

Il corso pratico è riservato alle prime 20 iscrizioni in regola con il pagamento della relativa quota



SEGRETERIA ORGANIZZATIVA  
HT Eventi e Formazione srl  
Via D'Azeglio 39 - 40123 Bologna  
Tel. 051 473911 - Fax 051 331272  
E-mail: [fabiola@htcongressi.it](mailto:fabiola@htcongressi.it)  
[www.htcongressi.it](http://www.htcongressi.it)

