

AperTO - Archivio Istituzionale Open Access dell'Università di Torino

Patient selection and treatment options for patellar luxation
Selezione del paziente e opzioni terapeutiche per la lussazione di rotula

This is the author's manuscript

Original Citation:

Availability:

This version is available <http://hdl.handle.net/2318/1816331> since 2021-11-08T10:21:34Z

Terms of use:

Open Access

Anyone can freely access the full text of works made available as "Open Access". Works made available under a Creative Commons license can be used according to the terms and conditions of said license. Use of all other works requires consent of the right holder (author or publisher) if not exempted from copyright protection by the applicable law.

(Article begins on next page)

Selezione del paziente e opzioni terapeutiche per la lussazione di rotula



Il trattamento della lussazione di rotula comprende diverse tecniche chirurgiche. Queste procedure possono essere suddivise in due categorie: tecniche tradizionali, che tendono a mantenere meccanicamente la rotula in posizione, e osteotomie correttive del femore e/o della tibia, che riallineano il piano scheletrico dell'arto pelvico. Non esiste un trattamento unico efficace per tutti i casi, ma ogni paziente va studiato e valutato singolarmente. La lussazione di rotula è da considerarsi un sintomo di una patologia sottostante, che può essere ad esempio l'ipoplasia della troclea femorale, la lassità legamentosa o, una deformità di gravità variabile dello scheletro appendicolare. Queste alterazioni anatomiche possono presentarsi singolarmente o possono essere concomitanti nello stesso paziente; è di fondamentale importanza quindi conoscere tutte le tecniche chirurgiche per poterle utilizzare anche in associazione.

Un altro fattore da prendere in considerazione per decidere l'opzione terapeutica è l'età del paziente, in quanto un trattamento precoce, nei pazienti pediatrici sintomatici, garantisce una corretta crescita scheletrica residua, evitando lo sviluppo di ulteriori deformità e la conseguente degenerazione articolare.

La lussazione di rotula è una patologia che determina un'alterazione della normale biomeccanica del ginocchio in quanto limita la normale estensione dell'articolazione perdendo in buona parte la sua funzione di fulcro di leva. La rotula, lussando, provoca erosione della cartilagine ed infiammazione articolare, con conseguente sviluppo di osteoartrosi^{1,2}. Il trattamento chirurgico è indicato nel caso in cui sia presente zoppia persistente di vario grado. La terapia conservativa può essere presa in considerazione nei pazienti affetti da un grado I di lussazione, caratterizzati da una sintomatologia saltuaria³. È utile raccogliere l'anamnesi dal proprietario in modo tale da conoscere l'effettivo grado di disfunzione loco-

motoria del paziente, oltre ad effettuare una precisa valutazione clinica per proporre poi il trattamento più indicato^{4,5}. Nei pazienti pediatrici il trattamento precoce della lussazione di rotula potrebbe evitare la progressione del grado di lussazione e l'evoluzione del danno articolare^{5,6}. Inoltre, in pazienti in accrescimento, la lussazione rotulea determina la presenza di forze anomale sulle fisi. In base alla legge di Hueter-Volkman, secondo cui l'attività delle fisi è inibita da una eccessiva forza di compressione e favorita in-



Matteo Olimpo,
Med Vet, PhD¹



Davide Mancusi,
Med Vet¹



Bruno Peirone,
Med Vet, PhD¹



Lisa Adele Piras,
Med Vet, PhD¹

¹ Dipartimento di Scienze Veterinarie, Università di Torino, Largo P. Braccini 2-5, 10095 Grugliasco (TO)

*Corresponding Author (matteo.olimpo@gmail.com)

Ricevuto: 31/03/2020 - Accettato: 10/06/2020

La lussazione di rotula è sintomo di una patologia sottostante rappresentata da un malallineamento muscolo-scheletrico.

vece da forze di trazione, la direzione anomala delle forze sulla fisi distale del femore e quella prossimale della tibia in caso di lussazione della rotula predispongono allo sviluppo di deformità scheletriche a causa del carico non uniforme sulle fisi stesse⁷. L'obiettivo del trattamento chirurgico è quello di assicurare il corretto scorrimento della rotula all'interno del solco trocleare, riallineando il meccanismo estensorio del muscolo quadricipite. **Esistono molteplici tecniche riportate in letteratura per trattare la lussazione rotulea ma non esiste una tecnica chirurgica che sia universalmente efficace per tutti i casi; in ciascun paziente, infatti, è necessario individuare le alterazioni che hanno determinato il problema e scegliere di conseguenza l'opzione terapeutica più indicata.**

È ormai condiviso il concetto che la lussazione di rotula sia da considerarsi come il sintomo di una patologia sottostante, il mancato allineamento tra il piano muscolare e quello scheletrico⁸. Tale concetto è avvalorato dall'elevata incidenza di complicanze riscontrata in passato quando la lussazione di rotula veniva trattata esclusivamente con metodiche tradizionali di trocleo-plastica e di capsuloraffia^{9,10}. Al fine di ridurre i casi di recidiva, è fondamentale quindi selezionare la migliore opzione chirurgica sulla base di un corretto esame dell'allineamento dell'arto pelvico, mediante lo studio radiografico oppure con l'ausilio della tomografia computerizzata (TC), nei casi in cui sia impossibile ottenere la completa estensione del ginocchio¹¹⁻¹⁴, come tipicamente accade nei pazienti con lussazione rotulea di 4°. Con l'ausilio della diagnostica per immagini si valuta la presenza, la gravità o assenza di deformità scheletriche: in caso di un normale allineamento dell'arto pelvico la lussazione ha generalmente una causa traumatica e si possono pertanto proporre le tecniche tradizionali. Nell'eventualità opposta, sono indicate le osteotomie correttive di allineamento. Per rilevare la presenza di una deformità scheletrica è necessario comparare i valori angolari dell'arto patologico rispetto al controlaterale sano. Nel caso in cui il paziente sia affetto bilateralmente da deformità angolari, si rende necessario eseguire il confronto con i valori di riferimento presenti in letteratura

ra¹⁵⁻¹⁹. **In modo aneddotico si valuta come affetto da deformità scheletrica, che richiede l'esecuzione di una osteotomia correttiva, un paziente che presenta un valore angolare che differisce di 8-12 gradi rispetto al valore fisiologico di riferimento²⁰⁻²².**

Per tecniche tradizionali, indicate in caso di lussazione di 1° e 2°, e talvolta anche di 3°, si intendono la sutura del retinacolo, la sutura antirotazionale, l'approfondimento del solco trocleare e la trasposizione della cresta tibiale²³⁻²⁹. La trasposizione della tuberosità tibiale rappresenta la tecnica meno invasiva di allineamento scheletrico. Queste tecniche possono essere usate singolarmente o in associazione, a seconda del grado di lussazione e delle alterazioni riscontrate intra-operatoriamente.

Comprendere prima perché la rotula lussi per offrire il trattamento chirurgico più indicato.

TECNICHE DI RICOSTRUZIONE DEI TESSUTI MOLLI

Il retinacolo del ginocchio comprende le strutture anatomiche che mantengono la rotula in sede, ed è costituito dalla fascia, dalla capsula e dai legamenti alari. Nei pazienti con lussazione di rotula si tende ad avere una lassità del retinacolo sul versante opposto rispetto alla direzione della lussazione e una fibrosi/contrattura della capsula sul versante della lussazione. L'obiettivo delle tecniche di ricostruzione dei tessuti molli è quello di rilasciare la tensione sul versante contratto, incidendo fascia, capsula e legamento alare, e di creare una tensio-

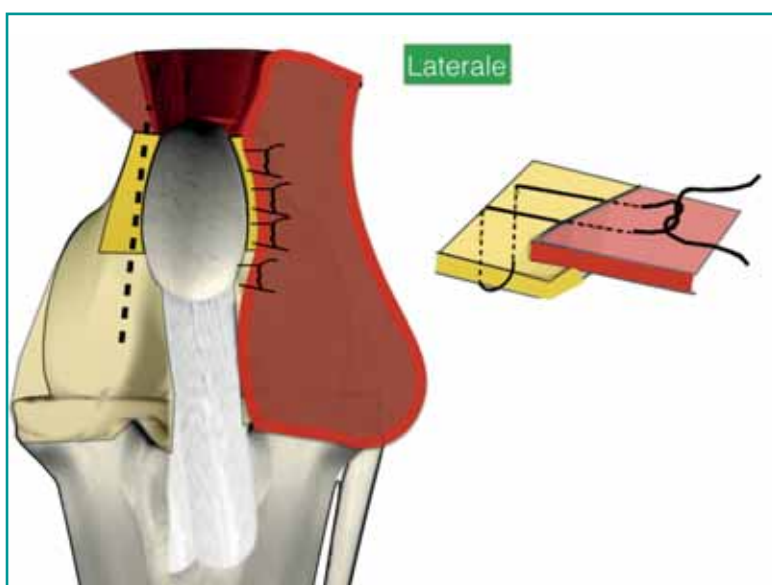


Figura 1 - Rappresentazione grafica della visione craniale del ginocchio, con rilascio mediale della capsula e del retinacolo, e sutura embricante del versante laterale. A destra pattern di sutura Mayo modificata a materassajo.

ne sul versante opposto, per mantenere la rotula in posizione.

Sul lato della lussazione, si esegue la sutura della sola membrana sinoviale per evitare la fuoriuscita del liquido sinoviale, mentre il retinacolo viene lasciato aperto per evitare la tensione sulla rotula e la formazione di tessuto cicatriziale, che potrebbero predisporre alla recidiva della lussazione. Sul lato opposto rispetto a quello della lussazione si procede all'esecuzione di una sutura embriante definita "a cappotto". Si esegue l'incisione della fascia e della capsula articolare a 3-5 mm di lato alla rotula, con direzione parallela all'asse maggiore della rotula, dal margine prossimale della tibia fino a circa 1-2 cm prossimalmente alla rotula. Per embriare la capsula articolare è indicata una sutura in materiale riassorbibile, mono o plurifilamento di calibro adeguato, praticando dei punti a "U"

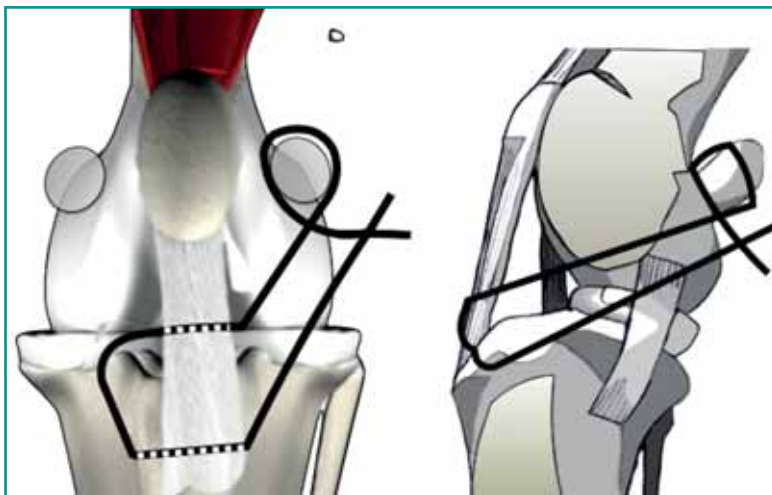

Figura 3 - Rappresentazione grafica della sutura antirotazionale fabello-tibiale.

8-12° è il valore soglia di varismo per le osteotomie distali di femore.

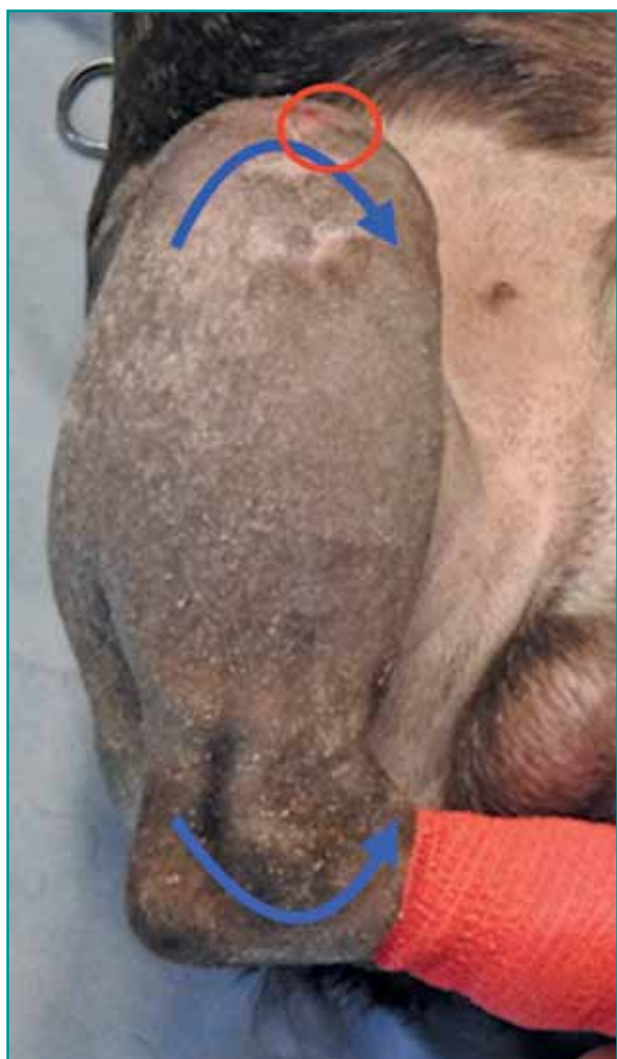

Figura 2 - Valutazione clinica della rotazione interna di tibia, la rotula è contrassegnata dal cerchio rosso.

orizzontali. Nei cani di piccola taglia è sufficiente comprendere nella sutura 4-6 mm di capsula articolare, ottenendo un'embriatura di 8-12 mm. Nei casi in cui i tessuti molli siano ridondanti è sufficiente rimuovere le porzioni in eccesso o includerle nelle suture embrianti. Sulla fascia che ricopre il muscolo bicipite femorale si esegue una sutura embriante a materasso (Figura 1), con un filo riassorbibile.

È consigliabile testare la stabilità della rotula con movimenti di flesso-estensione del ginocchio e intra-extra rotazione della tibia dopo ogni punto di sutura, in quanto un'embriatura scarsa potrebbe determinare la recidiva, viceversa se troppo serrata potrebbe determinare la lussazione della rotula sul versante opposto.

Le tecniche di ricostruzione dei tessuti molli devono essere generalmente associate ad altre tecniche sui tessuti duri che verranno descritte in seguito¹⁰. Solamente in caso di lussazione traumatica senza alterazioni scheletriche sottostanti e predisponenti, la ricostruzione dei tessuti molli può rappresentare l'unico trattamento.

SUTURE ANTIROTAZIONALI

La rotazione interna della tibia è uno dei fattori predisponenti alla lussazione mediale di rotula (Figura 2). La

La ricostruzione/rilascio del retinacolo deve essere sempre associata ad altre tecniche.

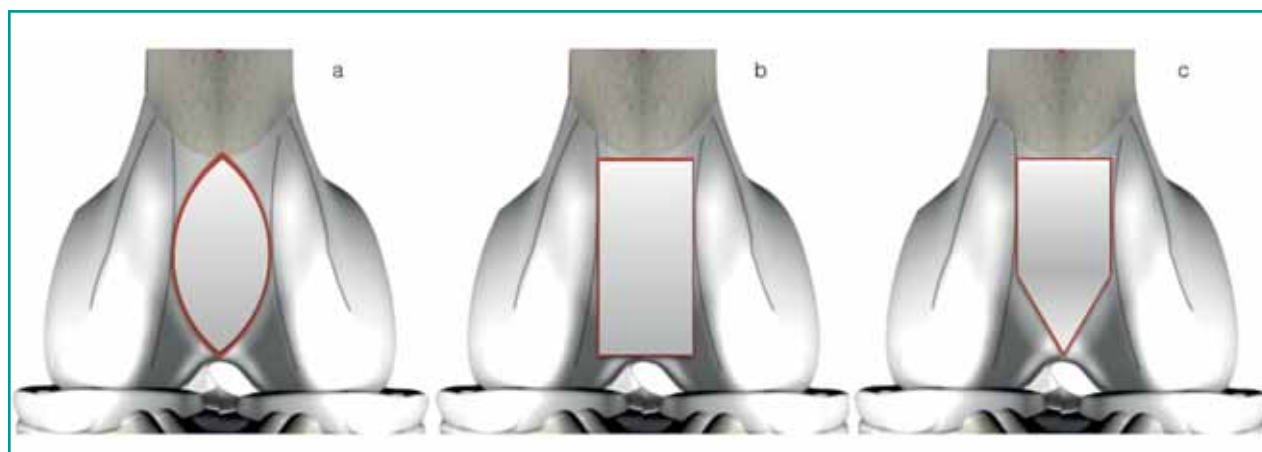


Figura 4 - a) trocleoplastica a cuneo; b) trocleoplastica in blocco; c) trocleoplastica a cuneo a forma di aquilone (Kite-Shield).

correzione precoce della rotazione interna in età pediatrica consente di limitare o annullare lo sviluppo di deformità scheletriche concomitanti alla lussazione di rotula. Nei soggetti in cui l'accrescimento scheletrico è completo, l'utilizzo della sola sutura antirotazionale per il trattamento della lussazione di rotula non è invece da prendere in considerazione ma, come per le tecniche descritte in precedenza, è da considerarsi una tecnica ausiliaria³⁰.

La tecnica che si esegue è una sutura fabello-tibiale modificata da Flo³¹, sulla base della procedura descritta da DeAngelis e Lau³², che evita l'intrarotazione della tibia attraverso la formazione di tessuto fibroso. Si utilizza una sutura monofilamento, non riassorbibile, assicurata in senso prossimo-distale alla fabella laterale e a un tunnel eseguito nella tibia prossimale (Figura 3).

APPROFONDIMENTO DEL SOLCO TROCLEARE

L'obiettivo delle tecniche di trocleoplastica è quello di rendere più profondo il solco trocleare in modo tale che circa il 50% dello spessore della rotula venga accolto nel solco, rendendo congruente l'articolazione femoro-rotulea³³⁻³⁵. Questa indicazione è stata supportata recentemente da Petazzoni³⁶ che ha riportato come il rapporto medio tra il massimo spessore della rotula e il punto più profondo del solco trocleare sia pari a 0,46 in cani di diverse razze non affetti da lussazione di rotula.

Le tecniche di approfondimento del solco trocleare possono essere eseguite mediante l'utilizzo di una sega oscillante, di una sega manuale da modellismo a denti fini o il margine tagliente di una lama da bisturi n. 20 e un martelletto, nei pazienti immaturi. Nell'esecuzione di qualsiasi tipo di trocleoplastica bisogna accertarsi che l'ampiezza della sezione di cartilagine sia sufficiente, nel punto centrale, ad accogliere la rotula preservando i bordi trocleari. Quando si esegue l'approfondimento del sol-

co è necessario manipolare i tessuti con cura, lavare abbondantemente con soluzione fisiologica, in modo tale da mantenere il tagliente freddo e limitare la necrosi dei condrociti, oltre che mantenere umida la cartilagine circostante.

Solcoplastica abrasiva

Si esegue con una pinza ossivora e con raspe tonde per approfondire il solco trocleare. Si tratta di una tecnica non consigliabile in quanto espone in maniera eccessiva l'osso subcondrale, provocando infiammazione articolare e sfregamento contro la cartilagine della rotula. In seguito, si forma una fibrocartilagine che ricopre l'osso esposto, ma che non ha un coefficiente di frizione molto maggiore della cartilagine ialina.

Trocleoplastica a cuneo

Questa tecnica si basa sulla teoria geometrica della creazione di due triangoli simili. La chirurgia si esegue con il ginocchio flesso e la rotula lussata. Prima di procedere si esegue una prima incisione sullo spessore cartilagineo con la lama da bisturi, in modo da controllare che l'area sia abbastanza ampia da accogliere la rotula. Si pratica quindi una doppia osteotomia a forma ellittica sulla cartilagine e sull'osso subcondrale, dove i due margini prossimali e distali sono rappresentati dal limite prossimale della cartilagine articolare e distalmente dall'incisura intercondilare (Figura 4a). Le osteotomie vanno eseguite parallelamente e medialmente rispetto alla porzione più prominente dei labbri trocleari, con un'inclinazione reciproca verso il centro del solco trocleare. È necessario eseguire l'osteotomia in modo che i due piani obliqui, che formano il cuneo libero, si intersechino distalmente all'incisura intercondilare e prossimalmente al margine dorsale della cartilagine dell'articolazione trocleare. Una volta creato il cuneo osteocondrale lo si rimuove e per rendere più profonda la troclea si praticano due

osteotomie parallele alle precedenti, rimuovendo due strisce sottili di tessuto osteocondrale. Se necessario, si può rimuovere l'apice caudale del cuneo osteocondrale libero con pinze ossivore per consentire al cuneo di inserirsi correttamente nel solco femorale creato. Il cuneo può anche essere ruotato di 180° quando viene riportato nel solco femorale, se ciò contribuisce a incrementare l'altezza del labbro dove si ha la lussazione e la stabilità del cuneo. Il cuneo osteocondrale rimane in posizione grazie alla forza di compressione esercitata dalla rotula e dall'attrito tra le superfici spongiose dei due bordi resecati. In presenza di lussazione mediale, è consigliabile la rimozione di una quantità di tessuto più ampia sul versante laterale del solco, preservando il più possibile lo spessore del labbro mediale. Il maggior limite della trocleoplastica a cuneo è rappresentato dalla forma della superficie del cuneo osteocondrale, che si presenta assottigliata a livello dei poli prossimale e distale. Questo può limitare l'adeguato approfondimento soprattutto prossimale del solco trocleare, dove la profondità raggiunta è minore³³⁻³⁵. Alcuni Autori consigliano di aumentare la larghezza della trocleoplastica prossimale tramite rimozione di cartilagine articolare e di osso subcondrale in modo da creare un inizio allo scorrimento della rotula nel solco trocleare³⁴⁻³⁵. Le aree in cui verrà rimossa la cartilagine ialina guariranno con la formazione di fibrocartilagine, ma predisporranno allo sviluppo di artropatia degenerativa.

Trocleoplastica in blocco

Questa tecnica ha lo stesso obiettivo della trocleoplastica a cuneo, da cui differisce perché il blocco osteocondrale che viene rimosso è di forma trapezoidale e permette quindi il mantenimento di una larghezza e di una profondità costante dell'incisione anche a livello prossimale³⁷⁻³⁸. È stato dimostrato come questa tecnica sia superiore alla trocleoplastica a cuneo in quanto la rotula viene maggiormente contenuta nel solco anche quando il ginocchio è in completa estensione, ovvero quando la rotula si trova nella sua posizione più prossimale, dove più frequentemente avviene la lussazione mediale³⁷.

La trocleoplastica deve provvedere a contenere circa il 50% dello spessore della rotula.

Le osteotomie parallele ai labbri vanno eseguite con un'inclinazione reciproca di 5°-10° verso il centro della troclea. Questa inclinazione consentirà un inserimento a pressione del blocco rimosso. Le osteotomie si estendono da 1-2 mm prossimalmente alla fossa intercondilare, fino al margine prossimale della cartilagine articolare.

Successivamente si pratica un'osteotomia parallela alla superficie trocleare, in modo da liberare la base del blocco osteocondrale. Tale osteotomia viene eseguita con osteotomi sottili, a spessore uniforme come gli Hardt-Delima, della larghezza adeguata alla dimensione del solco trocleare, evitando invece osteotomi a cuneo che potrebbero provocare la frattura del blocco. L'osteotomia viene eseguita iniziando distalmente, alcuni millimetri dorsalmente alla fossa intercondiloidea, avanzando gradualmente l'osteotomo in direzione prossimale con colpi di martello. Una volta sollevato il blocco osteocartilagineo si ripete una seconda osteotomia, parallela alla precedente, in modo da rimuovere circa 2 mm di osso subcondrale e creare un nuovo alloggiamento più profondo per il blocco che viene poi incastrato a pressione (Figura 4b).

Trocleoplastica a cuneo a forma di aquilone (*Kite shield*)

Questa trocleoplastica è composta da una porzione prossimale trasversa e una distale a mezzo cuneo (Figura 4c)³⁹.

La trocleoplastica a cuneo a forma di aquilone (*Kite-shield*) garantisce la maggior profondità del solco anche prossimalmente.

L'ampiezza dell'osteotomia anche in questo caso si basa sulla valutazione della larghezza della rotula, oppure tramite le immagini TC. Si praticano due linee di osteotomia da 2-3 mm prossimalmente ai labbri del solco trocleare, parallele ad essi, indirizzandosi poi verso il solco intercondiloideo. La terza osteotomia viene eseguita 2-3 mm prossimalmente alla posizione della rotula con il ginocchio in estensione con direzione perpendicolare all'asse lungo del femore congiungendo le due osteotomie precedenti. Una volta rimosso il frammento si procede alla fresatura della spongiosa sia nel solco che sul frammento. **La trocleoplastica a cuneo a forma di aquilone (*Kite shield*) assicura un incremento della profondità del solco variabile da 1,3 a 2,6 mm, con un aumento medio dell'87% della profondità.**

PROTESI DELLA TROCLEA FEMORALE

L'instabilità della rotula esita, se non trattata chirurgicamente, in gradi severi di osteoartrosi, con il conseguente sviluppo di dolore cronico. In caso di lussazione di rotula con grave erosione cartilaginea o presenza di osteofiti che hanno invaso la troclea, la trocleoplastica non è da considerarsi una buona opzione terapeutica in quanto non eviterebbe l'attrito con la rotula nei movi-

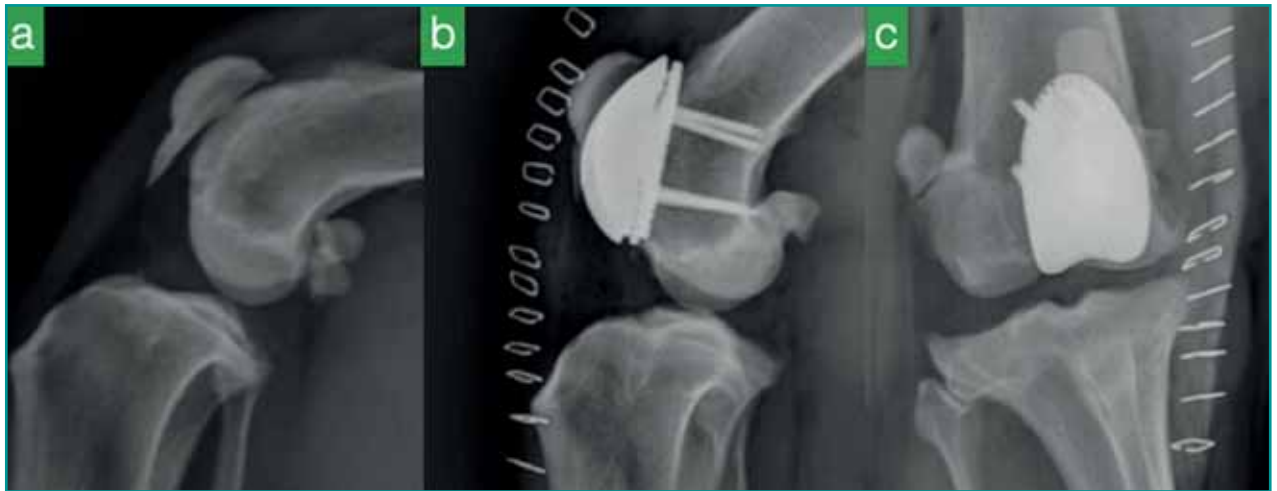


Figura 5 - Protesi di troclea femorale in un Bouledogue Francese affetto da grave artrosi secondaria a lussazione di rotula. a) radiogramma pre-operatorio; b-c) radiogrammi post-operatori.

menti articolari. In questi casi è indicata l'applicazione della protesi di troclea. Tale protesi è un impianto composto da due componenti, una piastra di appoggio in titanio ricoperta di fosfato bicalcico che si fissa con viti al femore dopo aver effettuato l'osteotomia della troclea, su cui viene successivamente vincolato mediante perni ad innesto conico una troclea protesica in titanio rivestita in superficie con grafite pura, a bassissimo coefficiente di frizione. Esistono dieci misure differenti che consentono di trattare i pazienti di tutte le taglie (Figura 5). La protesi di troclea femorale consente anche di riallineare il piano muscolare a quello scheletrico spostando la base medialmente o lateralmente per accogliere la rotula, oppure spostandola in senso prossimo distale per correggere un'eventuale patella *alta o baja*⁴⁰.

Si può compensare anche la presenza di lievi gradi di varismo e di valgismo, ruotando la protesi sul piano frontale, e di torsione eseguendo l'osteotomia con inclinazione sul piano frontale, mediale per la lussazione mediale, o laterale per la lussazione laterale. Sulla base dello studio retrospettivo effettuato dal Dokic e coll. si può affermare che la protesi trocleare sia una valida opzione terapeutica in caso di lussazione di rotula e presenza di grave osteoartrosi, assicurando ottimi risultati funzionali e una bassa incidenza di recidive⁴⁰.

TRASPOSIZIONE DELLA TUBEROSITÀ TIBIALE (TTT)

La trasposizione della tuberosità della tibia per il riallineamento del meccanismo estensorio del muscolo quadricipite femorale è stata descritta da Singleton nel 1957⁴¹.

Questa procedura si basa sull'esecuzione dell'osteotomia della tuberosità della tibia, con traslazione della stes-

sa in direzione opposta al lato della lussazione di rotula e nella sua fissazione alla tibia. Generalmente questa tecnica è riservata per torsioni di tibia fino a 20°, mentre per torsioni superiori è indicata l'osteotomia correttiva trasversale della tibia. In letteratura sono state descritte molte varianti della tecnica originale, sebbene non siano state supportate da solide basi scientifiche o studi biomeccanici⁴². È necessario che la dimensione del moncone da trasporre sia di dimensioni sufficienti per essere fissato mediante impianti di dimensione adeguata^{24,30,43-45}. Risulta utile un *planning* sulla radiografia medio-laterale della tibia per misurare dove eseguire l'osteotomia senza rischiare di effettuare una osteotomia troppo craniale, a rischio poi di frattura.

La protesi di troclea femorale consente sia di compensare moderati difetti dell'allineamento che di ricostituire la congruenza dell'articolazione femoro-rotulea.

Segal e coll. hanno proposto di eseguire una linea di osteotomia completa, anche sulla parte distale della cresta, per correggere un eventuale difetto di *patella alta*, trasladando distalmente il moncone⁴⁵. Altri Autori raccomandano di mantenere alcuni millimetri di connessione distale del moncone, in modo da ridurre l'instabilità dell'osteotomia e contribuire, oltre ai mezzi di sintesi, a contrastare le forze di trazione esercitate dal legamento⁴²⁻⁴⁴. Questo accorgimento permette di ridurre l'incidenza di cedimento degli impianti. L'entità dello spostamento della tuberosità tibiale è in funzione delle dimensioni del cane e dell'entità della torsione della tibia e può essere verificata intra-operatoriamente ottenendo l'allineamento della tuberosità tibiale con l'articolazione tibio-tarsica. Sono state descritte numerose tecniche di fissazione del-

la tuberosità mediante cerchiaggi, utilizzo di filo/i di Kirschner, cerchiaggio di tensione a “otto” con uno o due fili di Kirschner, vite a compressione. Recentemente è stato riportato un singolo caso affetto da patella baja che è stato trattato mediante trasposizione prossimale della tuberosità tibiale fissata con placca da TTA⁴⁶.

La tecnica di fissazione più utilizzata è rappresentata dall’inserimento di almeno due fili di Kirschner, in quanto è stato dimostrato che i soggetti in cui venga utilizzato un solo filo abbiano un rischio 11.1 volte superiore di avere cedimento dell’impianto⁴⁷. I fili devono inserirsi nella corticale caudale della tibia, senza sporgere eccessivamente per evitare l’irritazione dei tessuti molli e predisporre alla migrazione degli impianti^{44,49}. Secondo la maggior parte degli Autori i chiodi vanno poi piegati aderenti all’osso, sia per evitarne la migrazione, che per ridurre l’irritazione dei tessuti molli e della cute, oltre che per l’ancoraggio del cerchiaggio di tensione quando applicato^{45,50}; altri Autori invece raccomandano di tagliare

i chiodi radenti all’osso per evitare di fratturare il moncone durante il piegamento^{43,48}.

I fili di Kirschner si inseriscono, in genere, parallelamente tra loro, tuttavia nei pazienti di piccola taglia questo tipo di configurazione può essere difficoltosa per le ridotte dimensioni del tubercolo tibiale e potrebbe predisporre alla frattura della tuberosità^{45,50}. Pertanto, in questi pazienti è raccomandabile eseguire l’inserimento dei chiodi in posizione verticale tra loro^{43,48,49} (Figura 6). **Recentemente è stato dimostrato con prove biomeccaniche che non esiste una differenza di tenuta tra la configurazione orizzontale o verticale dei fili di Kirschner⁵¹.**

Le osteotomie correttive si eseguono sull’apice della deformità.

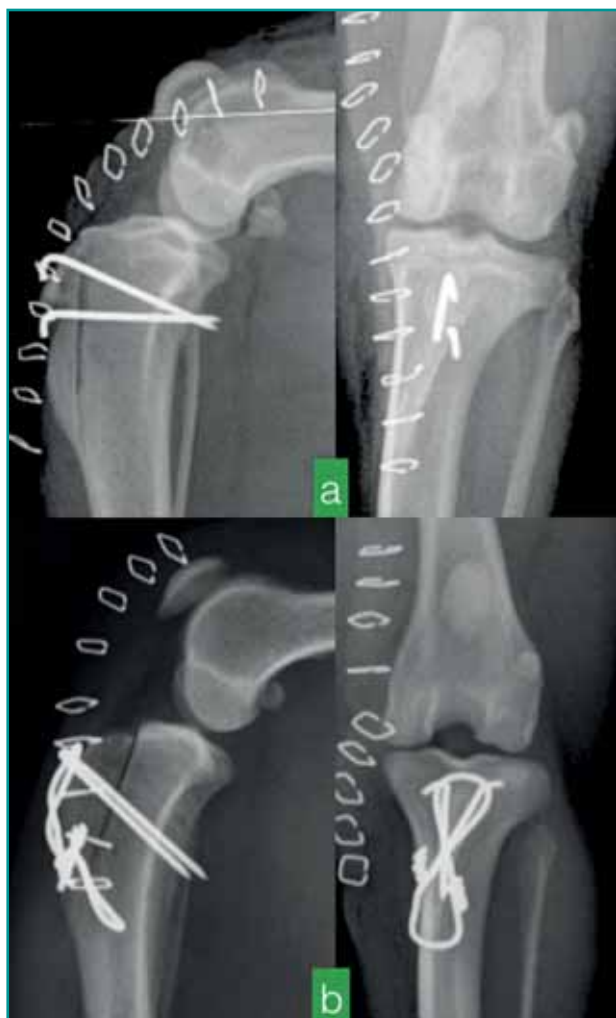

Figura 6 - a) TTT fissata con fili di Kirschner disposti verticalmente, b) TTT fissata con fili di Kirschner disposti orizzontalmente e con cerchiaggio di tensione.

È stato inoltre dimostrato che l’utilizzo di chiodi e cerchiaggio di tensione è 1.8 volte più resistente rispetto all’utilizzo dei soli chiodi⁵¹. L’aggiunta quindi del cerchiaggio di tensione è indicata soprattutto nei cani di taglia grande ed in quelli sovrappeso. Applicando il cerchiaggio di tensione occorre sempre farlo scorrere sotto il legamento patellare, ancorato ai fili di Kirschner, e non sopra di esso per evitarne la possibile rottura.

Recentemente sono stati identificati come fattori di rischio per lo sviluppo di complicanze nell’esecuzione della trasposizione della tuberosità tibiale:

- la fissazione della cresta mediante vite a compressione;
- il peso del paziente, infatti quelli di taglia medio-grande sono maggiormente soggetti al fallimento degli impianti, specialmente se sotto-dimensionati;
- concomitanza della rottura del legamento crociato craniale;
- osteotomia troppo craniale, con indebolimento della tuberosità.

Tuttavia, la TTT, se correttamente eseguita e in associazione ad altre tecniche chirurgiche, diminuisce il tasso di recidiva della lussazione di rotula^{3,10,49} e la necessità di successive revisioni chirurgiche^{10,51}.

OSTEOTOMIE CORRETTIVE

Lo studio e la correzione delle deformità angolari si basa sul metodo CORA (Center of Rotation of Angulation) proposto da Paley in Medicina Umana, mutuato dai concetti fondamentali delle osteotomie correttive sviluppati da Ilizarov⁵². Questo metodo si basa sull’identificazione e quantificazione della deformità definita dall’intersezione dell’asse anatomico o meccanico con le linee di riferimento articolari prossimale e distale di un deter-

minato raggio osseo.

Il CORA rappresenta una linea immaginaria formata da una successione di punti: la rotazione dei monconi attorno a uno di questi punti permette la correzione della deformità angolare. Per determinare la posizione del CORA è necessario identificare le linee di riferimento articolare e l'asse anatomico o meccanico del raggio osseo in esame. Per il femore si utilizza generalmente l'asse anatomico e per la tibia l'asse meccanico. Nel femore la posizione del CORA è data dall'intersezione dell'asse anatomico prossimale con quello distale, che forma due angoli acuti e due ottusi. La bisettrice degli angoli ottusi viene chiamata linea bisettrice trasversa (tBL). Poiché una linea viene definita come l'insieme di un numero infinito di punti, la linea bisettrice trasversa è costituita da un'infinità di CORA. Ciascun CORA è caratterizzato dalla magnitudine, cioè un valore angolare che esprime l'entità della deformazione e quindi la differenza tra un raggio osseo patologico ed uno sano (Figura 7). Tale valore angolare dovrà essere trasformato in un valore espresso in millimetri, attraverso una formula trigonometrica, indicando quindi l'entità della correzione da eseguire (Figura 8). Poiché un raggio osseo è una struttu-

ra tridimensionale, bisogna necessariamente valutare, oltre alla magnitudine, il piano e la direzione della deformità.

La prognosi per il trattamento del IV grado di lussazione di rotula è riservata.

L'osteotomia eseguita in corrispondenza dell'apice della deformità (CORA) assicura l'allineamento ottimale delle superfici articolari^{52,53}.

Le osteotomie correttive sia del femore che della tibia vengono sempre eseguite previa fissazione all'osso di una guida (*jig*) che mantiene stabili i monconi ossei durante l'osteotomia, la correzione della deformità e la successiva fissazione con placca. Le metodiche di osteotomia correttiva che si eseguono più frequentemente sono:

- osteotomia trasversa: consente di correggere la torsione, mediante esecuzione di una rotazione interna o esterna del moncone distale rispetto a quello prossimale;
- osteotomia a cuneo aperto: è una singola linea di osteotomia che, una volta aperta, consente di correggere gradualmente la deformità sul piano frontale o su quello sagittale, determinando anche un allungamento del raggio osseo. Questa osteotomia consente di correggere anche un'eventuale *patella baja* spesso associata alla lussazione laterale. Poiché si viene a creare un difetto osseo, la fissazione con placca deve essere robusta

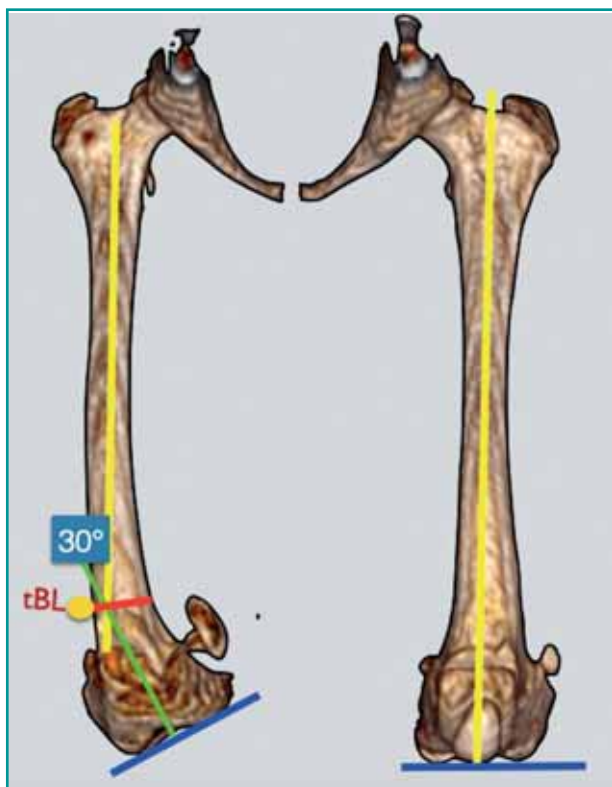


Figura 7 - Piano pre-operatorio per la correzione del varismo femorale. A destra il segmento osseo patologico e a sinistra il sano. La linea gialla rappresenta l'asse anatomico, la linea blu rappresenta la linea di riferimento articolare, in verde l'asse anatomico distale. L'intersezione tra l'asse anatomico prossimale e quello distale identifica il CORA; la bisettrice dell'angolo ottuso è la tBL, che indica la sede dell'osteotomia. In questo caso il valore angolare del CORA è 30°.

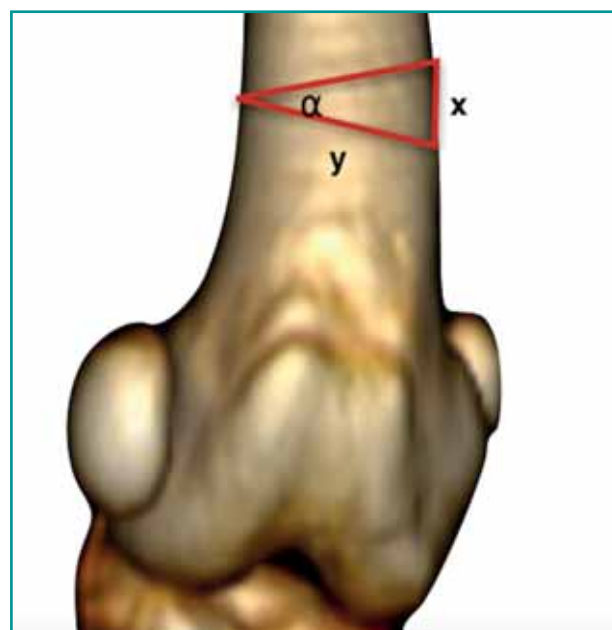


Figura 8 - Rappresentazione grafica, su ricostruzione tridimensionale da TC di femore distale, della formula per trovare l'altezza del cuneo (x). α : valore angolare del CORA; y: diametro dell'osso. Formula: $\tan(\alpha) = x/y$.

e sul lato del difetto. Il difetto osseo deve essere colmato con tessuto osseo spongioso o matrice ossea demineralizzata.

- osteotomia a cuneo chiuso: è l'osteotomia che si utilizza più frequentemente nei casi di lussazione mediale di rotula, in quanto, accorciando il segmento osseo, consente di correggere un'eventuale concomitante posizione prossimale della rotula. Questa osteotomia a differenza di quella precedentemente descritta è più complessa da eseguire, in quanto le due linee di taglio devono essere complanari e precise, poiché un errore anche di pochi gradi può esitare in una ipo- o iper-correzione della deformità.

Spesso l'apice della deformità è localizzato a livello juxta-articolare, vicino alla troclea femorale od al plateau tibiale, e pertanto, il livello in cui viene eseguita l'osteotomia deve tenere anche in conto la possibilità di mantenere un moncone di dimensioni adeguate per poter poi eseguire la fissazione con placca. Questo problema può essere gestito, applicando la regola numero 2 di Paley: quando l'apice della deformità si basa sul CORA, ma l'osteotomia è eseguita a un livello diverso, gli assi anatomici dei due segmenti si riallineano mediante angolazione e traslazione di uno dei segmenti. L'impiego di impianti a stabilità angolare garantisce un'adeguata fissazione mediante l'inserimento di anche solo due viti bloccate. Inoltre, alcuni impianti bloccati disegnati a questo scopo presentano una maggiore concentrazione di fori all'estremità dell'impianto⁵⁴ (Figura 9), in modo tale da garantire una stabilità adeguata dell'osteotomia anche in presenza di un moncone di dimensioni ridotte.

Le osteotomie correttive dell'arto pelvico sono procedure elettive e rappresentano la migliore opzione chirurgica nel caso in cui la lussazione di rotula sia secondaria a un difetto significativo dell'allineamento del femore e/o della tibia⁵⁵. A questo scopo si considera significativa una variazione di 8-12 gradi dai valori normali. Le osteotomie correttive rappresentano una tecnica efficace nel trattamento della lussazione di rotula, tuttavia, se eseguite in modo non adeguato, possono determinare complicanze anche catastrofiche⁵⁵⁻⁵⁷. Al fine di ridurre l'incidenza di complicanze è necessario un accurato studio della deformità ed eventualmente avvalersi delle ricostruzioni stereolitografiche prodotte sulla base dell'esame di TC, che consentono al chirurgo sia di valutare il piano operatorio che di pre-modellare gli impianti da utilizzare sul paziente e ridurre quindi il tempo chirurgico⁵⁸.

Tuttavia, è necessario sottolineare come i risultati funzionali riportati in Letteratura siano variabili. Fino al ter-

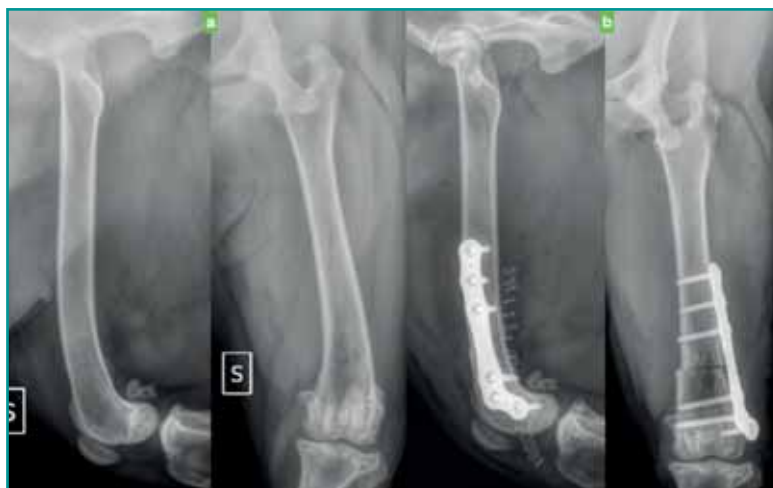

Figura 9 - Radiogrammi pre e post-operatori di osteotomia distale di femore per correzione di eccesso di varismo in un Labrador Retriever. Notare la distribuzione dei fori nel supporto Fixin dedicato alle osteotomie distali di femore.

zo grado di lussazione il risultato funzionale è buono/ottimo, mentre per quanto riguarda il quarto grado, che deve essere sempre trattato mediante l'esecuzione di osteotomie correttive, la prognosi è riservata⁵⁷. **Tuttavia, recentemente, in uno studio retrospettivo che includeva pazienti affetti da lussazione mediale di rotula è stato evidenziato che non esiste una chiara associazione fra un eccessivo varismo del femore distale e l'incidenza di complicanze in cani trattati con tecniche tradizionali.** Questo articolo ha quindi sottolineato come sia ancora necessario sviluppare dei criteri adatti per selezionare i pazienti candidati alle tecniche di osteotomia correttiva⁵⁷. Le osteotomie correttive garantiscono, ove correttamente eseguite, la risoluzione della lussazione di rotula. Il recupero funzionale scarso può essere secondario all'esito del mancato riallineamento del muscolo quadricipite femorale, allo sviluppo di osteoartrosi ed all'anchilosi articolare secondaria alla cronicità della patologia.

Strumenti di fissazione temporanea (*jig*)

L'esecuzione dell'osteotomia comporta la gestione intra-operatoria di due monconi ossei instabili, rendendo necessaria l'applicazione di uno strumento di fissazione temporanea (*jig*), che faciliti la correzione della deformità e la successiva fissazione con placca.

Il primo *jig* è stato proposto nel 1993 da Slocum per l'esecuzione dell'osteotomia livellante del plateau tibiale (TPLO)⁵⁹. Da allora è stato ampiamente utilizzato durante l'esecuzione anche di altre di osteotomie correttive. Tuttavia, l'utilizzo del *jig* di Slocum presenta alcuni limiti, in quanto non garantendo una stabilità adeguata dei monconi, richiede spesso l'impiego di ulteriori mezzi di stabilizzazione che possono interferire con la successiva applicazione della placca. Inoltre, la correzione della deformità sul piano assiale viene spesso effettua-

ta piegando il chiodo distale del *jig*, determinando talvolta la traslazione del moncone. Recentemente è stato ideato e commercializzato il *Limb Deformity Jig* (LD Jig)⁶⁰, un fissatore ibrido, assicurato a ciascun moncone osseo mediante l'inserimento di due elementi di fissazione. Presenta tre movimenti micrometrici che consentono di correggere la posizione del moncone distale rispetto a quello prossimale sui tre piani anatomici, una volta fissato con precisione a livello del CORA.

CONCLUSIONE

In conclusione, non esiste una unica tecnica chirurgica che garantisca il successo del trattamento in tutti i pazienti affetti da lussazione di rotula, ma la scelta della tecnica deve essere adattata al singolo paziente.

Il chirurgo deve conoscere tutte le tecniche chirurgiche, poiché frequentemente è necessario combinarle tra loro.

PUNTI CHIAVE

- Il trattamento della lussazione di rotula deve essere studiato sul singolo paziente.
- L'associazione di più tecniche chirurgiche garantisce i migliori risultati.
- La protesi di troclea consente di trattare sia gravi lesioni cartilaginee che la lussazione di rotula.
- Le osteotomie correttive consentono di riallineare il piano muscolare con quello osseo.

Patient selection and treatment options for patellar luxation

Summary

The surgical treatment for medial patellar luxation rely on a variety of surgical techniques, that can be divided in two categories. The first category is represented by the so called "traditional techniques", that are applied in patient affected mainly by a mild degree of patella laxation without skeletal deformities. The second is represented by the "corrective osteotomies" that are recommended in patient affected by skeletal deformities. Nevertheless, even those patients traditional techniques might be require in combination with corrective osteotomies. In other words, each patient must be studied and individually evaluated in order to define the best surgical treatment, what frequently is a combination of different techniques. Patellar luxation is just a clinical sign of an underlying pathology, example given: hypoplasia of femoral trochlea, soft tissues laxity/contraction or skeletal deformities of the pelvic limb. These anatomical abnormalities can be solely or concomitant in the same patient, so it is fundamental to identify them all to formulate the surgical plan for a successful treatment. Another key factor to take into consideration is when to plan the surgery since an early treatment, in young/pediatric dogs, avoids the development of severe skeletal deformities and muscular contractures, providing a better functional outcome.

BIBLIOGRAFIA

1. Wander KW, Powers BE, Schwarz PD. Cartilage changes in dogs with surgically treated medial patellar luxations. *Veterinary Comparative Orthopedic Traumatology* 12: 183-18, 1999.
2. L'Eplattenier H, Montavon P. Patellar luxation in dogs and cats: Management and prevention. *compendium continuing education for veterinarians* 24: 292-298, 2002.
3. Gibbons SE, Macias C, Tonzing MA, *et al.* Patellar luxation in 70 large breed dogs. *Journal of Small Animal Practice* 47: 3-9, 2006.
4. Bosio V, Bufalari A, Peirone B, *et al.* Prevalence, treatment and outcome of patellar luxation in dogs in Italy. *Veterinary and Comparative Orthopaedics and Traumatology* 30: 364-370, 2017.
5. Vezzoni A. Decision making in patellar luxation. In: *Proceedings of the First Latin American Congress of Veterinary Traumatology, Orthopaedics and Veterinary Imaging*, 2014 September 11-14; Santiago, Chile.
6. Baines E. Clinically significant developmental radiological changes in the skeletally immature dog: 2. Joints. *In Practice* 28: 247-254, 2006.
7. Harasen G. Patellar luxation: Pathogenesis and surgical correction. *Canadian Veterinary Journal* 47: 1037-1039, 2006.
88. Petazzoni M. Concepts in tibial deformity correction. *Proceedings of European Society of Veterinary Orthopedics and Traumatology*. 223-227, 2014 Venice, Italy.
9. Arthurs GI, Langley-Hobbs SJ. Patellar luxation as a complication of surgical intervention for the management of cranial cruciate ligament rupture in dogs. A retrospective study of 32 cases. *Veterinary and Comparative Orthopaedics and Traumatology* 20: 204-210, 2007.
10. Arthurs GI, Langley-Hobbs SJ. Complications associated with corrective surgery for patellar luxation in 109 dogs. *Veterinary Surgery* 35: 559-566, 2005.
11. Barnes DM, Anderson AA, Frost C, *et al.* Repeatability and reproducibility of measurement of femoral and tibial alignment using computed tomography multiplanar reconstruction. *Veterinary Surgery* 44: 85-93, 2015.
12. Towle HA, Griffon DJ, Thomas MW, *et al.* Pre- and postoperative radiographic and computed tomographic evaluation of dogs with medial patellar luxation. *Veterinary Surgery* 34: 265-272, 2005.
13. Fitzpatrick CL, Krotscheck U, Thompson MS, *et al.* Evaluation of tibial torsion in Yorkshire Terriers with and without medial patellar luxation. *Veterinary Surgery*; 41: 966-972, 2012.
14. Yasukawa S, Edamura K, Tanegashima K, *et al.* Evaluation of bone deformities of the femur, tibia, and patella in Toy Poodles with medial patellar luxation using computed tomography. *Veterinary and Comparative Orthopaedics and Traumatology* 29, 29-38, 2016.
15. Tomlinson J, Fox D, Cook JL, *et al.* Measurement of femoral angles in four dog breeds. *Veterinary Surgery* 36: 593-598, 2007.
16. Dudley RM, Kowaleski MP, Drost WT, *et al.* Radiographic and computed tomographic determination of femoral varus and torsion in the

- dog. *Veterinary Radiology & Ultrasound* 47: 546-552, 2006.
17. Dismukes DI, Tomlinson JL, Fox DB, *et al.* Radiographic measurement of the proximal and distal mechanical joint angles in the canine tibia. *Veterinary Surgery*; 36: 699-704, 2007.
 18. Dismukes DI, Tomlinson JL, Fox DB, *et al.* Radiographic Measurement of Canine Tibial Angles in the Sagittal Plane. *Veterinary Surgery* 37: 300-305, 2008.
 19. Aper R, Kowaleski MP, Apelt D, *et al.* Computed tomographic determination of tibial torsion in the dog. *Veterinary Radiology & Ultrasound* 46: 187-192, 2008.
 20. Swiderski JK, Palmer RH. Long-term outcome of distal femoral osteotomy for treatment of combined distal femoral varus and medial patellar luxation: 12 cases (1999-2004). *Journal of the American Veterinary Medical Association* 231: 1070-1075, 2007.
 21. Palmer RH. Controversies in the management of patellar luxation. *Proceedings of the BVOA Spring Scientific Meeting*; 30-34, 2008 Birmingham, England.
 22. Palmer RH. Patellar luxation: simple to the complex. *Proceedings of the 34th World Small Animal Veterinary Association Congress*; 21-24, 2009; Sao Paulo, Brazil.
 23. Campbell JR, Pond MJ. Capsular overlap for luxated patella. *Modern Veterinary Practice* 53: 44, 1972.
 24. Harasen, G. Patellar luxation: pathogenesis and surgical correction. *Canadian Veterinary Journal* 47: 1037-1039, 2006.
 25. Read R. Rational treatment options for medial patellar luxation. *Waltham Focus* 9:25-31, 1999.
 26. Singleton WB. Surgical correction of stifle deformities in the dog. *Journal of the American Veterinary Medical Association* 10:59-69, 1969.
 27. Yap FW, Calvo I, Smith KD, *et al.* Perioperative risk factors for surgical site infection in tibial tuberosity advancement: 224 stifles. *Veterinary and Comparative Orthopaedics and Traumatology* 3: 199-206, 2015.
 28. Boone EG, Hohn RB, Weisbrode SE. Trochlear recession wedge technique for patellar luxation: An experimental study. *Journal of the American Animal Hospital Association* 19: 735-742, 1982.
 29. Johnson AL, Probst CW, Decamp CE, *et al.* Comparison of trochlear block recession and trochlear wedge recession for canine patellar luxation using a cadaver model. *Veterinary Surgery* 30: 140-150, 2001.
 30. Kowaleski MP, Boudrieau RJ, Pozzi A. Stifle joint. In: Tobias KM, Johnston SA, eds. *Veterinary Surgery Small Animal*. St. Louis, Missouri: Elsevier Saunders, 2012:973-989.
 31. Flo GL. Modification of the lateral retinacular imbrication technique for stabilizing cruciate ligament injuries. *Journal of the American Veterinary Medical Association* 11:570-576, 1975.
 32. DeAngelis M, Lau RE. A lateral retinacular imbrication technique for the surgical correction of anterior cruciate ligament rupture in the dog. *Journal of the American Veterinary Medical Association* 157: 79-84, 1970.
 33. Slocum B, Slocum DB, Devine T, *et al.* Wedge recession for treatment of recurrent luxation of the patella. *Clinical Orthopaedics and Related Research*. 164: 48-53, 1982.
 34. Slocum B, Devine T. Trochlear recession for correction of luxating patella in the dog. *Journal of the American Veterinary Medical Association* 186:365-369, 1985.
 35. Slocum B, Slocum TD. Trochlear wedge recession for medial patellar luxation. An update. *Veterinary Clinics of North America: Small Animal Practice* 23:869-875, 1993.
 36. Petazzoni M, De Giacinto E, Troiano D, *et al.* Computed tomographic trochlear depth measurement in normal dogs. *Veterinary and Comparative Orthopaedics and Traumatology*, 31: 431-437, 2018.
 37. Johnson AL, Probst CW, Decamp CE, *et al.* Comparison of trochlear block recession and trochlear wedge recession for canine patellar luxation using a cadaver model. *Veterinary Surgery* 30: 140-150, 2001.
 38. Talcott KW, Goring TL, Haan JJ. Rectangular recession trochleoplasty for treatment of patellar luxation in dogs and cats. *Veterinary and Comparative Orthopaedics and Traumatology* 13:39-43, 2000.
 39. Katayama M, Ogaya H, Shunsuke S, *et al.* Kite Shield Shaped Wedge Recession for Treatment of Medial Patellar Luxation in Seven Small-Breed Dogs. *Veterinary Surgery* 45: 66-70, 2016.
 40. Dokic Z, Lorinson D, Weigel JP, *et al.* Patellar groove replacement in patellar luxation with severe femoro-patellar osteoarthritis. *Veterinary and Comparative Orthopaedics and Traumatology* 28: 124-130, 2015.
 41. Singleton WB. The diagnosis and surgical treatment of some abnormal stifle conditions in the dog. *Veterinary Records* 69: 1387-1394, 1957.
 42. Stanke NJ, Stephenson N, Hayashi K. Retrospective risk factor assessment for complication following tibial tuberosity transposition in 137 canine stifles with medial patellar luxation. *The Canadian Veterinary Journal* 55: 349-356, 2014.
 43. DeAngelis M. Patellar luxation in dogs. *Veterinary Clinics of North America* 1: 403-415, 1971.
 44. DeAngelis M, Hohn RB. Evaluation of surgical correction of canine patellar luxation in 142 cases. *Journal of the American Veterinary Medical Association* 156:587-594, 1970.
 45. Segal U, Or M, Shani J. Latero-distal transposition of the tibial crest in cases of medial patellar luxation with patella alta. *Veterinary and Comparative Orthopaedics and Traumatology* 25:281-285, 2012.
 46. Edwards GA, Jackson AH. Use of a TTA plate for correction of severe patella baja in a Chihuahua. *Journal of the American Animal Hospital Association* 48:113-117, 2012.
 47. Cashmore RG, Havlicek M, Perkins NR, *et al.* Major complications and risk factors associated with surgical correction of congenital medial patellar luxation in 124 dogs. *Veterinary and Comparative Orthopaedics and Traumatology* 27: 263-270, 2014.
 48. Piermattei DL, Flo GL, DeCamp CE. Patellar luxation. In: *Handbook of small animal orthopedics and fracture repair*. Piermattei DL, Flo GL, DeCamp CE (4theds). St Louis: Saunders Elsevier 2006; 562-582.
 49. Roush JK. Canine patellar luxation. *Veterinary Clinics of North America: Small Animal Practice* 23: 855-868, 1993.
 50. Linney WR, Hammer DL, Shott S. Surgical treatment of medial patellar luxation without femoral trochlear groove deepening procedures in dogs: 91 cases (1998-2009). *Journal of the American Veterinary Medical Association* 238: 1168-1172, 2011.
 51. Zide AN, Jones SC, Litsky AS, *et al.* A Cadaveric Evaluation of Pin and Tension Band Configuration Strength for Tibial Tuberosity Osteotomy Fixation. *Veterinary and Comparative Orthopaedics and Traumatology*, 33, 009-014, 2020.
 52. Paley D. Osteotomy concepts and frontal plane realignment. In: *Principles of Deformity Correction*, 1st ed, 2nd printing. Herzenberg JE (ed). Berlin: Springer-Verlag 2003.
 53. Fox DB, Tomlinson JL, Cook JL, *et al.* Principles of uniapical and biapical radial deformity correction using dome osteotomies and the center of rotation of angulation methodology in dogs. *Veterinary Surgery* 35: 67-77, 2006.
 54. Petazzoni M, Urizzi A, Verdonck B. Fixin internal fixator: Concept and technique. *Veterinary and Comparative Orthopaedics and Traumatology* 4: 250-253, 2010.
 55. Brower BE, Kowaleski MP, Peruski AM, *et al.* Distal femoral lateral closing wedge osteotomy as a component of comprehensive treatment of medial patellar luxation and distal femoral varus in dogs. *Veterinary and Comparative Orthopaedics and Traumatology*, 30: 20-27, 2017.
 56. Dunlap AE, Kim SE, Lewis DD, *et al.* Outcomes and complications following surgical correction of grade IV medial patellar luxation in dogs: 24 cases (2008-2014). *Journal of the American Veterinary Medical Association*, 249: 208-213, 2016.
 57. Perry KL, Adams RJ, Andrews SJ, *et al.* Impact of femoral varus on complications and outcome associated with corrective surgery for medial patellar luxation. *Veterinary and Comparative Orthopaedics and Traumatology*, 30: 288-298, 2017.
 58. Harrysson OLA, Cormier DR, Marcellin-Little DJ, *et al.* Rapid prototyping for treatment of canine limb deformities. *Rapid Prototyping Journal*. 9: 37-42, 2003.
 59. Slocum B, Devine T. Tibial plateau leveling osteotomy for repair of cranial cruciate ligament rupture in the canine. *Veterinary Clinics of North America: Small Animal Practice* 23.4: 777-795, 1993.
 60. Panichi E, Cappellari F, Olimpo M, *et al.* Distal femoral osteotomy using a novel deformity reduction device. *Veterinary and Comparative Orthopaedics and Traumatology*, 29: 426-432, 2016.