

3. Greenberg M. S. Handbook of Neurosurgery- Eighth Edition / M.S. Greenberg. – N.Y.: Thieme Medical Publishers, 2016. - 1663 p.
4. Molenaar R.J. The combination of IDH1 mutations and MGMT methylation status predicts survival in glioblastoma better than either IDH1 or MGMT alone/ Molenaar R.J.// Neuro Oncol. - 2014 Sep. - №16(9). - P. 1263–1273.
5. Omuro A. Glioblastoma and other malignant gliomas: a clinical review / A. Omuro, L.M. DeAngelis // JAMA. – 2013. - №310(17). - P.1842-1850.
6. Zhang G.B. Differential molecular genetic analysis in glioblastoma multiforme of long- and short-term survivors: a clinical study in Chinese patients / Zhang G.B., Cui X.L., Sui D.L., Ren X.H // J Neurooncol. -2013. - №113(2). - P. 251-258.
7. Field K.M. Comparison between poor and long-term survivors with glioblastoma: Review of an Australian dataset / Field K.M., Rosenthal M.A., Yilmaz M., Tacey M., Drummond K. // Asia Pac J Clin Oncol. – 2013. - P. 1-9.
8. Das P. A clinicopathological and molecular analysis of glioblastoma multiforme with long-term survival / Puri T., Jha P., Pathak P. J. Clin // Neurosci.-2011. - №18(1). – P. 66-70.
9. Stupp R. Effects of radiotherapy with concomitant and adjuvant temozolomide versus radiotherapy alone on survival in glioblastoma in a randomised phase III study: 5-year analysis of the EORTC-NCIC trial / Stupp R., Hegi M.E., Mason W.P., van den Bent MJ // Lancet Oncol. -2009.-№10(5). – P. 459-466.
10. Deb P. Glioblastoma multiforme with long term survival / Deb P., Sharma M.C., Mahapatra A.K., Agarwal D. //Neurol India. -2005. - №53(3). – P. 329-332.

УДК 616.8-07

**Новосёлова Э.В., Невмержицкая К.С., Шамкин А.С.
ОПТИЧЕСКАЯ КОГЕРЕНТНАЯ ТОМОГРАФИЯ – ПЕРСПЕКТИВНЫЙ
МЕТОД ДОПОЛНИТЕЛЬНОЙ ДИАГНОСТИКИ ОПТИЧЕСКОГО
НЕВРИТА**

Кафедра неврологии, нейрохирургии и медицинской генетики
Уральский государственный медицинский университет
Екатеринбург, Российская Федерация

**Novoselova E.V., Nevmerzhitskaya K.S., Shamkin A.S.
OPTICAL COHERENCE TOMOGRAPHY IS A PERSPECTIVE METHOD
OF DIAGNOSIS OF OPTIC NEURITIS**

Department of neurology, neurosurgery and medical genetics
Ural state medical university
Yekaterinburg, Russian Federation

E-mail: ellanovoselova@mail.ru

Аннотация. В данной статье представлены результаты, полученные при проведении оптической когерентной томографии (ОКТ) у детей с оптическим невритом.

Annotation. This article presents the data obtained using optical coherence tomography (OCT) in children with optic neuritis.

Ключевые слова: оптическая когерентная томография, оптический неврит, дети.

Key words: optical coherence tomography, optic neuritis, children

Введение

Оптический неврит (ОН) - воспаление зрительного нерва вследствие воспалительного или демиелинизирующего процесса. Он может встречаться изолированно или быть частью прогрессирующих системных заболеваний, таких как рассеянный склероз, оптиконейромиелит, системная красная волчанка и др.

Клиника оптического неврита представлена снижением остроты зрения, дефектами полей зрения, дисхроматопсией и относительным афферентным зрачковым дефектом. Исходом развития оптического неврита может быть полное выздоровление или формирование атрофии зрительного нерва, которая может быть выявлена клинически и/или инструментально.

Оптическая когерентная томография (ОКТ) служит не инвазивным методом получения ультраструктурных изображений переднего и заднего отрезков глаз с помощью световых волн. ОКТ позволяет оценить морфологию и толщину слоя нервных волокон сетчатки, некоторых параметров диска зрительного нерва, что может служить мерой их изменения при оптическом неврите, а также инструментом для оценки динамики атрофического процесса.

Цель исследования – оценить визуализацию слоя нервных волокон (RNFL) перипапиллярной зоны сетчатки у пациентов с оптическим невритом с помощью ОКТ

Материалы и методы исследования

Исследовали 9 пациентов - 3 мальчика и 6 девочек (18 глаз), в возрасте от 7 до 17 лет (средний возраст 13 лет) с диагностированным оптическим невритом согласно критериям включения-исключения, получавших лечение на базе ГАУЗ СО ОДКБ №1 в период 2017-2018 гг.

Критерии включения: детский возраст; диагноз оптический неврит с 1 или 2 сторон, подтвержденный осмотром офтальмолога; наличие проведенной ОКТ в течение 14 дней с момента дебюта оптического неврита; наличие информированного согласия законных представителей. Критерии исключения: возраст пациентов старше 18 лет; оптическая невропатия вследствие ишемического или дистрофического поражения сетчатки; отказ пациентов и/или их родителей от обследования.

Дизайн исследования: описательное когортное исследование.

Все участники пациенты были обследованы с помощью оптического когерентного томографа RTVue-100 на базе медицинской клиники

«Профессорская Плюс». Проводилось измерение толщины слоя нервных волокон сетчатки (СНВС) в зоне диаметром 3,44 мм от центра диска зрительного нерва в верхней, нижней, височной и носовой частях.

Результаты исследования и их обсуждение

У большинства больных начало заболевания было подострым. Острое начала было лишь у 1 пациента.

Все обследованные пациенты имели жалобы на зрительные нарушения во время оптического неврита: снижения остроты зрения (9 пациентов), жалобы на острые боли при движении глазных яблок (4 пациента), ощущение пятна перед глазами (3 пациента), дефекты полей зрения (1 пациент).

Односторонний оптический неврит имели 6 пациентов, двухсторонний - 3 пациента. Острота зрения была снижена в пределах 0,03-1,3 (среднее значение $0,4 \pm 0,635$). Диагностировали наличие скотомы, дефекта полей зрения, у 6 пациентов (11 глаз). Отек диска зрительного нерва отмечен у 6 пациентов.

По данным неврологического статуса во всех случаях оптический неврит был изолированным и не сопровождался другими неврологическими симптомами. Среди наблюдаемых нами пациентов четверо имели идиопатический оптический неврит, у троих детей диагностирован рассеянный склероз, у двоих – острый рассеянный энцефаломиелит.

Мы выявили, что у всех больных оптическим невритом были изменения данных ОКТ. Полученные результаты представлены в Таблице 1. Прослеживались отклонения от нормы в некоторых секторах сетчатки, путем последовательного истончения верхележащих отделов слоя нервных волокон сетчатки.

Средняя толщина слоя нервных волокон сетчатки (СНВС) 18 исследуемых глаз в верхнем квадранте составила $114,00 \pm 53$ мкм, в нижнем – $122,5,00 \pm 57,5$ мкм, в височном – $80,75 \pm 37$ мкм, в назальном – $85,75 \pm 39,25$ мкм. Установлено наиболее существенное истончение в верхних и нижних квадрантах. Так, снижение толщины СНВС в верхнем квадранте отмечалось в 9 глазах, в нижнем – 8, в назальном – в 5 глазах, в височном – в 5 глазах. 8 пациентов имели повреждение более 1 сектора.

Таблица 1.

Толщина слоя нервных волокон сетчатки у детей с оптическим невритом

Квадрант	Верхний квадрант		Нижний квадрант		Височный квадрант		Назальный квадрант	
	Справа	Слева	Справа	Слева	Справа	Слева	Справа	Слева
Результаты	115 ± 35	113 ± 71	$124,5 \pm 40,75$	121 ± 40	$85 \pm 35,5$	$76,5 \pm 38,5$	$84 \pm 39,5$	$87,5 \pm 39$
Норма	135 ± 19		134 ± 15		76 ± 12		83 ± 25	

Выявлено, что истончение СНВС левого глаза выражено больше. Данные представлены на рис. 1 (а, б)

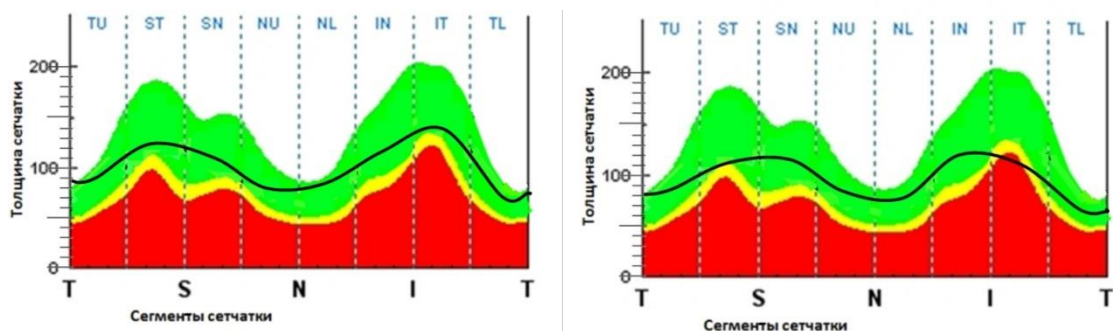


Рис. 1. Толщина СНВС правого (а) и левого (б) глаза
(Т- височный сектор, S верхний сектор, N- назальный сектор, I-нижний сектор)

Интересно, что клиника оптического неврита не всегда совпадала с результатами ОКТ. Так, у двоих пациентов все жалобы и данные офтальмологического осмотра свидетельствовали о заболевании одного глаза, однако результаты ОКТ диагностировали двухстороннее поражение. Вероятно, проявление клиники только в одном глазу при двухстороннем поражении глаз может быть объяснено наличием массивного воспаления в ЦНС, что отражено в литературе. [5]

Выводы:

1. Снижение толщины слоя нервных волокон сетчатки было обнаружено у всех пациентов с оптическим невритом. Преимущественными фокусами истончения СНВС были верхние и нижние квадранты периневральной сетчатки.

2. С помощью оптической когерентной томографии можно диагностировать ультраструктурные повреждения даже в неповрежденном глазу при демиелинизирующем процессе. Перспективно использование метода ОКТ для обследования пациентов в динамике для мониторинга динамики атрофического процесса.

Список литературы:

1. Родин А. С. Биомикроретинометрия. Теоретические основы работы на оптическом когерентном томографе сетчатки и принципы интерпретации томографических изображений / А. С. Родин // Офтальмология. - 2006. - №2. - С. 81-87.
2. Alper G. Demyelinating optic neuritis in children / G. Alper, L. Wang // J Child Neurol. - 2009. - N. 2. - P. 45-48.
3. Kolappan M. Assessing structure and function of the afferent visual pathway in multiple sclerosis and optic neuritis / M. Kolappan, A. Handerson, Th. Jenkins // J Neurol. - 2009. - N. 1. - P. 305-319.
4. Yeh E.A. Retinal nerve fiber thickness in inflammatory demyelinating diseases of childhood onset / E.A. Yeh, B. Weinstock-Guttman, N. Lincoff, J. Reynolds, A. Weinstock, N. Madurai, N. Agarwal, P. Buch, M. Karpinski and M. Ramanathan // Multiple Sclerosis - 2009. - №1. - P. 802-810.