

Listerioza u ovce

Listeriosis in sheep



Hohšteter, M.

Sažetak

Listerioza je zoonoza uzrokovana bakterijom *Listeria monocytogenes*. Od domaćih životinja najčešće obolijevaju preživači, a izvor infekcije često je pokvarena silaža. Bolest se u životinja očituje u obliku tri različita sindroma: živčani s encefalitisom, pobačaj i septikemijski oblik. U ovom je članku prikazan makroskopski i histopatološki nalaz kod živčanog oblika listerioze u odrasle ovce, čija je razudba obavljena na Zavodu za veterinarsku patologiju Veterinarskoga fakulteta Sveučilišta u Zagrebu.

Ključne riječi: listerioza, encefalitis, ovca

Abstract

Listeriosis is a zoonotic disease caused by the bacteria *Listeria monocytogenes*. Amongst domestic animals, ruminants are the most often affected, and the source of infection is usually spoiled silage. The disease is characterized by three main syndromes: nervous with encephalitis, abortion and septicaemic forms. In this article the macroscopical and histopathological signs are presented of the nervous form of Listeriosis in adult sheep necropsied at the Department of Veterinary Pathology at the Faculty of Veterinary Medicine, University of Zagreb.

Key words: listeriosis, encephalitis, sheep

Anamneza

Ovca, travnička pramenka, stara 6 godina, eutanazirana je zbog izrazito teškog općeg zdravstvenog stanja i nepovoljne prognoze te je dostavljena na razudbu na Zavod za veterinarsku patologiju Veterinarskoga fakulteta Sveučilišta u Zagrebu. Životinja je bila iz stada u kojemu su desetak dana prije eutanazije počele obolijevati ovce u najboljoj kondiciji. Stado je bilo na ispaši, a uz to je bilo hranjeno sijenom i žitaricama. Životinje su pokazivale neurološke simptome u obliku nistagmusa, sudaranja s preprekama, teturanja, otežanog gutanja. Utvrđeni

su i tahipneja, pooštren dišni šum nad plućima, a peristaltika je bila izrazito slaba.

Patoanatomskim nalazom ustanovljeno je: cijanoza sluznica, iz nosa se cijedila crvena rijetka tekućina, jaka dehidracija potkožja, petehijalna krvarenja po serozama, osobito porebrici i poplućnici, edem pluća te zamućenje moždanih ovojnica, primarno u području maloga mozga, moždanog debla i produžene moždine.

Bakteriološkom pretragom iz mozga su izolirane bakterije koje odgovaraju bakterijama iz roda *Listeria*, dok iz pluća nisu izolirani mikroorganizmi.

Dr. sc. Marko HOHŠTETER, dr. med. vet., izvanredni profesor, Zavod za veterinarsku patologiju, Veterinarski fakultet Sveučilišta u Zagrebu. Dopisni autor: hohi@vef.hr

Pretraga mozga na grebež ovaca dala je negativan rezultat.

Patoanatomski nalaz prikazan je na slikama 1 i 2.

Histopatološki nalaz prikazan je na slikama 3, 4, 5, 6 i 7.

Komentar

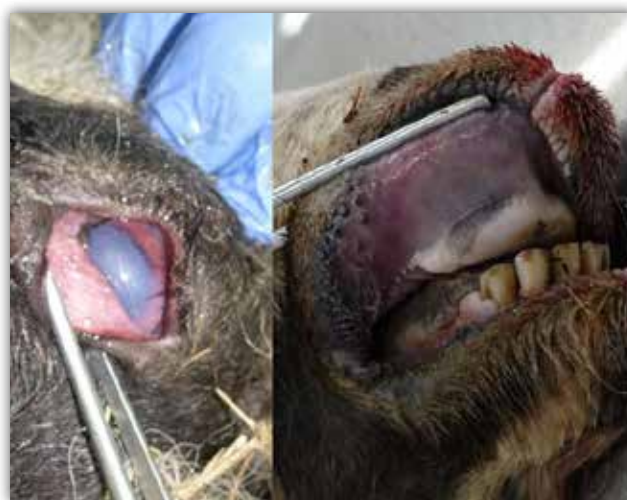Listerioza je zarazna bolest ljudi i životinja, a najčešće se pojavljuje u preživača. Uzročnik bolesti je bakterija *Listeria monocytogenes*. Radi se o gram-pozitivnom, fakultativno intracelularnom i fakultativno anaerobnom bacilu koji ima više od deset serotipova. *Listeria monocytogenes* ubikvitarna je u okolišu, a infekcija preživača nastaje najčešće preko kontaminirane i nepravilno fermentirane silaže. Ljudi se većinom zaraze hranom, najčešće mliječnim proizvodima inficiranim serotipom 1/2c (CANTILE I YOUSSEF, 2016; MILLER I ZACHARY, 2016; NAGLIĆ I SUR., 2005).

U životinja se bolest očituje u obliku tri sindroma koji se rijetko preklapaju. Kod odraslih je preživača najčešći živčani oblik obilježen encefalitisom. Ulazna su vrata oštećenja oralne sluznice, a bakterija zatim inficira trigeminalne ganglije. Aksonalnim transportom listerije dolaze do mozga gdje se šire po parenhimu i meningama s dominantnim afinitetom prema moždanom deblu, pa su patološke promjene najizraženije u ponsu i produženoj moždini. Lezije se očituju nekrozom i gnojnom upalom obilježenom neutrofilnom infiltracijom. Kod gravidnih životinja listeriozu najčešće obilježava pobačaj. Do pobačaja većinom dolazi u posljednjem tromjesječju gravidnosti zbog hematogenog širenja bakterija koje transplacentalno inficiraju plod u kojemu uzrokuju nekrotizirajući hepatitis. Kod plotkinja često zaostaje posteljica. Treći je oblik rjeđi kod preživača, a češći u monogastričnih životinja. Obilježava ga septikemijско širenje bakterija, i to primarno u obliku leukocitnog transporta bakterija u makrofagima što na kraju rezultira milijarnim nekrozama ili stvaranjem mikroapscesa po srcu i jetri. Iznimno se rijetko pojavljuje i crijevni oblik listerioze koji je najčešći kod ljudi, a rjeđi u preživača, pri čemu se razvija difuzna kongestija probavnog sustava s gnojnom upalom i nekrozom sluznice te zadebljanjem crijevnih resica (CANTILE I YOUSSEF, 2016; JPC, 2017).

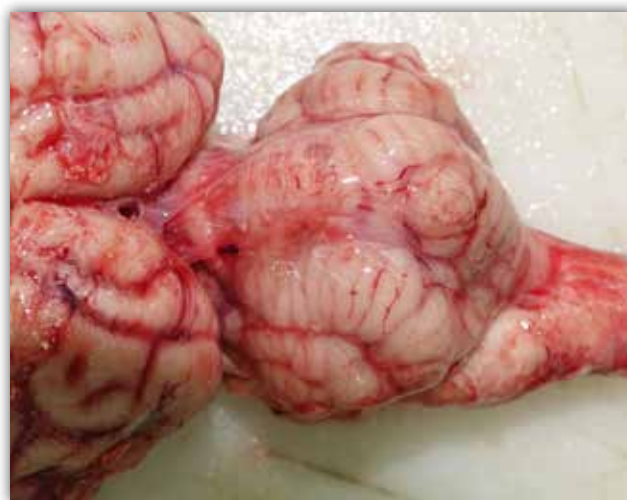Infekcija i oštećenje stanica domaćina dominantno su posljedica djelovanja nekoliko patogenih čimbenika listerije. Te bakterije proizvode specifičnu molekulu listeriolizin O, koji uzrokuje stvaranje pora u membranama fagosoma te tako omogućuje izlazak bakterije u citoplazmu fagocita i njezino umnažanje. Drugi je čimbenik internalin, koji u interakciji

s E-kadherinom omogućuje bakterijama proboj placentalne, hemato-encefalne i barijere probavnog sustava. Infekcija susjednih stanica omogućena je djelovanjem ActA proteina koji se spaja sa staničnim aktinom i tako omogućuje prelazak bakterije iz jedne u drugu stanicu (CANTILE I YOUSSEF, 2016; MILLER I ZACHARY, 2016).

Klinički znakovi ovise o obliku bolesti. Kod živčanog oblika najčešći su poremećaji ponašanja u obliku depresije, nepravilna položaja glave i opistotonusa, cirkularnog kretanja, paralize mišića očnih kapaka, ušiju i usana, nistagmusa, smanjena motilitet predželudaca, poremećaja žvakanja i gutanja, hemiparalize i gnojnog endoftalmitisa.



Slika 1. Sluznica oka (lijevo) i usta (desno), ovca. Cijanoza sluznica. Manja količina crvenkaste tekućine koja se cijedila iz nosa vidljiva je na gornjoj usni.



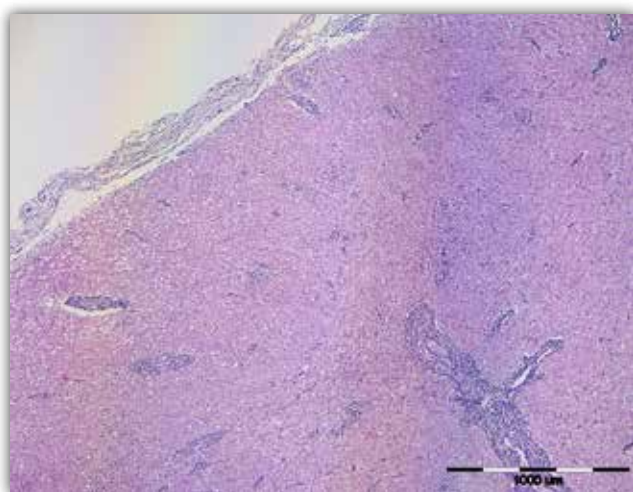
Slika 2. Mozak, ovca. Blago zamućenje i punokrvnost moždanih ovojnica, primarno u području maloga mozga i produžene moždine.

Patoanatomski je nalaz često negativan, a rjeđe se na mozgu, produženoj i kralježničnoj moždini nađu promjene u obliku zadebljanja i zamućenja meninge te rijetko područja encefalomalacije i mijelomalacije. Histopatološki nalaz najčešće obilježava stvaranje mikroapscesa i nodula glija-stanica s dominantnom neutrofilnom infiltracijom te akumulacijom pjenušavih makrofaga (*gitter cells*) u kojima se katkad vide intracelularne bakterije, a u centru pojedinih mikroapscesa mogu biti i područja likvefaktivne nekroze. U okolnom su parenhimu promjene najčešće u obliku edema ili malacije s otečenim aksonima. Krvne su žile zahvaćene vaskulitisom s fibrinskom eksudacijom, obilnim limfoplazmacitnim infiltratom i

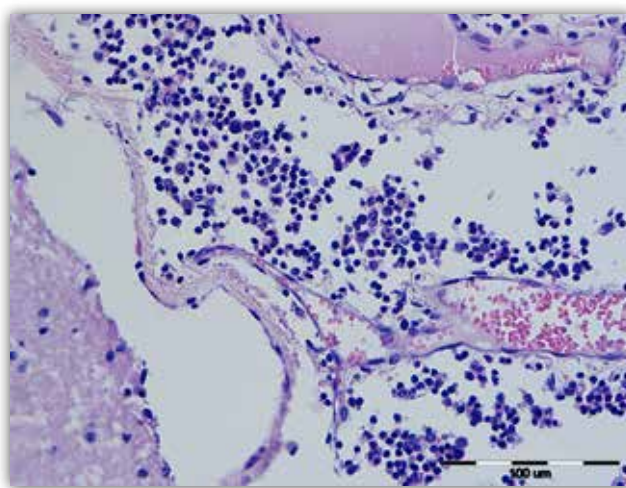
manjim brojem neutrofilnih i eozinofilnih granulocita te histiocita (JPC, 2017). Slične se promjene pojavljuju i u moždanim ovojnicaama kod kojih najčešće dolazi do leptomeningitisa u području maloga mozga, ponsa i produžene moždine (rombencefalitis). Upalom mogu biti zahvaćeni i kranijalni živci.

Kao dodatni dijagnostički postupci, osim Gramova bojenja, rade se imunohistokemijska pretraga uzoraka mozga te bakteriološka ili PCR analiza cerebrospinalne tekućine.

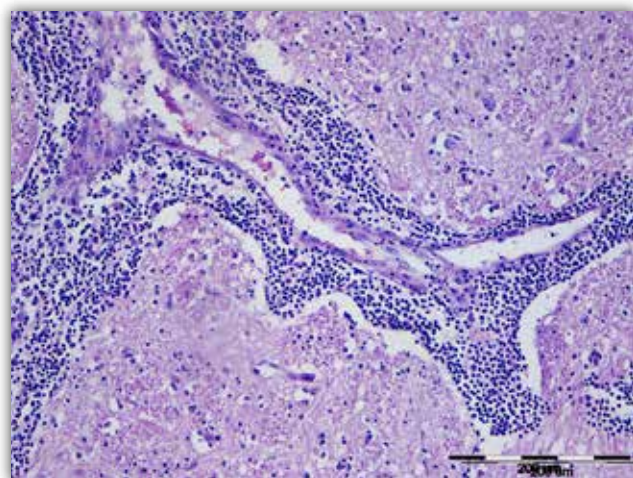
Diferencijalnodijagnostički u obzir dolaze bolesti kod kojih se pojavljuju neurološki simptomi kao što su ketoza, zarazna korica goveda, cerebralna tajleri-oza, upala unutarnjeg uha, manjak tiamina s poslje-



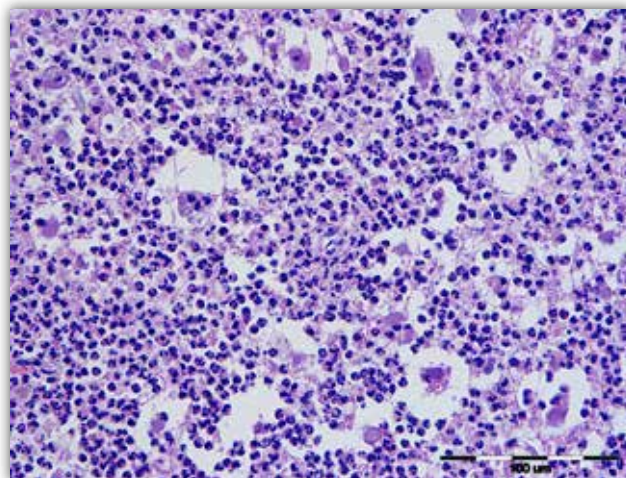
Slika 3. Mozak, ovca. Multifokalni meningoencefalitis, infiltracija upalnih stanica koje proširuju meninge te se nakupljaju perivaskularno i u parenhimu mozga sa stvaranjem mikroapscesa u području ponsa. HE.



Slika 5. Mozak, ovca. Meningitis, mikstocelularni s dominacijom limfocita i plazma-stanica, manjim brojem neutrofilnih i eozinofilnih granulocita, makrofaga te tekućine, jaka punokrvnost krvnih žila. HE

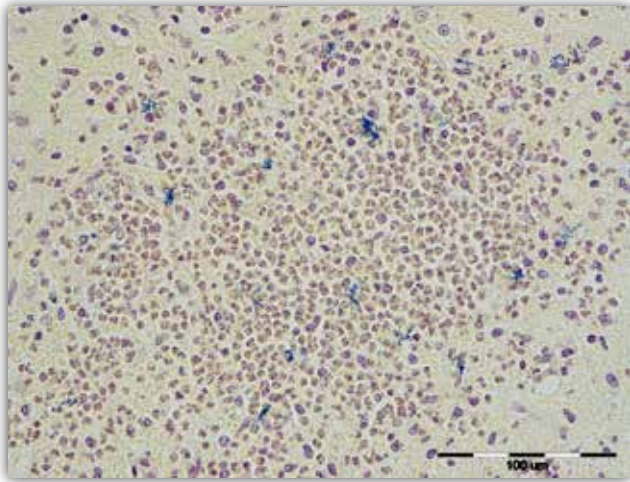


Slika 4. Mozak, ovca. Vaskulitis, infiltracija limfocita, makrofaga, manjega broja neutrofila i proteinske tekućine (fibrin) u Virchow-Robinove prostore. HE.



Slika 6. Mozak, ovca. Encefalitis, gnojni, sa stvaranjem mikroapscesa, akumulacija neutrofilnih granulocita, manjega broja makrofaga, nekrotičnih neurona, tekućine i staničnog detritusa. HE.

dičnom polioencefalomalacijom, infekcija s *Histophilus somni* te bjesnoća (JPC, 2017).



Slika 7. Mozak, ovca. Encefalitis, gnojni, mikroapsces. Infiltracija neutrofilnih granulocita i pojedinačnih makrofaga između kojih se nalazi veći broj plavo obojenih, bacilarnih mikroorganizama, *Listeria monocytogenes*. Gramovo bojenje.

Literatura

- CANTILE C., S. YOUSSEF (2016): The Nervous system. U: Jubb, Kennedy, Palmer's Pathology of Domestic Animals, Vol 1., 6. izdanje (Maxie, M.G. ur.), St Louis, Elsevier; str. 251-406. Naglič, T., D. Hajsig, J.
- JPC – JOINT PATHOLOGY CENTER (2017): Joint Pathology Center Systemic Pathology Nervous System N-BOn, Listeriosis. https://www.askjpc.org/vspo/show_page.php?id=ZTdETkxzcW8yTU5HbTVDMFVNc3F1QT099, pristupano 12.11.2019.
- MILLER, A. D., J. F. ZACHARY (2016): Nervous system. U: Pathologic Basis of Veterinary Disease. 6th ed. (Zachary, J. F. ur.), Mosby, St. Louis, 881-882.
- NAGLIĆ, T., D. HAJSIG, J. MADIĆ, LJ. PINTER (2005): Veterinarska mikrobiologija, Specijalna bakteriologija i mikologija. Veterinarski fakultet Sveučilišta u Zagrebu, Hrvatsko mikrobiološko društvo, Zagreb.

*Čestit Božić
te uspješnu i
sretnu Novu godinu
želi Vam
Instruvel*