

PLUĆNA FIBROZA IZAZVANA PRAŠINOM U LIVACA

V. POTKONJAK, V. VIŠNJIĆ

*Institut za medicinu rada i radiološku zaštitu SRS
»Dr Dragomir Karajović«, Beograd*

(Primljeno 24. U 1968)

U grupi radnika u livnici plućna fibroza nađena je u 50% slučajeva: pneumokonioza mikronodularnog tipa nađena je u 25,42%, a linearna fibroza u 24,58%. Četiri-godišnje promatranje tih radnika pokazalo je progresivne promjene u 37,09% slučajeva. Progresivna masivna fibroza nađena je samo u dva radnika koji su bili izloženi prašini na radu u tunelu i rudniku.

Autori su izložili udisanju prašine iste livnice i grupu laboratorijskih štakora. Patološko-histološki nalazi pokazali su eksudativne i proliferativne promjene s tendencijom stvaranja fibroznog tkiva. Kratka ekspozicija nije mogla ukazati na vrstu fibroze.

Poznato je da su radnici u livnicama izloženi štetnom dejstvu proizvodne prašine, a kao glavna opasnost koja im pretila, ističe se pojava pneumokonioze (1).

Podaci koji se navode o karakteru plućne fibroze dosta su neujednačeni pa se negde ističe njen »benigan« karakter u smislu pojave fibroze retikularnog tipa (2, 3), dok drugi ukazuju na promene u vidu jasno izražene bilo čiste, klasične, bilo modifikovane silikoze mešanog tipa, pa čak i u vidu pojave progresivne masivne fibroze (4).

U nas je *Sušnik* (5) ukazao na pojavu fibroze u livaca, linearnog i nodularnog tipa, istakavši da se promene javljaju relativno kasno i u blažim oblicima. Isto nalaze i *Hrušovec* i sarad. (7) i *Potkonjak* i *Karajović* (6) koji u 38,8% radnika nalaze fibrozu retikularnog a u 9,5% pneumokoniozu nodularnog tipa.

U većini saopštenja ističe se da su pneumokoniozne promene nodularnog tipa, a posebno promene u smislu progresivne masivne fibroze relativno retke, znatno ređe nego što se sreću u rudara, tunelskih radnika, kamenorezaca i dr. Postoje pretpostavke da gvožđe, koje po pravilu sadrži prašina livnica, a koje pokriva čestice kvarca, ima inhibitorno dejstvo na fibrozogenu moć kvarca (8).

NAŠA ISPITIVANJA

Ispitivanju su podvrgnuti radnici jedne livnice, njih 118 ukupno, odabranih metodom slučajnog uzorka (tab. 1). S obzirom na to da je svaki radnik proveo kraće ili duže vreme na raznim radnim mestima u livnici, obavljajući razne delatnosti, bilo je praktički nemoguće grupisati ih prema njihovim zanimanjima.

Tablica 1.

Pregledani radnici po dobnim grupama i po radnom stažu

Dobna grupa	No.	%	Radni staž	No.	%
do 29	29	24,6	do 5	31	26,3
30 - 39	65	55,0	6 - 9	35	29,6
40 - 49	16	13,6	10 - 14	31	26,3
50 i više	8	6,8	15 i više	21	17,8

Čitanje radiograma izvršili su nezavisno radiolog i internist, a pri svim neslaganjima konačan zaključak donet je naknadnom konfrontacijom. Pri tumačenju radiograma primenjena je Internacionalna klasifikacija pneumokonioze - Ženeva, 1961 (9).

Merenja zapašenosti radne atmosfere, vršena ponavljano, kako za vreme radnih operacija tako i van njih, pokazuju zapašenost velikog stepena (tab. 2). Uzorci prašine sa svih radnih mesta pokazuju da je ona sačinjena od preko 80% čestica manjih od 1 mikrona, a koncentracija slobodnog silicijumdioksida kreće se do 72,2%.

Tablica 2.

Zapašenost radne atmosfere

Radno mesto	Broj č/cc	% Čestica ispod		Konc. slob. SiO ₂	MDK
		1 μ	5 μ		
Izrada kalupa i livenje	1.372	81.2	91.8	41.1	700
Čišćenje odlivaka	3.112	80.9	95.3	72.2	1.750
Peskiranje	1.543	80.3	94.1	72.2	175
Brušenje odlivaka	3.984	96.0	99.2	4.8	1.750
Livenje kokile	1.109	94.3	98.3	41.1	700

REZULTATI

Od pregledanih 118 radnika, 30 su sa fibrozom nodularnog tipa (pin-head, micronodular), tj. njih 25,42%. Fibroza difuznog karaktera, retikularnog ili linearnog tipa, nađena je u 29 slučajeva, odnosno u 24,58%. U 2 slučaja utvrđena je slika masivne fibroze (Pn 2p A, Pn 3 mn B). Jedan od te dvojice radnika stekao je ove promene na drugom mestu: pored 9 godina rada u livnici, radio je 5 godina kao tunelski radnik na gradilištu hidrocentrale Mavrovo, poznatom po pojavi silikoze čak akutnog karaktera. Drugi radnik, sa tek početnim pojavama konfluencije, pokazuje radiografsku sliku koja se sreće kod Caplanovog sindroma (10). U oba slučaja podloga konfluencije je nodulacija 2. odnosno 3. stepena. (vidi tabelu 3).

Tablica 3.

Plućna fibroza prema radnom stažu

Radni staž	Br. slučajeva	Z. L.	Nodularna			Svega sa nodulac.
			1	2	3	
do 5	31	4	1	2	—	3
6 – 9	35	11	3	2	—	5
10 – 14	31	10	3	6	3	12
15 i više	21	4	2	6	2	10
Svega	118 100%	29 24,58%	9	16	5	30 25,42%

U vezi sa radiološkim promenama, radije govorimo o fibrotskim promenama, jer se ne može sa izvesnošću tvrditi da se radi o pravim promenama pneumokonioze, budući da postoji mogućnost da je fibroza posledica cikatrizacije sitnih zapaljivih ili atelektatičnih ognjišta (11), ili je radiološka slika posledica pojave zasenčenja usled nagomilavanja prašine u vazдушnim prostorima.

Sa izuzetkom navedena dva slučaja masivne fibroze, kod svih radnika se radi o fibrotskim promenama blažih formi, pretežno difuznog karaktera, promenama kakve se javljaju u osoba izloženih udisanju prašine sa malim sadržajem slobodnog SiO₂ (ispod 20%). Kako su naši ispitivani radnici bili izloženi udisanju prašine sa većim sadržajem SiO₂, pojave konfluentnih formi fibroze bile bi sasvim razumljive.

Od 118 radnika bilo je moguće kod 62 radnika pratiti efekte ekspozicije prašini u vremenu od 1961. do 1964. godine.

Od ukupno 62 komparirana radiografska nalaza (tab. 4) kod 23 slučaja ili kod 37,09% konstatovani su znaci progredijencije. Od 25 sluča-

jeva sa ranijim normalnim radiografskim nalazom, 19 ih je pokazalo istu radiografsku sliku, dok je kod 6 došlo do progredijencije; od 32 slučaja sa ranijim nalazom početnih formi fibroze, 13 je pokazalo radiografske znake nodulacije, dok je od 5 slučajeva sa ranijim nalazom nodulacije samo jedan stagnirao a 4 su napredovala.

Tablica 4.

Uporedni prikaz radiografskih nalaza 1961. i 1964. godine

Nalaz 1961 god.	Nalaz 1964 god.					
	O	Z, L	1	2	3	Svega sa progredijenc.
O 25	19	3	—	3	—	6
Z, L 32	—	19	6	6	1	13
Pn 1 5	—	—	1	1	3	4
Svega (100%) 62	19	22	7	10	4	(37,09%) 23

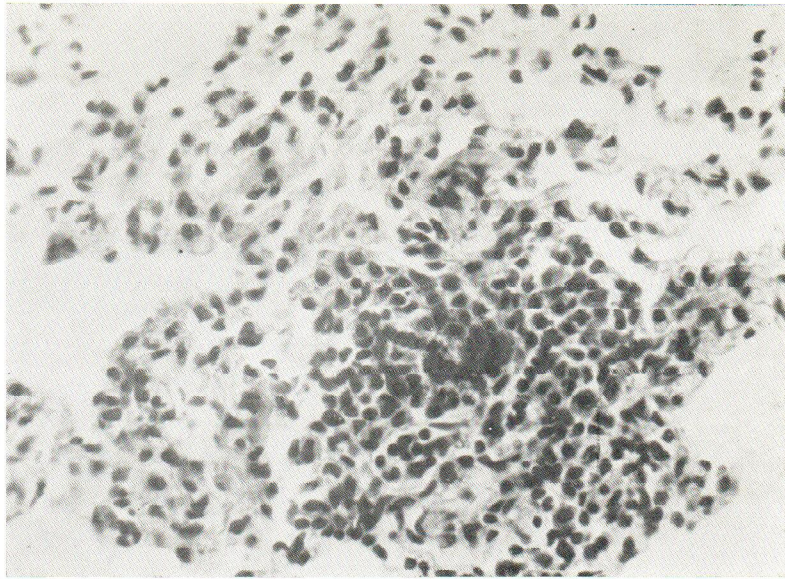
Eksperimentalni podaci. O samoj prirodi fibrotskih promena kod radnika u livnicama nemamo definitivnih podataka. Izvesni autori na osnovu svojih eksperimentalnih radova (12) smatraju da se radi o siderozu, drugi da je fibroza silikotičnog karaktera (4), dok eksperimentalni podaci nekih autora sugerišu da se radi o nagomilavanju prašnih čestica u sitnim disajnim cevima i o pojavi fibroze usled cikatrizacije atelektatičnih ognjišta (13).

Da bi se ispitaio uticaj livničke prašine na pluća, njenom delovanju izlagano je 30 klinički zdravih pacova soja »Wister«, ženskog pola, starosti 2,5 meseca.

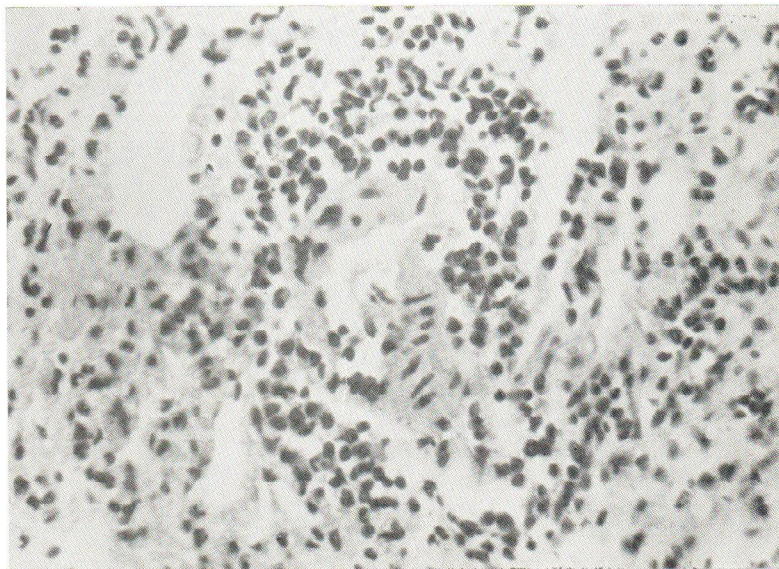
Prašini iz formirnice je izlagano 15 pacova – grupa »A« – a isto toliko – grupa »B« – prašini iz peskirnice. Svaka grupa bila je eksponirana po 5 sati dnevno u toku mesec dana. Kavezi sa životinjama postavljeni su u komoru zapremine 0,240 m³, tako da je na jednu životinju dolazilo ~ 16 litara životnog prostora. Obim ventilacije iznosio je 2,4 m³/sat, a koeficijent ventilacije ~ 10. Temperatura u komori za vreme ekspozicije bila je za 0,5° C viša od laboratorijske, a pritisak u njoj za 0,5 cm vodenog stuba niži od atmosferskog, što govori za povoljne mikroklimatske uslove.

Iz livnice je uzimana prašina koja u debelim slojevima leži na podu odeljenja, potom je prosejavana kroz sistem sita do finoće sita 0,125 meša, a zatim je preko »ciklon separatora« prašina odvođena u inhalacionu komoru.

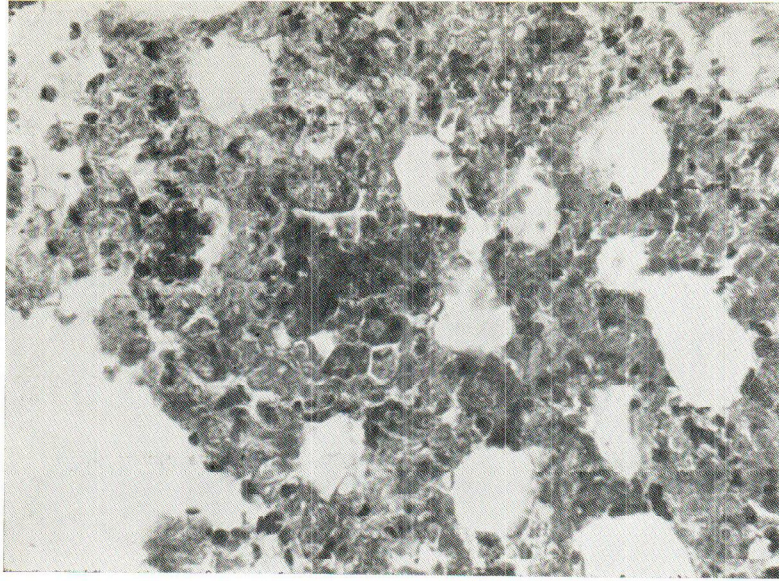
Hemijska analiza pokazala je u prašini iz formirnice 49,3% slobodnog SiO₂ a u prašini peskirnice 72,2%.



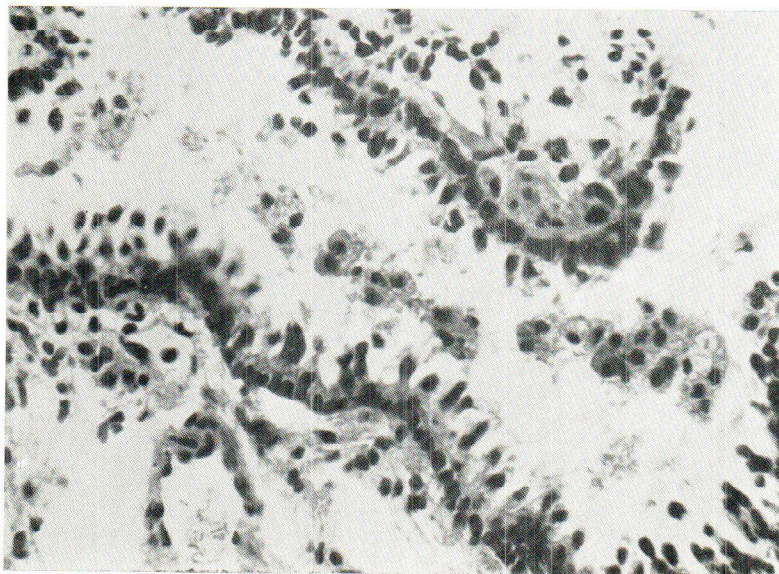
Sl. 3. Pluća pacova iz grupe »A«. Limfni paketić sa koniocitima i prašnim česticama u njima



Sl. 4. Pored uvećanja vezivnog tkiva, u zadebljalim interalveolnim septama vide se eozinofilni infiltrati



Sl. 1. Parenhim pluća pacova iz grupe »A«. Zadebljala septa i sužene, čak zbrisane alveolne šupljine. Vide se kromociti i čestice prašine



Sl. 2. Uzdužan presek bronha manjeg kalibra pacova iz grupe »B«. Pored deskvamsanog epitela u lumenu se uočava veća količina sekreta i pojedinačne čestice prašine

U jednom cm^3 vazduha ekspozicione komore s prašinom iz formirnice, bile su 1503 čestice, od čega 97,1% prečnika do 5 mikrona, a u komori s prašinom iz peskirnice bile su 1192 čestice u jednom cm^3 vazduha, od čega 96,1% prečnika do 5 mikrona.

Životinje su žrtvovane etapno, i to I grupa neposredno pa završenom jednomesečnom inhalacionom periodu, II grupa 1 mesec po prestanku inhalacije i III grupa 2 meseca po prestanku inhalacije, odnosno 3 meseca od početka zaprašivanja. Žrtvovanje je izvršeno u dubokoj eterskoj narkozi otvaranjem grudnog koša, a iskrvarenje rasecanjem desnog srca. Pluća su u svežem stanju stavljana u 4% -tni neutralni formalin, a dalja obrada izvedena je standardnom metodom kalupljenja u parafinu. Od svakog kalupa uzimano je 8–10 isečaka na raznim dubinama koji su bojeni standardnom metodom hematoksilin-eozinom i specifičnim bojenjem za vezivna vlakna po Azanu.

Dobijeni rezultati upoređivani su sa nalazima na plućima 10 kontrolnih životinja istoga tipa koje su tri meseca boravile u istim uslovima kao i eksponirane, s tim što nisu bile izlagane prašini.

Patohistološki nalaz. U plućima pacova izloženih prašini iz formirnice i žrtvovanih 48 sati od poslednje doze nalaze se u pojedinim delovima promenjena područja u kojima su alveolna septa zadebljala, ponekad u tolikom stepenu da su alveolne šupljine znatno sužene, čak i potpuno redukovane (sl. 1).

Ove promene posledica su umnožavanja septalnog mezenhima kao i ćelijsko-seroznog infiltrata sa nalazom deskvamisanog alveolnog epitela i pojedinačnih leukocitnih elemenata, većinom tipa eozinofilnih polimorfonukleara. Oko ovakvih ognjišta ističe se zona emfizematoznih alteracija u kojoj je usled nestajanja alveolnih septa došlo do konfluisanja manjeg ili većeg broja plućnih alveola. Pojedine arteriole i bronhiole mestimično su obavijene ćelijskim infiltratom, uglavnom limfoidnog tipa.

U luminama intrapulmonalnih disajnih puteva nalazi se umerena količina bronhijalnog sekreta, epiteloidne ćelije – koniofage, i čestice slobodne prašine (sl. 2).

Prašina se nalazi i u perivaskularnim prostorima pluća kao i u intrapulmonalnom i ekstrapulmonalnom limforetikularnom tkivu (sl. 3).

Pored napred opisanih promena, u parenhimu pluća pacova grupe »B« sreću se mestimično i sitna krvavljenja.

Tridesetog dana posle prestanka inhalacije prašine, karakter promena u plućima se ne menja – razlikuje se samo po intenzitetu, tj. inflamatorne promene su u opadanju. Sem toga, u pacova grupe »A« konstatuje se uvećanje peribronhijalnog ćelijskog infiltrata.

Šezdesetog dana od poslednje doze prašine, promene u plućima žrtvovanih pacova još više su po svom intenzitetu u opadanju, naročito s obzirom na nalaz serozo-ćelijskog eksudata. Međutim, u komparaciji sa plućima kontrolnih životinja, ovde se još uvek uočava nalaz zadebljanih

septa, usled čega dolazi, ponegde, do fokalne solidifikacije plućnog tkiva.

Upoređivanjem nalaza kod grupe »A« i »B« sa onima kod kontrolne grupe, zapaža se da su regresioni procesi brže napredovali u pacova grupe »B«. Međutim, naše je ispitivanje u ovoj fazi ograničeno malim brojem životinja, što nam ne dozvoljava da sa sigurnošću tvrdimo kako je prašina iz peskirnice manje štetna. U celini uzev, opisane promene u atakiranim područjima pluća ispoljavaju blagu tendenciju ka fibroziranju (sl. 4). Nalaz prašine u ovoj fazi razvitka procesa dosta je redak.

Iz navedenih patohistoloških nalaza proističe da u uslovima jednome-sečne inhalacije, ispitivane vrste prašine izazivaju u eksperimentalnih pacova eksudativno-preliferativnu pneumoniju subakutnog karaktera. U toku dvomesečnog perioda posle inhalacije dolazi najvećim delom do restitucije, tj. potpune regeneracije plućnog tkiva, a samo neznatno do reparacije – zamene oštećenih delova plućnog tkiva vezivnim. Organizacioni procesi započinju obično u područjima perivaskularnih adventicijalnih prostora izvesnog broja mišićnih arteriola. U načinu delovanja dveju vrsta primenjenih prašina nisu izražene markantnije razlike.

ZAKLJUČAK

1. Prašina kojoj su izloženi radnici u livnici izaziva u plućima fibrotske promene.

2. Radi se o difuznoj, ali i o nodularnoj fibrozi – pinhead, micronodular – blažih formi. S obzirom na hemijske karakteristike prašine, mogućnost pojave progresivne masivne fibroze postoji.

3. Patohistološki nalazi na plućima pacova posle ekspozicije prašini ukazuju na procese eksudativno-proliferativnog karaktera sa tendencijom ka fibroziranju. Kratka ekspozicija ne otkriva sa izvesnošću prirodu fibroze.

Literatura

1. Keatinge, G. F., Potter, N. M.: Brit. J. Industr. Med., 2 (1945) 125.
2. McLaughlin, A. I. G.: Industrial Lung Diseases of Iron and Steel Foundry Workers. His Majesty's Stationery Office, London, 1950.
3. Public Health Service Publication No 31, Washington, Brit. J. Industr. Med., 9 (1952) 158.
4. Harding, H. E., McLaughlin, A. I. G.: Brit. J. Industr. Med., 12 (1955) 92.
5. Sušnik, J.: Arh. hig. rada, 4 (1963) 269.
6. Potkonjak, U., Karajović, D.: Savezni kongres livaca, Beograd, 1961.
7. Krašovec, B., Hribovšek, A., Majanovič, B., Šušterič, J.: Simpozijum o pneumokoniozama. 11-13 oktobra 1965, Vrnjačka Banja.
8. Kettle, E. Z.: J. Path. Bact., 35 (1932) 395.
9. Cochraine, A. L.: Brit. J. Radiol. 37 (1964) 334.

10. *Caplan, A.*: Thorax, 8 (1953) 29.
11. *Reid, L.*: Morbid Anatomy. Chronic Bronchitis, An NAPT Symposium, London, Dec. 1956.
12. *Hamlin, L. E., Weber, H. J.*: Brit. J. Industr. Med., 8 (1951) 43.

Summary

PULMONARY FIBROSIS IN FOUNDRY WORKERS

In a group of foundry workers pulmonary fibrosis was found in 50% of cases: Pn simplex pinhead or micronodular in 25.42% and linear fibrosis in 24.58%. The four-year follow-up studies revealed progression in 37.09% of cases. The PMF was found in two cases only, both having been exposed to dust in tunnel works and mining respectively.

A group of laboratory rats was exposed one month to the dust of the same foundry. The patho-histological findings showed exudative and proliferative changes with the tendency to formation of fibrous tissue. The short exposure could not reveal the nature of fibrosis.

*Dragomir Karajović Institute of Occupational
Medicine and Radiological Protection of
Serbia, Belgrade*

*Received for publication
May 24, 1968*