
Pregledni članak

Danijel Romanić
Zagreb, Hrvatska

Marko Liker
Filozofski fakultet, Zagreb
Hrvatska

ULTRAZVUK U ISTRAŽIVANJU FIZIOLOGIJE PROIZVODNJE GOVORA

SAŽETAK

Svrha je ovog rada predstaviti mogućnost korištenja ultrazvuka kao efikasne, neinvazivne i relativno jeftine metode u istraživanjima fiziologije proizvodnje govora. Osim dijagnostičke i terapijske uporabe u medicini, ultrazvuk se sve češće koristi u istraživanju govora za vizualiziranje unutarnjih struktura govornog prolaza. Zbog toga ima značajan doprinos u istraživanjima fiziologije proizvodnje govora, u kliničkoj fonetici te u artikulacijskoj sintezi govora. Snimanje govornog prolaza ultrazvukom složen je proces koji zahtijeva razmatranje brojnih faktora. Osim odabira ultrazvučnog aparata i tipa ultrazvučne sonde, nužno je istražiti metode stabiliziranja ispitanikove glave i ultrazvučne sonde, te anotiranja (označavanja) i interpretiranja ultrazvučnih podataka. S ciljem cjelovitog prikazivanja i analiziranja fiziologije govorne proizvodnje, ultrazvuk se sve češće povezuje s drugim laboratorijskim instrumentalnim metodama u sveobuhvatne višekanalne sustave.

Ultrazvuk je fiziološka instrumentalna metoda za istraživanje proizvodnje govora koja je još uvijek u razvoju. Ipak, zbog brojnih prednosti i stalnog tehnološkog napretka, može se pretpostaviti da će se njegova uporaba u govornim znanostima u budućnosti intenzivirati.

Ključne riječi: *ultrazvuk, fiziološke instrumentalne metode u istraživanju proizvodnje govora, metode slikovnog prikaza, artikulacijska fonetika, klinička fonetika*

UVOD

Povijesni pregled

Za zdravo ljudsko uho ultrazvuk je zvuk frekvencije iznad gornje granice čujnosti, što znači da ga ljudi ne mogu slušno percipirati. Woo (2006) daje zanimljiv prikaz razvoja spoznaja o ultrazvuku. On navodi da je već 1794. godine talijanski biolog Lazzaro Spallanzani demonstrirao mogućnost preciznog kretanja šišmiša u mraku, služeći se jekom, odnosno odbijenim zvukovima visokih frekvencija. Tada se po prvi puta spominjao pojam ultrazvuka. Začeci uporabe ultrazvuka sežu sve do davne 1826. godine, kada se ultrazvučnim valovima mjerila udaljenost pod vodom. Kasnih 1920-ih godina ruski fizičar Sergej Sokolov razvio je tehniku ultrazvučnog otkrivanja nepravilnosti u krutim objektima. Time je pokazao kako se zvučni valovi mogu koristiti kao novi oblik mikroskopa.

Nadalje, Woo (2006) navodi da je upotreba ultrazvuka na području medicine započela u terapijske svrhe, a tek se nešto kasnije ultrazvuk počeo upotrebljavati kao dijagnostičko sredstvo. U terapiji su se iskorištavali njegovi termalni učinci. U dijagnostičke svrhe ultrazvuk je prvi puta upotrijebljen 1940. godine u Njemačkoj na Sveučilištu u Kölnu. Predstavljena je mogućnost ultrazvučne dijagnostike, temeljena na ranije spomenutoj metodi koja se koristi za otkrivanje pukotina u metalima. Tvrdilo se da bi ta metoda mogla omogućiti otkrivanje tumora i nekih drugih bolesti. Neurolog i psihijatar Karl Theodore Dussik smatra se prvim liječnikom koji je upotrijebio ultrazvuk u medicinskoj dijagnostici (Woo, 2006).

Intenzivnija primjena ultrazvuka u području porodništva i ginekologije počinje 1960-ih godina (Woo, 2006). Woo (2006) navodi da se tada koristio mod A (engl. *A-mode*, gdje A /engl. *amplitude*/ označava amplitudu), jednodimenzionalni amplitudni prikaz koji je u ranoj trudnoći mogao detektirati otkucaje srca fetusa. U tom prikazu odjeci na ekranu osciloskopa prikazuju se kao impulsi čija je amplituda proporcionalna intenzitetu odjeka. Tek je mod B (engl. *B-mode*, gdje B /engl. *brightness*/ označava svjetlinu) omogućio vizualni prikaz unutrašnjih organa pacijenata, te je bio korišten za mjerenje promjera gestacijske vrećice, kako bi se procijenila zrelost fetusa. Mod B je dvodimenzionalni prikaz u kojemu su odjeci prikazani svijetlom točkom na ekranu, a intenzitet svjetline točke proporcionalan je amplitudi odjeka.

Woo (2006) prikazuje i daljnji razvoj ultrazvuka te navodi kako se već sedamdesetih godina ultrazvuk redovito koristio u ginekologiji. Liječnici su ultrazvukom proučavali rast i razvoj fetusa te dijagnozu fetalnih abnormalnosti. Slike koje su stvarali tadašnji ultrazvučni aparati bile su niske razlučivosti. Stvaranje pomičnih slika u realnom vremenu po prvi puta je izvedeno 1965. godine. Novi aparati upotrebljavali su se za prikaz srčanih i fetalnih pokreta već nakon dvanaestog tjedna trudnoće, kao i za dijagnosticiranje tumora. Međutim, u to vrijeme ultrazvučni su aparati još uvijek bili glomazni i neprenosivi zbog tadašnjih računala koja su zauzimala mnogo prostora. Razvoj aparata tada je bio u rukama kompanija koje su za svoje projekte koristile računalnu tehnologiju i na taj način

upravljalje karakteristikama snopa ultrazvučne sonde i obrade signala, kako bi postigli najbolju moguću sliku na svojim uređajima. Kasnih 1970-ih godina, istovremeno s razvojem računalnih procesora i tehnike, stigli su uređaji nove generacije visoke rezolucije (engl. *real-time high resolution scanners*), sa znatno poboljšanom rezolucijom pri upotrebi sonde promjenjivih frekvencija u odnosu na stariju generaciju ultrazvučnih aparata, koji su primjenjivali analognu tehnologiju. Značajan doprinos u kardiologiji omogućili su dvodimenzionalni (2D) skeneri. Upotrebljavao se takozvani mod M (engl. *M-mode*, gdje M /engl. *motion*/ označava pokret) za prikaz pomičnih struktura, primjerice srčanih zalistaka. Mod M predstavlja jednodimenzionalni B prikaz, gdje se prati promjena položaja određenog organa u vremenu. Prvi trodimenzionalni (3D) ultrazvuk pojavio se 1986. godine. Njegova dostupnost bila je sve veća, zahvaljujući ubrzanom napretku računalne tehnologije i smanjenju troškova elektronike i mikroprocesora. Smatralo se kako će 3D ultrazvuk roditeljima omogućiti bolji doživljaj prikazom tijela i lica djeteta, te tako potaknuti bolju majčinu skrb i vezu sa svojim djetetom, a njegova znanstvena primjena omogućila je precizniju dijagnostiku (Woo, 2006).

Utjecaj ultrazvučnih valova na zdravlje

Nein vazivnost i odsustvo štetnih utjecaja na zdravlje često se navode u literaturi kao nedvojbene prednosti ultrazvuka u usporedbi s ostalim metodama slikovnog prikaza (Gick i sur., 2005; Bressmann, 2010). Međutim, postoje neka istraživanja koja pokazuju moguće negativne utjecaje ultrazvučnog signala na zdravlje (vidi Baker, 2001). Učinci ultrazvuka na tkivo dijele se na termalne i netermalne (Baker, 2001). Autor navodi da termalni učinci nastaju zbog toga što se mehanički pomaci molekula pod utjecajem ultrazvuka pretvaraju u toplinsku energiju i pri tome povećavaju temperaturu tkiva. Netermalni učinci pripisuju se mehanizmima različitim od onih koji povisuju temperaturu tkiva, poput nastanka implozije i kavitacijskih mjehurića te stvaranja takozvanih slobodnih radikala, štetnih spojeva proizvedenih u normalnim fiziološkim procesima. Baker (2001) smatra kako uzrok drugih netermalnih efekata mogu biti male oscilacije čestica koje ultrazvučni valovi pomiču prolaskom kroz tkivo.

Iako postoje dokazi o toplinskom utjecaju ultrazvučnih valova, omjer zagrijavanja tkiva ovisi o nekoliko varijabli. Prije svega, apsorpcija ultrazvučne energije i porast temperature koju uzrokuje ovisi o intenzitetu i frekvenciji. Najprikladnija frekvencija je od 800 do 1 000 kHz (Subota, 2010). Baker (2001) spominje istraživanje Drapera u kojem se nakon 10 minuta izlaganja kontinuiranom dopleru temperatura povećava za 5 °C. Uzeto je u obzir da je potrebno 7–8 minuta da se postigne to povećanje temperature, te je izrazito naglašena nužnost izlaganja ultrazvuku na što manju površinu da bi došlo do takva povećanja temperature. Grijanje je veće kod kontinuiranog nego kod pulsirajućeg doplera. Dio mehaničke energije koju uzrokuje atenuirani ultrazvučni val svojim prolaskom kroz tkiva pretvara se u toplinsku energiju. Ishod tog zagrijavanja ovisit će prvenstveno o stupnju provodljivosti temperature u okolna tkiva i o raspršenosti topline protokom krvi. Posljednji čimbenik je u velikoj mjeri varijabilan i teško procjenjiv, ali je

poznato da se toplina protokom krvi kroz masna tkiva i žile puno slabije širi. Terapijski ultrazvuk djeluje u dubinu i može povećati temperaturu tkiva u dubinu od 3 do 5 cm bez zagrijavanja kože i potkožnog tkiva (Baker, 2001). Treba naglasiti da nabrojani učinci ultrazvuka nisu potvrđeni u radu s dijagnostičkim ultrazvukom, a upravo taj tip ultrazvuka koristi se u istraživanju proizvodnje govora. Pri radu u modu B ne dolazi do značajnijeg termalnog efekta na tkivo zbog malih intenziteta signala. Također, homeostatski mehanizmi reguliraju temperaturu i teže suzbijanju naglog porasta temperature tijela. Ipak, budući da uspjeh homeostatskih mehanizama ovisi o odnosu dobivene i izgubljene topline, istraživanja su pokazala da kod primjene terapijskog ultrazvuka homeostatski mehanizmi ne mogu spriječiti lokalizirani porast temperature tkiva (Baker, 2001).

ULTRAZVUK U ISTRAŽIVANJU PROIZVODNJE GOVORA

Fiziološke instrumentalne metode: metode slikovnog prikaza

Govor je prije svega akustička pojava. Međutim, za potpuno razumijevanje složenog procesa govora nužno je poznavanje uzroka akustičkih posljedica govora, kao i fizioloških aspekata govorne proizvodnje. Istraživanje fiziologije proizvodnje govora izazovan je zadatak. Prije svega, artikulatori se međusobno razlikuju po mjestu, obliku, građi te brzini i složenosti pokreta. Zatim, valja uzeti u obzir bitne razlike u mekoći odnosno tvrdoći pojedinih struktura koje čine artikulacijski sustav, budući da njihove značajke utječu na složenost pokreta. Istraživanju vidljivih artikulatora (na primjer, usne) pristupa se drugačije od istraživanja artikulacijskih struktura koje se nalaze dublje unutar usne šupljine (na primjer, meko nepce). Zbog svega ovoga ne postoji samo jedna fiziološka metoda kojom bi se govor mogao istražiti u svim fiziološkim aspektima.

Stone (2010) navodi da se instrumentalne fiziološke metode za istraživanje fiziologije govorne proizvodnje mogu podijeliti na izravne i neizravne. Podjela je s obzirom na to je li uređaj kojim se istražuje govor u direktnom kontaktu s nekim artikulacijskim sustavom ili nije. Izravne metode, poput elektromiografije koja izravno mjeri elektrokemijsku aktivnost mišića, nisu predmet ovoga rada. Ultrazvuk je neizravna metoda jer sonda ne dodiruje artikulator koji se istražuje. Pored toga što se mogu podijeliti prema tome jesu li u izravnom kontaktu s artikulatorom, fiziološke instrumentalne metode mogu se podijeliti i prema karakteristikama samog mjerenja. S obzirom na taj kriterij, fiziološke instrumentalne metode dijele se u tri skupine:

1. metode slikovnog prikaza,
2. metode praćenja pomaka točaka,
3. metode mjerenja jezično-nepčane interakcije (Stone, 2010).

Stone (2010) ističe neke prednosti uređaja za praćenje pomaka točaka, poput preciznog praćenja nekoliko artikulatora u isto vrijeme i velike frekvencije uzorkovanja. Upotrebljavajući uređaje za praćenje pomaka točaka, eksperimentator samostalno mora odrediti oblik krivulje između snimljenih točaka. Suprotno metodama slikovnog prikaza, jezično-nepčane metode pružaju jedinstven prikaz

interakcije jezika i nepca. U kontinuiranom govoru jezik je u gotovo stalnom kontaktu s nepcem, što čini jezično-nepčanu metodu idealnom za proučavanje govora. Metode slikovnog prikaza jedine su koje mogu prikazati cjelovite artikulacijske strukture.

Ultrazvuk pripada metodama slikovnog prikaza. U tu se skupinu ubrajaju još i rendgen (engl. *X-ray*), računalna tomografija (engl. *computed tomography*, ili skraćeno CT), i magnetska rezonancija (engl. *magnetic resonance imaging*, ili skraćeno MRI). Sve ove metode ujedno pripadaju i skupini neizravnih fizioloških metoda. Snimanje govornog prolaza ovim uređajima pruža jasan uvid u unutarnje artikulacijske strukture govornog prolaza, karakteristike pojedinih artikulatora, kao i njihove međusobne interakcije. Navedeni sustavi za slikovni prikaz stvaraju snimke čitave artikulacijske strukture, umjesto prikaza jedne točke na artikulatoru. Važna karakteristika uređaja za slikovni prikaz je neinvazivan postupak prilikom prikaza unutarnjih struktura govornog prolaza. Svaka od tih metoda na drugačiji način omogućuje uvid u fiziologiju govorne proizvodnje. Ultrazvuk se temelji na zvučnim valovima visokih frekvencija, MRI upotrebljava magnetsko polje i radiovalove, a CT i rendgen u svom radu koriste rendgenske zrake. Rendgenske su zrake dio spektra elektromagnetskog zračenja u prirodi. Karakteristične su po svojoj valnoj duljini i frekvenciji. Valovi rendgenskih zraka vrlo su kratki i frekvencija im je velika. Whalen i suradnici (2005) smatraju da je MRI pogodniji u istraživanjima koja iziskuju statične slike, jer pruža opsežniji prikaz govornog prolaza u usporedbi s ostalim metodama, dok je za istraživanja kontinuiranog govora pogodniji ultrazvuk. CT je pogodan kako za statične slike tako i za prikaz kontinuiranog govora, ali je zbog rendgenskih zraka opasan za zdravlje ispitanika.

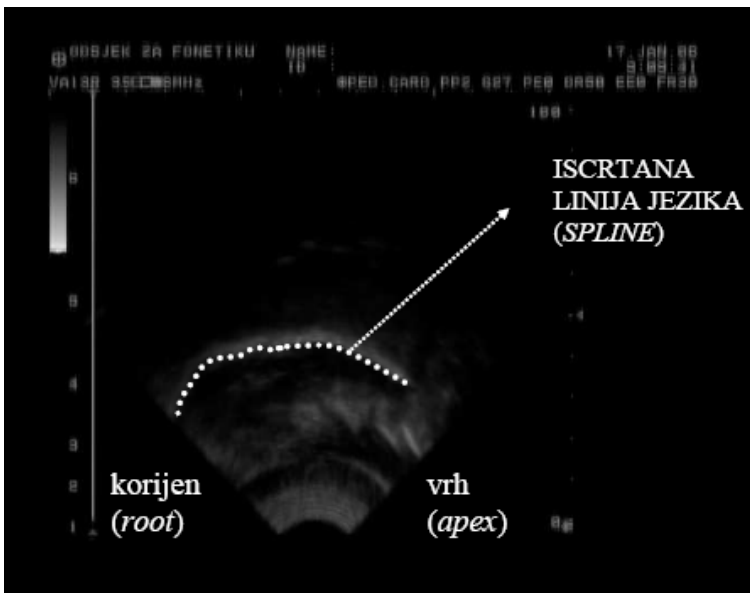
Metode slikovnog prikaza: ultrazvuk

Ultrazvučni sustav sastoji se od sonde, odašiljačkog puls generatora, kompenzacijskog pojačala, upravljačke jedinice za fokusiranje, centralnog procesora i sustava za prikaz, odnosno ekrana (Stone, 2010). Program računala aktivira puls generator čiji se električni impulsi, preko upravljačke jedinice za usmjeravanje i fokusiranje, prenose na pretvarač u sondi. Odjeci se primaju istom sondom, pojačavaju u kompenzacijskom pojačalu, gdje se istovremeno kompenzira i prigušenje ultrazvuka u tkivima. Potom se signali spremaju u memoriju računala i prikazuju na ekranu. Kompenziranje prigušenja ultrazvuka samostalno obavlja korisnik uređaja. Bressmann (2010) ističe jednostavnost korištenja ultrazvuka, jer je za prikaz jezika na ekranu dovoljno prisloniti ultrazvučnu sondu ispod brade. Pokreti jezika mogu se pratiti u stvarnom vremenu na ekranu ultrazvučnog aparata. Značajna je prednost izrazito niska razina toplinskog zračenja, pa je eksperiment moguće ponavljati više puta bez biofizičkih opasnosti.

Piezoelektrični kristali unutar sonde pretvaraju električnu energiju u mehaničke vibracije (zvučne valove) i obrnuto. Zagrijavanjem kristala na vrlo visoke temperature dolazi do bipolarnog poravnanja molekula. Nakon što napon stigne do kristala, molekule se najprije okrenu u jednom smjeru, povećavajući debljinu kristala, a zatim u suprotnom smjeru, smanjujući debljinu kristala. Te

mehaničke vibracije stvaraju zvučne valove visokih frekvencija na rezonantnoj frekvenciji kristala, što je određeno debljinom kristala. Kada zvučni valovi stignu do spoja materijala različitih gustoća lome se i reflektiraju natrag prema sondi. U isto vrijeme, prolaskom kroz različite materijale, ultrazvučni signal slabi (Stone, 2005).

Najrašireniji standard u uporabi u ultrazvučnoj dijagnostici je mod B (Woo, 2006), koji se najčešće koristi i u istraživanju fiziologije proizvodnje govora. Organi i tkiva prikazani su brojnim točkama različita intenziteta u sivoj skali, to jest u tonovima svjetlije i tamnije sive boje. Položaj određene točke na ekranu zadan je položajem reflektora ultrazvučnog snopa (artikulatora) u stvarnom prostoru. Distribucija točaka različite svjetline sive skale na ekranu odgovara anatomskom prikazu organa. Prijelazna područja između različitih tkiva (primjerice prijelaz s masnog tkiva na mišićno tkivo) uzrokuju prelamanje zvučnih valova i snažne jeke. Kostí veće gustoće i zakrivljenosti također mogu stvarati deformacije i slabljenje zvučnih valova, pa su kosti na ekranu prikazane kao sjena. Kod snimanja usne šupljine, u trenutku kada ultrazvučni puls dođe do prostora ispunjenog zrakom (govornih šupljina), signal se izgubi zbog toga što je zrak premale gustoće, pa se zvučni valovi ne mogu adekvatno reflektirati prema sondi. Zato je usna šupljina na ekranu također vidljiva kao sjena (Stone, 1999, 2005, 2010; Bressmann i sur., 2005; Bressmann, 2010).



Slika 1. Ilustracija prikaza jezika ultrazvukom
Figure 1. Illustration of tongue imaging using ultrasound

Gornju površinu jezika na ekranu vidimo kao najsvjetliju bijelu liniju. Ta je bijela linija zapravo prikaz mjesta spoja gornje površine jezika i zraka, jer se ultrazvučni valovi reflektiraju upravo na spoju dviju različitih gustoća. Donji rub linije je gornja površina jezika, a gornji dio linije nema fiziološko tumačenje, stoga je istraživačima od interesa samo donji rub bijele linije vidljive na ekranu (Li i sur., 2005). Debljina linije na ekranu stoga nije važna, jer se linija jezika uvijek iscertava na donjem rubu bijele linije ultrazvučnog prikaza (slika 1). U većini slučajeva reflektirani ultrazvučni valovi jasno ocrtavaju oblik jezika, no poznate su i neke poteškoće (Stone, 2005, 2010). Vrh jezika najčešće nije vidljiv zbog toga što se ultrazvučni valovi reflektiraju na dnu usne šupljine i većinom ne stignu do vrha jezika. Naime, ispod prednjeg dijela jezika, u takozvanom sublaminarnom prostoru, često je zračni džep, zbog kojeg ultrazvučni valovi ne stignu na adekvatan način do vrha jezika. Doduše, postoje slučajevi kada je moguće vidjeti vrh jezika, na primjer ako je u ustima dovoljno slina ili ako je vrh jezika položen na dno usne šupljine i pomaknut prema nazad. Korijen jezika također je jedan od dijelova jezika koji teško adekvatno prikazuju na ekranu ultrazvučnog sustava. Korijen jezika često je zaklonjen sjenom jezične kosti.

Osim jezika, ultrazvukom se mogu snimati glotalne eksplozije i glasnice (Stone, 2010). Potrebno je prisloniti ultrazvučnu sondu na Adamovu jabučicu i u transverzalnoj ravnini promatrati glasnice. Najmanja brzina vibriranja glasnica iznosi oko 50 Hz, dok je brzina uzorkovanja (engl. *sample rate*) najbržeg ultrazvuka oko 90 Hz. Unatoč tome što se tijekom fonacije njihovo vibriranje može vidjeti, nije moguće snimiti dovoljno uzoraka da bi se mogao prikazati svaki titraj glasnica. Za takva je istraživanja prikladnija metoda poput elektroglografije (EEG), kojom se može preciznije promatrati vibriranje glasnica (Stone, 2010).

Videozlaz na ultrazvučnim aparatima omogućuje spajanje videoopreme za stvaranje videozapisa onoga što se prikazuje na ekranu ultrazvuka. Zvuk se najčešće snima posebnim mikrofonom te se potom sinkronizira s videozapisom. Wrench i Scobbie (2006) daju detaljan opis svih aspekata vizualizacije jezika ultrazvukom. Navode da se svaka sekunda videozapisa sastoji od 25 sličica prema PAL videostandardu, što je dovoljno brzo da se vizualiziraju pokreti jezika pri govoru. Međutim, Wrench i Scobbie (2006) preporučuju korištenje standarda NTSC, zbog veće frekvencije uzorkovanja (30 sličica u sekundi) te analiziranje raspletenih sličica. Zbog brzih artikulacijskih pokreta, neki okluzivi i alveolarni vibrant /r/ na snimkama nisu u potpunosti prikazani. Brzina vrha jezika kod tih glasnika može višestruko nadmašiti frekvenciju uzorkovanja ultrazvučnog aparata, pa oni ostaju neadekvatno prikazani. Nakon završetka snimanja dobivenu datoteku na tvrdom disku računala moguće je dalje uređivati i analizirati posebnim računalnim softverom. Analiza pokreta jezika prati se prema površini jezika, i to po njegovoj dužini. Neka softverska rješenja pružaju mogućnost automatskog praćenja i ocrtavanja površine jezika, no snimke dobivene ultrazvukom su često mutne, nejasne i izobličene. Algoritam zadužen za praćenje površine jezika iz takvih snimaka često ne može razlučiti smislene

dijelove od neželjenih šumova. Zato je za taj postupak pouzdanije istrenirano ljudsko oko koje ima mogućnost percipiranja pojedinih elemenata kao jedinstvene cjeline (Bressmann i sur., 2005).

Bressmann (2010) tvrdi da za govorna istraživanja nisu potrebni skupocjeni ultrazvučni aparati, već naglašava važnost kvalitetne ultrazvučne sonde. Što je sve vidljivo na ekranu ovisit će ponajviše o rasporedu kristala, kutu snimanja te o frekvenciji sonde. Sonde sa zakrivljenim rasporedom kristala idealne su za istraživanja proizvodnje govora jer omogućuju maksimalan kut gledanja. Jezik je relativno velik i zahtijeva dubinu slike od oko 8 cm (Wrench i Scobbie, 2006). Dubina snimanja i jasnoća slike su u obrnuto proporcionalnom odnosu. Sonde većih frekvencija (3–8 MHz) stvaraju jasnije i detaljnije slike, ali je dubina prodiranja zvučnih valova ograničena zato što kraći valovi prolaskom kroz tkivo brže slabe (Wrench i Scobbie, 2006).

Složenost snimanja i interpretacije ultrazvučnih podataka

Naizgled jednostavan postupak snimanja jezika, koji podrazumijeva prislanjanje ultrazvučne sonde na bradu ispitanika, zapravo je znatno složeniji. U izvođenju eksperimenata istraživači su suočeni s više neželjenih čimbenika, poput šumova, smetnji, refleksija i prelamanja signala. Ručno prikupljanje podataka prema koordinatama pomaka jezika također je zamoran zadatak i podrazumijeva subjektivnost eksperimentatora. Računalni softver za automatsko praćenje pomaka jezika i izvoz podataka donekle olakšava čitav postupak analize snimaka. Iako se automatsko iscertavanje linija jezika smatra idealnim alatom za analizu pokreta jezika, njegova nepreciznost zahtijeva dodatnu intervenciju. Pogreške je tada potrebno ručno ispravljati, kako bi linija prikazivala točan rub jezika, čime se zapravo poništava prednost automatskog iscertavanja – brzina prikupljanja podataka. Bressmann i suradnici (2005) tvrde da je zato iscertavanje pouzdanije raditi ručno, doduše na uštrb vremena. Prema Stone (2005), bolja prostorna rezolucija slike (veći broj piksela po milimetru), smanjit će broj pogrešaka pri ručnom iscertavanju linija jezika. Također smatra da je poluautomatski proces puno efikasniji, pri čemu je automatsko iscertavanje linije jezika prema potrebi upotpunjeno ručnim ispravljanjem pogrešaka.

Istraživanje pokreta ljudskoga jezika od velikog je interesa zbog toga što jezik ima važnu ulogu pri govoru, gutanju i disanju. Zbog njegovih jedinstvenih biomehaničkih karakteristika, jezik može proizvesti velik broj različitih oblika i pokreta kompleksnom aktivacijom unutrašnjih i vanjskih jezičnih mišića. Upravo je zbog tih mogućnosti postizanja kompleksnih oblika proučavanje pokreta jezika vrlo složeno. Ovisno o njihovoj uključenosti u izvedbu nekog pokreta, leđa jezika imaju različite stupnjeve artikulacijske angažiranosti. Prema teoriji artikulacijske angažiranosti (Recasens i sur., 1997), angažiranost leđa jezika u izvedbi neke artikulacijske geste odredit će koartikulacijsko ponašanje cijelog jezika, te artikulacijsko ponašanje dijelova jezika više ili manje ovisnih o leđima. Artikulacijsko ponašanje jezika uvelike ovisi i o pomacima donje čeljusti. Stone (2005) navodi kako je prednji dio jezika više ovisan o visini, odnosno položaju

donje čeljusti nego što je to slučaj sa stražnjim dijelom i korijenom jezika. Donja čeljust na ultrazvučnim snimkama nije direktno vidljiva, već je prikazana kao velika stožasta sjena, jer prelama zvuk i stvara akustičke sjene. Bilateralne su sjene velike, budući da ultrazvučni snop zahvaća široko područje čeljusne kosti, što može uključivati i zrak. Zbog toga pokrete donje čeljusti ultrazvukom nije moguće sasvim pouzdano istraživati ultrazvukom. Dok sjena donje čeljusti ograničava prikaz prednjeg dijela, sjena hioidne kosti zaklanja prikaz stražnjeg dijela govornog prolaza. Uz to, pokazalo se da se već kod neznatna ometanja donje čeljusti aktiviraju kompenzacijski mehanizmi jezika (Horga i sur., 2003; Whalen i sur., 2005). Kada je jezik povišen, sjene mogu sakriti vrh jezika, iako se smatra da se na snimci ne gubi više od 1 cm jezika.

Gick i suradnici (2005), kao najveći izazov istraživanja izvedenih u nekontroliranim uvjetima, navode nedostatak kontrole nad sondom i glavom ispitanika te s time povezan problem stvaranja pritiska na tkivo. Složenost snimanja i interpretacije ultrazvučnih podataka može se promatrati kroz dvije skupine problema:

1. probleme vezane uz načine stabilizacije ultrazvučne sonde,
2. probleme vezane uz tumačenje ultrazvučnih slika jezika (vidi Stone, 2005).

Položaj sonde tijekom izvođenja eksperimenta važan je za održavanje fizičkog kontakta s bradom ispitanika te preciznog usmjeravanja snopa zraka. Istovremeno je bitno izbjegavati stvaranje udubina u tkivu na koje se prislanja sonda. Nadalje, važno je obratiti pozornost na digitalizaciju ultrazvučnih slika, kako bi se očuvala njihova kvaliteta radi lakše analize snimljenog materijala.

Načini stabilizacije ultrazvučne sonde

Kritike prvih istraživanja ultrazvukom poglavito su se odnosile na ručno držanje sonde tijekom snimanja. Takva su istraživanja često davala nepouzdana snimke i neprecizne rezultate. Stone (2005) ističe kako je prije snimanja važno stabilizirati sondu i glavu ispitanika te ih osigurati da ostanu mirni tijekom snimanja, jer se glava često slobodno naginje u stranu ili se naslanja na sondu. Pokreti glave i nepravilan položaj sonde u tom slučaju mogu rezultirati netočnim podacima. Stabilizacija je bitna, jer povećava pouzdanost i olakšava interpretaciju slika. U idealnoj situaciji glava i sonda su nepomične, dok se donja čeljust slobodno pomiče. Bressmann i suradnici (2005) navode nekoliko prijedloga za stabilizaciju glave, poput uporabe naslona za stražnji dio glave, naslona za čelo ili učvršćivača cijele glave. Stone (2005) ukazuje na pet ključnih zahtijeva sustava za kompletnu stabilizaciju glave (engl. *Head and transducer support system*, ili skraćeno HATS):

1. mora sprečavati rotiranje sonde,
2. mora sprečavati pomicanje sonde naprijed-natrag i lijevo-desno,
3. mora biti prilagodljiv glavama svih veličina i oblika,
4. mora biti osigurana udobnost ispitanika,
5. mora sprečavati pomicanje glave.

Gick i suradnici (2005) napominju kako i najobičniji naslon za glavu ima već značajan utjecaj na kontrolu pokreta glave i sonde, a time i na prikupljene podatke. Dva su osnovna načina stabilizacije sonde koje opisuje Stone (2005), a to su: imobilizirani i neimobilizirani.

Imobilizirani način stabilizacije sonde

Imobilizirani način, pri čemu nepce služi kao referentna točka za mjerenje pomaka jezika, sprečava pomicanje sonde kod pomicanja donje čeljusti. Prednost čvrsto fiksirane sonde ispod brade jest njezin nepromjenjiv položaj te mogućnost poravnanja s glavom ispitanika. Sondu je moguće čvrsto postaviti s pomoću pričvršćenog držača, koji može biti spojen sa stolicom, stolom ili podnim stalkom. U tom slučaju sonda predstavlja prepreku pri pomicanju čeljusti prema dolje tijekom govora. Nepromjenjiv pritisak na bradu može uzrokovati udubljenja u tkivima, a nekontrolirani pokreti glave pri govoru mogu pomicati smjer sonde. Stone (2010) navodi nekoliko faktora o kojima ovisi jačina pritiska na tkivo:

1. položaj i duljina mišića čeljusti,
2. stupanj stezanja mišića (veće stezanje uzrokuje učvršćivanje mišića),
3. pokrivena površina tkiva u odnosu na površinu sonde,
4. dio mišića na koji je sonda prislonjena,
5. položaj sonde.

Snažan pritisak na tkivo pri govoru može uzrokovati pomake površine jezika do 0,5 cm. Gornja vrijednost prihvatljiva pomaka nije točno određena. Kako bi se sonda odvojila od kože i time ublažio pritisak na tkivo, između sonde i brade može se postaviti podloga, odnosno akustički jastučići (engl. *acoustic standoff*), napravljeni tako da omogućuju propuštanje ultrazvučnih valova i prikaz površinskih struktura koje su bliže površini nego što ih valna duljina sonde može snimiti. Stone (2005) navodi tehniku snimanja jastučićima (engl. *cushion scanning technique*, ili skraćeno CST), koju su razvili Peng i suradnici (1996, prema Stone, 2005). Brada je u tom slučaju od sonde odvojena vrećicom od lateksa punjenom vodom. Ovom su tehnikom u svom radu dobili bolju stabilnost u eksperimentima gutanja nego u slučaju direktnog kontakta sonde s bradom. Chi-Fishman (2005) navodi sustav koji su Stone i Davis (1995, citirano prema Chi-Fishman, 2005) razvili za potporu glave, sonde i čeljusti, koja je omogućila stabilizaciju glave, podešavanje položaja sonde i submandibularno apsorpiranje jastučićima punjenima gelom prilagodljive debljine.

Neimobilizirani način stabilizacije sonde

Kod neimobilizirane metode stabilizacije, sonda se pomiče zajedno s donjom čeljusti, pa donja čeljust služi kao referentna točka za mjerenje pomaka jezika. Potrebno je nastojati održati sondu u istoj poziciji i jednakog pritiska na bradu tijekom snimanja. Pravilnim držanjem sonde u odnosu na glavu moguće je uskladiti pokrete jezika i donje čeljusti s pomacima glave. Pravilan je način držanja sonde postavljanje palca na stražnji rub završnog kraka donje čeljusti

(kod spoja donje i gornje čeljusti) te stavljanje kažiprsta na prednju stranu brade. Sondu drže srednjak i prstenjak u sagitalnom ili koronalnom pravcu, lagano prislonjeni ispod brade. Ruka i sonda usklađeno se pomiču gore-dolje zajedno s donjom čeljusti (Stone, 2005).

Histereza je termin koji se odnosi na pomicanje sonde sinkronizirano sa spuštanjem i podizanjem donje čeljusti. Pri otvaranju usta sonda se počinje pomicati prema dolje puno sporije od čeljusti, te doseže donju točku pokreta otvora nakon čeljusti. Pri zatvaranju usta sonda ponovno kasni za čeljusti, te se zaustavlja završetkom njena pokreta ili promjenom pokreta, ako se govor nastavlja. Unatoč tome što kod neimobilizirane metode nema pritiska na tkivo, vremenska neusklađenost pokreta jezika može predstavljati poteškoće u istraživanjima u kojima je ključna vremenska točnost (Stone, 2005).

Whalen i suradnici (2005) u svome radu koristili su optički sustav koji ne zahtijeva imobilizaciju sonde (engl. *Haskins optically corrected ultrasound system*, ili skraćeno HOCUS). Taj se sustav sastoji od ultrazvuka za snimanje pokreta jezika te optičkog uređaja za praćenje sonde u odnosu na glavu. Optički uređaj prati pokrete glave, sonde i donje čeljusti, što omogućuje usklađivanje pokreta jezika s koordinatama glave. Njime se također mogu prikupljati podaci o pokretima usana ili bilo koje vidljive pokretne strukture. Miller i Finch (2011) smatraju da je arhitektura HOCUS sustava neprikladna za terenski rad, jer se oslanja na složen optički sustav za praćenje.

Tumačenje ultrazvučnih slika

Slike dobivene videoizlazom ultrazvučnog aparata sklone su distorzijama kontura, vremenskom zamućivanju te vremenskom pomaku. Wrench i Scobbie (2006) precizno objašnjavaju način stvaranja dvodimenzionalnog prikaza jezika na ultrazvuku. Navode da se obradom pristiglih signala iz sonde podaci pojedinih linija, kojih je obično 128 ili više, unose u memoriju prikaza moda B (najčešće razlučivosti 640x480 piksela ili više). U međumemoriju se naknadnom obradom sprema cjeloviti prijelaz B prikaza i omogućuje podešavanje razine prikazanih sivih tonova. Krajnji rezultat prikazuje se na ekranu ili se posredstvom videokartice u jednom od videostandarda sprema na računalo. Europski PAL standard sastoji se od 576 horizontalnih i 49 praznih linija (engl. *vertical blanking interval*, ili skraćeno VBI), što ukupno iznosi 625 linija s 50 polja koja se isprepliću po sekundi, čime se dobiva 25 sličica u sekundi. Američki NTSC standard sastoji se od 486 horizontalnih linija (uključujući VBI ukupno 525 linija) s 59,94 isprepletenih polja po sekundi, odnosno 29,97 sličica u sekundi. Budući da je brzina prijelaza ultrazvuka brža od brzine prikaza videozapisa za oko 1,5 puta, krajnji prikaz čini spoj dva ili tri prijelaza ultrazvuka. Wrench i Scobbie (2006) stoga predlažu korištenje 60 ili više sličica u sekundi kako bi uzastopne raspletene sličice sadržavale različite prijelaze. Na taj se način snimke lakše analiziraju nego u slučaju kada su sličice isprepletene, jer se signal tada pokušava izglediti interpolacijom.

Nadalje, Wrench i Scobbie (2006) navode da u međuspremniku postoji vrijeme kašnjenja čija se vrijednost mijenja iz slike u sliku. U vremenu od 33 milisekunde, koliko je potrebno za pretvorbu NTSC snimke iz videoizlaza u piksele, vrh jezika može se pomaknuti za čak 10 milimetara, a tijelo jezika 7 milimetara. Štoviše, u stanju mirovanja jezik se može pomicati 1 ili 2 milimetra. Zbog toga jedan dio slike može biti trenutak kada je jezik podignut, a drugi dio dobivene slike može tvoriti trenutak kada je jezik u spušenom položaju. Rezultat će biti iskrivljeni oblik površine jezika. Slika se često dodatno zamućuje zbog videokompresije, čime se otežava prikaz isprepletenih slika te onemogućava njihovo glatko rasplitanje. Uz sve navedeno, nije sasvim jasno sinkronizira li zvučna kartica zvuk na početku, u sredini ili na kraju jedne sličice, niti se zna kolika je za to tolerancija. Frekvencija uzorkovanja od 30 Hz dovoljna je za glasove koji imaju stabilne artikulacijske geste (Miller i Finch, 2011), ali nedovoljna za neke pokrete jezika, poglavito za vrh jezika (Stone, 2005). Prije snimanja glasova koji uzrokuju brze pokrete jezika, poput eksplozija, udara i klikova, važno je uzeti u obzir ograničenja pri interpretaciji podataka. Takvi glasovi neće biti prikazani u cijelosti, pa snimanje treba ponoviti nekoliko puta. Da bi se uspješno nadoknadio nedostatak male brzine uzorkovanja, Stone (2005) preporuča uprosječivanje većeg broja kontura jezika, dok Wrench i Scobbie (2006) ipak smatraju da je najbolje raditi s ultrazvučnim aparatima velike brzine uzorkovanja (oko 100 Hz) kako bi se jasnije vidjeli brzi pokreti jezika.

PRIMJENA ULTRAZVUKA

Eksperimentalna fonetika

Ultrazvuk se u fonetici još uvijek smatra metodom u razvoju, poglavito zbog neriješenih metodoloških pitanja. Unatoč tome, pokazuje se da je ova metoda primjerena istraživanju pokreta jezika, a naročito je korisna za istraživanja na spoju fonetike i fonologije, jer pokazuje kretanje i koordinaciju cijelog jezika, a ne samo izoliranih točaka (Davidson, 2005; Liker i sur., 2008).

Stone (1999) navodi da se u ranijim istraživanjima koartikulacijskih procesa metodama slikovnog prikaza, pa tako i ultrazvuku, nije pridavala dovoljna pozornost. Ipak, ultrazvukom je moguće promatrati učinke koartikulacije na primarne i sekundarne lingvalne artikulatore, što može biti korisno za razumijevanje koartikulacijskih učinaka na vokale i sonante, kod kojih je bitno promatrati čitav govorni prolaz. Stone (1999) smatra kako bi trebalo istražiti dvije strategije pokreta jezika. Najprije, koriste li konsonanti i vokali interakciju jezika i tvrdog nepca na sasvim različite načine, a zatim bi trebalo istražiti jesu li pokreti jezika uvijek ekonomični, osobito u složenim izgovornim pokretima. Navedene strategije moguće je istražiti ultrazvučnim snimkama, budući da ultrazvučna metoda pruža cjelovit dvodimenzionalni prikaz poprečnog presjeka jezika.

Zharkova (2008) i Zharkova i suradnici (2012) predstavili su ultrazvučna istraživanja jezične koartikulacije na spoju vokala i konsonanata u kojima su

prikazali nove načine kvantitativne analize ultrazvučnih podataka. Pored ultrazvuka, elektropalatografijom su se sinkronizirano prikupljali podaci za sustavno kvantificiranje koartikulacijskih učinaka (Zharkova, 2008). Pokazalo se da se istovremenim korištenjem ovih dviju metoda mogu dobiti komplementarni podaci o jezičnoj koartikulaciji. Elektropalatografijom su dobivene informacije o dodirima jezika i nepca, dok je ultrazvuk omogućio analizu onih dijelova jezika koji nisu u kontaktu s nepcem. Bressman i suradnici (2005) prikupili su trodimenzionalne ultrazvučne snimke kontinuiranog govora te predložili metodu za usporedbu kontura jezika. Tehnika se sastoji od kvantificiranja udaljenosti između dvije skupine krivulja, nakon čega se utvrđuje pripadaju li te dvije skupine krivulja različitim populacijama. Međutim, Zharkova i Hewlett (2009) tvrde da jasnoćom i preciznošću ultrazvuk još uvijek nije dostigao rendgen ili magnetsku rezonanciju. Davidson (2005) je u svom istraživanju proučavala proizvodnju riječi sličnih artikulacijskih izvedbi kako bi istražila karakteristike glasa /ə/ između /z/ i sljedećeg konsonanta. Gick i suradnici (2006) u svom istraživanju ističu kako su podaci o vremenskom odnosu artikulacijskih gesta pri izgovoru slogova oskudni zbog poteškoća i invazivnosti ranijih metoda za mjerenje istovremenih pokreta više artikulatora. Zbog toga su u svojim eksperimentima koristili upravo ultrazvuk kako bi istražili vremenske odnose artikulacijskih gesta kod likvida u nekoliko različitih, prethodno neproučavanih dijalekata i jezika. Rezultati su pokazali čvrste međujezične sličnosti kod vremenskih odnosa artikulacijskih gesta likvida. Gick i suradnici (2006) smatraju da se daljnjim prikupljanjem fonetskih podataka ovog tipa može dobiti bolji uvid u međujezične sličnosti, što pridonosi raspravi o odnosu biomehaničkih univerzalija i jezičnih specifičnosti.

Daljnjim napretkom digitalne tehnologije i razvitkom algoritama za automatsku obradu podataka, očekuje se njihovo brže analiziranje te veća pouzdanost rezultata.

Klinička fonetika

Ultrazvuk kao neinvazivna metoda ima značajnu ulogu i u kliničkoj fonetici. Bernhardt i suradnici (2005) prikazali su jedan primjer upotrebe ultrazvuka u kliničkom laboratoriju koji ćemo opisati u ovom radu. U govornoj dijagnostici i terapiji ultrazvučnom metodom većinom sudjeluju pacijenti koji imaju teško oštećenje sluha, neku govornu manu ili uče strani jezik. Govorna terapija ultrazvukom slijedi standardna načela i tehnike artikulacijske i fonološke intervencije. Postupci korištenja i snimanja ultrazvukom u kliničkom laboratoriju, kao i stabilizacija ispitanikove glave i sonde, izvode se uobičajenim metodama opisanim u ranijim poglavljima.

Proces dijagnoze i rehabilitacije govora ultrazvukom, koji opisuju Bernhardt i suradnici (2005), sastoji se od nekoliko koraka:

1. Početna procjena govornog statusa snimanjem izoliranih riječi, rečenica te povezana govora. U ovoj se fazi prikupljaju i ostali relevantni podaci o ispitanikovoj dijagnozi ili prethodnim tretmanima.

2. Pacijentima se pruža uvid u ultrazvučnu metodu demonstracijama, pisanim materijalom i praktičnim vježbama prikaza jezika.
3. Uspoređuje se pacijentov i uzorni izgovor s pomoću ultrazvučnih slika. Na početku rehabilitacije pacijenti imitiraju oblike i pokrete jezika zdravih govornika pri izgovoru ciljanih glasnika. U kasnijim fazama rehabilitacije pacijentovi uspješni obrasci pomaka jezika mogu postati uzorni predlošci.
4. Povećava se razina složenosti govornih pokreta te se koristi višestrukim povratnim spregama (prvenstveno vizualnim i auditivnim, a ponekad i taktilnim).
5. Slijedi klinička i kućna praksa bez ultrazvuka.
6. Nastavlja se kontinuiranom evaluacijom učinkovitosti.

Bernhardt i suradnici (2005) navode da je korištenje ultrazvuka pozitivno utjecalo na promjene govorne proizvodnje kod adolescenata i odraslih koji se suočavaju s raznim slušnim i govornim poteškoćama. Ovi autori navode sljedeće pozitivne značajke ultrazvuka:

1. Jezik je moguće promatrati dinamički ili statički u sagitalnom ili koronalnom prikazu, čime se dobiva novi uvid u pokrete i oblike jezika.
2. Ultrazvuk je manje invazivan od ostalih vizualnih tehnika, poput elektropalatografije, magnetne artikulografije ili glosometrije.
3. Ultrazvuk ne zahtijeva dodatan zaseban hardver, kao na primjer umjetno nepce kod elektropalatografije, stoga se može koristiti bez dodatnih troškova.
4. Prikazi su relativno razumljivi i jednostavni za ispitanike.
5. Prenosivi ultrazvučni aparati omogućuju izvođenje terapije na mjestima pogodnima za ispitanike, dok stacionarni uređaji s fiksnim sondama pružaju dosljednost kod prikupljanja podataka u evaluacijske svrhe.

Još je mnogo prostora za razvoj primjene ultrazvuka u kliničkoj fonetici. Buduća istraživanja učinkovitosti ultrazvuka kao dijagnostičkog i terapijskog alata u rehabilitaciji govora zasigurno će rasvijetliti sve mogućnosti njegove kliničke fonetske potrebe.

Artikulacijska sinteza govora

Artikulacijska sinteza govora temelji se na modelu govornog prolaza uzimajući u obzir njegove fiziološke i akustičke značajke. U posljednje vrijeme ultrazvučni se podaci, uz podatke ostalih artikulacijskih metoda, počinju upotrebljavati u procesu izrade prihvatljive artikulacijske sinteze govora. Zbog već opisanih ograničenja ultrazvučne metode, ta upotreba još je uvijek prilično ograničena. Ipak, mogu se izdvojiti neki radovi koji pokazuju raznolikost mogućih primjena ultrazvuka u sintezi govora.

Chi-Fishman (2005) ističe kako je tehnološki napredak posljednjih godina omogućio trodimenzionalni (3D) ultrazvučni prikaz jezika. Takav se

prikaz može dobiti stvaranjem serijskih dvodimenzionalnih (2D) slika sofisticiranim postupkom digitalizacije ili uređajima za mjerenje koordinata koji prate pokrete prijammika. Naprednim programskim alatima moguće je rekonstruirati 3D oblik jezika iz uzastopnih 2D slika. Ako se snima običnom 2D ultrazvučnom sondom u modu B, potrebno je pomicati sondu duž jezika te na taj način snimiti svaki presjek (Bressmann, 2010). Takvom ultrazvučnom 3D rekonstrukcijom larinksa možemo dobiti prikaz hrskavičnih struktura grkljana, glasnica i glotisa. Watkin i Rubin (1989, citirano prema Bressmann, 2010) bili su među prvima koji su napravili 3D rekonstrukciju jezika temeljenu na malom broju koronalnih slika, snimanih na unaprijed definiranim pozicijama. Krajnji izgled jezika bio je poprilično grub. Tek su nešto kasnije Lundberg i Stone (1999, citirano prema Bressmann, 2010) izradili zadovoljavajući i anatomski detaljan 3D prikaz jezika. Koristili su sustav za stabilizaciju glave i motorizirani držač sonde. Yang i Stone (2002, citirano prema Bressmann, 2010) su iz više 2D koronalnih sličica izradili 3D rekonstrukciju jezika u pokretu. Koristeći dinamički programski algoritam, identificirani su različiti akustički događaji kako bi se vremenski uskladili različiti nizovi slika. Prikupljenim podacima dobivena je pokretna 3D površina jezika.

Kalgaonkar i Raj (2008) osmislili su inovativan način korištenja ultrazvuka kako bi snimili uzorke pokreta lica Doplerovim senzorom. Izlazni ton uređaja od 40 kHz reflektira se na licu ispitanika. Doplerov senzor bilježi reflektirane signale koji potom prolaze kroz Doplerov frekvencijski pomak, čija je brzina proporcionalna brzini dijela lica od kojeg se signal reflektira. Reflektirani Doplerov signal sadrži spektar frekvencija koji postaje oznaka pojedinog ispitanika (obrazi, usne, čeljust, jezik i ostali pomični aspekti lica). Koristeći jednostavne mehanizme za prepoznavanje lica govornika, sustav postiže točnost u preko 90% slučajeva, a može prepoznati i spol s točnošću od preko 90%. Ova metoda korištena je za prepoznavanje lica, ali moguća je i primjena u artikulacijskoj sintezi govora. Hueber (2006) je koristio ultrazvučne i videosnimke za analizu podataka u artikulacijskoj sintezi govora. Denby i Stone (2004) su na temelju akustičkih snimaka govora odredili karakteristike govornog prolaza. Zatim su te rezultate uspješno uskladili s ultrazvučnim prikazom jezika.

Daljnjom primjenom ultrazvučne metode u istraživanjima fiziologije proizvodnje govora pruža se prilika za složenije eksperimente, a time će ultrazvučni podaci postati korisniji u artikulacijskoj sintezi govora.

ZAKLJUČAK

Ultrazvuk je kao fiziološka instrumentalna metoda vizualnog prikaza iznimno pogodan za istraživanja fiziologije proizvodnje govora. Omogućava neinvazivan postupak istraživanja s neznatnim utjecajem na zdravlje ispitanika, te je relativno niske cijene, kako nabavne tako i eksploatacijske. Primjena ultrazvuka sve je učestalija i istraživački opravdana u području eksperimentalne i kliničke fonetike te artikulacijske sinteze govora, iako se još uvijek smatra metodom u

razvoju. Pri radu s ultrazvukom važno je imati na umu sve potencijalne probleme koji se mogu pojaviti tijekom snimanja i tumačenja ultrazvučnih podataka. Uzroci tih problema mogu biti same karakteristike artikulatora, ali i neprimjerena stabilizacija ispitanikove glave i sonde te poteškoće u obradi ultrazvučnog signala. Omjer prednosti i mana daje nam razloga vjerovati da će se primjena ultrazvuka u fonetici s vremenom intenzivirati.

REFERENCIJE

- Baker, K. G.** (2001). A review of therapeutic ultrasound: Biophysical effects. *Physical Therapy* 7, 1351–1356.
- Bernhardt, B., Gick, B., Bacsfalvi, P., Adler-Bock, M.** (2005). Ultrasound in speech therapy with adolescents and adults. *Clinical Linguistics & Phonetics* 6/7, 605–617.
- Bressmann, T.** (2010). 2D and 3D ultrasound imaging of the tongue in normal and disordered speech. U Maassen, B., Lieshout, P. (ur.), *Speech Motor Control*, 351–365. New York: Oxford University Press.
- Bressmann, T., Thind, P., Uy, C., Bollig, C., Gilbert, R. W., Irish, J. C.** (2005). Quantitative three-dimensional ultrasound analysis of tongue protrusion, grooving and symmetry: Data from 12 normal speakers and a partial glossectomee. *Clinical Linguistics & Phonetics* 6/7, 573–588.
- Chi-Fishman, G.** (2005). Quantitative lingual, pharyngeal and laryngeal ultrasonography in swallowing research: A technical review. *Clinical Linguistics & Phonetics* 6/7, 589–604.
- Davidson, L.** (2005). Addressing phonological questions with ultrasound. *Clinical Linguistics & Phonetics* 6/7, 619–633.
- Denby, B., Stone, M.** (2004). Speech synthesis from real time ultrasound images of the tongue. *International Conference on Acoustics, Speech, and Signal Processing*, 685–688. Paris: Laboratoire des Instruments et Systemes.
- Gick, B., Bird, S., Wilson, I.** (2005). Techniques for field application of lingual ultrasound imaging. *Clinical Linguistics & Phonetics* 6/7, 503–514.
- Gick, B., Campbell, F., Oh, S., Tamburri-Watt, L.** (2006). Toward universals in the gestural organization of syllables: A cross-linguistic study of liquids. *Journal of Phonetics* 34, 49–72.
- Horga, D., Hunski, M., Ivičević-Desnica, J.** (2003). Temporal reorganization of articulation to an artificial palate. *Proceedings of the 15th ICPHS in Barcelona* (ur. M. Solé, D. Recasens i J. Romero), 3161–3164.
- Hueber, T.** (2006). Speech synthesis from ultrasound and optical images of the speaker's vocal tract.
http://www.neurones.espci.fr/ouisper/doc/report_hueber_ouisper.pdf.
 [Zadnji pristup: 07.07.2011.]
- Kalgaonkar, K., Raj, B.** (2008). Recognizing talking faces from acoustic doppler reflections. *International Conference on Automatic Face and Gesture Recognition*, 1–6. Atlanta: Georgia Institute of Technology.

-
- Li, M., Kambhamettu, C., Stone, M.** (2005). Automatic contour tracking in ultrasound images. *Clinical Linguistics & Phonetics* 6/7, 545–554.
- Liker, M., Horga, D., Šafarić, I.** (2008). Koartikulacijski pritisak i koartikulacijski otpor: ultrazvučno istraživanje. *Govor* XXV, 2, 171–186.
- Miller, A. L., Finch, K. B.** (2011). Corrected high-frame rate anchored ultrasound with software alignment. *Journal of Speech, Language and Hearing Research* 54, 471–486.
- Recasens, D., Pallares, M. D., Fontdevila, J.** (1997). A model of lingual coarticulation based on articulatory constraints. *Journal of the Acoustical Society of America* 102, 544–561.
- Stone, M.** (1999). Imaging techniques. U Hardcastle, W. J., Hewlett, N. (ur.), *Coarticulation: Theory, Data and Techniques*, 246–259. Edinburgh: Queen Margaret College.
- Stone, M.** (2005). A guide to analysing tongue motion from ultrasound images. *Clinical Linguistics & Phonetics* 6/7, 455–501.
- Stone, M.** (2010). Laboratory techniques for investigating speech articulation. U Hardcastle, W. J., Laver, J., Gibbon, F. E. (ur.), *The Handbook of Phonetic Sciences* (2. izdanje), 9–31. Malden: Wiley-Blackwell.
- Subota, D.** (2010). Terapijski ultrazvuk i njegova primjena. <http://fizioterapija.hr/terapijski-ultrazvuk-i-njegova-primjena/>. [Zadnji pristup: 09.05.2001.]
- Whalen, D. H., Iskarous, K., Tiede, M. K., Ostry, D. J., Lehnert-LeHouillier, H., Vatikiotis-Bateson, E., Hailey, D. S.** (2005). The haskins optically corrected ultrasound system (HOCUS). *Journal of Speech, Language and Hearing Research* 48, 543–553.
- Woo, J.** (2006). *A Short History of the Development of Ultrasound in Obstetrics and Gynecology*. <http://www.ob-ultrasound.net/history1.html>. [Zadnji pristup: 01.05.2011]
- Wrench, A. A., Scobbie, J. M.** (2006). Spatio-temporal inaccuracies of video-based ultrasound images of the tongue. *Proceedings of the 7th International Seminar on Speech Production*, 451–458. Edinburgh: Queen Margaret University.
- Zharkova, N.** (2008). An EPG and ultrasound study of lingual coarticulation in vowel-consonant sequences. U *Proceedings of the 8th International Seminar on Speech Production*, 241–244. Strasbourg: Queen Margaret University.
- Zharkova, N., Hewlett, N.** (2009). Measuring lingual coarticulation from midsagittal tongue contours: Description and example calculations using English /t/ and /a/. *Journal of Phonetics* 37, 248–256.
- Zharkova, N., Hewlett, N., Hardcastle, J. W.** (2012). An ultrasound study of lingual coarticulation in /sV/ syllables produced by adults and typically developing children. *Journal of the International Phonetic Association* 42(2), 193–208.
-

Danijel Romanić
Zagreb, Croatia

Marko Liker
Faculty of Humanities and Social Sciences, Zagreb
Croatia

ULTRASONIC RESEARCH INTO THE PHYSIOLOGY OF SPEECH PRODUCTION

SUMMARY

The aim of this paper is to present the ultrasound as an efficient, non-invasive and relatively inexpensive method for the research into the physiology of speech production. Apart from being used in clinical diagnostics and therapy, ultrasound is also becoming widely used in speech production research for vocal tract imaging. Therefore, ultrasound is proving increasingly important in phonetic research, clinical phonetics and, ultimately, in articulatory speech synthesis. However, using ultrasound to visualize the vocal tract is a complex process, which requires the consideration of numerous factors. Besides choosing the type of the ultrasound machine and the ultrasound probe, there are also matters of stabilizing subject's head and the probe, as well as the annotation criteria and interpretation of ultrasound data, which are all critical for a successful ultrasonic investigation. Acquiring a complete image of a particular section of the vocal tract is made possible only by using multiple physiological imaging techniques integrated into the so called multi-channel system. Ultrasound fits nicely into such multi-channel systems.

Ultrasound as an imaging technique in speech research is still largely experimental method. However, having in mind the advantages of ultrasound and constant technological advancements, it can be assumed that its use in speech research will intensify in the future.

Key words: *ultrasound, physiological instrumental techniques in speech production research, imaging techniques, articulatory phonetics, clinical phonetics*
