

Ozljede zdjelice – izbor i metode liječenja

Dragan ĐURĐEVIĆ

Klinika za traumatologiju, KBC Sestre Milosrdnice, Draškoviceva 19, Zagreb

Dopisivanje s:

Prim. mr. sc. Dragan Đurđević, dr. med.

Klinika za traumatologiju,

KBC Sestre Milosrdnice,

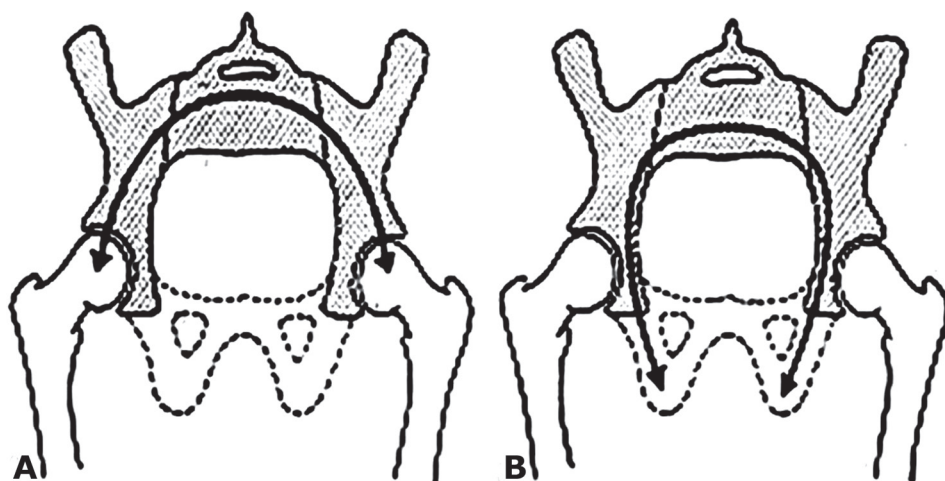
Draškoviceva 19, Zagreb

E-mail: dragan.djurdjevic@kbcsm.hr

Do osamdesetih godina 20. stoljeća ozljede zdjelice mahom su se liječile konzervativno. Definiranjem i usvajanjem koncepta liječenja politraumatiziranog bolesnika, unapređenjem anestezioloških tehnika uključivo metoda smanjenja gubitka krvi, razvojem novih implantata specijaliziranih za kirurgiju zdjelice te boljim razumijevanjem ozljeda zdjeličnog prstena i posljedičnih deformiteta započela je era kirurškog liječenja ovih ozljeda. Operativnim liječenjem postiže se brža mobilizacija bolesnika s nestabilnom ozljedom zdjelice, time prevenirajući komplikacije produljenog ležanja. Također, operativno liječenje omogućava korekciju i prevenciju posttraumatskog deformiteta zdjeličnog prstena, čime se izravno utječe na bolji definitivni klinički ishodliječenja (1).

Ozljede zdjelice variraju od relativno benignih ozljeda nastalih djelovanjem niske energije do po život ugrožavajućih, nestabilnih ozljeda kod visokoenergetskih prijeloma. Zdjelični prsten čine kroz embrionalni razvoj fuzionirane crijevne, sjedne i preponske kosti vezane iznimno snažnim ligamentarnim aparatom za krstačnu kost (sakrum). U tom se prostoru nalaze magistralne krvne žile i živci te probavni i reproduktivni organi. Stoga su ozljede tog područja potencijalno katastrofalnog ishoda, prvenstveno zbog mogućeg značajnog gubitka krvi. Takve ozljedezdjelice nastaju uslijed djelovanja sila visoke energije u slučajevima prometnih nezgoda, pada s visine ili urušavanja („crush“ ozljede) te zahtijevaju promptno bolničko liječenje.

Osnovni problem u liječenju ozljeda zdjeličnog prstena je određivanje stabilnosti, poimence tipa i stupnja nestabilnosti. Jednu od prihvatljivih definicija stabilnosti ponudili su Bucholtz i Peters: „Načelno govoreći, ako je stražnji zdjelični prsten intaktan ili impaktiran, vrlo vjerojatno nema instabiliteta. S druge strane, ako postoji kranijalni ili AP pomak hemipelvisa više od 1 cm, govorimo o nestabilnoj zdjelici. Sve varijante ozljeda između ove dvije krajnosti zahtijevaju dodatnu evaluaciju i individualni tretman.“ (2) Kako se preko stražnjeg zdjeličnog prstena prenosi opterećenje torza na donje ekstremitete, stabilnim zdjeličnim prstenom možemo ocjeniti onaj kod kojeg se ne vidi deformiranje pri fiziološkom opterećenju (Slika 1.)



Slika 1. A = sjedenje B = stajanje

Prekid kontinuiteta stražnjeg zdjeličnog prstena rezultira nestabilnošću, dok prekid kontinuiteta prednjeg zdjeličnog prstena doprinosi nestabilnosti zdjelice te ukazuje na moguću ozljedu stražnjeg kompleksa. Nestabilni prijelomi zdjelice posljedica su djelovanja visokoenergetskih sila, nerijetko u sklopu politraume, i znatno su češći u mlađih muškaraca, do 45 godina života (prometne nezgode, pad s visine). Stabilni prijelomi zdjelice, koji ozbiljnije ne narušavaju strukturalni integritet, nastaju kao posljedica djelovanja sila niske energije. Uobičajeno je zahvaćena jedna od zdjeličnih kostiju, najčešće preponska (pubična). Takvi se prijelomi često vide kod bolesnika s osteoporozom kao posljedice pada u razini

ili bez evidentne traume, pa su najčešći u žena u dobi iznad 65 godina. Nerijetko su takvi prijelomi i previđeni. Avulzijski prijelomi nastaju uslijed prenaprezanja u sportskim aktivnostima. Tipično se javljaju kod mladih sportaša u području stražnje lože natkoljenice i/ili tubera sjedne kosti kao posljedica iznenadne, jake kontrakcije mišića.

Klinička slika

Nestabilni prijelomi zdjelice

Nestabilni prijelomi zdjelice vrlo se često manifestiraju hemodinamskom nestabilnošću, izravno utječući na opće stanje bolesnika. Zbog hemodinamske nestabilnosti bolesnik je u stanju šoka te trpi jake bolove. Kako su prijelomi zdjelice u većini zatvoreni, teško je procijeniti inicijalni stupanj gubitka krvi.

Morfološki, nestabilnost zdjeličnog prstena je očekivana, ali ne nužno uz vidljiv deformitet.

Stabilni prijelomi zdjelice

Kod stabilnih prijeloma zdjelice najčešće nema evidentnog ispada funkcije niti razvoja hemodinamske nestabilnosti. Inicijalni klinički znak je bol pri hodu, koji je kod pregleda izvodiv, nerijetko i bez pomagala. Treba izbjegavati testiranje stabilnosti zdjelice pritiskom na prednji zdjelični prsten jer jetakav test nepouzdan, a potencijalno može pogoršati inicijalnu ozljedu ili prouzročiti sekundarno krvarenje.

Podjela prijeloma zdjelice

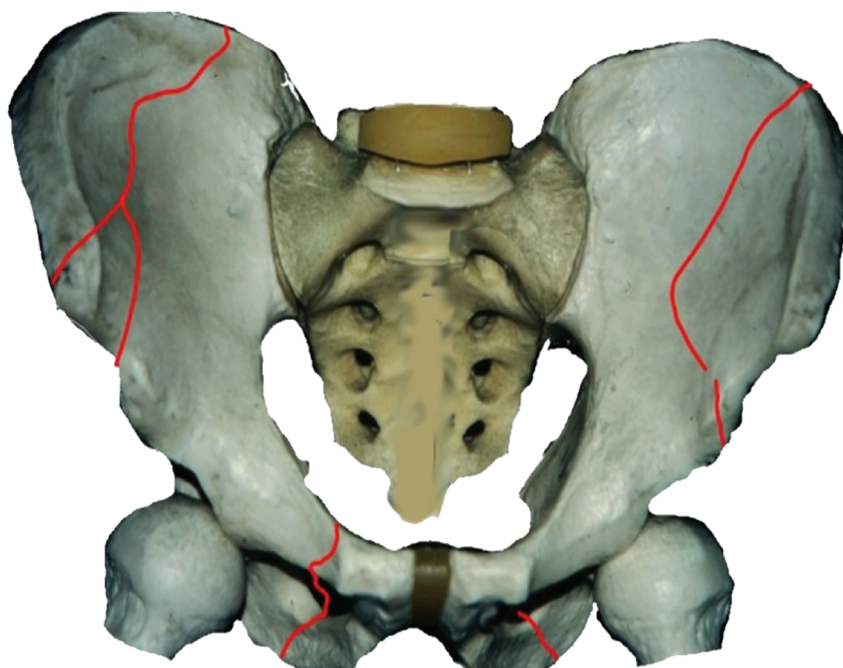
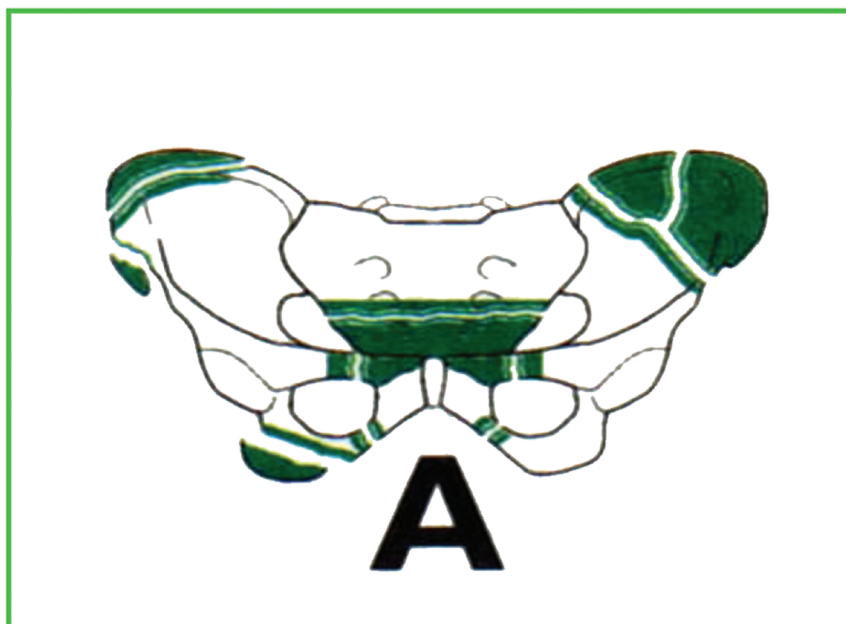
Tileova podjela

TIP A

Stabilne ozljede koje obuhvaćaju: avulzijske prijelome, izolirane prijelome pubične kosti, prijelom crijevne kosti i stabilne prijelome ostalih dijelova zdjeličnog prstena.

Avulzijski prijelomi se javljaju na tetivno-mišićnim hvatištima:

- prednje donje ilijačnespine (m. rectus femoris)
- prednje gornje ilijačnespine (m. sartorius)
- sjedne kvрге /tuberositasossisichii/ (hvatište stražnje lože)

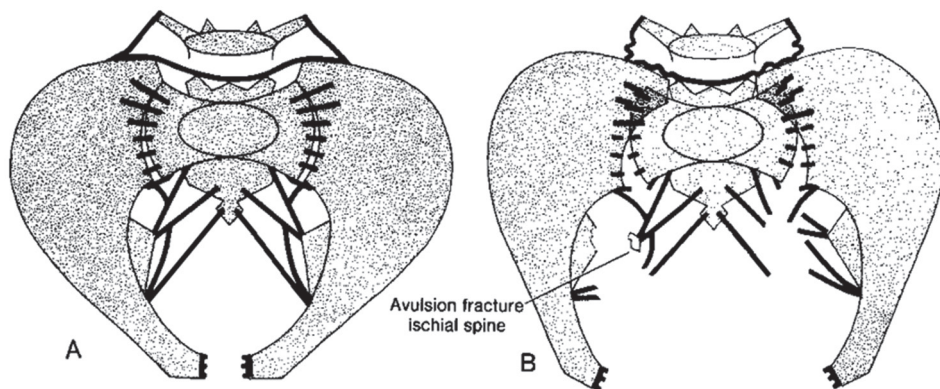


Slika 2.

TIP B

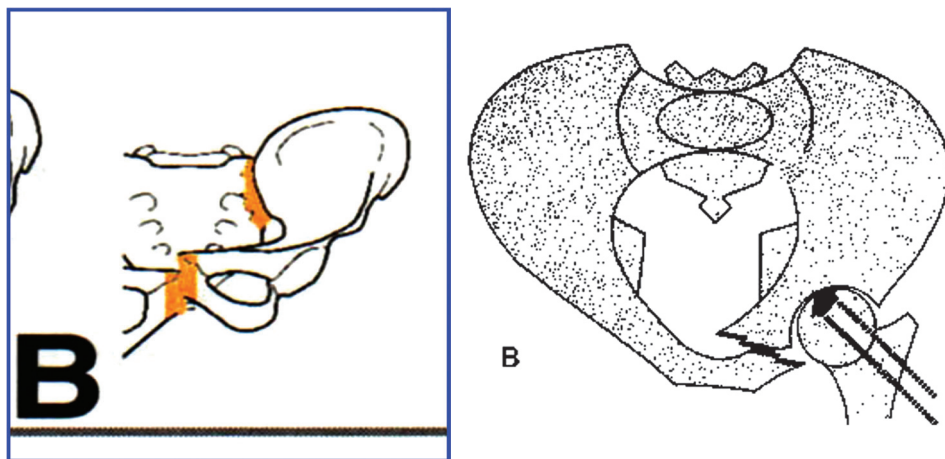
Rotacijski nestabilni, ali uz očuvanu vertikalnu stabilnost

B1 – „open book” ozljeda: nastaju u slučajevima anteroposteriorne kompresije (APC) s posljedičnim otvaranjem (rupturom) zdjelične simfize te otvaranjem sakroilijakalnih (SI) zglobova



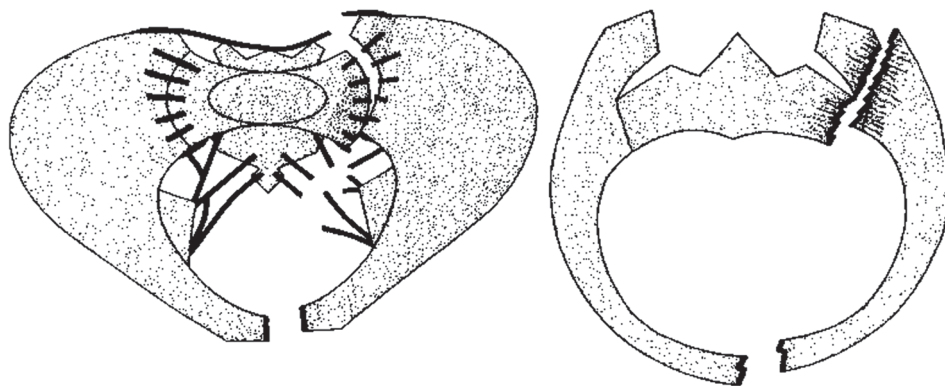
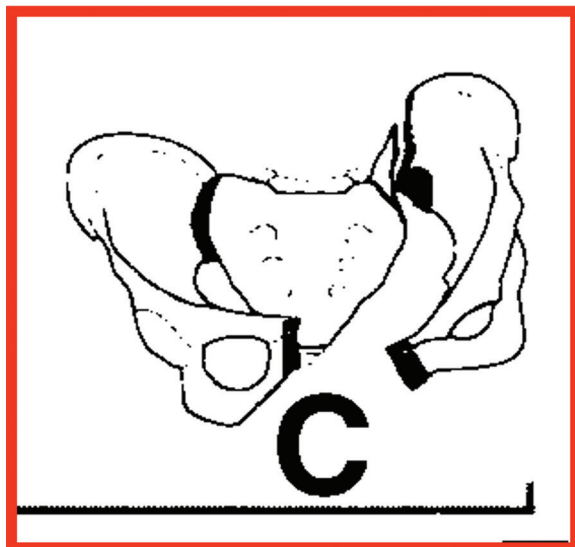
Slika 3.

B2 – ipsilateralna kompresija s nastankom prijeloma pubičnih kostiju te njihovim preklapanjem



Slika 4.

B3 – kontralateralna kompresija s prijelomom pubičnih kostiju s jedne strane te kompresijskom ozljedom SI zgloba na drugoj strani



Slika 5.

TIP C

Prisutna rotacijska i vertikalna nestabilnost, integritet zdjeličnog prstena je u cijelosti narušen na dva ili više mjesta. Izražena je hemodinamička nestabilnost uslijed značajnog krvarenja, uz visok mortalitet (> 50%)

Podgrupe su :

C1 – unilateralni prijelom

C2 – bilateralni prijelom

C3 – pridružen prijelom acetabuluma

U periodu od 2009. do 2015. u Klinici za traumatologiju KBC „Sestre milosrdnice“ liječili smo 121 bolesnika s ozljedama zdjelice. Četrdesetoro bolesnika (33%) bilo je politraumatizirano, a kod 12 bolesnika (10%) bio je pridružen i prijelom acetabuluma. Većinu prijeloma činile su ozljede prednjeg zdjeličnog prstena (61 bolesnik ili 50,4%) uslijed djelovanja AP sile. Zdjelični prsten je stabiliziran uporabom iliosakralnih vijaka (24 bolesnika), pločica i vijaka (29 bolesnika), sakralnom šipkom (3 bolesnika) te spinopelvičnom fiksacijom (4 bolesnika).

Dijagnostika

Standardni dijagnostički postupci uključuju:

- laboratorijske pretrage (sediment urina – makro ili mikrohematurija, KKS – vrijednosti hemoglobina i hematokrita kao orijentir gubitka krvi, KG, Rh)
- RTG (AP snimka zdjelice – otkrivaju većinu ozljeda, deformitet zdjeličnog prstena, asimetriju uz proširenje prostora zdjelične simfize i SI zglobova)
- CT snimke kojima se otkriva prirodu ozljeda zdjelice te pridružene ozljede (retro i intraperitonealno krvarenje) uz uvid u stanje acetabuluma i zglobova kuka
- UZV abdomena kojim možemo odrediti prisutnost intraabdominalnog krvarenja ili slobodne tekućine unutar peritonealne vreće.

U slučaju potrebe učinit će se i dodatne pretrage, kao što su:

- Retrogradna uretrografija, koja je kod muškaraca indicirana kod nalaza abnormalne pozicije prostate pri digitorektalnom pregledu te kod evidentnog krvarenja iz uretre, a kod žena indicirana u slučajevima nemogućnosti plasiranja urinarnog katetera tekod nalaza razdora vaginalne stijenke pri pregledu ili palpacije frakturnih ulomaka u visini uretre
- Arteriografija, koja je indicirana kod hemodinamski nestabilnih bolesnika, gdje se ultrazvučnom i CT pretragom isključi značajnije intraperitonealno krvarenje te
- Cistografija koja je indicirana kod bolesnika s intaktnom uretrom i nalazom hematurije.

Liječenje

TIP A – Liječenje je neoperativno. Inicijalno je indicirano mirovanje uz adekvatnu analgeziju, a po smirivanju akutne boli mobilizacija uz rasteretni hod s dvije podlaktične štake / hodalicom uz opterećenje ozlijeđenog ekstremiteta do 15kg tjelesne težine (dodir podloge). Iznimku čine avulzijski prijelomi s velikim fragmentom, gdje se treba napraviti unutarnju fiksaciju s ciljem prevencije nesrašavanja (pseudoartroze). U svim slučajevima ovih ozljeda preporuča se antikoagulantna profilaksa duboke venske tromboze (DVT).

Nestabilne ozljede zdjelice tipa Bi ozljede zdjelice tipa C

Inicijalni tretman podrazumijeva mjere hemodinamske i kardiopulmonalne stabilizacije bolesnika. Pritom svakako treba izbjegavati okretanje bolesnika na bok. Provode se mjere korekcije hipovolemije, prevencije koagulopatije uz odgovarajuću nadoknadu gubitka krvi. Masivna nadoknada tekućine je još dio standardne procedure kod ovih ozljeda, ali postoje dokazi da ograničenje unosa tekućine može utjecati na povoljniji konačni ishod. Uspostavljanje općeprihvaćenih smjernica liječenja politraumatiziranih bolesnika u smislu standardiziranja postupaka i dalje ostaje trajna zadaća za budućnost.

Važna mjera u kontroli krvarenja, kontroliranju zgrušavanja i prevenciji sekundarnog oštećenja organa jest redukcija volumena zdjelice. U uporabi su povoji, steznici i vanjska fiksacija zdjelice. Potonja podrazumijeva uvođenje dugačkih vijaka u krila crijevnih kostiju, repoziciju prijeloma te povezivanje vijaka okvirom od metalnih ili karbonskih šipki.

Krvarenje u ozljedama zdjelice je u 80% slučajeva vensko, ali u slučajevima arterijskog krvarenja može biti indicirana i selektivna arterijska embolizacija i/ili tamponada zdjelice („pelvicpacking“). Kod otvorenih prijeloma zdjelice koji zahvaćaju područje perineuma indicirana je kolostoma, a kod temeljite sumnje na ozljedu uretre ne treba inzistirati na postavljanju urinarnog katetera već treba postaviti suprapubičnu cistostomu. Definitivni tretman ovih ozljeda u velikoj većini slučajeva podrazumijeva otvorenu repoziciju i fiksaciju odgovarajućim osteosintetskim materijalom.

Komplikacije

Dijelimo ih na rane i kasne. Rane su komplikacije vezane uz prolongirano krvarenje iz mjesta prijeloma ili okolnih zdjelčnih krvnih žila te pridružene ozljede mokraćnog mjehura, uretralnog dijela prostate ili vagine. Pridružene

ozljede abdomena i prsnog koša javljaju se u 10-20% slučajeva uz masivno unutarnje krvarenje. Kasne komplikacije su najčešće DVT uslijed trombotskih promjena na venama donjih ekstremiteta, infekcija rane, heterotopne osifikacije, trajni neurološki deficiti uz specifičan entitet – seksualnu disfunkciju kao dio neuralne ozljede (ozljeda LS pleksusa).

Prognoza

Prognoza ovisi o težini ozljede zdjelice te pridruženim ozljedama. Osnovu životne ugroze za bolesnika predstavlja veliki gubitak krvi. Kod hemodinamski nestabilnih ozljeda zdjelice mortalitet seže do 40%. Visokoenergetske ozljede zdjelice znatno češće razvijaju komplikacije (krvarenje, ozljede pridruženih organa, infekcije, venske tromboze i embolije). Bolesnici s pridruženim prijelomom acetabuluma imaju lošiju konačnu prognozu u smislu slabog funkcionalnog oporavka te ubrzanog razvoja posttraumatske artroze zgloba kuka.

Ozljedezdjelice u načelu zahtijevaju prolongiranu fizikalnu terapiju uz stacionarnu rehabilitaciju do povratka radne sposobnosti. Dugoročne posljedice ozljeda zdjelice uključuju perzistirajuću (kroničnu) bol, smanjenu ili otežanu pokretljivost te seksualnu disfunkciju bolesnika. Nevezano za tip prijeloma, pridružena neuralna ozljeda kod prijeloma zdjelice prediktor je lošijeg konačnog ishoda.

Izjava o sukobu interesa

Autori izjavljuju da nemaju sukob interesa.